This is a digital copy of a book that was preserved for generations on library shelves before it was carefully scanned by Google as part of a project to make the world's books discoverable online.

It has survived long enough for the copyright to expire and the book to enter the public domain. A public domain book is one that was never subject to copyright or whose legal copyright term has expired. Whether a book is in the public domain may vary country to country. Public domain books are our gateways to the past, representing a wealth of history, culture and knowledge that's often difficult to discover.

Marks, notations and other marginalia present in the original volume will appear in this file - a reminder of this book's long journey from the publisher to a library and finally to you.

Usage guidelines

Google is proud to partner with libraries to digitize public domain materials and make them widely accessible. Public domain books belong to the public and we are merely their custodians. Nevertheless, this work is expensive, so in order to keep providing this resource, we have taken steps to prevent abuse by commercial parties, including placing technical restrictions on automated querying.

We also ask that you:

+ *Make non-commercial use of the files* We designed Google Book Search for use by individuals, and we request that you use these files for personal, non-commercial purposes.

+ *Refrain from automated querying* Do not send automated queries of any sort to Google's system: If you are conducting research on machine translation, optical character recognition or other areas where access to a large amount of text is helpful, please contact us. We encourage the use of public domain materials for these purposes and may be able to help.

+ *Maintain attribution* The Google "watermark" you see on each file is essential for informing people about this project and helping them find additional materials through Google Book Search. Please do not remove it.

+ *Keep it legal* Whatever your use, remember that you are responsible for ensuring that what you are doing is legal. Do not assume that just because we believe a book is in the public domain for users in the United States, that the work is also in the public domain for users in other countries. Whether a book is still in copyright varies from country to country, and we can't offer guidance on whether any specific use of any specific book is allowed. Please do not assume that a book's appearance in Google Book Search means it can be used in any manner anywhere in the world. Copyright infringement liability can be quite severe.

About Google Book Search

Google's mission is to organize the world's information and to make it universally accessible and useful. Google Book Search helps readers discover the world's books while helping authors and publishers reach new audiences. You can search through the full text of this book on the web at `http://books.google.com/`

Über dieses Buch

Dies ist ein digitales Exemplar eines Buches, das seit Generationen in den Regalen der Bibliotheken aufbewahrt wurde, bevor es von Google im Rahmen eines Projekts, mit dem die Bücher dieser Welt online verfügbar gemacht werden sollen, sorgfältig gescannt wurde.

Das Buch hat das Urheberrecht überdauert und kann nun öffentlich zugänglich gemacht werden. Ein öffentlich zugängliches Buch ist ein Buch, das niemals Urheberrechten unterlag oder bei dem die Schutzfrist des Urheberrechts abgelaufen ist. Ob ein Buch öffentlich zugänglich ist, kann von Land zu Land unterschiedlich sein. Öffentlich zugängliche Bücher sind unser Tor zur Vergangenheit und stellen ein geschichtliches, kulturelles und wissenschaftliches Vermögen dar, das häufig nur schwierig zu entdecken ist.

Gebrauchsspuren, Anmerkungen und andere Randbemerkungen, die im Originalband enthalten sind, finden sich auch in dieser Datei – eine Erinnerung an die lange Reise, die das Buch vom Verleger zu einer Bibliothek und weiter zu Ihnen hinter sich gebracht hat.

Nutzungsrichtlinien

Google ist stolz, mit Bibliotheken in partnerschaftlicher Zusammenarbeit öffentlich zugängliches Material zu digitalisieren und einer breiten Masse zugänglich zu machen. Öffentlich zugängliche Bücher gehören der Öffentlichkeit, und wir sind nur ihre Hüter. Nichtsdestotrotz ist diese Arbeit kostspielig. Um diese Ressource weiterhin zur Verfügung stellen zu können, haben wir Schritte unternommen, um den Missbrauch durch kommerzielle Parteien zu verhindern. Dazu gehören technische Einschränkungen für automatisierte Abfragen.

Wir bitten Sie um Einhaltung folgender Richtlinien:

+ *Nutzung der Dateien zu nichtkommerziellen Zwecken* Wir haben Google Buchsuche für Endanwender konzipiert und möchten, dass Sie diese Dateien nur für persönliche, nichtkommerzielle Zwecke verwenden.

+ *Keine automatisierten Abfragen* Senden Sie keine automatisierten Abfragen irgendwelcher Art an das Google-System. Wenn Sie Recherchen über maschinelle Übersetzung, optische Zeichenerkennung oder andere Bereiche durchführen, in denen der Zugang zu Text in großen Mengen nützlich ist, wenden Sie sich bitte an uns. Wir fördern die Nutzung des öffentlich zugänglichen Materials für diese Zwecke und können Ihnen unter Umständen helfen.

+ *Beibehaltung von Google-Markenelementen* Das "Wasserzeichen" von Google, das Sie in jeder Datei finden, ist wichtig zur Information über dieses Projekt und hilft den Anwendern weiteres Material über Google Buchsuche zu finden. Bitte entfernen Sie das Wasserzeichen nicht.

+ *Bewegen Sie sich innerhalb der Legalität* Unabhängig von Ihrem Verwendungszweck müssen Sie sich Ihrer Verantwortung bewusst sein, sicherzustellen, dass Ihre Nutzung legal ist. Gehen Sie nicht davon aus, dass ein Buch, das nach unserem Dafürhalten für Nutzer in den USA öffentlich zugänglich ist, auch für Nutzer in anderen Ländern öffentlich zugänglich ist. Ob ein Buch noch dem Urheberrecht unterliegt, ist von Land zu Land verschieden. Wir können keine Beratung leisten, ob eine bestimmte Nutzung eines bestimmten Buches gesetzlich zulässig ist. Gehen Sie nicht davon aus, dass das Erscheinen eines Buchs in Google Buchsuche bedeutet, dass es in jeder Form und überall auf der Welt verwendet werden kann. Eine Urheberrechtsverletzung kann schwerwiegende Folgen haben.

Über Google Buchsuche

Das Ziel von Google besteht darin, die weltweiten Informationen zu organisieren und allgemein nutzbar und zugänglich zu machen. Google Buchsuche hilft Lesern dabei, die Bücher dieser Welt zu entdecken, und unterstützt Autoren und Verleger dabei, neue Zielgruppen zu erreichen. Den gesamten Buchtext können Sie im Internet unter `http://books.google.com` durchsuchen.

Harvard Medical School

Surgical Library

Purchased

DEUTSCHE ZEITSCHRIFT

FÜR

CHIRURGIE

HERAUSGEGEBEN

VON

PROF. BARDELEBEN IN BERLIN, DR. v. BECK IN CARLSRUHE, PROF. v. BERGMANN IN BERLIN, PROF. BRAUNE IN LEIPZIG, PROF. PAUL BRUNS IN TÜBINGEN, PROF. BUSCH IN BERLIN, DR. DANZEL IN HAMBURG, PROF. DOUTRELEPONT IN BONN, DR. G. FISCHER IN HANNOVER, PROF. HEINEKE IN ERLANGEN, PROF. HELFERICH IN GREIFSWALD, DR. O. HEYFELDER IN ST. PETERSBURG, PROF. KOCHER IN BERN, PROF. KÖNIG IN GÖTTINGEN, PROF. KRÖNLEIN IN ZÜRICH, PROF. LÜCKE IN STRASSBURG, PROF. MAAS IN WÜRZBURG, DR. NEUDÖRFER IN WIEN, PROF. v. NUSSBAUM IN MÜNCHEN, DR. PASSAVANT IN FRANKFURT A/M., PROF. RIED IN JENA, PROF. E. ROSE IN BERLIN, PROF. SCHUPPERT IN NEW-ORLEANS, PROF. SOCIN IN BASEL, PROF. THIERSCH IN LEIPZIG, PROF. TRENDELENBURG IN BONN, PROF. R. v. VOLKMANN IN HALLE UND PROF. v. WAHL IN DORPAT.

REDIGIRT

VON

Prof. DR. A. LÜCKE IN STRASSBURG. UND Prof. DR. E. ROSE IN BERLIN.

Dreiundzwanzigster Band.

Mit 24 Abbildungen im Text und 5 Tafeln.

LEIPZIG,
VERLAG VON F. C. W. VOGEL.
1886.

LIBRARY OF THE
Surgical
Library Book
Fund
sept. 9.
1920
HARVARD MEDICAL SCHOOL
41

Inhalt des dreiundzwanzigsten Bandes.

Erstes und zweites (Doppel-) Heft

ausgegeben am 5. December 1885.

Seite

I. Die Schindung der männlichen Genitalien. Von Dr. O. Kappeler, Chefarzt in Münsterlingen 1

II. Aus der chirurgischen Universitätsklinik zu Zürich. Ueber Behandlung und Endresultate der Querbrüche der Patella. Von Dr. Conrad Brunner, Secundärarzt der chirurg. Klinik in Zürich 23

III. Ueber die nach Blutextravasaten auftretenden Hautverfärbungen. Von K. Eschweiler, appr. Arzt 94

IV. Aus der chirurg. Universitätsklinik des Prof. Dr. E. Albert in Wien. Sieben Fälle von operativ geheilten Echinococcusgeschwülsten. Mitgetheilt von Dr. Gustav Lihotzky, Operateur an genannter Klinik 114

V. Nierenkrebs, Nephrektomie. Von Dr. W. Orlowski aus Warschau 139

VI. Drei Fälle von hohem Steinschnitt. Von Dr. Orlowski aus Warschau 150

VII. Zur osteoplastischen Resection des Fusses nach Wladimirow-Mikulicz. Von Dr. Georg Fischer in Hannover 162

VIII. Ueber das Emphysem der Orbita. Von Paul Marcus, prakt. Arzt aus Schwerin 169

IX. Entgegnung auf Dr. Messerer's „Richtigstellungen" im 1. und 2. Heft des XXII. Bandes dieser Zeitschrift. Von Dr. Greder . 190

X. Besprechungen.

1. Costanzo Mazzoni — Anno ottavo, nono e decimo di Clinica Chirurgica nella R. Universitàdi Roma — (Adelmann) . . 192

2. Dr. Jul. Port, Taschenbuch der feldärztlichen Improvisationstechnik (Langenbuch) 201

3. B. v. Beck, Ueber die Wirkung moderner Gewehrprojectile, insbesondere der Lorenz'schen verschmolzenen Panzergeschosse auf den thierischen Körper (Lücke) 205

X. Besprechungen.

Seite

4. Dr. Alfred Genzmer, Lehrbuch der speciellen Chirurgie, als Einführung in die chirurgische Praxis. I. Abtheilung (G. Lederhose) 207

Drittes und viertes (Doppel-) Heft

ausgegeben am 10. März 1886.

XI. Ueber die Trepanation bei Blutungen aus der A. meningea media und geschlossener Schädelkapsel. (Vortrag, gehalten an der 58. Versammlung deutscher Naturforscher und Aerzte zu Strassburg, 21. September 1885.) Von Prof. Dr. Krönlein in Zürich . . 209

XII. Ueber die Fascien und die interfascialen Räume des Halses. Von Dr. med. Kr. Poulsen in Kopenhagen (Tafel I u. II) . . . 223

XIII. Aus der Volkmann'schen Klinik.
Zwei Fälle von Lipoma arborescens genu, complicirt mit frischer Synovialistuberculose. Ein Beitrag zur Lehre vom Tuberculöswerden ursprünglich nicht-tuberculöser Processe. Von Dr. Georg Schmolck (Tafel III u. IV) 273

XIV. Eine neue Operation der Patellarfractur. Subcutane Metallnaht der Kniescheibe. Von Prof. Dr. Anton Ceci, Dirigent der propäd.-chirurg. Klinik zu Genua 285

XV. Totalexstirpation der Scapula mit Resection des Humeruskopfes und des Akromialendes der Clavicula wegen Caries mit Ausgang in Heilung und guter Gebrauchsfähigkeit des Armes. Von Dr. Schulz, Arzt des Johanniterkrankenhauses zu Sonnenburg in der Neumark 291

XVI. Beiträge zur Geschwulstlehre. Von Prof. F. Wilh. Zahn in Genf (Fortsetzung von Bd. XXII. S. 416) 297
7. Ueber zwei Fälle von Chondro-Osteoidsarkom der Schilddrüse. — 8. Ueber einen Fall von papillärem cylindrocellulärem Adenom der Schilddrüse beim Hund.

XVII. Zur Enterotomie bei Ileus. Von Dr. F. Fuhr, pr. Arzt in Giessen und Dr. F. Wesener, Docent für innere Med. in Freiburg i. B. 315

XVIII. Fractur der Ulna in ihrem oberen Drittel combinirt mit Luxation des Radius. Von Dr. Hans Doerfler, Assistenzarzt am städt. Krankenhaus zu Nürnberg (Tafel V) 338

XIX. Beitrag zur Behandlung der gangränösen Hernien und des widernatürlichen Afters. Von Dr. Carl Koch in Nürnberg 362

XX. Besprechungen.
1. Dr. Karl Roser, Beiträge zur Lehre vom Klumpfusse und vom Plattfusse (Dr. Oehler) 377

XX. Besprechungen.

Seite

2. J. Wilhelm, Ueber die Ursachen des congenitalen Klumpfusses (Dr. Oehler) 378
3. Dr. J. Passet, Untersuchungen über die Aetiologie der eiterigen Phlegmone des Menschen (Dr. Rockwitz) 379

Fünftes und sechstes (Doppel-) Heft

ausgegeben am 10. Juni 1886.

XXI. Mittheilungen aus der chirurgischen Klinik des Herrn Geh.-Rath Bardeleben.

Zur Casuistik der Gaumenschüsse. Von Stabsarzt Dr. A. Köhler 381
Ein Fall mit Lähmung des 3., 4., 6., 7. und 8. Gehirnnerven, mit pulsirendem Exophthalmus, seit 8 Monaten beobachtet (relative Heilung); ein Fall ohne Lähmungen, im Verlaufe Sepsis, Tod nach 1 Monat (Sinusthrombose und eiterige Pleuritis, Kugel im Foramen jugulare).

XXII. Die heutigen Indicationen zu Gelenkresectionen nach Schussverletzungen, sowohl für primäre als secundäre Operation. (Heilungsdauer und Erfolg beider in Bezug auf Erhaltung des Lebens und der Gebrauchsfähigkeit.) Von Dr. Schuchardt, Stabs- und Bataillonsarzt des Füsilierbataillons Infanterieregiments Nr. 98 in Metz 414

XXIII. Die Entzündungen des prävesicalen Raumes (Cavum Retzii). (Nach einem im ärztlichen Verein zu Frankfurt a. M. gehaltenen Vortrage.) Von Dr. O. Pinner in Frankfurt a. M. 463

XXIV. Weitere Beobachtungen über Thoracentese beim Empyem. (Bestehend in Punction mit Hinterlassung der Troicartcanüle in der Stichöffnung.) Von Dr. Paul Blumberg in Baku 477

XXV. Neue Beiträge zur Hemiglossitis. Von Dr. Paul Gueterbock, Docent in Berlin 487

XXVI. Einige neue Fälle von Aktinomykose des Menschen. Mitgetheilt von Dr. Partsch, Docent für Chirurgie in Breslau 497

XXVII. Weitere Beiträge zur operativen Behandlung des Klumpfusses. Von Dr. Ernst Ried (Jena) München 530

XXVIII. Zur Casuistik des Wundstarrkrampfes bei localen Erfrierungen. Von Dr. med. Paul Wagner in Leipzig 542

XXIX. Die Behandlung der Skoliose mit Massage. Von Dr. A. Landerer in Leipzig 557

XXX. Besprechungen.

1. C. Hueter's Grundriss der Chirurgie. Dritte Auflage, sorgfältig durchgesehen und überarbeitet von Prof. Dr. Hermann Lossen in Heidelberg (Prof. Fischer) 575

XXX. Besprechungen.

Seite

2. Ueber die Bedeutung der Bursa pharyngea für die Erkennung und Behandlung gewisser Nasenrachenraumkrankheiten. Von Dr. G. L. Tornwaldt in Danzig (G. Ledderhose) . . 578
3. Chirurgische Erfahrungen in der Rhinologie und Laryngologie aus den Jahren 1875—1885 von Dr. med. Max Schäffer in Bremen (G. Ledderhose) 579
4. Zur Chirurgie der Harnorgane. Sechs Vorträge, gehalten im Royal College of Surgeons in London von Henry Thompson (F. Fischer) 580
5. Lehrbuch der Zahnheilkunde. Von Dr. Robert Baume (Jessen, Strassburg) 584

XXXI. Nekrolog. Paul Friedrich Imanuel Vogt †. 595

I.

Die Schindung der männlichen Genitalien.

Von

Dr. O. Kappeler,
Chefarzt in Münsterlingen.

Zwei Beobachtungen ausgedehnter Schindung der männlichen Genitalien veranlassten mich das über diese wichtige und seltene Verletzung vorhandene spärliche Material zu sammeln und zu sichten. Ich versuchte auch den Fragen über die Bedeutung und die Functionsstörung, über den Heilungsmechanismus und die Behandlung dieser Verletzung näher zu treten und hoffe Anlass dazu zu geben, dass einige noch unklare und streitige Punkte hinsichtlich der Functionsstörung einer baldigen Klarlegung entgegengeführt werden.

Erste eigene Beobachtung:

Der 24jähr. Schmied G., Johannes von Mazingen kam am 16. Juni 1884 bei der Arbeit dem vorstehenden Ende eines durch Wasserkraft getriebenen Wendelbaumes, der einen grossen Schleifstein in Bewegung setzte, zu nahe und wurde bei seiner Arbeitsschürze gefasst, der aufgedrehten Schürze folgte die Hose und schliesslich wurde der ganze Mann in die drehende Bewegung hineingezogen, doch konnte er sich schon nach einer halben Umdrehung am Boden feststemmen, worauf der Treibriemen abfiel und der Wendelbaum stillstand. Der Verletzte blieb bei Bewusstsein und blutete ziemlich stark. Nach Entfernung der Kleider bemerkte man, dass der Hodensack und die Haut des Penis vollständig weggerissen waren und die grosse abgelöste Hautkappe, nicht sonderlich gequetscht oder anderweitig verletzt, in der Hose lag. Der herbeigerufene Arzt nähte die losgerissene Haut, nachdem er sie vorher in heisse 5proc. Carbollösung gelegt, wieder an, allein schon am 2. Tage war die Gangrän des ganzen Stückes evident und dasselbe wurde „dunkelblau und übelriechend" wieder entfernt. Der Kranke fieberte damals und hatte Körpertemperaturen bis zu 39° C.

Am 19. Juni kam der Kranke ins Spital und es zeigte sich nun ein vollständiger Defect des Scrotum und der Haut des Penis bis auf einen 2 Mm. hohen Saum an der Spitze der Vorhaut (s. Fig. 1 und 2), auch an der Haut des Mons pubis zeigte sich noch ein halbmondförmiger Defect und selbst von der Haut des Mittelfleisches war noch ein Stück mit weggerissen, die Genitalien boten mit einem Wort ganz den Anblick eines anatomischen Präparates, die Tunica vaginalis communis war unversehrt, mit

stinkendem Eiter und gangränösen Zellgewebsfetzen bedeckt. Der Penis, die Samenstränge und Hoden im Uebrigen intact, letztere von normaler

Fig. 1.

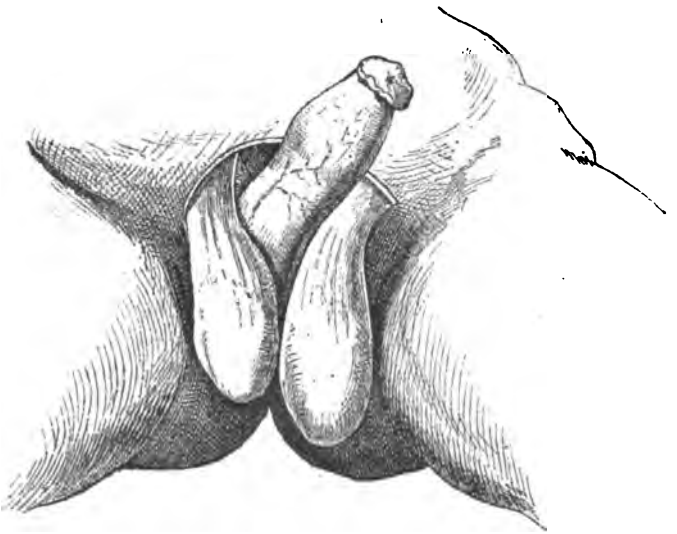

Consistenz und Grösse. Der Kranke, ein sonst ganz gesunder, blühend aussehender, ungewöhnlich kräftiger Mann fieberte und klagte über heftige Schmerzen in der Wunde.

Nach sorgfältiger Reinigung und Desinfection der Wunde wurde sofort ein antiseptischer Verband angelegt, der nur die Spitze der Eichel frei liess, indem auch zwischen das innere, erhaltene Blatt der Vorhaut und Eichel eine Manschette Jodoformgaze eingelegt wurde. Am 19. und 20. stieg die Abendtemperatur auf 38,2 und 38,3, fiel am 21. und 22. Juni auf die Norm, erhob sich am 23. Abends wieder auf 38,1. Von da an bis zum Operationstage blieb der Kranke fieberfrei und am 26. hatte sich die grosse Wunde vollständig gereinigt.

Die Hoden waren unterdessen durch den Zug des Muscul. cremaster erheblich nach oben dislocirt worden, so dass sie jetzt nicht mehr unter, sondern neben der Wurzel des Penis lagen.

Am 26. Juni machte ich in guter Chloroformnarkose folgende plastische Operation: Aus der Vorderseite der Schenkelhaut an der Schenkelbeuge wurden zwei 19 u. 20 Cm. lange und $8\frac{1}{2}$ Cm. breite Hautlappen geschnitten, die sich ohne Torsion des Stiels so um den Penis legen liessen, dass der rechtsseitige Lappen die rechte, der linksseitige Lappen die linke Hälfte des Penis deckte, dass beide hinten und vorn in der Mittellinie zusammenstiessen und die schmalen Seiten der Lappen bis an den angefrischten Hautring an der Spitze der Vorhaut reichten. Zuerst wurden dann die Schmalseiten an dem Hautring aufs Sorgfältigste durch zahlreiche Knopfnähte befestigt und nachher die beiden Langseiten der Lappen vorn und hinten

vernäht, und zwar zunächst durch tiefe Nähte, die zu gleicher Zeit Penisgewebe fassten, und nachher durch eine Reihe oberflächlicher Suturen (siehe

Fig. 2.

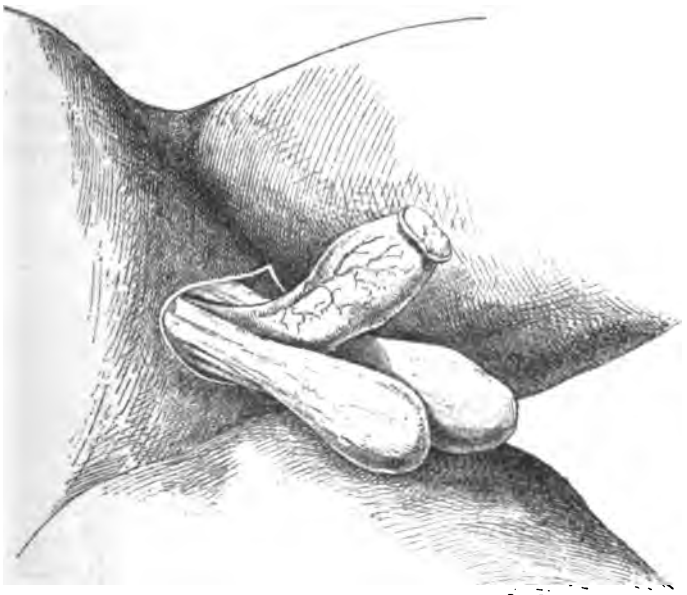

Fig. 3 und 4, S. 4 und 5). Sodann folgte der Vereinigung des Dammes zum Theil durch Benutzung der Basis der Lappen, zum Theil durch directe Vereinigung der Rissränder mit Offenlassen eines Drainloches.

Nach dieser Penisplastik lagen die Hoden auf der Symphyse und um sie mit gesunder Haut zu decken und zu verhüten, dass sie sich unter die Penislappen legten und diese nach allfälliger Lösung von Suturen von dem Penis abdrängten, wurden sie mit dem Lappen *a b c d* (siehe Fig. 5 und 6, S. 6 und 7) aus der Bauchhaut dermaassen bedeckt, dass durch halbe Drehung dieses Lappens und Vereinigung von *d c* mit *g h* auch der Lappendefect am linken Oberschenkel zur Deckung kam. Durch Vereinigung der Ecken, durch Herbeiziehung gesunder Haut, soweit dies ohne grosse Spannung möglich war, wurden endlich auch die Wunden am rechten Oberschenkel und am Bauche bestmöglichst verkleinert.

Das ganze Operationsgebiet wird nach sorgfältiger Blutstillung und Reinigung mit Sublimatwasser durch einen Jodoformgazewatteverband bedeckt. Frei bleibt nur die Spitze des Penis, die mit Jodoform bestäubt und mit Jodoformgaze lose bedeckt wird.

Der Kranke hatte die langdauernde Operation gut ertragen und klagte auch nachher und in den ersten darauf folgenden Tagen nur wenig über brennende Schmerzen in den offenen Wunden und über schmerzhafte Erectionen. Die mit dem Vorhautsaum vernähten Penislappen sahen noch am 28. und 29. Juni, nachdem die am 27. aufgetretene ödematöse Schwellung

wieder verschwunden war, soweit man sie vor dem etwas zurückgerutschten Verbande übersehen konnte, roth und frisch aus und auch der absolute Mangel von Fieber versprach das Beste. Selbstverständlich wurde der Urin nur durch Nélaton'sche Katheter entleert und der Vordertheil des Penis, sobald der Verband nach Erectionen nicht mehr fest anschloss, bestmöglichst wieder bedeckt. Um so grösser war die Enttäuschung, als sich beim ersten Verbandwechsel am 3. Tag herausstellte, dass die Verbindung der den Penis deckenden Lappen mit dem Präputialrand und mit dem Penis vollständig aufgehoben war, dass der rechte Lappen fast vollständig gangränös und auch der linke Lappen zum grössten Theil blauroth, kalt, auf-

Fig. 3.

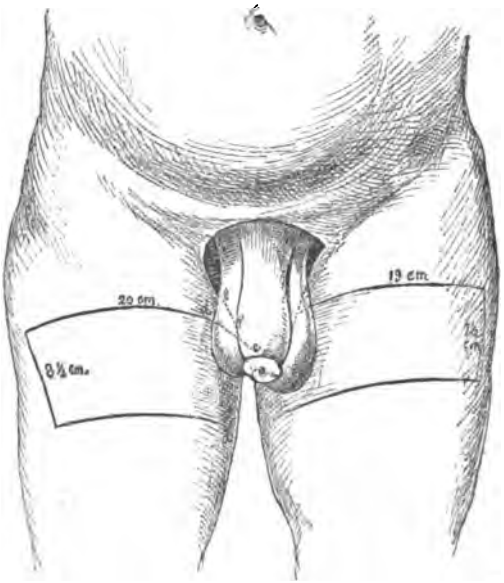

gequollen, mit abgehobener Epidermis sich präsentirte; der die Hoden deckende Bauchlappen dagegen zeigte mit Ausnahme eines 1 Cm. breiten, blaurothen Saumes keine Ernährungsstörung, nur waren einige der ihn an den linken Oberschenkel haftenden Nähte ausgerissen und er hatte sich an dieser Stelle etwas retrahirt. Die Penislappen wurden nun, soweit sie gangränös waren, abgetragen. Neuerdings antiseptischer Verband.

Am 10. hatten sich die Wunden gereinigt und waren mit frischen rothen Granulationen bedeckt. Vorderhand sah ich von jedem weiteren Eingriff ab, begab mich in die Ferien und als ich Mitte August zurückkehrte, fand ich das Localbefinden des Kranken besser, als ich erwartet hatte.

Unter antiseptischen Verbänden, die alle 6 bis 8 Tage gewechselt wurden, hatte die Benarbung der verschiedenen granulirenden Wunden bedeutende Fortschritte gemacht, die linke Schenkelwunde war verheilt, die rechte Schenkelwunde bis auf einen zweifingerbreiten Granulationsstreif

vernarbt, die Bauchwunde zeigte nur noch eine sechsthalergrosse Granulationsfläche, die Hoden waren mit gesunder, beweglicher Haut bedeckt und am Penis hatten sich die Verhältnisse folgendermaassen gestaltet: Die Eichel liegt vollständig frei, indem sich das innere Blatt des Präputium hinter ihre Krone zurückgezogen hat, von demselben und von dem mehrerwähnten erhaltenen schmalen Hautsaum hat sich eine 1—1½ Cm. hohe Narbenbrücke entwickelt, die der ebenfalls mehrere Centimeter hohen Narbenbrücke, welche theils von dem die Hoden an der Symphyse bedeckenden Lappen, theils von der erhaltenen Basis des rechtsseitigen Penislappens ausgeht, entgegenstrebt und dieselbe auf der vorderen Seite bereits erreicht hat. Patient hat häufige aber noch immer schmerzhafte Erectionen.

Fig. 4.

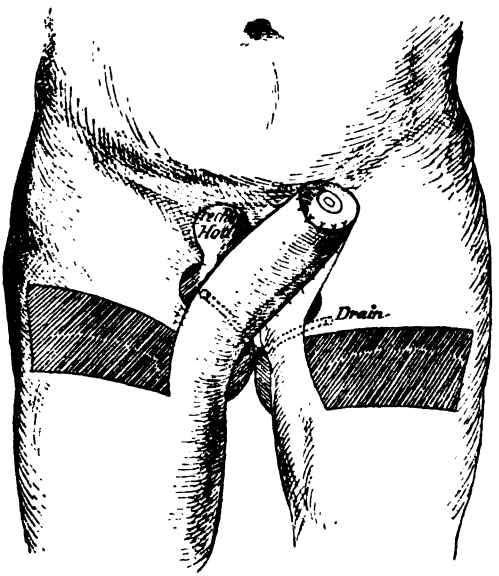

Am 10. October war die Heilung sämmtlicher Wunden nahezu vollendet, allein die Narbe an der Wurzel des Penis hatte einen dermaassen constringirenden Charakter angenommen, dass hier eine Art Abschnürung des Penis mit consecutivem Oedem der vorderen Partien desselben, die jetzt schon einen mässigen Grad chronischer Schwellung zeigten, drohte. Es wurde deshalb nach vorausgegangener Anfrischung dieser constringirende Narbenring von oben mit dem eingerollten Rand des die Testikel bedeckenden Lappens, von unten mit der erhaltenen, losgelösten und vorgezogenen Basis des linken Penisrandes überbrückt. Diese kleine Nachoperation gelang vollständig, der constringirende Narbenring an der Basis des Penis wurde so durch normale bewegliche Haut ersetzt. Am 20. October waren sämmtliche Wunden verheilt und man erfuhr vom Patienten, dass er schon wiederholt nächtliche Pollutionen mit normalem Wollustgefühl und completen Erectionen des Penis gehabt hatte. Unterdessen hatte sich über und

neben der Symphyse eine immer stärker und deutlicher hervortretende Hauttasche (siehe Fig. 7, S. 7) gebildet, welche die beiden Testikel umschloss und es konnte von uns Aerzten sowohl, als vom Patienten die Beobachtung gemacht werden, dass die beiden auf jeder Seite vor der äusseren Oeffnung des Inguinalkanals sitzenden Testikel nach allen Richtungen etwas verschieblich waren.

Fig. 5.

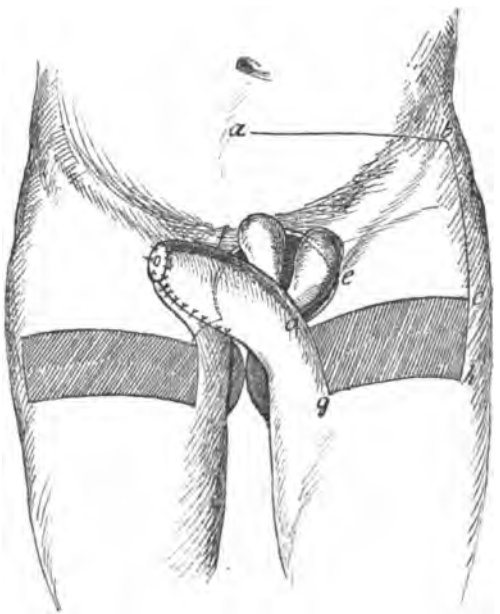

In der Nacht vom 29. zum 30. October hatte Patient wieder eine Pollution und konnte einen Theil der Pollutionsflüssigkeit auffangen. Dieselbe war fadenziehend, von Syrupconsistenz und deutlichem Spermageruch. Bei der mikroskopischen Untersuchung gelingt es in einer ganzen Reihe von Präparaten nicht auch nur einen einzigen Samenfaden aufzufinden, ebensowenig morphologische Elemente, die als schlecht entwickelte oder rudimentäre Spermatozoiden hätten angesprochen werden können. Dagegen finden sich Schleimkörperchen, nicht näher definirbarer Detritus und zahlreiche Krystalle, die zum Theil unter dem beobachtenden Auge aufschiessen und nachstehende Formen zeigen (siehe Fig. 8, S. 8).

Am 6. Januar präsentirte sich G. wieder. Er war seit dem Spitalaustritt stets munter und wohl gewesen und arbeitete schon seit 5 Wochen wieder als Schmied. Appetit und Schlaf waren stets gut gewesen und dementsprechend zeigte der Kranke ein blühendes Aussehen.

Wie früher, nur noch deutlicher ausgesprochen, bemerkte man eine quer über den Mons pubis sich hinziehende Hauttasche und fühlte in dieser die beiden Testikel, den rechten neben der äusseren Oeffnung des rechten

Inguinalkanals, ungefähr taubeneigross, beweglich, den linken tieferliegend und weiter von der Peniswurzel entfernt ebenfalls beweglich und specifisch

Fig. 6.

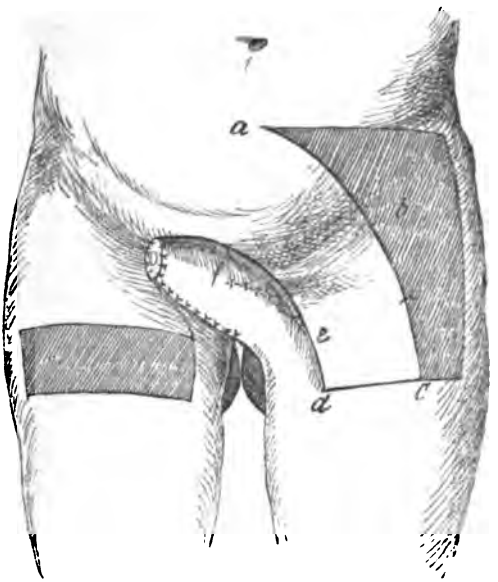

Fig. 7.

empfindlich am Eingang des linken Inguinalkanals. Der Penis hat im unerigirten Zustand eine Länge von 8 und einen Umfang von 12 Cm. Die Eichel liegt, wie früher, vollständig frei, am Mittelfleisch findet sich ein

haselnussgrosser Hautknopf, die Narben am Bauch und an den Schenkeln haben sich verkleinert, sind aber noch erhaben und strahlig. Patient hat ungefähr alle 14 Tage Pollutionen. Der Penis wird dabei laut Angabe des Kranken etwas dicker, 2 Cm. länger, ganz hart und richtet sich bis über die Horizontale auf. Die Pollutionsflüssigkeit wird unter lebhaftem Wollustgefühl und in kräftigem Strahl fortgespritzt.

Fig. 8.

Noch 3 mal, das letzte Mal am 28. Mai 1885, hatte ich Gelegenheit die Pollutionsflüssigkeit zu untersuchen. Sie hatte jedesmal den Geruch und die Farbe des normalen Sperma, die Consistenz eines dünnen Syrups und einen weissgrauen Bodensatz, der aus Blasen- und Harnröhrenepithel, molecularem Detritus mit kleinen, stark lichtbrechenden Körnchen und namentlich sehr zahlreichen, zum Theil unter dem beobachtenden Auge aufschiessenden Spermakrystallen sich zusammensetzte. Niemals wurde auch nur ein einziger Samenfaden gefunden.

Zweite eigene Beobachtung.

Der 2. Fall, den ich während des Krankenlagers nicht selbst beobachtet und behandelt hatte, den ich aber später nach vollendeter Heilung untersuchen konnte, stammt aus der Praxis des Herrn Dr. Schmelcher in Löffingen der so freundlich war mir alle nur denkbaren Informationen zu geben und betrifft einen 32jährigen Landwirth E., Johann, der am 4. September 1884 verunglückte.

Er war bei einer Futterschneidmaschine beschäftigt und wurde von dem freien Ende einer sich rasch drehenden Axe an den Beinkleidern gefasst, die mit sammt der Haut des Penis von derselben aufgedreht wurden. Glücklicherweise hatte E. Geistesgegenwart genug den Treibriemen zu fassen, wegzuziehen und so die Maschine zum Stillstand zu bringen, da sonst der ganze Körper in die drehende Bewegung hineingerissen worden wäre. In den zerfetzten blutigen Kleidern fand man kleinere Stückchen der abgerissenen Penishaut, ein grösserer, zusammenhängender Hautlappen wurde nicht gefunden. Der herbeigerufene Arzt Dr. Schmelcher constatirte einen totalen Defect der Penishaut von der Wurzel des Penis bis zur Spitze der Vorhaut, das innere Blatt der letzteren war theilweise noch vorhanden, einige kleinere Arterien des Penis spritzten. Das Scrotum war unversehrt.

Dr. Schmelcher proponirte die Transplantation der Scrotalhaut über den geschundenen Penis, allein Patient verwarf diese Operation. Die Ueberpflanzung stielloser dem Oberarm entnommener Hautläppchen misslang, da kein einziges derselben anheilte und so wurde denn von weiteren Versuchen der Transplantation abstrahirt und die Heilung der Natur überlassen. Als Verbandmittel wurde zuerst eine Salbe aus Vaselin und Resorcin verwendet und später mit Jodoform verbunden.

Die Heilung war am 18. November vollendet und die Verhältnisse hatten sich Mitte März 1885 nach meiner Untersuchung am Wohnort des Verletzten folgendermaassen gestaltet:

Die Glans liegt vollständig frei und ist unversehrt. Auf der oberen Seite gerade hinter dem Sulc. retrogland. findet sich ein etwa $1\frac{1}{2}$ Cm. langer und $1\frac{1}{3}$ Cm. breiter, von der hier befindlichen Narbe aufsteigender und mit ihr zusammenhängender Hautkamm, der nach allen Seiten frei beweglich ist. Die am Sulc. retrogland. beginnende und den Penis rings umfassende, derbe und von der Unterlage abhebbare Narbe hat oben eine Länge von 2, unten von 4 Cm., ist nach hinten scharf abgegrenzt und geht mit einer Leiste oben und unten in gesunde Haut über. Mitten in der Narbe findet sich eine zweite vorspringende Leiste, die offenbar die hintere Grenze des Restes des umgestülpten inneren Blattes der Vorhaut bildet, denn der vor ihr liegende Theil der Penisbedeckung ist nur theilweise narbig und beweglicher als der hintere Theil. Herr Dr. Schmelcher, darüber interpellirt, theilte mir nachträglich mit, dass wirklich das Präputialblatt erhalten war, sich nach hinten umlegte und einen Theil des Kammes und der vorderen Bedeckung des Penis bildete. Die hinter der Narbe gelegene gesunde Haut ist sowohl oben als unten bis zur Narbenleiste mit Haaren bedeckt, oben dick und derb, also offenbar vom Mons pubis her stammend, unten dünn, durchscheinend und gebräunt und alle Charaktere der Scrotalhaut darbietend (siehe Fig. 9).

Fig. 9.

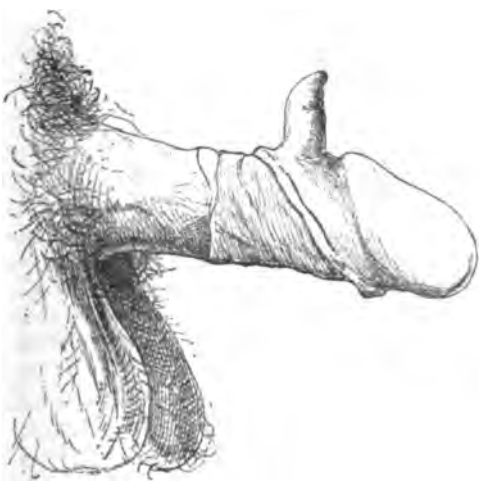

Patient ist verheirathet und in Ausübung des Coitus in keiner Weise gehindert, die Erectionen sind vollständig und schmerzlos, nur biegt sich die Eichel bei denselben etwas nach oben um. Der oben erwähnte Hautkamm ist beim Coitus nicht hinderlich, da er sich bei der Immissio schmerzlos nach hinten umlegt.

3. Arrachement complet des téguments des parties externes de la génération par M. Demarquette à Henin-Lietard. Gaz. de hôp. 25. Mai 1841.

Ein junger, 14jähriger Mensch, der in einer Zuckerfabrik beschäftigt

war, wurde von dem vorspringenden Theil der Axe einer Dampfmaschine am Kittel gefasst und so in die rotirende Bewegung der Maschine mit hineingezogen. Glücklicherweise rissen die aufgerollten Kleider ab und Patient wurde wieder frei, allerdings mit Verlust eines grossen Stückes Haut, das man inmitten der auf die Axe aufgerollten Kleiderfetzen entdeckte. Einige Stunden später sah ich den Kranken, er war ruhig, aber erschöpft. Eine grosse, glatte, blutlose Wunde fand sich an den äusseren Genitalien und hatte den Penis, die Testikel und die Samenstränge wie bei einem anatomischen Präparate vollständig der Haut beraubt. Diese merkwürdig regelmässige Wunde erstreckte sich vom oberen Theil des Mons pubis bis zwei Querfinger vor den Anus und war beiderseits durch die Schenkelfalte begrenzt. Die so der Haut beraubten Organe boten einen eigenthümlichen Anblick, doch schienen sie mir, von einer beträchtlichen Verlängerung abgesehen, gesund und unversehrt.

Es wurden vorerst kalte Umschläge verordnet und in den ersten Tagen einige Aderlässe, dann begnügte ich mich mit einem einfachen Ceratverband. Während 6 Wochen war die Eiterung enorm. Nach dieser Zeit verkleinerte sich die Wunde allmählich durch Heranziehung der benachbarten Haut. Die unter üppigen Granulationen verborgenen Testikel wurden bis zum äusseren Inguinalring hinaufgezogen, wo sie sich festsetzten und auf jeder Seite einen Tumor bildeten. Dazwischen in der Mitte hatte die herbeigezogene Haut einen harten, gefalteten Wulst gebildet, in dessen Mitte der verkrüppelte, mit einem Häutchen bedeckte, sehr verkleinerte Penis zum Vorschein kam. Der Patient erholte sich übrigens ganz gut und heute, 5 Jahre nach der Verletzung, ist er gross und kräftig und beweist bei Gelegenheit, dass seine Genitalorgane noch im Stande sind ihre Functionen zu erfüllen.

4. Phalloplastik von Dr. Sprengler in Augsburg. Bayerisches ärztliches Intelligenzblatt. 1858. Nr. 2.

Ein gesunder, 32jähriger Fabrikarbeiter hatte in einer Spinnerei das Unglück von der Maschine gepackt zu werden, welche ihm seine Beinkleider abriss und zugleich die Haut des Penis von dessen Wurzel bis zur Spitze abschälte und hinwegnahm. Bei näherer Untersuchung zeigte sich jedoch, dass der Penis wohl seines häutigen Involucrums beraubt, die innere Platte der ziemlich langen Vorhaut aber glücklicherweise unversehrt geblieben war, auch an der Uebergangsstelle vom Penis in den Hodensack noch ein kurzer Hautlappen existirte.

Höchste Missstaltung des Penis durch die spätere Narbencontraction mit zweifellosem Verluste der Facultas coeundi stand in sicherer Aussicht und deshalb entschloss sich Sprengler, Dieffenbach's Leistungen in der Posthioplastik und Benutzung der Vorhaut zur Heilung von Harnfisteln u. s. w. vor Augen habend, zu folgender Operation:

Die übriggebliebene Vorhautplatte wurde an ihrem Rande mit Pincetten gefasst und angezogen, hierauf eine Hohlsonde zwischen Vorhaut und Eichel eingeführt und die Präputiallamelle durch einen Scheerenschnitt in der Mittellinie bis zur Eichelkrone gespalten. In gleicher Weise geschah ein verticaler Medianschnitt zunächst des Frenulum, so dass die Vorhaut in zwei fast gleiche Hälften zerfiel und nach links und rechts umgelegt

den Schaft des Penis fast in der Länge von 1½ Zoll bedeckte. Da sich die Lappen hierbei nach vorne in der Mitte der Eichelkrone etwas falteten, so half man diesem Uebelstande mittelst seitlicher Einkerbung beider Läppchen mit der Scheere ab, woraus der bekannte Y-Schnitt entstand. Damit war eigentlich das Wesentlichste gethan. Indessen liessen beide Lappen bei ihrer Anlagerung an den Schaft des Penis an der Vorder- und Rückseite des Gliedes noch dreieckige Zwischenräume zwischen sich.

Nach rückwärts war leicht zu helfen, indem sich der oben beschriebene, kurze und schmale Scrotallappen mittelst geringer Präparation vollkommen eignete in den genannten Zwischenraum hinein verlegt und in der Gegend seiner Spitze mit der Cutis am Frenulum und zu beiden Seiten mit je einem Präputiallappen vereinigt zu werden. Zur Bedeckung der rautenförmigen Bresche am Rücken des Penis ward aus der linken Regio pubis ein 1½ Zoll langer, oblonger Hautlappen excidirt und in die Bresche hineingewälzt.

Dadurch ward bis auf eine etwa einen Zoll lange und ½″ breite Stelle am Rücken des Gliedes der Penis allenthalben überhäutet.

Die Vereinigung gelang bis auf eine kleine Stelle. Bei Entlassung des Patienten waren beide Vorhautlappen 18‴ lang, 10 breit. Der Scrotallappen hatte sich gemäss seiner Extensibilität für plastische Zwecke als äusserst brauchbar erwiesen, sowie nicht minder die Vorhaut. Weniger die Cutis von der Regio pubis. Von der Eichelkrone bis zur Wurzel des Penis waren ebenfalls 1½″. Sehr hinderlich blieb eine 1″ lange und 1½ Linien breite und feste Narbe, welche die Erectionen schmerzhaft machte.

Eine spätere plastische Operation und der Versuch, dem Penis nach geschehener Excision jener Narbe mittelst zweier vom Bauche genommener Hautlappen eine bessere Deckung zu geben, gelang nicht.

5. Plaie par arrachement aux parties génitales. Dénudation complète de la verge et des testicules. Gaz. des hôpit. 1878. p. 830.

Dr. Labrevoit erzählt von einem 35jährigen Erdarbeiter, der neben einer Locomobile arbeitet und dessen Hose von der Spitze einer sich rasch drehenden Räderaxe gefasst wird, die Axe rollt seine Kleider auf, hebt ihn vom Boden, dreht ihn 3—4 mal wie einen Windmühlenflügel im Kreise herum und lässt ihn fast vollständig nackt auf den Boden zurückfallen. Er verliert einige Secunden das Bewusstsein und wird in das Hospital von Philippeville gebracht.

Man constatirt, dass die Haut des Penis vollständig abgerissen ist und dass auch das Scrotum bis auf eine nach hinten gelegene Brücke abgelöst, aber im Uebrigen unversehrt und ohne Ekchymosen ist, während von der Haut des Penis keine Spur mehr vorhanden ist. Die übrigen Hüllen der Testikel und der Samenstränge sind intact und die Contractionen des Cremaster sehr energisch.

Keine Blutung, sehr lebhafter Schmerz. Das Scrotum wird wieder über die Testikel gezogen und angenäht. Eine erste Vereinigung konnte unter einem Theeverband nicht erzielt werden, immerhin aber erfolgte keine Nekrose und die Anheilung des Scrotum war nach 23 Tagen vollendet. Was aber die Peniswunde betrifft, so wurde die Umbildung der Granulationen, mit denen sich die Wunde rapide bedeckt hatte, in Narbengewebe durch die häufigen und prolongirten Erectionen, die jedesmal von

Blutung und lebhaften Schmerzen gefolgt waren, verhindert. Zuerst bedeckte sich der Rücken des Penis mit Narbengewebe und erst nach langer Zeit auch die untere Seite des Organs. Beim Austritt des Kranken (2 Monate später) war die Penisscrotalfalte noch ulcerös und erst 1 Monat später war die Heilung vollendet, aber sie hatte eine beträchtliche Retraction des Penis zur Folge. 5 Monate später war die Distanz von der Wurzel des Penis bis zur Eichelspitze nur 3 Cm., die Abwesenheit von Zellgewebe zwischen der Narbe und den Corp. cavernos. hinderte die Entfaltung der letzteren und machte jede Erection ausserordentlich schmerzhaft.

Der Mann ist verheirathet und die sexuelle Vereinigung ist unmöglich.

6. Lésion du scrotum, fractures multiples et compliquées de l'avant-bras. Plaies nombreuses de la tête et du corps. — guérison — par le docteur Kobryner. Gaz. des hôpit. 1878. p. 878.

Eugen T., 38 Jahre alt, von guter Constitution, Mechaniker beging, als er auf eine Leiter stieg um das Lager einer Transmissionsaxe die durch eine Turbine von 120 Pferdekräften in Bewegung gesetzt wurde einzufetten, die Unvorsichtigkeit den Kopf umzuwenden und näherte bei dieser Bewegung die linke Körperseite der Axe, die ihn, bei der Blouse erfassend, in die Höhe hob und in ihre Rotationsbewegung hineinzog. Während der Umdrehungen, die der Unglückliche machte, wurde er zuerst gegen einen Balken, dann gegen die Leiter und endlich, seiner sämmtlichen Kleider beraubt, mit grosser Gewalt auf einen Haufen von Coaksüberresten und zerbrochenen Schmelztiegeln geworfen. Der todtgeglaubte Verletzte war nur bewusstlos und konnte schon nach einer halben Stunde mit vieler Mühe einige Fragen beantworten.

Die Verletzungen des Vorderarms und die übrigen Wunden, die hier nicht interessiren, übergehe ich. Von der fast completen Abreissung des Scrotums heisst es: „Da die Testikelhüllen vollständig desorganisirt waren, entfernte ich sie gänzlich und schnitt sie an der Wurzel des Penis ab, dann, nachdem ich alle desorganisirten Partien der Haut weggeschnitten, die Wunde gewaschen und von Fremdkörpern befreit hatte, reponirte ich die Hoden unter die nächstgelegenen, in ziemlicher Ausdehnung abgelösten Hautpartien und nähte diese durch mehrere Suturen zusammen. Eine gefensterte Compresse, Charpie und eine T-Binde vervollständigten den Verband.

Die ersten Tage gingen gut, aber bald entzündeten sich die durch den Zug der Nähte gespannten Hauträuder und wurden trotz erweichender Umschläge gangränös. Nun entfernte ich die Suturen und ersetzte sie durch Klebestreifen, welche dank der Adhäsionen der Haut mit den Testikeln die Ränder nahe beisammen hielten. Die Gangrän grenzte sich ab, die Entzündung verschwand und Granulationen füllten den Raum zwischen den Hauträndern. 32 Tage nach der Verletzung war die Heilung complet."

7. Case of sloughing of the scrotum, recovery without castration by Dr. J. T. Galloupe and TT. Graves of Lynn. The Boston med. and surg. Journal. 1876. p. 744.

Am 29. September wurde der sonst gesunde, 21jährige F. B., der in der Nähe einer durch Dampf in Bewegung gesetzten Axe arbeitete, von dieser an der Schürze und an der Hose gefasst und aufgedreht. Bei der

Untersuchung fand man das beiderseits bis zum Inguinalkanal abgerissene Scrotum in den Kleidern. Auf der rechten Seite ging die Wunde etwas höher hinauf als links, die den Penis bedeckende Haut war eingerissen und die Perinealhaut bis hinten zum Anus abgeschält. Die Testikel und Samenstränge waren unverletzt, aber völlig unbedeckt.

Nach Ansicht der Verfasser konnte man zwei Wege einschlagen, entweder einfach die Hoden abschneiden oder den Versuch machen das gänzlich abgetrennte Scrotum zu replaciren und zur Deckung der Testikel zu verwenden. Es wurde das Letztere versucht. Am 3. Tage war das angenähte Scrotum bis auf ein $1\frac{1}{2}$ Quadratzoll grosses Stück auf der linken Seite des Penis brandig und musste entfernt werden. Die ganze Wunde wurde nun mit in wässrige Carbollösung getauchter Baumwolle verbunden. Bald bedeckten gesunde Granulationen die Wunde inclusive Testikel. Die Samenstränge begannen sich zu verkürzen und diese Verkürzung brachte die Hoden mit dem äusseren Inguinalring in Contact. Die Wunde heilte schnell und das kleine bei der Wiederannähung des Scrotum erhalten gebliebene Stück desselben wuchs und bedeckte schliesslich den linken Testikel. Der rechte war indessen noch immer entblösst und es schien dessen Entfernung nöthig zu werden. Als man jedoch die Wunde am 5. Februar examinirte, fand man, dass er verschwunden, resp. unter die Leistenhaut geschlüpft war und über den Pubes lag. Hier blieb er ohne den Kranken zu beunruhigen oder zu belästigen.

Die ganze Wunde war am 27. Februar verheilt.

8. Kjöng, C. (Norwegen), Evulsio penis et corporis spongiosi urethrae cum dilaceratione scroti, regionis pubis ac perinaei, denudatione et separatione testium. Norsk Magazin for laegevidensk. T. 23. p. 268.

Der Patient wollte den ledernen Riemen von einem sich schnell drehenden Wasserrade abwerfen, dabei gerieth aber seine lederne Schürze, die Hose, das Hemd, Membrum virile und Scrotum zwischen den Riemen und das Rad und wurden vollständig abgerissen, indem er selbst mitgerissen und zur Erde geschleudert wurde.

Sein Zustand wird folgendermaassen beschrieben: Keine Spur von Membrum vorhanden, die Testes hingen entblösst und von einander getrennt herunter, das Perineum war bis zum Sphincter ani zerrissen und die Haut der Regio pubica bis ungefähr 2″ über der Symphysis pubis fortgerissen. Der Finger konnte unter den Arcus infra pubem hinein und längs der Rami descendentes pubis hinabgeführt werden. Das abgerissene Ende der Urethra war nicht zu finden. Die Testes wurden entfernt und die Wunde heilte schnell. Der Unglücksfall geschah am 18. September und schon am 20. October war die Wunde fest geschlossen. Der Harn wurde im Strahl entleert, der anfangs eine genirende Richtung nach oben hatte, später aber abwärts und etwas nach rechts gerichtet war.

9. Endlich erwähnt noch König in seinem bekannten Lehrbuch der speciellen Chirurgie. 2. Auflage. S. 414 eines Falles von Abreissung der ganzen Haut des Penis und des Scrotum durch Maschinenverletzung.

Die Heilung erfolgte durch Herbeiziehung der Haut vom Perineum, von der inneren Schenkelfläche und dem Bauche her, freilich mit erheblicher Verkürzung der Theile.

In der Aetiologie der Schindung der männlichen Genitalien besteht eine ganz auffallende Uniformität. Sie ist ausnahmlos so zu Stande gekommen, dass von einer rasch sich drehenden Axe die Kleider (Schürze, Beinkleider) des Verletzten gefasst und aufgerollt wurden, einige Male, aber durchaus nicht constant, wurde auch der Körper mit in diese drehende Bewegung hineingezogen. Die so aufgedrehten Kleider wurden dann schliesslich abgerissen und nun fand sich bei näherer Untersuchung ein mehr oder minder grosser Defect der Haut an den äusseren Genitalien, sei es, dass die Haut noch durch eine Brücke mit dem Körper in Verbindung war, sei es, dass sie völlig losgelöst in den Kleidern des Verletzten gefunden wurde oder überhaupt nicht mehr zum Vorschein kam. Die freie Beweglichkeit der Scrotal- und Penishaut, die lockere Unterlage und die Prominenz der Genitalien machen es verständlich, dass gerade diese Hautpartien die Aufdrehung der über ihnen gelegenen Kleidungsstücke mit machen und nur an einem kleinen Ende gefasst völlig aufgewickelt und abgerissen werden und dass selbst bei den grössten Substanzverlusten das eigentliche Penisgewebe und die Testes mit ihren Hüllen intact bleiben.

Nur in einem Falle, wo die Kleider des Verletzten und der Verletzte selbst nicht allein in die drehende Bewegung eines Rades mit hineingerissen wurden, sondern Membrum virile und Scrotum zwischen Riemen und Rad sich einklemmten, wurde auch der ganze Penis mit abgerissen oder abgequetscht.

Von allen 9 Verletzten ist keiner der Verletzung erlegen, obwohl die Behandlung in der Mehrzahl der Fälle in keiner Weise den Anforderungen einer strengen Antisepsis entsprach. Es lässt sich zwar nicht leugnen, dass die Application eines Occlusivverbandes gerade bei diesen Wunden ganz besondere Schwierigkeiten hat und speciell beim Penis, bei einer so inconstanten Grösse, wird sie immer ein pium desiderium bleiben, die antiseptische Einhüllung der Pubes des Perineum, Scrotum und der Peniswurzel dagegen ist möglich und ausführbar.

Wenn also schon bei ganz einfachen Verbänden die Heilung ohne schwere Complicationen erfolgte, so spricht dies dafür, dass auch grosse Schindungen der Genitalien bei einiger Vorsicht eine grosse Gefahr für das Leben nicht involviren.

Weit schwieriger und complicirter aber ist die Prognose der durch die Schindung fast immer veranlassten Functionsstörung zu stellen und es soll nun gerade der Zweck dieser Zeilen sein an der Hand des vorliegenden Materials und mit Benutzung der Erfahrungen

auch an pathologischen (nicht traumatischen) Hautdefecten in dieser Region auseinanderzusetzen, was man in den verschiedenen Graden der Schindung von der Naturheilung zu erwarten hat, was von allfälligen operativen Eingriffen und auf welche Weise die letzteren die Naturheilung am wirksamsten unterstützen.

Was zunächst den Hautverlust des Penis betrifft, so ist in den zwei von mir beobachteten und oben ausführlich erwähnten Fällen von Schindung die Benarbung des Penis vollständig erfolgt und zwar ohne Störung der Urinentleerung, ohne Behinderung der Erection und ohne erhebliche falsche Stellung des Penis während der Erection, in Fall 3 (das innere Blatt der Vorhaut höchst wahrscheinlich auch hier noch vorhanden) war der Penis an seiner Basis von einem gefalteten, harten Hautwulst umgeben, verkrüppelt, klein, aber nach Jahren zur Ausübung des Coitus geeignet, in Fall 5 (das innere Blatt der Vorhaut fehlte, wie aus der Beschreibung mit Sicherheit hervorgeht) mit bedeutender Verkürzung des Penis, mit Behinderung und ausserordentlicher Schmerzhaftigkeit der Erectionen und der Unmöglichkeit den Coitus auszuüben.

Fragt man sich nun, wie in den beiden ersten Fällen die Heilung ohne allzu grosse Verkrüppelung des Penis und ohne wesentliche Functionsstörung des Organes zu Stande kam, so bin ich im Falle hierüber vollständigen Aufschluss zu geben. Es ist die Heilung dadurch zu Stande gekommen, dass das innere, die Eichel umschliessende Blatt der Vorhaut, das durch den Narbenzug ohne weiteres Zuthun sich umstülpte, die Deckung des vorderen und grösseren Theiles der Wunde übernahm. Die Narbe, die von der am Mons pubis und am Scrotum, wie bei Fall Schmelcher, vorhandenen oder wie in meinem Fall dahin transplantirten Haut ausging, vereinigte sich später mit der vom inneren umgestülpten Vorhautblatt ausgehenden Narbe und damit war auch die complete Deckung des Penis hergestellt. Die Bedeutung des inneren Vorhautblattes hat schon Spengler gekannt und operativ verwerthet, indem er (Fall 4) das noch vorhandene innere Vorhautblatt in 2 Lappen spaltete, diese nach hinten umlegte und mit einem Scrotal- und einem Hautlappen aus dem Mons pubis vernähte. Auch Stromeyer[1]) hat bei Abreissung der ganzen Haut des Penis durch den Biss eines Pferdes, der nur das innere Blatt der Vorhaut unversehrt liess, als die Wunde nicht heilen wollte, dasselbe bis an den Rand der Eichel gespalten, worauf die Umstülpung allmählich erfolgte, das Vorhaut-

1) Handbuch der Chirurgie. S. 773.

blatt zur Penishaut wurde und verhältnissmässig rasche Heilung zu Stande kam. So kann denn auch gestützt auf diese Beobachtungen füglich behauptet werden: Ist bei einer Schindung des Penis die Scrotalhaut und die Haut des Mons pubis noch grösstentheils intact und ist das innere Vorhautblatt noch vorhanden, so ist auch eine Benarbung mit erhaltener Function und ohne grosse Verkrüppelung selbst ohne alle und jede Plastik möglich und wird bei einiger Sorgfalt und richtiger Wundbehandlung erreicht werden, sobald nur der Umstülpung des inneren Präputialblattes nichts im Wege steht. Die Kunsthülfe kann aber rationellerweise in diesem Falle nur darin bestehen, dass man das innere Vorhautblatt mit oder ohne Spaltung nach hinten umstülpt und wie es Spengler gethan mit Lappen aus dem Scrotum und der Regio pubis vernäht, wobei wohl zu berücksichtigen ist, dass die Scrotalhaut zur Transplantation das bessere Material darstellt.

Anders liegen die Verhältnisse, wenn auch die Scrotalhaut abgerissen ist und die Haut der Pubes fehlt. Auch hier ist, wie Fall Demarquette zeigt, eine Spontanheilung mit allerdings sehr verkrüppeltem, aber zum Coitus noch geeigneten Penis möglich, Letzteres ohne Zweifel auch nur deshalb, weil das innere Blatt der Vorhaut vorhanden war und zur Deckung der vorderen Peniswunde diente. Immerhin aber wird es in solchen Fällen sowohl für die spätere Functionstüchtigkeit des Penis als für eine raschere Heilung der Wunde vortheilhaft sein, wenn wie in meinem Falle wenigstens für eine plastische Deckung des Mons pubis und der Peniswurzel gesorgt wird.

Schlimm gestaltet sich die Sache, wenn auch das innere Vorhautblatt mit weggerissen ist. Der Fall Labrevoit lehrt zwar, dass schliesslich eine Benarbung auch ohne Kunsthülfe zu Stande kommt, allein mit einem verkrüppelten, mit unnachgiebiger Narbe versehenen, für den Coitus untauglichen Penis. Doch auch eine plastische Deckung bietet in solchem Falle wenig Aussicht auf Erfolg, weniger, als an irgend einem anderen Körpertheile. Schon der Reiz der Wunde und der Verbände bedingt zahlreiche Erectionen, so dass die transplantirten Lappen abwechselnd einer starken Zerrung und bei reichlichem Zumaass in der Erschlaffung einer nicht minder gefährlichen Faltung ausgesetzt sind, Uebelstände, die nothwendig die Verschmelzung der Wundflächen verhindern, zur Lockerung der Nähte und zu Blutungen führen. Bei meinem Kranken waren die Verhältnisse dadurch ganz besonders günstig, dass an der Spitze der Vorhaut ein schmaler Saum gesunder Haut stehen geblieben war und die trans-

plantirten Lappen durch Vernähung mit diesem Saum einen sicheren Halt hatten. Allein die Erectionen sprengten nach anfänglicher Vereinigung auch diese Naht und führten zur Gangrän, so dass nur die Basis der Lappen erhalten blieb und nur die Deckung der seitlichen Partien der Peniswurzel zu Stande kam. Wenn unter solch günstigen Prämissen die Transplantation fehl ging, so müssen selbstverständlich die Chancen noch weit ungünstiger sein, wenn, wie dies viel häufiger vorkommt, auch dieser Hautrand fehlt.

In dem einzigen sonstigen Falle von Penisplastik, den ich auffinden konnte, in der Beobachtung von Delavacherie, scheint nach dem kurzen auszugsweisen Berichte, der mir vorliegt, die Anheilung der Lappen auch nicht gelungen zu sein. Es heisst hier [1]):

Ohne bekannte Ursache war der ganze Ueberzug des Gliedes mit einiger Erhaltung der Eichel, der schwammigen Körper und der Harnröhre brandig abgefallen. Es wurde eine plastische Operation vorgenommen, indem 2 herbeigezogene Lappen des Hodensacks auf der oberen Seite des Gliedes durch die Knopfnaht und ebenso nach unten mit einem übriggebliebenen, herabhängenden Stück Vorhaut vereinigt wurden. Die Nähte rissen zum Theil aus, zumeist, weil am Tage nach der Operation aus einer Fistel auf der Rückseite des Gliedes Harn aussickerte, doch gelang mittelst Heftpflasterstreifen und Liegenlassen des Katheters die Heilung so vollkommen, dass nur die Narben und die durch den unnachgiebigen Ueberzug veranlasste Behinderung der Erection Zeugniss von der Operation gaben. Es geht aus dieser Beschreibung doch wohl mit Sicherheit hervor, dass die Transplantation nicht gelang und die Heilung durch Granulation und Bildung einer unnachgiebigen Narbe zu Stande kam.

Ich komme nun zur Schindung des Scrotum und es muss auch bezüglich dieser Verletzung die Frage aufgeworfen werden, ob eine Spontanheilung möglich ist und wie die Function der hierbei betheiligten wichtigen Organe, der Testes, sich gestaltet. Zur Beantwortung des ersten Punktes liegt glücklicherweise hinreichendes Beobachtungsmaterial vor.

Es ist, das muss voraus bemerkt werden, eine längst bekannte und vielfach ventilirte Thatsache, dass die Deckung der blossliegenden Testikel in der Mehrzahl der Fälle ohne weiteres Zuthun geschieht, sobald nur ein verhältnissmässig kleiner Theil der Scrotalhaut noch vorhanden ist und eine neue Bestätigung dieses Factums bildet auch der Fall des Dr. Kobryner, bei dem offenbar noch

1) Delavacherie in Lüttich, Brand der Ruthe. Gaz. de hôp. 1848. No. 50

seitliche Reste des Scrotum vorhanden waren, die mit Hülfe der nächstgelegenen unterminirten Haut zur Deckung der Testes hinreichend auswuchsen, sowie der Fall der Herren Galloupe und Graves, wo ein 1½ Quadratzoll grosses Scrotalstück durch Auswachsen die Deckung des linken Testikels vermittelte. Nicht immer jedoch kann man sich auch in solchen Fällen der Kunsthülfe entrathen, wie z. B. bei dem Kranken von Girard[1]), bei dem durch eine Schussverletzung ein bedeutender Substanzverlust des Scrotum entstanden war und die Ränder der Wunde hinter dem Testikel vernarbt waren, denn hier heisst es wörtlich: „Das Volumen des Testikels ist normal, seine obere Hälfte mit einer sehr dünnen Narbe bedeckt, auf der unteren Hälfte finden sich noch feuchte Granulationen, deren Austrocknung bald eine ähnliche Narbe bilden wird wie die, welche den oberen Theil bedeckt. Der Kranke beklagt sich fast beständig über einen eigenthümlichen Schmerz, den er, wie wir glauben, mit Recht der Constriction, welche die circuläre Narbe des Scrotum auf den Nebenhoden und welche das Narbengewebe auf den Testikel selbst ausübt, zuschreibt. Endlich ist der Testikel von einer solchen Empfindlichkeit, dass die geringste Reibung für den Kranken unerträglich ist und dass er bittet, die Drüse zu entfernen. Alle diese Beschwerden wurden durch eine glückliche Transplantation beseitigt."

Ist nun aber das Scrotum durch Verletzung oder Gangrän in toto verloren gegangen, so werden, und das geht aus allen diesbezüglichen Beobachtungen ausnahmslos hervor, die Hoden sammt der Tunica vaginalis communis durch den Zug des Muscul. cremaster allmählich in die Höhe und gegen den äusseren Inguinalring hinaufgezogen. In meinem Falle waren 8 Tage nach der Verletzung die Testes schon bei der Peniswurzel angekommen. Bei Demarquette wurden die Testikel bis zum äusseren Inguinalring hinaufgezogen, wo sie sich festsetzten und auf jeder Seite einen Tumor bildeten. C. de Hergt[2]) schreibt von einem Fall, wo infolge einer traumatischen Strictur und consecutiver Urininfiltration der ganze Hodensack, die Haut der oberen Fläche des Gliedes, des Schambergs, der Leistengegend und des Mittelfleisches gangränös abgefallen waren: Nous croyons le malade perdu. Cependant les eschares se bornèrent et se détachèrent peu à peu, en laissant en nu, après leur chute, un ulcère d'une étendue considérable et d'un aspect réellement effrayant, au milieu du quel on voyait en quelque sorte flotter les testicules sus-

1) Des plaies du scrotum avec issue du testicule. Gaz. des hôp. 1879. No. 67.

2) Annales de la société de med. d'Auvers. Mai 1848. Gaz. des hôp. 1848. No. 59.

pendues au cordon spermatique et retirés par le muscle cremaster jusque contre l'anneau inguinal.

Bei Galloupe und Graves heisst es: Die Samenstränge begannen sich zu verkürzen und diese Verkürzung brachte die Testikel alsbald in Contact mit dem äusseren Inguinalring. Auch Girard (l. c.) bemerkt, dass der rechte denudirte Testikel gegen die Wurzel des Penis hinaufgezogen worden war. Es ist diese Lageveränderung des hautentblössten Testikels, die, wie diese Beispiele zeigen, stets nach einiger Zeit sich bemerkbar macht, nicht unwichtig, denn sie muss bei jedem operativen Eingriff in Rechnung gezogen werden und lässt einzig eine plastische Deckung von oben als rationell erscheinen, d. h. von der Seite, welcher die Testikel gleichsam entgegenwandern.

Was wird aber aus dem sich selbst überlassenen, in toto denudirten und nach oben gegen den äusseren Inguinalring gezogenen Hoden?

In der schon erwähnten Beobachtung von Hergt heisst es, dass 4 Monate nach dem gangränösen Abfall des Scrotum les testicules sont placés au dessus de la verge contre l'anneau inguinal externe, où ils apparaissent comme deux ganglions sous la cicatrice formée. Bei Demarquette bilden die Hoden auf jeder Seite am äusseren Inguinalring einen (doch wohl überhäuteten oder unter die Haut der Pubes geschlüpften?) Tumor. Unvollständig beschrieben ist der Fall Lange[1]): Aus unbekannter Ursache war die Haut des Penis und das ganze Scrotum gangränös abgefallen, so dass die Hoden mit den Samensträngen wie präparirt da lagen und der Penis nur den Umfang eines kleinen, dünnen Fingers hatte. Als dieser Kranke 2 Monate später auf sein ausdrückliches Verlangen das städtische Krankenhaus in Königsberg verliess, war derselbe zwar ziemlich kräftig geworden, der Penis fast ganz und auf jeder Seite der Samenstrang, der Hoden aber nur wenig benarbt, ein Scrotum hatte sich aber nicht gebildet, sondern es hingen die Samenstränge und Hoden von einander getrennt vom Bauchringe herab. Also so lange Patient beobachtet wurde, ist eine Heilung nicht erfolgt. In dem ebenfalls schon ausführlich erwähnten Fall von Galloupe und Graves schlüpfte der unbedeckte Hoden 5 Wochen nach der Verletzung unter die unversehrte Leistenhaut und blieb hier ohne den Kranken in irgend einer Weise zu belästigen.

Aus diesen Beobachtungen geht also hervor, dass der denudirte Testikel, sich selbst überlassen und ohne Anwendung anderer Kunst-

1) Memorabilien. 1871. S. 86.

hülfe als der eines einfachen Verbandes, nach der Retraction gegen den äusseren Leistenring schliesslich unter die Haut der Pubes, sofern diese noch unversehrt und beweglich ist, schlüpft oder, wie bei Hergt und Demarquette, sich benarbt. Es geschieht aber auch, dass, wie bei Lange, die Benarbung nicht oder wenigstens sehr lange nicht zu Stande kommt. Nach dem vorliegenden Material ist es also möglich und denkbar, dass die Spontanheilung ausbleibt und dass, z. B. bei grossem Defect auch der Haut der Pubes und der Inguinalgegend, Verhältnisse entstehen, wie in dem oben erwähnten Fall von Girard, wo sich hinter dem Testikel ein constringirender Narbenring bildet und Beschwerden daraus resultiren, welche die Deckung oder Wegnahme des Testikels kategorisch verlangen. Berücksichtigt man weiter noch, dass die Bedeckung des entblössten Hodens, wie mein Fall zeigt und ein gleich noch zu erwähnender Fall von Rascol de Murat, weit bessere Chancen hat, als die künstliche Ueberhäutung des geschundenen Penis, so wird eine primäre plastische Operation gerechtfertigt sein, sobald auch die letzten Reste der Scrotalhaut verloren gegangen sind und es wird eine secundäre Plastik nothwendig gemacht werden müssen, wenn bei fast schon vollendeter Vernarbung die Testikel theilweise oder ganz ohne Hautüberzug geblieben sind.

Dieffenbach[1]) stellt zwar derartigen Operationen, d. h. der Oscheoplastik bei gänzlichem Mangel der Scrotalhaut keine besonders gute Prognose und sagt, dass die Benutzung der inneren Schenkel- oder gar der Inguinalhaut eine bedenkliche Entblössung herbeiführe und dass diese Operation eine der gewagtesten sei, doch bemerkt er dabei, dass dieselbe bereits in einigen Fällen unternommen worden sei; so hat Bürger die kranken Bedeckungen des Penis und der Hoden entfernt und hüllte jenen in einen Lappen aus den Bauchdecken ein, während diese mit zwei von der inneren Seite der Schenkel gebildeten Lappen neu überzogen wurden. Auch Labat bildete eine neue Hodenbedeckung aus der Haut an der inneren Seite der Schenkel. Leider erwähnt Dieffenbach nichts über das Resultat dieser Operationen, zieht aber, wie er schreibt, vor in solchen Fällen einen Hoden zu entfernen.

In einem Fall von Gangrän des Scrotum nach Erysipel, wo das ganze Scrotum bis auf einen 2 Cm. hohen Rest der Raphe abgefallen war, machte Dr. Rogue de la Salvétat[2]) folgende plastische Operation:

1) Die operative Chirurgie. S. 514.
2) Rascol de Murat, Gangrène du scrotum. Dénudation complète des tes-

Auf beiden Seiten wird der Regio pubica, der Schenkelfalte und zum Theil noch dem Oberschenkel je ein oblonger, oben halbmondförmiger Lappen mit ebenso breiter Basis als Spitze entnommen und auf den Testikel der betreffenden Seite gelegt und mit drei Suturen an den Rest der Raphe angenäht. Da aber durch diese Plastik erst zwei Dritttheile der Hoden bedeckt waren, wurden beiderseits zwei Lappen aus der Dammgegend abgelöst und mit den oberen Lappen der entsprechenden Seite vernäht und da trotzdem noch jederseits zwischen oberem und unterem Lappen eine Lücke übrig geblieben war, wurde diese jederseits durch eine Hautzunge, die dem Hinterbacken entnommen war, gedeckt und durch Suturen mit dem oberen und unteren Lappen vereinigt. Die Anheilung kam ohne Eiterung zu Stande.

Von einer bestimmten Methode der Oscheoplastik nach Verletzungen kann man nicht sprechen. Man wird das Hautmaterial da nehmen, wo es vorhanden und gesund und sich im Uebrigen nach bewährten Regeln richten. Ist aber, das darf als Axiom aufgestellt werden, die Haut der Pubes und der Inguinalgegend unversehrt, so bietet diese das beste Deckungsmaterial wie schon oben ausgeführt wurde und es kann in manchen Fällen mit Benutzung dieser Hautpartien an Stelle der Plastik die einfache Unterminirung der Haut treten.

Schliesslich sei noch kurz erwähnt, dass die wichtigste Frage, nämlich die Frage nach Erhaltung der geschlechtlichen Function, bei grossen Schindungen der männlichen Genitalien noch ihrer Lösung harrt und dass einzig meine Beobachtung auf diese Frage eine positive Antwort gibt.

Zwar geht aus der kurzen Schlussbemerkung im Falle Demarquette hervor, dass bei dem Kranken Demarqette's die Facultas coeundi nach Jahren sich wieder einstellte, aber über die Facultas generandi schweigt die Krankengeschichte. Der Kranke Labrevoit's büsste selbst die Facultas coeundi ein. Bei meinem Kranken ist die Facultas coeundi unzweifelhaft vorhanden, aber nach den bisherigen und in längeren Zeiträumen wiederholten Untersuchungen der Pollutionsflüssigkeit muss angenommen werden, dass die Facultas generandi abhanden gekommen ist oder sich noch nicht eingestellt hat. Die Ursache dieser wichtigen und wenig erfreulichen Thatsache liegt nicht klar vor Augen. Eine ausgesprochene Atrophie der beweglichen Hoden besteht auch heute, 11 Monate nach der Verletzung, entschie-

ticules. Anaplastie par la methode française. Réunion immédiate. Gaz. des hôp. 1853. No. 28.

den nicht und es bleibt dahingestellt, ob eine entzündliche Obliteration oder eine Knickung des Vas deferens die Azoospermie und damit die Sterilität bedingt. Es ist zu hoffen und zu erwarten, dass weitere, speciell auf diesen Punkt gerichtete Beobachtungen darthun werden, wodurch in solchen Fällen die Azoospermie zu Stande kommt und die Facultas generandi verloren geht und es lässt sich vielleicht dereinst auch ermitteln, ob die spontane Ueberhäutung der Testikel am äusseren Inguinalring nach dieser Richtung ein besseres Resultat gibt. A priori scheint dies sehr unwahrscheinlich, da kaum anzunehmen ist, dass eine feste, den Testikel eng umschliessende Narbe günstigere Verhältnisse schaffen werde, als die Bedeckung der Hoden mit reichlicher gesunder Haut. Doch kann darüber nur die Erfahrung entscheiden.

II.

Aus der chirurgischen Universitätsklinik zu Zürich.

Ueber Behandlung und Endresultate der Querbrüche der Patella.

Von

Dr. Conrad Brunner,
Secundararzt der chirurg. Klinik in Zürich.

Die Behandlung der Patellafracturen bildete von jeher ein interessantes Object chirurgisch-therapeutischer Untersuchungen und es ist die Zahl der Abhandlungen, denen dies Thema zu Grunde liegt, keine kleine; sind doch dem Verfasser dieser Schrift nicht weniger als 10, meist im Verlaufe der letzten Jahre publicirte Inaugural-Dissertationen bekannt [1]), welche diese eigenthümliche Verletzung und deren Heilmethoden bearbeiten. Zu keiner Zeit auch hat dieser Gegenstand das Interesse der Chirurgen dermaassen in Anspruch genommen, wie dies in den jüngst vergangenen Jahren der Fall war, nachdem Lister die Resultate seiner auf diesem Gebiete erzielten operativen Behandlungsmethode vor das Forum der Wissenschaft gebracht hatte. Rasch nacheinander folgten sich nun Publicationen operativ behandelter Fälle von Seiten zahlreicher Autoren; in den Versammlungen der chirurgischen Gesellschaften des Jahres 1883 zu Paris und London bildete die Knochennaht bei Patellafracturen ein Hauptthema der Verhandlungen und heute noch ist der Streit über die Zulässlichkeit dieser Behandlungsmethode keineswegs entschieden.

---

1) G. F. Fuckel, Der Querbruch der Patella und dessen Behandlung. Inaug.-Dissert. Marburg 1855. — Haase, De fractura patellae. Inaug.-Dissert. Leipzig 1853. — Westphal, Der Bruch der Kniescheibe und die Zerreissung des Kniescheibenbandes. Inaug.-Diss. Berlin 1869. — Nebinger, Ueber Brüche der Patella. Inaug.-Dissert. Würzburg 1870. — Gerock, Die Brüche der Kniescheibe. Inaug.-Diss. Tübingen 1872. — Jourowsky, Beiträge zur Behandlung der Kniescheibenbrüche. Inaug.-Diss. Strassburg 1878. — Crone, Ueber die Behandlung der Querbrüche der Patella durch die Knochennaht. Inaug.-Diss. Bonn 1883. — Hentzelt, Ueber die Behandlung der subcutanen Querfracturen der Patella mit besonderer Berücksichtigung der Punction des Gelenks und der Knochennaht. Dorpat 1883. — Pape, Die Behandlung der transversalen Patellafracturen. Inaug.-Dissert. Berlin 1879. — Oberholzer, Ueber die neuesten Behandlungsmethoden bei querem Bruch der Kniescheibe. Inaug.-Dissert. Bern 1884.

Wenn nun auch wir im Folgenden auf dies vielfach discutirte Gebiet uns hinauswagen, so hat uns dazu in erster Linie der Umstand veranlasst, dass an der Züricher Klinik seit den Jahren von Billroth's Wirksamkeit eine nicht geringe Zahl von Kniescheibenbrüchen zur Beobachtung gelangte, die in ihren Einzelheiten manch Interessantes uns bieten und deshalb der Veröffentlichung werth sind. Diese sämmtlichen uns zur Verfügung gestellten Fälle subcutaner Fracturen sind mit Ausnahme eines einzigen auf unblutigem Wege behandelt worden und es soll nun in erster Linie uns die Aufgabe gestellt sein, dieses Material an der Hand der Krankengeschichten zu untersuchen und die Endresultate der betreffenden Behandlung genau festzustellen. In einem 2. Abschnitte unserer Arbeit werden wir diese Resultate unblutiger Behandlungsmethoden den aus der Literatur zusammengestellten Ergebnissen operativ behandelter Fälle gegenüberstellen. Wir hoffen auf diesem Wege zu einem entscheidenden Urtheil zu gelangen über die Frage: Ist es bei frischen, subcutanen Patellafracturen überhaupt indicirt, operativ einzugreifen?

I.

Unser gesammtes Material von Kniescheibenbrüchen, welches im Verlaufe von 25 Jahren (1860—1885) zur Beobachtung gelangte, umfasst 44 Fälle, darunter 39 subcutane und 5 offene Fracturen. 10 dieser Fracturen wurden unter Billroth, 18 von E. Rose, 15 unter Krönlein behandelt.

Es lassen sich diese Fälle, von denen die subcutanen Querfracturen uns hauptsächlich beschäftigen werden, nach folgendem Eintheilungsprincip klassificiren:

I. Subcutane Fracturen:	
1. Querfracturen mit Diastase der Fragmente . . .	31 Fälle
2. Querfracturen ohne Diastase der Fragmente (Fractura pat. subligamentosa)	3 =
3. Refracturen	2 =
4. Comminutivfracturen	3 =
II. Offene Fracturen:	
1. Querfracturen	4 =
2. Comminutivfracturen	1 Fall

I. Subcutane Fracturen.

1. Querfracturen mit Diastase.

Wenden wir uns zunächst zur Betrachtung der subcutanen Querfracturen mit Diastase und lassen wir von jedem einzelnen Fall einen Auszug aus dem Krankenjournal folgen, so sollen diejenigen Fälle

zuerst erwähnt werden, bei denen es uns möglich war, kurze oder lange Zeit nach Entlassung aus der Behandlung das functionelle Endresultat festzustellen.

1. Fall. Jakob Haupt, 50 Jahre alt, Landwirth. Fällt am 18. Oct. 1870, eine schwere Last tragend, mit dem rechten Knie auf steinernen Boden; ist unfähig sich zu erheben.

Starker Gelenkerguss. Querbruch in Mitte der rechten Patella. Diastase 1″ breit. Am unteren Fragmente eine Längsfissur.

Das Bein wird auf eine Schiene gelegt, das Knie mit Eisblasen bedeckt.

7. November. Application eines (ersten) Gypsverbandes. Die Fragmente werden durch Testudotouren einander genähert. Temperatur stets normal.

12. December. Zweiter Gypsverband.

9. Januar. Gypsverband entfernt. Fractur consolidirt, geringe Diastase der Fragmente.

21. Januar. Patient wird entlassen. Knie noch wenig beweglich.

Endresultat.

Status praesens vom 17. Dec. 1884, **14 Jahre** nach der Verletzung.

Länge der normalen Patella in Extension . . . . . 6 1/2 Cm.
= = gebrochenen Patella in maximaler Extension . 8 1/2 =
= = = = = = Flexion . 9 =

Die Zwischensubstanz ist fibröser Natur. Die Länge derselben bei maximaler Streckung des Beines beträgt 1/2 Cm., beim Maximum der möglichen Flexion 1 Cm. Die Fragmente sind in geringem Maasse seitlich verschiebbar.

Die Bewegungen im Kniegelenk sind mit knarrendem Reiben verbunden.

Streckfähigkeit des Beines vollkommen; Beugung activ von 180—50°.

Gelenkerguss ist nicht vorhanden, Atrophie der Streckmusculatur kann durch Inspection nicht constatirt werden. Der Umfang in Mitte des Oberschenkels der gesunden Seite beträgt 39 Cm., auf Seite der Fractur 38 Cm. Beim Gehen ist Hinken nicht vorhanden. Der Mann braucht das verletzte Bein vollkommen so gut wie das gesunde, geht Treppen auf und ab ohne Hinderniss, arbeitet als Landwirth so ausdauernd wie vor der Verletzung.

2. Fall. Schärer, Robert, 40 Jahre alt, Handelsmann. Fällt am 15. December 1872 mit dem rechten gebogenen Knie auf ein Schuheisen; kann nach dem Fall nicht mehr aufstehen.

Starker Gelenkerguss. Querfractur in Mitte der rechten Patella. Diastase von zwei Finger Breite, das verletzte Bein wird auf eine Schiene gelagert. Eisblase.

23. Januar. Anlegung eines (ersten) Gypsverbandes. Die Fragmente werden von einem Assistenten durch Fingerdruck in Contact gebracht. — Delirium tremens.

24. Februar. Zweiter Gypsverband. Die Bruchstücke haben sich ordentlich adaptirt.

5. April. Patient wird mit Knieschiene, die er noch 1 Jahr lang tragen soll, entlassen. (Ueber die Function zur Zeit der Entlassung sind leider keine Angaben gemacht.)

Endresultat.

Status praes. vom 2. December 1884, **12 Jahre** nach der Verletzung.
Länge der gesunden Kniescheibe in Extension . . . . . 7 Cm.
= = gebrochenen = = = ... 9 =
= = = = = maximaler Flexion . 11 =

Die Bindesubstanz der Fragmente ist als flache Grube deutlich abzutasten; dieselbe ist fibröser Natur, misst bei maximaler Extension in der Mittellinie $1\frac{1}{2}$ Cm., bei stärkster Flexion 2 Cm. Die Bruchstücke lassen sich seitlich wenig verschieben.

Gelenkerguss ist jetzt nicht nachzuweisen, soll seit Entlassung aus der Behandlung überhaupt nie vorhanden gewesen sein. Durch Bewegungen im Kniegelenk wird knarrendes Geräusch hervorgerufen. Extension ist activ ohne jede Anstrengung bis 180^0 möglich. Das Flexionsvermögen ist ebenfalls activ bis zum Maximum von 45^0.

Die blosse Inspection kann einen Unterschied des Umfanges beider Oberschenkel nicht constatiren. Die Maasse ergaben:

Umfang in Mitte des gesunden Oberschenkels 42 Cm.
= auf Seite der Fractur . . . . . 39 =

Der Gang ist nicht hinkend. Ein Unterschied in den Bewegungen beider Beine ist kaum nachzuweisen. Patient ist seit Entlassung aus dem Spital in seinem Beruf als Hausirer mehrmals über 10 Stunden im Tag gegangen. Beim Treppenhinauf- und Hinabsteigen fühlt er sich nur dann gehemmt, wenn er zugleich eine Last trägt. Die Gehfähigkeit soll von Jahr zu Jahr besser geworden sein.

3. Fall. Ganz, Margarethe, 40 Jahre alt, Hausfrau. Fällt am 24. Mai 1872 mit dem rechten Knie auf Steinboden und kann sich ohne Hülfe vom Boden nicht erheben.

Querfractur mit fingerbreiter Diastase der Fragmente. Fracturlinie etwas über der Mitte der Patella. Starke Schwellung des Knies.

Lagerung auf Hohlschiene. Application von Eis.

8. Juni. Der Erguss ist fast gänzlich zurückgegangen; das Bein wird in gestreckter Stellung eingegypst.

9. Juli. Zweiter Gypsverband.

14. Juli. Patientin wird mit dem Verband entlassen.

Endresultat.

Status praes. vom 18. December 1884, **12 Jahre** nach der Verletzung.
Länge der gesunden Patella in Extension . . . . . 6 Cm.
= = fracturirten = = = ... 9 =
= = = = = maximaler Flexion . . . $10\frac{1}{2}$ =

Die Bindesubstanz ist ohne Zweifel fibröser Natur. Die beiden Fragmente lassen sich auffallend leicht seitlich verschieben. Die Bruchlinien der Fragmente verlaufen krumm und zackig. Die Bruchstücke sind in der Mittellinie am wenigsten, nach innen am meisten von einander entfernt, und zwar beträgt die Distanz bei maximaler Extension in der Mitte $\frac{1}{2}$ Cm., am inneren Rande 1 Cm. Durch Flexion findet eine Dehnung der Zwischensubstanz bis zur Länge von 2 Cm. statt. Die Bruchkanten sind durch Osteophytenbildung höckerig verdickt und überragen die als flache Furche sich präsentirende Bindemasse.

Gelenkerguss ist nicht vorhanden; es soll auch das Knie nach Entlassung aus dem Spital niemals angeschwollen sein.

Sämmtliche Bewegungen im Kniegelenk gehen glatt von Statten. Crepitation ist nicht zu constatiren.

Extension activ 180°
Flexion activ bis 45°
Umfang in Mitte des gesunden Oberschenkels 39 Cm.
Umfang auf Seite der Fractur . . . . . 40 =

Patientin geht, ohne zu hinken. Es ist ein Unterschied in den Bewegungen beider Beine absolut nicht zu constatiren. Patientin kann ungehindert knien, springt die Treppe hinauf und hinab, geht stundenweit, ohne zu ermüden.

Dieses durchaus vollkommene functionelle Resultat hat erst im Verlaufe von Jahren sich so günstig gestaltet. In den ersten Monaten nach Entlassung aus der Behandlung soll das Gelenk ziemlich steif gewesen sein.

Pat. trug vom Tage des Austritts aus dem Spital an noch 3 Wochen Gypsverband.

4. Fall. Schulthess, Albert, 41 Jahre, Landwirth. Fällt am 19. Jan. 1871 mit gebogenem rechten Knie auf Strassenpflaster.

Querfractur in Mitte der rechten Patella mit 1 Zoll Diastase. Starker Hämarthros. Lagerung auf Schiene. Eisblase.

8. Februar. Die Schwellung des Gelenkes ist zurückgegangen; es wird ein Gypsverband angelegt. Die Fragmente werden hierbei durch Fingerdruck einander genähert und so bis zur Erhärtung des Verbandes gehalten. Temperatur stets normal.

7. März. 2. Gypsverband.

14. April. Entfernung des Verbandes. Fingerbreite, straffe Zwischensubstanz.

28. März. Patient wird mit Knieschiene entlassen. Geht ordentlich.

Endresultat.

Status praes. vom 24. Dec. 1884, **13 Jahre** nach der Verletzung.

Länge der normalen Patella in Extension . . . . 7 Cm.
= = fracturirten = = = ... 13½ =
= = = = bei stärkster Flexion . . 14 =

Die Distanz von Spin. ant. sup. bis zum oberen Rande der gesunden Patella beträgt 40 Cm.

Dieselbe Distanz auf Seite der Fractur misst 36 Cm.

Die Zwischensubstanz ist fibrös, sehr dünn und biegsam, so dass man durch dieselbe hindurch die Fossa intercondylica des Femur durchfühlen kann. Die beiden Bruchstücke lassen sich seitlich auffallend leicht und weit verschieben. Die Länge der Bindemasse beträgt bei Extension gemessen 5 Cm., bei maximaler Flexion 5½ Cm.

Im Gelenk kann Erguss nicht nachgewiesen werden. Beim Hin- und Herschieben der Patella auf den Femurcondylen ist ein schabendes Geräusch wahrzunehmen.

Das Bein kann activ bis zu 170° gestreckt werden. Flexion ist activ ohne Anstrengung bis zum Maximum von 45° möglich.

Auf den ersten Blick ist eine bedeutende Retraction und Atrophie der Streckmusculatur auf Seite der Fractur wahrzunehmen. Der Umfang in Mitte des Oberschenkels der gesunden Seite beträgt 41 1/2 Cm., auf Seite der Fractur 37 Cm. Das Femur liegt über dem oberen Fragmente von Musculatur unbedeckt, fast nackt unter der Haut. Die Streckmuskeln selbst aber fühlen sich derb an und ziehen sich äusserst kräftig zusammen.

Patient hinkt in ganz geringem Grade. Seinen Beruf als Knecht und Landwirth versieht er so gut wie vor der Verletzung. Er kann schwere Lasten tragen und ermüdet nicht schnell. Die Treppe hinauf geht er gut, beim Hinabsteigen jedoch fühlt er sich gehemmt und unsicher. Der Mann hat ein Jahr lang, nach Entlassung aus dem Spital, seine Knieschiene getragen. Von einem neuen Trauma, das sein Knie betroffen, will er nichts wissen.

5. Fall. Gut, Heinrich, 43 Jahre, Landwirth. Fällt am 2. Februar 1883 mit dem rechten Knie auf bepflasterten Boden und kann ohne Hülfe sich nicht mehr erheben.

Starke Schwellung des rechten Knies. Querfractur der rechten Patella, in Mitte derselben Diastase 3 Cm.

Lagerung auf Schiene. Eis.

13. Februar. Die Fragmente werden durch Heftpflastertestudo bis auf 3/4 Cm. einander genähert.

20. März. Nachdem mehrere Male der Verband gewechselt worden, liegen jetzt die Fragmente ganz nahe aneinander.

6. April. Application eines Wasserglasverbandes, mit welchem Patient entlassen wird. Die Fragmente sind zur Zeit der Entlassung seitlich wenig verschiebbar. Die Länge der Zwischensubstanz beträgt 2—3 Mm.

Endresultat.

Status praes. vom 25. November 1884, **2 Jahre** nach der Verletzung.

Länge der gesunden Patella in Extension . . . . 7 Cm.
= = gebrochenen = = = ... 8 =
= = = = bei stärkster Flexion . 8 =

Die Zwischensubstanz ist als querverlaufende, flache Grube von 1/2 Cm. Durchmesser deutlich zu fühlen. Dieselbe ist offenbar fibröser Natur. Die Fragmente sind seitlich in geringem Maasse verschiebbar. Die Bruchkanten sind uneben, verdickt.

Hydarthros ist nicht vorhanden. Die Bewegungen gehen glatt vor sich.

Die Streckfähigkeit ist eine vollkommne. Die Beugung ist activ bis etwas über den rechten Winkel möglich, 180—80°, passiv ad maximum.

Umfang in Mitte des gesunden Oberschenkels 40 Cm.
= auf Seite der Fractur . . . . . 38 =

Patient geht ohne eine Spur von Hinken. Es ist ein Unterschied in den Bewegungen beider Beine absolut nicht vorhanden. Der Mann geht mit Schnelligkeit steile Treppen hinauf und hinab, springt über breite Gräben, kann knien, tanzen, hüpft auf dem rechten Beine und ist im Stande, alle möglichen Luxusbewegungen auszuführen. Das frei ausgestreckte Bein konnte bei Anwendung aller Kraft nicht flectirt werden. Seinen Beruf als Bauer übt der Mann so gut aus wie jemals vor der Verletzung. 1/2 Jahr nach Entlassung aus dem Spital konnte er seine Arbeit wieder aufnehmen.

6. Fall. Zehnder, Caspar, 54 Jahre, Knecht, wurde am 9. Sept. 1874 durch den Hufschlag eines Pferdes ans linke Knie getroffen und war sofort total unfähig, das verletzte Bein zu gebrauchen.

Querfractur in Mitte der linken Patella mit etwas schiefem Verlauf von oben aussen nach unten innen. Diastase 1 Finger breit. Keine Wunde. Mässiger Erguss.

11. September. Das Bein wird in gestreckter Stellung eingegypst, während durch Fingerdruck die Fragmente einander genähert werden.

11. October. 2. Gypsverband.

10. November. Patient wird mit Knieschiene entlassen, die er ein Jahr lang tragen soll. Ligamentöse Vereinigung der Fragmente.

Endresultat.

Status praes. vom 14. Novbr. 1884, **10 Jahre** nach der Verletzung.

Länge der gesunden Patella in Extension			$6^1/_2$ Cm.
= = gebrochenen = = = ...			8 =
= = = =	bei stärkster Flexion	.	8 =

Inmitten der Patella fühlt man eine ganz flache quere Furche, welche von den Bruchkanten der Fragmente nur ganz wenig überragt wird. Die Zwischensubstanz, als welche diese Furche aufzufassen ist, fühlt sich so hart an wie die Bruchstücke. Seitliche Verschiebbarkeit der Fragmente ist nicht möglich, die Patella lässt sich nur in toto verschieben. Die Vereinigung der Fragmente ist in diesem Falle ohne Zweifel eine knöcherne.

Gelenkerguss ist nicht vorhanden. Durch Flexion im Kniegelenk wird knarrendes Geräusch erzeugt.

Patient hebt, in horizontaler Lage sich befindend, den Unterschenkel gestreckt empor, doch geschieht dies mit etwas mehr Anstrengung als auf der gesunden Seite. Die Streckfähigkeit geht activ bis zu 170°, das active Flexionsvermögen reicht von 180—60°.

Eine Volumverminderung der Oberschenkelmusculatur auf Seite der Fractur kann durch blosse Inspection nicht erkannt werden.

Die Maasse ergeben:

Umfang des gesunden Oberschenkels 20 Cm., über dem oberen Rande der Patella 37 Cm.; dasselbe Maass auf Seite der Fractur, 35 Cm.

Umfang des Unterschenkels 10 Cm. unter dem unteren Rande der rechten Patella 32 Cm.; derselbe Umfang auf Seite der Fractur, 30 Cm.

Die Streckmusculatur auf Seite der Fractur fühlt sich in schlaffem Zustande nicht weicher an, als diejenige der gesunden Seite. Bei Extension ist die Contraction eine ebenso kräftige wie auf gesunder Seite. Der Triceps ist bei Contraction in seinen Contouren ebenso gut ausgeprägt wie auf gesunder Seite. Die Patella wird durch den Zug der Streckmuskeln bei Extension rasch nach oben gezogen.

Der Gang ist hinkend. Patient hält dabei das Knie stets mit Binden umwickelt, weil er sich so sicher fühlt in seinen Bewegungen. Der Mann kann grössere Strecken nicht zurücklegen, weil rasch Müdigkeit und Schmerz in beiden Knien, sowie auch in den Hüftgelenken sich einstellen. Beim Treppensteigen fühlt er sich sehr unsicher.

In den ersten Jahren nach Entlassung aus dem Spital war die Gehfähigkeit eine bessere. Patient konnte auch seinen Beruf wieder aufnehmen.

Das jetzt vorhandene schlechte functionelle Resultat im Alter von 65 Jahren darf zum guten Theil den durch Arthritis deformans bedingten Bewegungsstörungen zugeschrieben werden.

7. Fall. Häberlin, Arnold, 43 Jahre, Landwirth. Fällt am 12. Dec. 1883 aus einer Höhe von 30′ mit dem linken Knie auf ein scharfkantiges Stück Holz.

Erhebliche Schwellung. Querfractur mit grösserem oberen und kleinerem unteren Fragment. Diastase?

Lagerung des Beines auf Planum inclinatum. Eis.

3. Januar. Bei dieser einfachen Behandlung haben die Fragmente sich so fest vereinigt, dass seitliche Verschiebung nicht mehr möglich ist.

12. Januar. Patient macht Gehversuche, die leidlich ausfallen.

15. Januar. Patient wird entlassen. Leichte Steifigkeit des Knies.

Endresultat.

Status praes. vom 8. Dec. 1884, **1 Jahr** nach der Verletzung.

Länge der normalen Patella in Extension	6	Cm.
= = gebrochenen = = = ...	7	=
= = = = bei stärkster Flexion . .	8	=

Ein präpatellares Hygrom erschwert ein genaues Abfassen der Kniescheibe; doch fühlt man deutlich eine quere Furche, die von den höckerigen Kanten der beiden Fragmente überragt wird. Seitliche Verschiebung ist in ganz geringem Grade möglich. Die Länge der offenbar fibrösen Zwischensubstanz beträgt in Extension $^1/_4$ Cm., bei maximaler Flexion $^1/_2$ Cm. Kein Hydarthros. Das active Streckvermögen ist ein vollkommenes. Beugung ist activ nur bis 90^0 möglich.

Es ist durch Inspection eine Volumabnahme der Oberschenkelmusculatur auf Seite der Fractur deutlich zu erkennen. Die Maasse ergaben:

Umfang in Mitte zwischen Spin. ant. sup. und oberem Rande der Patella auf Seite der Fractur 38 Cm., am gesunden Bein 40 Cm.

Der Mann geht mit leichtem Hinken. An der Ausübung seines Berufes ist er nicht im Geringsten gehindert; er fühlt sich nur beim Treppensteigen etwas unsicher.

8. Fall. Weidmann, Heinrich, 47 Jahre, Knecht. Fällt am 6. April 1884, mit einer schweren Last beladen, bei leicht flectirtem Knie auf harten Boden und ist unfähig, sich zu erheben.

Querfractur über der Mitte der rechten Patella.

Diastase 2 Cm. Starker Gelenkerguss.

Schiene. Eisblase. Compression mit Flanellbinden.

24. April. Erguss nach 10 Tagen zum grossen Theil geschwunden.

Application der Malgaigne'schen Klammern nach Modification von Trélat.

29. Mai. Kleiner Decubitus unter den Guttaperchaplatten. Entfernung der Klammern. Gypsverband.

7. Juni. Gypsverband entfernt. Fractur consolidirt. Gehversuche.

10. Juni. Fragmente sind etwas von einander gewichen.

14. Juni. Patient entlassen.

Endresultat.

Status praes. vom 23. Dec. 1884, **8 Monate** nach der Verletzung.
Länge der normalen Patella in Extension . . . . 6 Cm.
" " gebrochenen " " " . . . . 8 "
" " " " bei stärkster Flexion . . 8 1/2 "

Die Fragmente zeigen an ihrer Oberfläche höckerige Verdickungen. Die Zwischensubstanz ist als flache Vertiefung deutlich fühlbar und zeigt bei Extension einen Längsdurchmesser von 1/2 Cm., bei Flexion von 3/4 Cm. Die Bruchstücke lassen sich seitlich leicht verschieben. Die Bindesubstanz ist offenbar eine ligamentöse.

Erguss ins Gelenk ist nicht nachzuweisen. Bei Bewegungen wird, indem die Kniescheibe auf ihrer Unterlage sich verschiebt, Crepitation erzeugt.

Streckfähigkeit activ 180°.

Flexionsvermögen activ 180—90°.

Umfang des rechten Oberschenkels 40 Cm.

Umfang auf Seite der Fractur 38 Cm.

Der Gang ist nicht hinkend. Patient konnte wenige Monate nach Entlassung aus Spitalbehandlung seine Arbeit wieder aufnehmen. Beim Gehen auf ebener Erde ist ein Unterschied in den Bewegungen beider Beine nicht zu constatiren. Patient fühlt sich nur beim Treppenhinabsteigen und beim Gehen auf absteigendem Terrain gehemmt. Die Gehfähigkeit hat sich bis jetzt stets gebessert.

9. Fall. **Fallert**, Jakob, Schneider, fällt am 8. October 1883 mit dem rechten Knie auf einen Stein.

Querfractur mit 2 Cm. Diastase. Starker Erguss. Unteres Fragment grösser als das obere. Lagerung des verletzten Beines auf Hohlschiene. Eis.

20. October. Erguss fast ganz resorbirt. Temperatur stets normal.

23. October. Die Fragmente werden durch **Malgaigne**'sche Klammern (Methode **Trélat**) bis auf 1/2 Cm. genähert.

11. November. Entfernung der Klammern. Fragmente noch seitlich verschiebbar.

20. December. Gehversuch.

25. December. Patient wird entlassen. Ligamentöse Consolidation.

Endresultat.

Status praes. vom 20. December 1884, **1 Jahr** nach der Verletzung.
Länge der gesunden Patella in Extension . . . . 6 1/2 Cm.
" " gebrochenen " " " . . . . 9 "
" " " " bei stärkster Flexion . . 10 "

Die Zwischensubstanz ist fibrös. Die Fragmente sind seitlich leicht zu verschieben. Die Länge der Zwischensubstanz beträgt in Extension 1/2 Cm., bei stärkster Flexion 1 Cm.

Gelenkerguss ist nicht vorhanden. Bei Bewegungen constatirt die aufs Knie gelegte Hand Crepitation.

Umfang des Oberschenkels in Mitte zwischen Spin. ant. sup. und oberem Rand der Patella auf gesunder Seite 40 Cm., auf Seite der Fractur 39 Cm.

Patient geht, ohne zu hinken. Der Gang auf ebener Erde ist ein ganz normaler. Beim Treppenhinaufsteigen setzt Patient stets das kranke Bein

vor; beim Hinabsteigen bietet das geringe Flexionsvermögen ein sichtbares Hinderniss. Das kranke Bein wird vorgesetzt, dann das gesunde auf denselben Tritt.

Actives Extensionsvermögen 180°, actives Flexionsvermögen 180—120°.

Nach Entlassung aus dem Spital hat Patient noch 16 Wochen lang Streckschiene getragen. Das Flexionsvermögen hat sich im Verlaufe eines Jahres wesentlich gebessert. In der Ausübung seines Berufes ist der Mann nicht gehindert.

10. Fall.[1]) Brütsch, Conrad, 66 Jahre, Landwirth. Fällt am 17. Sept. 1884 aus einer Höhe von 30' mit dem linken Knie auf ein Stück Holz.

Mässiger Erguss. Querfractur in Mitte der Patella. Diastase 1½ Zoll. Die Fragmente können durch Fingerdruck in Berührung gebracht werden, so dass Crepitation erzeugt werden kann.

Lagerung auf Planum inclinatum. Eis. Compression.

23. Septbr. Schwellung bedeutend zurückgegangen. Application eines Gypsverbandes mit Fenster über der Fracturstelle. Die Fragmente werden einander genähert durch Einschieben von Watte zwischen Gypshülle und oberes Fragment. Temperatur stets normal.

30. September. Die Bruchstücke berühren sich.

14. October. Fragmente noch seitlich verschiebbar.

30. October. Patella nur in toto seitlich zu verschieben.

13. November. Abnahme des Gypsverbandes. Fragmente durch eine ganz feine Rinne getrennt. Der Unterschenkel wird gestreckt gehoben.

23. November. Patient geht mit Krücken.

Endresultat.

Status praes. vom 31. Dec. 1884, **15 Wochen** nach der Verletzung.

Länge der normalen Patella	6 Cm.
= = gebrochenen Patella bei Extension	7½ =
= = = = = stärkster Flexion . .	8 =

Die Zwischensubstanz ist ligamentös, jedenfalls von derber, dicker Beschaffenheit, ihre Länge beträgt bei Streckung des Beines ¾ Cm. Die Fragmente lassen sich seitlich nur ganz wenig verschieben.

Gelenkerguss nicht vorhanden. Reibegeräusch wird durch Bewegungen nicht hervorgebracht.

Das active Streckvermögen geht bis 170°, Flexion geht activ und passiv von 180—150°.

Eine Volumsabnahme des Oberschenkels auf Seite der Fractur ist nur durch Messung nachzuweisen. Der Umfang (an der mehrmals bezeichneten Stelle gemessen) beträgt rechts 46 Cm., auf Seite der Fractur 45 Cm. Patient geht ohne Stock mit gestrecktem Beine, kann Treppen hinauf- und hinabsteigen, indem er beide Beine auf denselben Tritt absetzt. Seinem Beruf als Landwirth kann der 67jährige Mann nicht mehr vorstehen.

11. Fall. Catharina Wyss, 56 Jahre alt, Dienstmagd, fällt am 23. Jan. 1881 mit flectirtem linken Knie auf hölzernen Zimmerboden.

---

1) Beobachtet und dem Verf. gütigst mitgetheilt von seinem Bruder Dr. Hans Brunner in Diessenhofen.

Querfractur der linken Patella, unteres Bruchstück grösser als das obere. Diastase ein Finger breit. Erguss mässig.

Lagerung des verletzten Beines auf Schiene. Eis.

31. Januar. Knie abgeschwollen. Gypsverband in gestreckter Stellung. Ueber der Fractur ein Fenster. Täglich wird zwischen Gypshülle und oberem Fragment Watte eingeschoben.

1. April. Verband entfernt. Ligamentöse Vereinigung der Fragmente von $^1/_2$ Cm. Länge. Patient kann ordentlich gehen, wird mit Wasserglasverband entlassen.

Endresultat.

Status praes. vom 1. Januar 1885, **4 Jahre** nach der Verletzung.

Länge der normalen Patella	$5^1/_2$ Cm.
= = gebrochenen Patella bei Streckung . . .	7 =
= = = = = stärkster Flexion .	8 =

Die Bindemasse ist derb, fibrös, hat bei Streckung eine Länge von 1 Cm., beim Maximum der möglichen Flexion von $1^1/_2$ Cm. Die beiden Fragmente sind in geringem Maasse seitlich verschiebbar. Hydarthros nicht vorhanden.

Die Streckfähigkeit reicht activ bis 180^0, Flexion ist activ und passiv von $180—60^0$ möglich.

Der Umfang des Oberschenkels beträgt auf beiden Seiten 40 Cm.

Der Gang ist nicht hinkend. Patientin kann grosse Strecken zurücklegen, ohne zu ermüden, dient als Magd so gut wie vor der Verletzung. Beim Treppensteigen ist sie nur wenig gehemmt.

12. Fall. Weinmann, Jakob, 48 Jahre alt, Knecht, ging am 27. Juni 1867 neben einem Fuhrwerk her. Indem er, um rückwärts zu blicken, auf dem rechten Fuss bei gestrecktem Unterschenkel sich plötzlich umdrehte, empfand er im rechten Knie einen heftigen Schmerz und konnte sich nicht mehr aufrecht halten. Bis zum 6. September wurde Patient ausserhalb des Spitals mit Gypsverband behandelt.

Beim Eintritt ins Spital wird constatirt: Eine Querfractur über der Mitte der rechten Patella mit fingerbreiter Diastase. Kein Gelenkerguss.

9. September. Die Fragmente werden durch Heftpflastertouren einander genähert, dann wird ein Gypsverband applicirt.

19. October. Entfernung des Verbandes. Zwischen den beiden Fragmenten ist eine schmale Rinne vorhanden.

21. October. Patient macht Gehversuche.

3. November. Patient wird entlassen.

Endresultat.

Status praes. vom 3. Januar 1885, **17 Jahre** nach der Verletzung.

Länge der normalen Patella	$5^1/_2$ Cm.
= = gebrochenen Patella bei Extension	7 =
= = = = = stärkster Flexion .	7 =

Die Zwischensubstanz ist fibröser Natur und hat bei Extension und Flexion eine Länge von 1,5 Cm. Die Fragmente sind seitlich in geringem Maasse verschiebbar. Hydarthros ist nicht vorhanden.

Extension, activ bis 180^0, Flexion, activ und passiv $180—90^0$.

Der Gang des Patienten ist ein derartig vollkommener, dass man ab-

solut nichts daran aussetzen kann; auch beim Treppenhinauf- und Hinabsteigen ist Patient nicht gehindert. Den Beruf als Fuhrknecht hat derselbe ein halbes Jahr nach Entlassung aus der Behandlung wieder aufgenommen und er führt denselben jetzt noch bei einem Alter von 65 Jahren weiter, trägt dabei täglich schwere Lasten.

13. Fall. Glättli, Rudolf, 53 Jahre alt, Landwirth. Fällt am 1. September 1872 mit gebogenem rechten Knie auf einen spitzen Stein und ist sofort unfähig, das betreffende Bein zu gebrauchen.

Querfractur in Mitte der rechten Patella. Fingerbreite Diastase. Starker Erguss.

Lagerung auf Schiene. Eis.

9. September. Adaption der Fragmente durch Heftpflasterstreifen. Gypsverband.

13. September. Erguss zum grossen Theil geschwunden. Temperatur stets normal. Verband entfernt.

11. October. Die Entfernung der Fragmente von einander beträgt 1 Cm. Zweiter Gypsverband.

23. November. Verband entfernt. Fragmente durch steifes Gewebe von 1 Cm. Länge vereinigt.

2. December. Patient wird entlassen mit einer Knieschiene, die er ein halbes Jahr lang tragen soll.

Endresultat.

Status praes. vom 6. December 1884, 13 Jahre nach der Verletzung.

Länge der normalen Patella	6 Cm.
= = gebrochenen Patella bei Streckung . . .	10,5 =
Die Länge der Zwischensubstanz beträgt	5 =

Dieselbe ist ligamentös, in der Mitte fast papierdünn, gegen die Fragmente hin bedeutend dicker und fester werdend. Im Ligamente selbst sind, nahe den Fragmenten, von diesen aber durch fibröses Gewebe getrennt, stark prominirende, knöcherne Einlagerungen vorhanden. Beide Fragmente sind seitlich verschiebbar, das obere jedoch besser als das untere.

Im Gelenk ist kein Erguss vorhanden. Dasselbe ist bei Extensionsstellung von 180° vollständig ankylotisch und kann auch bei starker Kraftanwendung nicht flectirt werden. Indem die Fragmente auf ihrer Unterlage seitlich verschoben werden, wird Reibegeräusch nicht hervorgebracht.

Die Musculatur beider Oberschenkel ist hochgradig atrophirt, doch fällt eine stärkere Volumsabnahme auf Seite der Läsion nicht auf.

Umfang des gesunden Oberschenkels	34 Cm.
Umfang auf Seite der Fractur . .	31 =

Der Gang ist hinkend. Patient kann überhaupt nur mit Stock sich vorwärts bewegen und bringt hierbei das steife Bein in einem Bogen nach vorn. Beim Treppensteigen wird das gesunde Bein vorgesetzt, hiernach das kranke in einem Bogen auf dieselbe Stufe gebracht. Seinem Berufe kann der altersschwache Mann jetzt nicht mehr nachgehen, er kann nur sitzend leichte Arbeit verrichten. Die Knieschiene, die ihm mitgegeben wurde, hat er zu Hause gleich weggeworfen. Dass er aufs rechte Knie

1) Mitgetheilt von Herrn Dr. Walter in Maschwanden.

jemals wieder gefallen sei oder dasselbe sonst verletzt habe, stellt er entschieden in Abrede.

14. Fall. Bepper, Wilhelm, 35 Jahre alt, Portier. Fällt am 7. Nov. 1873 von einer Treppe herab mit gebogenem Knie auf Steinboden, kann ohne Hülfe nicht stehen. Bedeutende Schwellung des linken Knies. Querfractur in Mitte der linken Kniescheibe. Diastase 1 Cm.

Lagerung auf Schiene. Application von Eis.

20. November. Erguss gänzlich geschwunden.

25. November. Erster Gypsverband ohne Fenster.

24. December. Zweiter Gypsverband. Diastase ½ Cm.

1. Januar. Knie steif. Bindemasse derb ligamentös.

18. Januar. Patient geht ordentlich; wird mit Streckschiene entlassen.

Endresultat.

Patient arbeitet als Schiffsknecht; geht mit leichtem Hinken.

15. Fall. Wild, Johann, 34 Jahre alt, Fabrikarbeiter. 3 Monate vor Eintritt ins Spital fiel Patient rückwärts zu Boden und verspürte seitdem jeden Morgen Schmerz im linken Knie. Am 30. Januar 1874 fühlte er beim Sprung über einen Graben im linken Knie ein heftiges Krachen, fiel sofort zur Erde und war nicht mehr im Stande, sich zu erheben.

Starker Gelenkerguss. Querfractur in Mitte der Patella. Diastase ein Finger breit. — Das verletzte Bein wird auf eine Schiene gelegt. Eisblase.

31. Januar. Das betreffende Bein wird in gestreckter Stellung eingegypst. Die Fragmente werden durch Fingerdruck einander genähert.

2. Februar. Zweiter Gypsverband. Erguss zum grossen Theil resorbirt.

24. Februar. Patient wird entlassen.

Endresultat.

Briefliche Mittheilung vom 27. Januar 1885. Patient steht gegenwärtig als Knecht in Dienst; hinkt in kaum merkbarem Grade, ist bei der Arbeit und beim Tragen schwerer Lasten nicht gehindert, tanzt gut und läuft so weit und schnell, als ob ihm nie etwas zugestossen wäre.

16. Fall. Bauer, Caspar, 58 Jahre alt, Ziegler. Bevor Patient den Bruch der Kniescheibe sich zugezogen, war er binnen kurzer Zeit 3 mal auf dasselbe Knie gefallen und hatte sich starken Gelenkerguss damit zugezogen, so dass er meist nur mit steifem Knie herumging. Am 16. Mai 1863 glitt er aus und fiel, ohne mit dem rechten Knie aufzustossen, zu Boden. Dabei will er ein lautes Krachen wahrgenommen haben. Nach dem Fall war er unfähig, ohne Hülfe aufzustehen.

Starker Erguss. Querfractur über der Mitte der rechten Patella. Diastase? Die Fractur wurde mit Gypsverbänden und Heftpflastertestudo behandelt.

Endresultat.

Briefliche Mittheilung durch die Angehörigen des Verstorbenen. Patient konnte nach Entlassung aus dem Spital sehr bald seine Arbeit wieder aufnehmen. Sein Gang war niemals hinkend.

17. Fall. Wegmann, Ludwig, 70 Jahre alt, Pflasterer. Fällt am 6. März 1876 von einer Treppe herab mit dem rechten Knie auf harten Boden und kann nicht mehr aufstehen.

Gelenkerguss hochgradig. Querfractur in Mitte der rechten Patella. Diastase 2 Cm. — Schiene. Eisblase aufs Knie.

15. März. Gypsverband mit Fenster. Die Fragmente werden sich genähert durch Einschieben von Watte. Temp. 38,5, durch Bronchitis verursacht.

5. Mai. Schwellung fast ganz zurückgegangen. An der Fracturstelle eine feine Rinne. Straffe, bindegewebige Consolidation.

13. Mai. Patient macht Gehversuche.

20. Mai. Patient geht ordentlich ohne Stock; wird mit Knieschiene entlassen.

Endresultat.

Nach Aussage der Hinterlassenen des vor einigen Jahren verstorbenen Patienten konnte derselbe trotz des hohen Alters seiner Arbeit noch nachgehen. Hinken war nicht vorhanden.

18. Fall. Bolter, Conrad, 70 Jahre alt, Landwirth. Fällt am 13. November 1866 mit dem rechten Knie auf Strassenpflaster.

Querfractur. Erguss bedeutend. Diastase?

Lagerung auf Schiene, Eisblase.

15. November. Heftpflastertestudo, darüber Gypshülle mit Fenster.

29. November. Extravasat zum grossen Theil resorbirt.

19. December. Zweiter Verband. Temperatur stets normal.

7. Januar. Fragmente durch straffen, fibrösen Callus vereinigt. Patient macht Gehversuche an Krücke; wird mit Wasserglasverband entlassen.

Endresultat.

Briefliche Mittheilung durch die Angehörigen des Verstorbenen. Patient hat ein ziemlich steifes Bein davon getragen, welches ihn jedoch am Gehen und an der Arbeit wenig hinderte. Hinken soll in geringem Grade vorhanden gewesen sein.

19. Fall. Mittweiler, Heinrich, 76 Jahre alt, Landwirth. Fällt am 1. Januar 1879 mit dem rechten Knie auf eine Eisfläche.

Ziemlich starkes Extravasat. Querfractur in Mitte der rechten Kniescheibe. 1 Finger breite Diastase. — Schiene. Eisblase.

9. Januar. Schwellung bedeutend geringer. Gypsverband mit Fenster. Adaption durch Einschieben von Watte.

2. Februar. Verband entfernt. Fragmente noch seitlich verschiebbar.

3. März. Patient wird mit Gypsverband entlassen.

Endresultat.

Briefliche Mittheilung durch die Angehörigen. Nach Entlassung aus dem Spital hat Patient das Bett bis zu seinem Tode, der bald nachher (Ursache unbekannt) eintrat, nur selten verlassen.

20. Fall. Käppeli, Heinrich, 49 Jahre alt, Knecht. Fällt am 2. Juni 1879 mit dem linken Knie auf die scharfe Kante einer Steinplatte.

Starker Erguss. Grösster Umfang des Knies auf Seite der Fractur 38 Cm., auf der gesunden Seite 32 Cm. Querfractur. Oberes Fragment grösser als das untere. Diastase 2 Zoll.

Lagerung auf Schiene. Eis.

14. Juni. Knie ganz abgeschwollen. Gypsverband mit Fenster. Einschieben von Watte über dem oberen Bruchstück.

9. August. Zweiter Gypsverband. Fragmente seitlich leicht verschiebbar.

9. September. Die Fragmente sind durch eine ganz schmale Rinne getrennt, die von straffer Bindegewebsmasse ausgefüllt ist.

1. October. Patient geht mit gestrecktem Bein ganz ordentlich; wird mit Knieschiene entlassen.

Endresultat.

Vom gegenwärtigen Zustande des Patienten konnte nur so viel in Erfahrung gebracht werden, dass derselbe im Stande ist, seinen Beruf ungehindert auszuüben.

21. Fall. Carlo Moresi, 21 Jahre alt, Erdarbeiter. Fällt am 16. Mai 1875 mit dem linken Knie auf Holzboden und kann ohne Hülfe nicht aufstehen.

Querfractur mit starkem Extravasat. Diastase 3 Finger breit. Das obere Fragment besteht nur aus der Spitze der Patella.

Lagerung auf Hohlschiene. Eis.

6. Juni. Schwellung zurückgegangen. Gypsverband. Adaption der Fragmente durch Fingerdruck.

7. Juli. Die Fractur ist vollkommen fest geheilt. Der knöcherne Callus ist als querverlaufender Wall zu fühlen.

1. August. Patient geht ordentlich; wird mit Knieschiene entlassen.

Endresultat.

Patient nahm ein halbes Jahr nach Entlassung aus dem Spital seinem Beruf wieder auf.

22. Fall. Hanegger, Albert, 29 Jahre alt, Dachdecker. Fällt am 21. Sept. 1881 aus einer Höhe von 20′ mit dem rechten Knie auf einen Stein.

Querfractur in Mitte der rechten Patella. 1 Finger breite Diastase. Erguss bedeutend.

Grösster Umfang des rechten Knies	37½ Cm.
= = = linken = ...	31 =
Länge der linken Patella	5 =
= = rechten = ...	8 =

Die Fragmente können bis zur Berührung einander genähert werden, so dass Crepitation hervorzurufen leicht möglich ist.

Lagerung auf Schiene. Eis.

1. October. Knie fast ganz abgeschwollen. Das Bein wird auf eine Holzschiene gelegt, an deren Rändern Nägel eingeschlagen sind. Dann wird der Versuch gemacht, durch Achtertouren eines Kautschukschlauches die Fragmente zu coaptiren.

4. October. Der Verband wird nicht ertragen. Anlegung einer Heftpflastertestudo. Diastase gering.

9. November. Fibröse Vereinigung. Zwischen den Fragmenten eine schmale Rinne. Fragmente seitlich nicht verschiebbar.

11. November. Patient wird mit Wasserglasverband entlassen.

Endresultat.

Es ist uns nur bekannt, dass der Mann gegenwärtig als Knecht dient.

23. Fall. Aeberli, Jakob, 43 Jahre alt, Landwirth, fällt am 20. August 1867 von einem Wagen herab mit dem linken Knie auf die Strasse.

Starke Schwellung, Querfractur in Mitte der linken Patella. Diastase 1 Finger breit. Schiene. Eisblase.

22. August. Application eines Heftpflasterverbandes. Schwellung stark reducirt.

10. September. Die Fragmente stehen sich näher. Gypsverband. Temperatur 38,5 °. Bronchitis.

18. November. Entlassung mit Kniesehiene. Zwischen den Fragmenten ein ganz schmaler Zwischenraum.

Endresultat.

Es wird uns mitgetheilt, dass Patient, ohne zu hinken, geht, dass er seinen Beruf ungehindert ausüben kann, dass man ihm überhaupt nicht ansieht, dass er jemals eine Verletzung davon getragen.

24. Fall. Bachmann, Johann, 63 Jahre alt, Landwirth. Wurde am 9. Januar 1884 durch die Hörner eines Stiers zu Boden geschleudert, so dass er mit dem linken Knie auffiel.

Starke Schwellung des linken Knies. Querfractur in Mitte der linken Patella. Diastase 1,5 Cm.

Das Bein wird auf eine Hohlschiene gelagert, das Knie mit Eisblasen bedeckt.

20. Januar. Erguss stark vermindert. Application der Malgaigne'schen Klammer (Methode Trélat).

21. Februar. Klammer entfernt. Fragmente ligamentös verbunden.

27. Februar. Es wird ein Wasserglasverband angelegt, wobei der Fuss freigelassen wird. Patient macht Gehversuche.

17. März. Patient wird entlassen.

Endresultat. Siehe Refracturen S. 43.

25. Fall. Ruegg, Albert, 40 Jahre alt, Landwirth. 3 Wochen vor dem Unfall, welcher den Kniescheibenbruch herbeiführte, bekam Patient einen heftigen Stoss ans linke Knie; am 22. Mai 1881 fiel er mit demselben Knie auf Holzboden und war unfähig, aufzustehen.

Starker Gelenkerguss.

Grösster Umfang des linken Knies . . . . . 40 Cm.
= = = rechten Knies . . . . . 34 Cm.

Querfractur in Mitte der linken Patella. Diastase 1 Finger breit. Bei gewaltsamer Adaption der Fragmente deutliche Crepitation.

Schiene. Eisblase.

30. Mai. Coaptation der Fragmente durch Sehnennaht nach Kocher. Patient wird chloroformirt. Ueber dem oberen Fragmente wird ein Hautschnitt von 3 Cm. Länge gemacht, ebenso am unteren Rande des unteren Fragmentes. Dann wird mittelst einer gestielten krummen Nadel, die am obern Rande des oberen Fragmentes hinein und am unteren Rande des unteren Fragmentes hinausgestochen wird, ein doppelter Silberdraht unter den Fragmenten durchgezogen. Die Silberdrähte werden auf der Patella über einer Carbolgazerolle geknotet und ihre Enden zusammengedreht, bis die Fragmente sich berühren. Hierauf Anlegung eines Listerverbandes. Lagerung auf Schiene.

3. Juni. Temperatur 38,4 °. Knie wenig schmerzhaft.

5. Juni. Der Draht wird fester angezogen. Fragmente seitlich wenig verschiebbar.

20. Juni. Entfernung des Silberdrahtes. Die Fragmente sind durch eine schmale Rinne getrennt; die Bruchkante des oberen Fragmentes prominirt. Die Hautwunden benarben sich langsam.

10. Juli. Wunden vernarbt.

1. August. Patient erhält einen Gypsverband, welcher von den Malleolen bis zur Mitte des Oberschenkels reicht. Patient macht von heute an täglich Gehversuche.

25. August. Patient wird mit Gypsverband entlassen. Vereinigung der Fragmente durch straffe fibröse Zwischensubstanz.

Endresultat. Siehe Refracturen S. 44.

26. Fall. Goetz, Lina, Dienstmagd, 22 Jahre alt. Schon mehrere Wochen vor der Verletzung, welche den Kniescheibenbruch bedingt, hat Patientin beim Treppensteigen heftige Schmerzen im rechten Knie verspürt. Am 27. Juni 1871 gleitet sie auf der Treppe mit dem rechten Fusse aus, jedoch so, dass sie mit dem linken Beine stehen bleibt. Dabei vernimmt sie ein Krachen und lässt sich dann, weil sie sich nicht mehr aufrecht halten kann, auf die Treppe nieder. Patientin wird sofort ins Spital gebracht.

Erguss bedeutend. Querfractur in Mitte der rechten Patella. Diastase 2 Cm.

Lagerung des Beines auf Schiene. Application von Eis.

17. Juli. Erguss fast gänzlich geschwunden. Es wird ein Gypsverband angelegt.

12. August. Entfernung des Gypsverbandes. In Mitte der Patella ist eine der ligamentösen Zwischenmasse entsprechende schmale Furche zu constatiren.

18. September. Patientin geht mit Krücken.

19. September. Patientin wird mit Streckschiene auf der Beugeseite des Knies entlassen.

Endresultat unbekannt.

27. Fall. Rexar, Heinrich, 27 Jahre alt, Schriftsetzer. Fällt am 23. September 1866 von einer Treppe herab aufs linke Knie. Totale Unfähigkeit, das verletzte Bein zu gebrauchen.

Querfractur mit bedeutendem Extravasat in Mitte der Patella. Diastase ganz gering, 4‴. Lagerung des Beines auf Schiene. Eisblase. Temperatur 37 °.

8. October. Schwellung bedeutend vermindert. Die Fragmente werden durch Heftpflastertestudo einander genähert. Ueber dem Heftpflasterverband wird eine Gypshülle applicirt.

26. October. Patient macht Gehversuche; wird mit Gypsverband entlassen.

Endresultat unbekannt.

28. Fall. Ermanni, Henrico, 34 Jahre alt, Maurer. Fiel am 3. September 1869 mit dem rechten Knie auf einen Stein und zog sich einen Bruch der Kniescheibe zu, den er vollständig vernachlässigte.

Status praesens bei Eintritt ins Spital am 7. Januar 1870.

Querfractur in Mitte der rechten Patella.

Diastase in Extension 2 Zoll.
„ bei Flexion 2½ Zoll.

Zwischen den Fragmenten eine weiche, fluctuirende Stelle, so leicht eindrückbar, dass man die Gelenkflächen des Femur abtasten kann. Flexion

ist möglich bis zum rechten Winkel. Das Extensionsvermögen reicht bis 160°. Patient geht hinkend umher.

Nach 3wöchentlichem Aufenthalt in unserem Spital musste Patient entlassen werden.

Ueber sein ferneres Schicksal ist uns nichts bekannt.

29. Fall. Winkler, Heinrich, 23 Jahre alt, Landwirth. Fällt am 6. Juni 1873 von einer Leiter herab aufs Strassenpflaster.

Starke Schwellung des rechten Knies. Querfractur in Mitte der Patella. 1 Finger breite Diastase.

18. Juni. Erguss gänzlich geschwunden. Anlegung einer Heftpflastertestudo mit Gypshülle. Temperatur stets normal.

2. Juli. Fragmente durch feste Callusmasse vereinigt; nur an der Innenseite ist eine ganz kleine Diastase durch den Fingernagel nachzuweisen.

Patient wird mit einem neuen Verband entlassen.

Endresultat unbekannt.

30. Fall. Radel, Samuel, 39 Jahre alt, Kutscher. Wird am 13. Juli 1883 durch einen Wagen an eine Mauer geschleudert, so dass er bewusstlos liegen bleibt.

Neben mehreren anderen schweren Verletzungen wird eine Querfractur der linken Patella constatirt. Erguss mässig. Diastase 2 Cm.

Das Bein wird auf eine Hohlschiene gelagert; das Knie wird mit Eisblasen bedeckt.

18. Juli. Knie abgeschwollen. Application der Malgaigne'schen Klammer nach Trélat's Modification.

29. August. Entfernung der Klammer. Die Fragmente sind durch fibröse, kurze Bindemasse consolidirt.

13. September. Patient macht Gehversuche; wird mit Wasserglasverband entlassen.

Endresultat unbekannt.

31. Fall. Kesselring, Emil, 31 Jahre alt, Schlosser. Fällt am 6. Februar 1885 mit stark flectirtem rechten Knie vom Randsteine des Trottoirs auf die mit Steinen bepflasterte Strasse. Ein Versuch, sich aufzurichten, misslingt. Patient wird sofort ins Spital getragen.

Status praesens 6 Stunden nach der Verletzung. In der vorderen Gegend des rechten Knies eine kugelige Geschwulst von weich-elastischer Consistenz. Fluctuation deutlich. Die Haut blau verfärbt.

Grösster Umfang des Knies . . . . . 38 Cm.
Umfang des gesunden Knies . . . . . 32 Cm.

Querfractur der Patella unterhalb ihrer Mitte. Die Fragmente sind durch den Erguss abgehoben, die Bruchflächen aufgerichtet.

Diastase der Fragmente bei Extension . . . . . $3\frac{1}{2}$ Cm.
Diastase = = bei Flexion bis 120° . . . . 6 =

Crepitation ist sehr leicht hervorzurufen, wenn man die Fragmente mit ihren Bruchflächen gegen einander drückt. Beide Fragmente sind sehr leicht seitlich verschiebbar.

Länge der normalen Patella . . . . . 7 Cm.
Distanz vom oberen Rande des oberen Fragmentes bis zum unteren Rande des unteren Fragmentes . . . . . 10 =

Distanz von Spin. ant. sup. bis zum oberen Rande der gesunden Patella . . . . . 41 Cm.
Distanz von Spin. ant. sup. bis zum oberen Rande des oberen Fragmentes der fracturirten Patella . . . . . 39 =
Distanz vom oberen Rande der normalen Patella bis zum Malleol. externus . . . . . 41 1/2 =
Distanz vom oberen Rande des oberen Fragmentes der fractur. Patella bis zum Malleol. ext. . . . . 45 =
Distanz vom unteren Rande der normalen Patella bis zum Condyl. ext. . . . . 35 =
Distanz vom unteren Rande des unteren Fragmentes der fract. Patella bis zum Malleol. ext. . . . . 35 =

Streckbewegung im Kniegelenk ist unmöglich. Der Unterschenkel kann von dem sehr willenskräftigen Patienten nicht gehoben werden.

Behandlung und Verlauf. 7. Februar. Die 24 Stunden nach der Verletzung versuchte Aspiration des Ergusses (mittelst Dieulafoy) misslingt, es können nur wenige Tropfen Blutes entfernt werden. Das Bein wird auf eine Hohlschiene gelegt. Application von Eis.

17. Februar. Erguss gänzlich geschwunden. Anlegung der Malgaigneschen Klammer nach Trélat's Modification. Die Fragmente werden bis auf 1 Cm. Distanz einander genähert.

21. Februar. Die Diastase beträgt 1/2 Cm. Das Kanten der Fragmente wird verhindert durch quer über die Bruchstelle gelegte Heftpflasterstreifen.

10. März. Die Fragmente liegen dicht an einander.

Umfang des linken Oberschenkels in Mitte zwischen Spina ant. sup. und unterem Rand der Patella . . . . . 47 Cm.
Dasselbe Maass auf Seite der Fractur beträgt . . . . . 41 =

Die Volumsabnahme der Oberschenkelmusculatur auf Seite der Fractur ist auf den ersten Blick zu erkennen. Die Streckmuskeln fühlen sich schlaff und weich an.

Umfang des linken Unterschenkels 15 Cm. unter dem unteren Rande der Patella . . . . . 29 Cm.
Umfang des rechten Unterschenkels 15 Cm. unter dem unteren Rande des unteren Fragmentes . . . . . 28 =

23. März. Entfernung der Klammer. Kleiner Decubitus am unteren Rande des unteren Fragmentes. Straffe fibröse Vereinigung der Fragmente von 1/2 Cm. Durchmesser. Die Fragmente lassen sich seitlich ganz wenig verschieben. Der Unterschenkel kann nicht gehoben werden. Beginn passiver Bewegungen. Faradisation der Streckmuskeln.

26 März. Patient kann heute, nachdem zum zweiten Male elektrisirt worden, den Unterschenkel gestreckt heben. Es werden sorgfältig passiv Flexionsversuche gemacht.

26. März. Nach dem Elektrisiren wird die ganze Extremität mit Flanellbinden umwickelt. Dann wird am Knie durch Lederhülsen ein Streckapparat befestigt, der aus 2 seitlichen, stählernen Schienen besteht, die in ihrer Mitte mit Charnier versehen sind. Auf das Knie kommt eine lederne

Kniekappe zu liegen. Patient geht ohne Stock und Krücke frei umher.

10. April. Bei täglich fortgesetzter Faradisation hat der Oberschenkel um 2 Cm. an Volumen zugenommen. Patient läuft von Morgens bis Abends mit gestrecktem Knie umher.

2. Querfracturen ohne Diastase der Fragmente.

1. Fall. Brunner, Heinr., 44 Jahre alt, Zimmermann. Fällt am 21. Aug. 1884, auf der Treppe ausgleitend, mit dem rechten Knie auf die Kante eines Trittes. Unter starken Schmerzen erhebt er sich und schleppt sich ohne Hülfe in seine von der Stelle des Unfalls weit entfernte Wohnung.

Bei Eintritt ins Spital wird constatirt: Starker Gelenkerguss. In Mitte der rechten Patella ein Querriss, welcher durch den Fingernagel deutlich nachgewiesen werden kann. Die Fragmente lassen sich gegen einander nicht verschieben. Druck auf die Bruchstelle wird äusserst schmerzhaft empfunden. Das Bein kann activ in gestreckter Stellung gehoben werden.

Das verletzte Bein wird auf eine Schiene gelagert, das Knie mit Eisblasen bedeckt.

3. September. Gelenkerguss fast ganz geschwunden. Das Bein wird in gestreckter Stellung eingegypst.

2. October. Abnahme des Verbandes. Es ist dieselbe schmale Rinne zu fühlen.

10. October. Patient erhält einen Wasserglasverband, mit dem er herumgehen darf.

12. October. Patient wird entlassen.

Nach 3 Wochen zeigt sich Patient wieder. Es wird geringer Hydarthros constatirt. Flexionsvermögen wenig beschränkt.

2. Fall. Billeter, H., 45 Jahre alt, Landwirth. Fährt am 27. Juli 1884 mit einem Fuhrwerk auf bergab führender Strasse. Indem er, neben dem Wagen hergehend, bei stark flectirtem Knie die Bremsvorrichtung in Bewegung setzt und dann schnell sich aufrichtet, bemerkt er im rechten Knie ein knackendes Geräusch. Dabei vermag er sich aufrecht zu halten und kann ohne fremde Hülfe nach seiner Wohnung gehen.

Bei Eintritt ins Spital wird bei starkem Gelenkerguss eine deutlich als Rinne nachweisbare, quere Bruchlinie inmitten der rechten Kniescheibe constatirt.

Nach Verfluss von 8 Tagen ist die Schwellung des Knies so weit zurückgegangen, dass ein Gypsverband angelegt werden kann.

Patient wird am 6. August mit Verband entlassen.

Endresultat.

Nach Verlauf eines Jahres Knie vollkommen normal; von der Fracturstelle ist nichts mehr zu fühlen.

3. Fall. Stadtmann, J., 58 Jahre alt, Laternenanzünder. Wird am 24. Februar 1879 von einem Hunde zu Boden geworfen und fällt dabei auf die rechte Seite. (Patient behauptet ausdrücklich, er habe mit dem verletzten Knie den Boden nicht berührt.) Nach dem Fall kann er sich selbst wieder aufrichten, ist aber unfähig zu gehen.

Starker Gelenkerguss. An der Grenze zwischen mittlerem und oberem Dritttheil der rechten Patella fühlt man deutlich eine querverlaufende, trep-

penförmige Leiste, bedingt durch Prominenz der Kante des oberen Fragmentes. Localer Bruchschmerz. Keine Diastase. Behandlung mit Gypsverband. Am 15. März Gehversuche. Am 2. April wird Patient mit Verband entlassen und wurde seitdem nicht mehr gesehen.

3. Refracturen.

1. Fall. Bachmann, J., 63 Jahre alt, Landwirth (s. S. 38). Wurde, nachdem er wegen Querfractur behandelt worden, am 17. März 1884 aus dem Spital entlassen. Behufs Feststellung des Endresultates wird er am 2. Decbr. 1884 citirt. Bei der Untersuchung wird eine Refractur der linken Patella constatirt, über deren Entstehung Patient folgende Angaben macht:

10 Wochen nach Entlassung aus dem Spital fiel er, auf dem Felde arbeitend, wieder auf dasselbe Knie, konnte aber ohne Hülfe sich aufrichten und in die nahe Wohnung schleppen. Das Knie schwoll rasch an. Patient legte sich zu Bett und blieb, ohne jemals den Arzt zu rufen, ruhig liegen, bis die Geschwulst weg war. Nachdem das Knie abgeschwollen, machte er die Beobachtung, dass ausser der schon vorhandenen „Grube" an der Kniescheibe nun noch eine zweite vorhanden war. Obschon er auf dem verletzten Beine sich sehr schwach fühlte, ging er nach 4 Wochen doch seiner Arbeit wieder nach.

Status praesens vom 20. März 1885.

Es ist durch blosse Inspection leicht zu erkennen, dass die linke Kniescheibe in 3 Stücke getheilt ist. Das mittlere Fragment ist von den beiden anderen durch breite Furchen getrennt.

Die Länge der rechten Patella beträgt . . . . . 7 Cm.
Distanz vom oberen Rande des oberen Fragmentes bis zum unteren Rande des 3. Fragmentes bei Extension . . . $12\frac{1}{2}$ =
Dieselbe Distanz bei Flexion bis 180° . . . . . $13\frac{1}{2}$ =

Die 3 Fragmente zeigen an ihrer Oberfläche, namentlich an den Grenzen gegen die Zwischensubstanz hin, höckerige, durch Osteophytenauflagerung bedingte Prominenzen. Das unterste Fragment ist das grösste; es hat dasselbe eine Länge von $3\frac{1}{2}$ Cm.

Fig. 1.

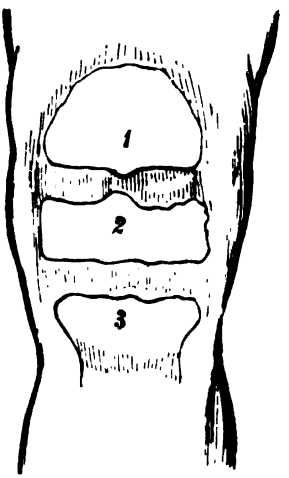

Die Fragmente sind durch ligamentöse Zwischenmassen verbunden, von denen die obere 2, die untere $1\frac{1}{2}$ Cm. misst. Die 3 Bruchstücke sind in ungleichem Maasse seitlich verschiebbar. Die Bindesubstanz zwischen unterem und mittlerem Fragmente ist viel fester und straffer, als diejenige zwischen mittlerem und oberem. Die obere Diastase bildet eine tiefe Grube, in die der Finger sich leicht eindrücken lässt. Die seitliche Beweglichkeit ist am mittleren und oberen Fragmente am ausgedehntesten. Es lässt dieser Befund mit Sicherheit auf eine Fractur des oberen Fragmentes mit Trennung desselben in 2 Bruchstücke schliessen. Durch den Zug der Extensoren ist das oberste Fragment am Oberschenkel weit hinaufge-

zogen worden, so dass der obere Rand des oberen Fragmentes um 4 Cm. höher steht, als der obere Rand der Patella der gesunden Seite.

Distanz von Spin. ant. sup. bis zum ob. Rande der norm. Patella 46 Cm.
= = = = = = = = = des oberen Fragmentes der fract. Patella . . . . . 41 =

Gelenkerguss ist nicht vorhanden. Bei Bewegungen im Kniegelenk ist knarrendes Reiben zu vernehmen; die aufgelegte Hand weist nach, dass nur das oberste Fragment, indem es auf dem Femur sich hin- und herschiebt, dies Geräusch hervorbringt.

Die Inspection lässt auf den ersten Blick eine bedeutende Differenz des Volumens beider Oberschenkel, namentlich in deren unterem Dritttheil, erkennen. Ueber dem oberen Rande des obersten Fragmentes der fracturirten Patella liegt das Femur dicht unter der Haut, von Muskeln unbedeckt.

Die vorgenommene Messung ergibt folgende Verhältnisse:

Umfang des Oberschenkels auf Seite der Fractur 20 Cm. unter der Spin. ant. sup. . . . . 46 Cm.
Umfang des Oberschenkels der gesunden Seite 20 Cm. unter der Spin. ant. sup. . . . . 47 =
Umfang des Oberschenkels 15 Cm. über dem unteren Rande des untersten Fragmentes . . . . . 38½ =
Umfang des Oberschenkels 15 Cm. über dem unteren Rande der gesunden Patella . . . . . 33½ =

Die Contouren der Streckmuskeln auf Seite der Fractur sind bei Streckung des Beines weniger markirt, als dies auf der gesunden Seite der Fall ist. In nicht contrahirtem Zustande fühlen sie sich ordentlich derb an; beim Uebergang von Flexion in Extension contrahiren sie sich äusserst kräftig und ziehen das obere Fragment rasch nach oben.

Patient kann, in horizontaler Rückenlage sich befindend, das linke Bein ohne Mühe in die Höhe heben.

Das active Extensionsvermögen reicht bis 160°, das active Flexionsvermögen reicht von 180—90°.

Am Gang fällt demjenigen, der von einer Verletzung nichts weiss, kaum etwas Abnormes auf. Patient stützt sich auf das kranke Bein so gut wie auf das gesunde, geht die Treppen auf und ab, dabei selten beide Beine auf demselben Tritt absetzend. Patient steht auf dem linken Bein allein und kann auf dasselbe niederknien. Den ganzen Tag arbeitet er auf dem Felde, oft sehr schwere Arbeit verrichtend; er ist im Stande, stundenweit zu gehen, ohne stark zu ermüden.

2. Fall. Ruegg, A., 40 Jahre alt, Landwirth (s. S. 38). Wurde am 26. Juli 1881 aus dem Spital, wo er wegen Querbruch der Kniescheibe behandelt worden, entlassen. Während zur Zeit der Entlassung das Gelenk noch ziemlich steif war, konnte das Bein nach Verlauf eines Jahres bis über 90° flectirt werden. Im Juni 1882 glitt Patient, als er eine steile Strasse bergab ging, aus, balancirte, fiel aber gleichwohl seitwärts zur Erde, ohne dabei mit dem Knie den Boden zu berühren. Trotz heftiger Schmerzen richtete er sich auf, brach wieder zusammen und wurde dann nach Hause gebracht. Das Knie schwoll rasch an; Patient legte sich zu Bett

und blieb während 4 Wochen ruhig liegen, ohne den Arzt zu consultiren. Als die Geschwulst weg war, machte er die Entdeckung, „dass die beiden Stücke seiner gebrochenen Kniescheibe viel weiter auseinander standen". — 6 Wochen nach dem Unfall ging er wieder an die Arbeit.

Fig. 2.

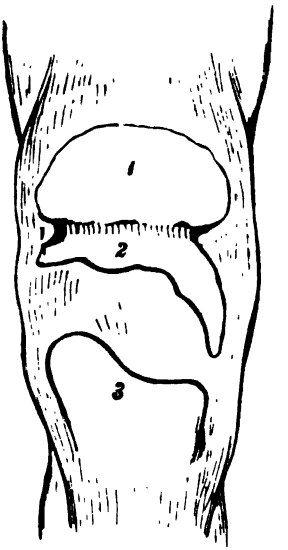

Am 26. Januar 1885 findet sich Patient, nachdem er zur Feststellung des Endresultates seiner geheilten Fractur citirt worden, hier ein.

Status praesens. Die linke Kniescheibe besteht aus drei Fragmenten. Das oberste Fragment hat eine Länge von 3 Cm. und ist durch eine schmale straffe Bindegewebsbrücke mit einem zweiten Bruchstücke verbunden, welch letzteres eine ungefähr halbmondförmige Gestalt hat. Dieses zweite Bruchstück ist von einem dritten durch eine breite Furche getrennt. Eine Verbindung dieser beiden Fragmente durch ligamentöse Bindemasse kann nicht nachgewiesen werden. Der in den Zwischenraum eingedrückte Finger kann deutlich die Condylen des Femur und die Fossa intercondylica abtasten. Sämmtliche Fragmente lassen sich, jedes für sich, seitlich verschieben.

Länge der normalen Patella	6½ Cm.
Distanz vom oberen Rande des oberen Fragmentes bis zum unteren Rande des dritten Fragmentes der gebrochenen Patella in Extension	12 =
Dieselbe Distanz bei Flexion bis 90°	13 =
Durchmesser der Diastase zwischen mittlerem und unterstem Fragment in der Mittellinie bei Extension . .	3 =
Derselbe bei Flexion bis 90°	4 =
Distanz von Spin. ant. sup. bis sum oberen Rande der normalen Patella	43 =
Distanz von Spin. ant. sup. bis zum oberen Rande des obersten Fragmentes der fracturirten Patella . . .	37 =

Aus der Untersuchung geht mit Sicherheit hervor, dass in diesem Falle vorliegt: Ein Bruch des von der ersten Fractur herrührenden unteren Fragmentes mit Trennung desselben in zwei Bruchstücke von ganz verschiedener Grösse und Gestalt. — Gelenkerguss kann nicht nachgewiesen werden. Durch Flexion im Kniegelenk wird, indem die Fragmente auf ihrer Gleitfläche sich verschieben, leises Knarren hervorgerufen.

Der Unterschenkel wird von dem in horizontaler Lage sich befindenden Patienten frei und ohne Anstrengung emporgehoben. Das Extensionsvermögen reicht activ bis 170°. Flexion ist activ und passiv bis 90° möglich.

Die Streckmuskeln des Unterschenkels haben sich bedeutend retrahirt, so dass das Femur oberhalb des ersten Fragmentes ziemlich weit hinauf

fast nur von Haut bedeckt zu sein scheint. Die Volumsabnahme des Oberschenkels auf Seite der Läsion wird durch Inspection leicht wahrgenommen. Die Maasse ergeben:

Umfang des gesunden Oberschenkels . . . . . 46½ Cm.
Umfang des Oberschenkels auf Seite der Fractur . 42 „

Der Triceps auf Seite der Läsion fühlt sich in nicht contrahirtem Zustande keineswegs schlaff an und es zieht sich derselbe bei Streckbewegungen äusserst kräftig zusammen. Eine Volumsabnahme des Unterschenkels auf Seite der Läsion ist nicht nachzuweisen.

Betrachten wir den Gang des Patienten! Der Mann geht auf ebener Erde ohne eine Spur von Hinken, so dass ein Unterschied in der Bewegung beider Beine kaum zu constatiren ist. Seinen Beruf als Landwirth übt er ungehindert aus; geht stundenweit, kann schwere Lasten tragen, hat nie Schmerzen im Knie und fühlt sich nur gehemmt, wenn er bergab geht oder Treppen hinabsteigt.

4. Comminutivfracturen.

1. Fall. Lehmann, C., 29 Jahre alt, Krämer. Fällt am 13. Dec. 1865 in betrunkenem Zustande aus dem 3. Stockwerk auf das Strassenpflaster und wird bewusstlos aufgehoben.

Hochgradige Schwellung des linken Knies, deutlich nachweisbarer Sternbruch der Patella. Zwischen den beiden unteren und dem oberen Fragment eine ganz geringe Diastase.

Das verletzte Bein wird auf eine Schiene gelegt, das Knie mit Eisblasen bedeckt.

16. December. Anlegung einer Heftpflastertestudo, darüber Gypshülle.

14. Januar. Die Diastase beträgt kaum 3‴.

30. Januar. Patient geht nach Abnahme der Gypshülle mit Heftpflasterverband herum.

31. Januar. Patient wird entlassen.

2. Fall. Walder, J., 29 Jahre alt, Fabrikarbeiter. Fällt am 31. Mai 1864 aus einer Höhe von 10′ mit dem rechten Knie auf steinigen Boden; er kann nicht aufstehen, ist aber im Stande, das verletzte Bein gestreckt zu heben.

Bedeutender Erguss im rechten Kniegelenk. Die Patella ist in eine grössere Anzahl von Fragmenten getrennt. Crepitation kann leicht nachgewiesen werden. Ein Theil der Fragmente ist nach oben gezogen und von den übrigen Bruchstücken durch eine fingerbreite Lücke getrennt.

Lagerung auf Hohlschiene. Eis.

2. Juni. Anlegung eines Gypsverbandes ohne Fenster. Temperatur 37.

15. Juni. Der Verband wird abgenommen und durch Heftpflasterverband mit Gypshülle ersetzt.

6. Juli. Dritter Gypsverband.

25. Juli. Verband entfernt. Obere und untere Fragmente durch fingerbreite fibröse Zwischensubstanz vereinigt. Die kleineren Fragmente unter sich durch Knochengewebe fest verkittet. Gehversuche.

30. Juli. Patient geht mit wenig beweglichem Knie nach Hause.

3. Fall. Altorfer, Heinrich, 46 Jahre alt, Landwirth. Fällt am 1. Februar 1864 von einer hohen Treppe herab auf Steinboden und zieht sich dabei nebst verschiedenen Rippenfracturen folgende Verletzung am Knie zu:

Das rechte Knie zeigt starke Schwellung. Die Haut ist mit Sugillationen bedeckt. Von der Patella ist die Spitze abgerissen und nach oben gezogen. Das untere Fragment ist durch eine Längsfractur in 2 Theile getrennt, die noch in Zusammenhang mit einander stehen.

Lagerung des Beines auf Schiene. Eis.

8. Februar. Phlegmone des rechten Oberschenkels. Hohes Fieber.

10. = Incision. Drainage.

17. = Profuse Eiterung.

27. = Schüttelfrost. Pyämie.

1. März. Exitus letalis.

Die Obduction bestätigt die Diagnose: T-Bruch der Patella.

II. Offene Fracturen.

1. Querfracturen.

1. Fall. Wirth, H., 49 Jahre alt, Bäcker. Wird am 15. Mai 1869 im Dunkel der Nacht überfallen, von hinten gepackt und in ein steiniges Flussbett geworfen. Er wird in halb bewusstlosem Zustande gefunden und ins Spital transportirt.

Status praesens: Am linken Knie verläuft in der Längsrichtung eine 4 Cm. lange, das Gelenk vollkommen eröffnende Wunde. Die Patella ist in der Mitte mit scharfem Bruch auseinandergerissen; das obere Fragment in die Weichtheile zurückgezogen, das untere frei zu Tage tretend. Von der zerrissenen Gelenkkapsel ist nichts zu sehen. Aus der Höhle starren die Condylen des Oberschenkels mit unverletzter Knorpelfläche hervor. Die Bruchenden der Patella stehen 3 Cm. auseinander. Aus der Wunde fliesst Blut und Synovia.

Therapie und Verlauf. Bei gestreckter Stellung Anlegung eines Gypsverbandes mit grossem Fenster. Das Gelenk wird mit Eisblasen umgeben bei offener Wundbehandlung.

17. Mai. Keine Reaction. Wunde mit getrocknetem Blut und Secret bedeckt.

22. Mai. Temperatur 37,4°. Wunde mit Granulationen gefüllt.

24. Juni. Kleine Nekrose des oberen Fragmentes.

4. Juli. Wunde fast ganz vernarbt.

28. August. Entfernung des Gypsverbandes.

6. September. Patient wird entlassen. Die beiden Stücke der Patella sind solide mit einander verwachsen. Patella in toto beweglich. Das Gelenk kann in mässigem Grade flectirt werden.

2. Fall. Reinhold, G., 19 Jahre alt, Zimmermann. Fällt am 6. December 1870 von einem hohen Gerüste herab auf ein Steingewölbe und wird bewusstlos aufgehoben.

Status praesens. Commotio cerebri. Ueber der linken Kniescheibe eine circa 1″ lange Risswunde in der Längsaxe des Beines. Der durch

die Wunde eingeführte Finger gelangt zwischen den beiden Bruchstücken der Patella hindurch auf die Condylen des Femur.

Therapie und Verlauf bei offener Wundbehandlung. Das Bein wird in gestreckter Stellung eingegypst. Ueber der Patella wird ein grosses Fenster geschnitten. Das Knie wird mit Eisblasen umgeben.

10. December. Temperatur 38,5 °. Geringe Secretion.

25. Januar. Wunde fast ganz geheilt. Gelenkschwellung gering.

2. Februar. Entfernung des Gypsverbandes. Die beiden Fragmente sind ziemlich fest mit einander verbunden.

25. Februar. Zweiter Gypsverband.

4. April. Verband entfernt. Die Fragmente sind durch straffe Bindegewebsmasse von $1\frac{1}{2}''$ Länge verbunden. Gelenk frei von Erguss.

16. Mai. Patient wird mit Kniestützapparat entlassen.

3. Fall. Grimm, H., 49 Jahre alt, Kutscher. Fuhr am 7. Juni 1881 auf einem Wagen, dicht hinter den Pferden sitzend. Plötzlich schlug eines der Pferde aus und traf ihn direct ans rechte Knie. Patient wollte vom Wagen heruntersteigen, fiel aber sofort zur Erde.

Status praesens. Das rechte Knie hochgradig geschwollen. Am unteren Rande der Patella eine kleine, querverlaufende Wunde, aus welcher Synovia fliesst. Die Patella ist in 2 Stücke gebrochen, zwischen welche man den Zeigefinger einlegen kann. Das Bein kann nicht gehoben werden.

Therapie und Verlauf. Nach gründlichster Desinfection der Wunde mit Carbollösung wird ein Listerverband angelegt und das Bein auf eine Schiene gelagert.

13. Juni. Verbandwechsel. Knie fast ganz abgeschwollen. Abendtemperatur 38 °.

1. Juli. Wunde fast ganz geheilt. Zwischen den Fragmenten ein ganz kleiner Zwischenraum.

20. Juli. Gypsverband, mit welchem Patient herumgeht.

10. August. Verband entfernt. Patella in toto seitlich verschiebbar.

19. August. Patient wird entlassen; er geht ganz ordentlich; hält jedoch das Knie noch steif.

4. Fall. Welti, J., 24 Jahre alt, Kutscher. Fährt am 24. März 1881 in einem Einspänner, das Pferd wird scheu, schlägt aus und trifft den auf niederem Sitze sich befindenden Kutscher ans linke Knie. Unter heftigen Schmerzen fährt Patient nach Hause bei starker Blutung aus der vorhandenen Kniewunde. In seiner Wohnung angelangt, lässt er den Arzt rufen, welcher die Wunde mit Carbolwasser reinigt und einen antiseptischen Verband anlegt. Am Tage der Verletzung noch wird Patient ins Spital transportirt.

Status praesens. Kräftiger Mann. Temperatur 37,6 °. Das linke Knie ist sehr stark geschwollen, bei Druck äusserst schmerzhaft. Mitten auf der Patella eine 4 Cm. lange, querverlaufende Wunde mit zerfetzten Rändern. Die Kniescheibe ist blossgelegt; aus der Wunde quillt reichlich Blut. Der in die Wunde eingeführte Finger gelangt zwischen den Patellafragmenten hindurch ins Gelenk. Die Fracturlinie verläuft in der Weise, dass von der Patella ein Segment abgetrennt ist. Es beginnt die Fractur in Mitte des oberen Randes, zieht sich gegen die Mitte der Kniescheibe

hin, wendet sich dann im Bogen nach aussen und endet in der Mitte des äusseren Randes.

Therapie und Verlauf. Gleich nach Ankunft des Patienten im Spital wird in Chlorformnarkose nochmals gründlichste Desinfection der Wunde und ihrer Umgebung vorgenommen. Es wird hierzu eine 2 procent. Carbollösung benutzt. Nachdem die Wunde von oben und unten erweitert worden, werden die Wundränder nach beiden Seiten auseinander gezogen und so die Patellarfragmente genügend freigelegt. An beiden Fragmenten werden nun, einander gegenüberliegend, je 2 Bohrlöcher mit dem Drillbohrer angebracht. Durch die Bohrkanäle werden Silberdrähte durchgezogen, deren Enden über dem Knochen zusammengedreht und kurz abgeschnitten werden. Durch Catgutsuturen wird hierauf der zerrissene fibröse Ueberzug der Patella vereinigt, dann wird quer über der Kniescheibe ein Drainrohr durchgeführt und durch Seitenöffnungen hinausgeleitet. Nachdem durch Seidensuturen die Hautwunde vereinigt worden, wird nach abermaliger Berieselung mit Carbollösung ein Listerverband angelegt und das Bein auf eine Schiene gelagert.

Fig. 3.

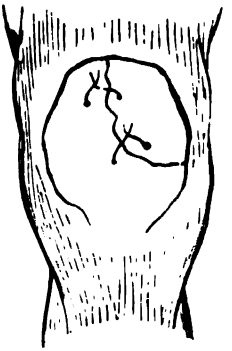

25. März. Morgentemperatur 37,4 °. Abendtemperatur 38,6 °.

27. März. Verbandwechsel. Knie abgeschwollen. Die Wundränder legen sich gut an. Fast keine Secretion. Entfernung des Drainrohres.

31. März. Verlauf fieberfrei.

4. April. Verband entfernt. Die Fragmente sind fest (jedenfalls knöchern) vereinigt; die Patella lässt sich nur in toto seitlich bewegen. Das Knie hat vollkommen normale Configuration. Beugeversuche werden noch nicht gewagt.

5. Mai. Patient macht Gehversuche und wird mit Gypsverband entlassen.

Nach Verfluss von 3 Wochen stellt sich Patient zur Abnahme des Verbandes. Flexion im Kniegelenk ist in geringem Grade möglich. Die Bruchlinie ist als feiner Wall abzutasten. — Ein Monat später zeigt sich Patient wiederum mit einem Flexionsvermögen von 180—90°.

2. Comminutivfracturen.

Trueb, D., 30 Jahre alt, Fabrikarbeiterin, fällt am 4. Juli 1864 aus dem 1. Stockwerk auf Strassenpflaster und wird bewusstlos aufgehoben.

Status praesens. Kräftige Frau. Neben einer Menge anderer schwerer Verletzungen, die durch den Fall hervorgerufen wurden, bietet das rechte Knie folgenden Befund: Mitten über der Patella eine unregelmässige, zackige Quetschwunde. Die Kniescheibe ist in eine grössere Anzahl von Stücken zerbrochen, die man durch die Wunde deutlich fühlen kann.

Therapie und Verlauf. Die Verletzung des Gelenkes ist derart, dass sofort zur Resection geschritten werden muss, welche von Herrn Professor Billroth folgendermaassen ausgeführt wird:

Es wird in der Längsaxe des Knies ein 5″ langer Hautschnitt geführt. Die zerstückelte Patella wird herausgeschält, wobei es sich zeigt, dass dieselbe in 7 Fragmente zersprengt ist. Die Gelenkenden von Tibia und Femur werden abgetragen, die Hautwunde wird durch Nähte vereinigt und das Bein auf eine Resectionsschiene gelegt. Auf die Wunde werden Charpie und feuchte Compressen gelegt.

6. Juli. Patient klagt über heftige Schmerzen. Fieber mässig.

9. Juli. Die Wunde hat sich geschlossen bis auf eine kleine Stelle, aus welcher sich wenig Eiter entleert.

14. Juli. Schüttelfrost. Die Wunde klafft, sieht schlecht aus.

17. Juli. Reichliche Eitersecretion. Hohes Fieber.

22. Juli. In der Wadengegend Schwellung und Röthung der Haut. Fluctuation. Incision.

31. Der Abscess in der Wadengegend communicirt mit dem Kniegelenk. Wiederholte Schüttelfröste. Pyämie.

6. August. Die Wunden secerniren dünnen Eiter. Die Kräfte des Patienten nehmen rasch ab.

9. August. Exitus letalis.

Durchgehen wir unser Material und fassen wir die in unseren Krankengeschichten niedergelegten Beobachtungen zusammen, so sind es die aus drei Viertel aller Fälle bestehenden Querfracturen mit Diastase, deren eingehende Besprechung wir uns zunächst zur Aufgabe machen.

Unter den 31 Fracturen betrafen 17 das rechte, 14 das linke Knie. In Bezug auf das Alter des Patienten vertheilen sich dieselben folgendermaassen:

Im Alter von			
10—20	Jahren	0	Fälle
20—30	=	6	=
30—40	=	7	=
40—50	=	9	=
50—60	=	4	=
60—70	=	4	=
70—80	=	1	Fall.

Das Maximum der Fälle vertheilt sich demnach auf die Jahre 30—50, welche Beobachtung mit der Statistik der Autoren übereinstimmt.

Die Prädisposition des männlichen Geschlechtes macht sich insofern geltend, als von den 31 Fällen nur 3 auf Frauen fallen.

Untersuchen wir die Fracturen auf ihre Aetiologie, so finden wir, dass in 26 Fällen durch Einwirkung äusserer Gewalt der Bruch veranlasst wurde. In 5 Fällen kam die Fractur durch Muskelzug zu Stande. Von den 26 directen Fracturen sind 25 durch Fall aufs Knie entstanden. Wohl dürfte bei genauer Analyse des Herganges

der Verletzung der eine oder andere dieser Fälle auf Muskelzug zurückzuführen sein. Hamilton[1]) verzeichnet unter seinen 127 Fällen nicht weniger als 107 indirecte Fracturen. Die Bemerkung Malgaigne's[2]), dass hierbei der Bruch meist so zu Stande komme, dass die Patella auf einen vorragenden Körper aufschlage, wird durch 8 Fälle bestätigt, bei denen meist spitze Steine, einmal die scharfe Kante eines Schuheisens die Patella bei flectirtem Knie trafen. In Fall 6 haben wir das seltene Beispiel der Entstehung einer subcutanen Querfractur durch Hufschlag. Es sind in der Literatur solcher Fälle nur wenige verzeichnet. Malgaigne[3]) führt nur einen an, den Boyer beschrieben. Gerok[4]) stellt 6 Fälle zusammen.

Unter den fünf durch Muskelgewalt entstandenen Fracturen ist Fall 12 in seiner Aetiologie bemerkenswerth. Es erfolgte hier die Zerreissung der Kniescheibe bei gestrecktem Unterschenkel. Im Begriffe, seinen Körper auf dem rechten Fusse zu drehen, gerieth Patient in Gefahr, das Gleichgewicht zu verlieren. Eine plötzliche und heftige prophylaktische Contraction der den Unterschenkel auf den Boden fixirenden Muskeln führte dabei wahrscheinlich die Fractur herbei. — Die Fälle 15, 16 und 26 gehören ihrer Entstehungsweise nach zu jener Kategorie von indirecten Patellafracturen, die von einigen Autoren als Secundärfracturen bezeichnet werden. Es sind damit jene Fälle gemeint, bei denen der Bruch der Kniescheibe als Folge eines zur Zeit der Verletzung schon vorhandenen krankhaften Zustandes der Patella irgend welcher Art aufzufassen ist. Vrolik[5]) erklärt sich diese Fälle von Kniescheibenbrüchen mit der Annahme einer durch Veränderungen im Knochengewebe bedingten Brüchigkeit der Patella. Eine für einzelne Fälle sehr plausible Erklärung gibt Dr. Maydl in seiner Arbeit über subcutane Muskel- und Sehnenzerreissungen.[6]) Maydl hält nicht die Texturveränderung des Knochens für das Wesentliche, sondern die durch vorausgegangene Verletzung oder Erkrankung bedingte temporäre oder dauernde Verminderung der Brauchbarkeit eines Kniegelenkes, welche jene Folgeverletzung herbeiführt, indem der Ausfall der unbehinderten Benutzung eines Kniegelenks zu jenen typischen Unfällen führt,

1) Fracture of the patella. A study of 127 cases. Ref. Centralblatt für Chir. 1880. S. 668.

2) Knochenbrüche. S. 743.

3) Knochenbrüche. S. 726. 4) l. c. S. 79.

5) Malgaigne, Knochenbrüche. S. 728.

6) Ueber subcutane Muskel- und Sehnenzerreissungen, sowie Rissfracturen. Diese Zeitschrift. Bd. XVIII. S. 45.

durch welche Patellafracturen zu Stande kommen. Die Entstehung der indirecten Fractur in Fall 15 dürfte nach unserer Ansicht anders zu erklären sein. Patient fiel 3 Monate, bevor er mit seiner Querfractur in unsere Behandlung kam, rückwärts zu Boden und hatte seitdem heftige Schmerzen im Knie. Wahrscheinlich hat damals schon eine Trennung der Patella stattgefunden, doch blieb der fibröse Ueberzug erhalten, wodurch die Fragmente in Contact gehalten wurden. Bei Einwirkung des zweiten Traumas genügte der heftige Zug der Extensoren, um einen vollständigen Bruch der Kniescheibe mit Dislocation der Fragmente herbeizuführen. In Fall 26 ging ein erstes Trauma nicht voraus, doch hatte Patient lange vor Entstehung des Bruches heftige Schmerzen in demselben Knie, welches später Sitz der Fractur wurde. Es kann hier nach Vrolik's Ansicht die Annahme gemacht werden, dass irgend ein chronischer Zerstörungsprocess vorausging, der die leichte Brüchigkeit der Kniescheibe zur Folge hatte. In derselben Weise kann Fall 16 ätiologisch definirt werden, ebenso gut aber lässt die Entstehung der Fractur nach Maydl's Ansicht sich erklären.

Die Diagnose der Fractur machte bei keinem der Fälle irgend welche Schwierigkeit. Die subjectiven Symptome bestanden bei den durch äussere Gewalt veranlassten Brüchen in dem typischen Auftreten von heftigem Schmerz, Sturz und der Unfähigkeit, die verletzte Extremität zu gebrauchen. In den Fällen 15 und 16 ergibt die Anamnese, dass mit dem Sturze ein heftiges Krachen vernommen wurde, eine Beobachtung, die bei Entstehung von durch Muskelzug bedingten Kniescheibenbrüchen oft gemacht wird. Das oft laute Geräusch wird im Augenblicke, wo der Bruch erfolgt, durch die Trennung des Knochens und des fibrösen Ueberzuges hervorgerufen.

Untersuchen wir die objectiven Symptome, die bei unseren Fällen sich zeigten, und stellen wir voran „die Dislocation der Fragmente". Die bei gestrecktem Knie gemessene Grösse der Diastase schwankt zwischen dem Minimum von 3 Linien und dem Maximum von 5 Cm. Bei Fall 21 war es möglich, zwischen die Fragmente 3 Finger einzulegen. In der Mehrzahl der Fälle betrug die Distanz $1\frac{1}{2}$—2 Cm. Bei Flexion war in den meisten Fällen eine beträchtliche Vergrösserung der Diastase nachzuweisen; so wichen in Fall 31 die Bruchstücke bei Flexion von 180—120° bis auf 6 Cm. von einander ab, während bei gestrecktem Knie der Abstand nur $3\frac{1}{2}$ Cm. betrug.

Seitliche Verschiebbarkeit der Fragmente war stets zu constatiren.

Crepitation konnte sehr oft hervorgerufen werden, jedoch nur bei gewaltsamer Annäherung der Fragmente.

Gelenkerguss war beim Eintritt des Patienten in unsere Behandlung stets in stärkerem oder geringerem Grade vorhanden. Der Unterschied zwischen dem grössten Umfange des normalen und demjenigen des kranken Knies betrug durchschnittlich 7 Cm. In einigen Fällen erschwerte hochgradige Schwellung der Bursa praepatellaris die Palpation der Bruchstelle.

Sitz der Fractur war in 17 Fällen die Mitte der Patella. In 7 Fällen verlief die Bruchlinie über der Mitte, 1 mal unter derselben. In Fall 21 wurde nur die Spitze der Patella abgerissen. Bei den indirecten Fracturen war der Bruch 2 mal in der Mitte, 2 mal über derselben.

Wir gehen über zur Besprechung der Therapie, die bei unseren Querfracturen mit Dislocation der Fragmente in Anwendung kam.

Wie in der Einleitung bemerkt wurde, sind an unserer Klinik bis zum heutigen Tage sämmtliche subcutanen Querbrüche, mit Ausnahme eines einzigen (Fall 25), auf unblutigem Wege behandelt worden.

Von den zahlreichen Methoden unblutiger Behandlungsweisen lernen wir dabei nur wenige kennen. Die Behandlung gestaltete sich verschieden, je nachdem die Fälle unter Billroth, Rose oder Krönlein zur Behandlung kamen.

Die Methode seines Verfahrens schildert Billroth[1]) in seinem Berichte über die chirurgische Klinik in Zürich folgendermaassen:

„Ich suche die Fragmente in gestreckter Stellung des verletzten Knies durch Heftpflasterstreifen möglichst aneinander zu fixiren, dann applicire ich einen Gypsverband und lagere das Bein so, dass der Fuss hoch zu liegen kommt. Der Verband muss 3—4 mal erneuert werden, wenn das Resultat ein gutes werden soll.

Ob eine solche Fractur mit knöchernem Callus geheilt ist, oder mit sehr kurzer Bindemasse, hat für die spätere Function keinen Werth und ist oft nur am macerirten Präparate, nicht durch die Untersuchung am Lebenden zu unterscheiden. Von der grössten Wichtigkeit ist es, diese Patienten nicht vor der 8. Woche gehen zu lassen. Ankylose des Gelenkes hat man nicht zu fürchten."

Auch unter Rose bestand die Behandlung fast durchweg in der Anlegung von Contentivverbänden. Es wurden bei Application des Verbandes die Fragmente durch einen Assistenten gegen einander fixirt und durch Testudotouren in coaptirter Lage fixirt. Der Ver-

1) Chirurgische Klinik. Zürich 1860—1867.

band wurde mehrmals erneuert. In den meisten Fällen aber bediente man sich der Roser'schen[1]) Methode (Fall 10, 11, 17, 19): Bei vollkommen gestrecktem Knie wird ein Gypsverband angelegt, der von den Zehen bis zum Poupart'schen Bande reicht. Ueber der Patella wird ein viereckiges Fenster angebracht. Die Fragmente werden einander genähert, indem über dem oberen Bruchstück zwischen Gypshülle und Oberschenkel Baumwolle eingestopft wird.

Alle diese Verbände wurden dann erst applicirt, wenn der Gelenkerguss zum grossen Theil resorbirt war, also meist erst 8 Tage nach der Verletzung. Während dieser ersten Zeit wurde das Bein bei geringer Flexion im Hüftgelenk auf eine Hohlschiene gelegt. Das Knie wurde mit Eisblasen bedeckt.

In Fall 22 wurde eine Modification des Verbandes von Boyer[2]) in Anwendung gebracht. Das Bein wurde auf eine hölzerne Hohlschiene gelegt, an deren Ränder Nägel eingeschlagen wurden. Durch Gummischläuche, die in Form von Achtertouren das Knie umschlangen, sollten die Fragmente adaptirt werden. Der Verband wurde nicht ertragen.

Die Behandlungsmethode, welche gegenwärtig von Krönlein an hiesiger Klinik bei Querfracturen mit grösserer Diastase in Anwendung gebracht wird, besteht in der Application der Malgaigne'schen Klammer nach der von Trélat[3]) angegebenen Modification.

Ist der Gelenkerguss zum grossen Theil geschwunden, so nimmt man zwei Platten von Guttapercha, die eine Länge von 10—12 Cm. und eine Breite von 4 Cm. besitzen. Man erweicht dieselben in heissem Wasser und legt sie so auf das Knie, dass die eine Platte mit ihrem Rande bis zum Rande des oberen Bruchstückes, die andere bis zum Rande des unteren Bruchstückes reicht, dass also die obere Platte auf das Femur, die untere auf die Tibia zu liegen kommt. Hat man die Platten durch Andrücken geformt, so werden sie in kaltem Wasser erhärtet, aufgelegt und durch einen circulären Heftpflasterstreifen befestigt. Um die Bruchstücke einander zu nähern, hakt man die Malgaigne'sche Klammer in die Platten ein und schraubt sie nach Bedürfniss zusammen. Sind die Fragmente in Contact gebracht, so verhindert man das „Sichaufrichten" oder „Kanten" derselben durch einen quer über die Fracturstelle gezogenen Heftpflasterstreifen (s. Fall 31 S. 40).

1) Handbuch der anatomischen Chirurgie. Specieller Theil.

2) Malgaigne l. c. S. 746.

3) Bulletin de thérapie. LXIII. p. 447. Schmidt's Jahrbücher. Bd. 19. S. 211. Referat.

In Fällen, wo die Diastase eine geringe ist, wird die Fractur nur mit Gypsverbänden behandelt. In Fall 7 wurde ein sehr gutes Resultat erzielt durch einfache Lagerung des Beines auf Planum inclinatum.

Die Entfernung des traumatischen Ergusses durch Punction des Gelenks wurde nur bei einem unserer Fälle, wo der Erguss ein sehr hochgradiger war, ohne Erfolg versucht. In allen anderen Fällen wurde ein exspectatives Verfahren consequent befolgt.

Auf den operativ behandelten Fall 25 werden wir später zu sprechen kommen.

Verfolgen wir den Heilverlauf unserer Fracturen, so constatiren wir, was bei unblutiger Behandlungsweise als selbstverständlich vorausgesetzt werden kann, dass von einer Mortalitätsziffer hier nicht die Rede ist. Fast in allen Fällen, bei denen nicht Complicationen vorhanden waren, war der Verlauf ein fieberloser, oder es waren nur in den ersten Tagen nach der Verletzung Temperatursteigerungen bis 38° C. nachzuweisen.

Die Resorption des Gelenkergusses nahm durchschnittlich 8—14 Tage in Anspruch. Meist begann die Abschwellung am 3.—4. Tage, so dass am 8. Tage die Adaption der Fragmente versucht werden konnte. Die Vereinigung der Bruchstücke nahm im Durchschnitt 40 Tage in Anspruch. In Fall 7 konnte schon am 21. Tage das Vorhandensein der ligamentösen Bindemasse nachgewiesen werden.

27 mal wird in den Krankengeschichten die Verbindung der Fragmente als fibrös bezeichnet. In 2 Fällen wurde, so gut sich dies am Lebenden constatiren lässt, die Vereinigung für knöchern gehalten. In den übrigen Fällen fehlen die Angaben. Die Länge der Zwischensubstanz variirt zwischen 2 Mm. und 1½ Cm. In mehreren Fällen war zur Zeit der Entlassung nur eine ganz schmale Rinne noch zu constatiren. Ueber die im Laufe der Behandlungszeit eingetretene Atrophie der Muskeln an Ober- und Unterschenkel vermissen wir leider in den meisten unserer Krankengeschichten genaue Notizen. In Fall 31 konnte schon 21 Tage nach der Verletzung eine Volumsabnahme von 6 Cm. am Oberschenkel der verletzten Extremität nachgewiesen werden. Die Atrophie wurde hier mit Erfolg bekämpft durch Galvanisation.

Wir gehen über zur Beantwortung der wichtigen Fragen: Wie lange wurde durchschnittlich das Gelenk unbeweglich gehalten? wie gross war in unseren Fällen die Dauer der Behandlungszeit? Durchblättern wir unsere Krankenjournale, so finden wir, dass in fast allen

Fällen bei jeder Art der angewendeten Therapie erst nach 60—70 Tagen die Patienten mit gestrecktem Knie die ersten Gehversuche machen durften. Die ganze Dauer des Spitalaufenthaltes betrug im Durchschnitt 9—10 Wochen. Bei der Entlassung wurde zu Rose's Zeit jedem Patienten ein Stützapparat für das Knie mitgegeben, welcher für ganz Unbemittelte folgendermaassen vereinfacht war: Es bestand derselbe aus einem den halben Umfang des Beines umfassenden, den Formen der Extremität angepassten Eisenblech, welches von der Mitte des Oberschenkels bis zur Mitte des Unterschenkels reichte und auf der hinteren Seite des Beines angeschnallt wurde. An dieser Schiene war eine die Patella bedeckende Lederkappe befestigt. — Zweck dieser Vorrichtung war, jeden Versuch, das Knie beim Gehen zu biegen, zu verhindern. Den Patienten wurde anbefohlen, den Apparat ein volles Jahr lang zu tragen. Der junge Callus wurde hierdurch dauernd vor Insulten geschützt und die Gefahr der Entstehung von Refracturen in der Zeit, wo diese am leichtesten entstehen, vermieden. Es ist die beschriebene Streckschiene gegenwärtig ausser Gebrauch gekommen, weil die Erfahrung gemacht wurde, dass sie von den entlassenen Patienten meist nicht getragen wird. Es werden jetzt die Patienten mit Wasserglasverband entlassen. — Die Function des verletzten Beines gestaltete sich zur Zeit der Entlassung durchweg so, dass die Patienten bei wenig biegbarem Knie meist ohne Stock und Krücke frei zu gehen vermochten.

Es tritt nunmehr jene Hauptfrage, deren Beantwortung wir uns zur Aufgabe gemacht haben, an uns heran: Welches sind die Endresultate unserer unblutigen Behandlungsmethoden? Wie weit kehrt im Laufe der Zeit die Function des lädirten Knies zur Norm zurück?

Wenn wir im Folgenden die Ergebnisse unserer Untersuchung der functionellen Endresultate zusammenfassen, so kommen hierbei von den 31 Fracturen mit Diastase nur 24 in Betracht. Ein Fall wurde operativ behandelt, ein anderer steht noch in Behandlung und in den übrigen 5 Fällen war es nicht möglich, irgend etwas über das fernere Schicksal der Patienten in Erfahrung zu bringen. Von den 24 erstgenannten Fracturen gelang es uns, 14 Fälle in Zeiträumen von ½ Jahr bis 17 Jahre zu untersuchen. Ueber 10 Patienten konnten wir brieflich Erkundigungen einziehen; es lag uns in diesen letzten Fällen namentlich daran, zu erfahren, ob die betreffenden Patienten ihre Berufsart wieder aufnehmen konnten.

Betrachten wir unsere Endresultate zunächst vom praktischen Standpunkte aus und stellen wir fest: Welches war, von der Zeit

der Verletzung an gerechnet, die durchschnittliche Dauer der Arbeitsunfähigkeit? Wie oft wurde durch die Fractur trotz des eingeschlagenen Heilverfahrens Arbeitsunfähigkeit bedingt?

Selbstverständlich muss bei Beantwortung dieser Fragen Rücksicht genommen werden auf das Alter, in welchem Patient zur Zeit der Verletzung stand. In den Fällen 10 und 19, wo die Verletzung im 66. und 76. Lebensjahre stattfand, kann natürlicherweise von ungehinderter Ausübung des Berufes kaum mehr die Rede sein. Die Arbeitsfähigkeit ist beschränkt in Fall 13, wo die Verletzung im 53. Jahre eintrat und Ankylose des Gelenkes sich einstellte. Von Fall 22 erfahren wir, dass Patient nach Entlassung aus der Behandlung den schwierigen Beruf eines „Dachdeckers" aufgab und „Knecht" wurde. Bei Fall 24 wurde bei der Untersuchung eine Refractur constatirt, die später beschrieben werden wird (s. S. 38). Alle übrigen Patienten konnten durchschnittlich ½ Jahr nach der Verletzung die bisherige Berufsart weiter führen. — Die Gehfähigkeit finden wir zur Zeit der Untersuchung bei den 14 genau beobachteten Fällen nur zweimal wesentlich gestört: in Fall 6, wo Arthritis deformans die Bewegungen hemmt, und in dem oben erwähnten Fall 13, wo das Gelenk ankylotisch wurde. In den anderen 12 Fällen gestaltet sich die Gebrauchsfähigkeit des Gliedes dermaassen, dass beim Gehen auf ebener Erde ein Unterschied zwischen den Bewegungen beider Beine kaum wahrgenommen werden kann. Der Gang ist nur in ganz geringem Grade hinkend bei 3 Patienten. In 3 Fällen ist die Function des Knies so vollkommen normal, dass die Patienten bei jeder Bewegung, beim Bergabgehen wie beim Treppensteigen sich vollkommen sicher fühlen. Von den 10 Patienten, bei denen eine Feststellung des Endresultates durch Untersuchung nicht vorgenommen werden konnte, erfahren wir aus brieflichen Mittheilungen (von Laien), dass in 4 Fällen der Gang in leichtem Grade hinkend war.

Fassen wir zusammen, was bei den Fällen genauer Beobachtung die Untersuchung der einzelnen Bewegungen des lädirten Kniegelenks ergab, so finden wir, dass in 10 Fällen das active Extensionsvermögen ein vollkommen normales war. In 3 Fällen konnte das Bein nur bis 170° gestreckt werden. Nachdem, wie wir früher gesehen, die Patienten meist mit steifem Knie aus der Behandlung entlassen wurden, stellte sich allmählich ein Flexionsvermögen ein, welches im Laufe der Jahre sich stetsfort besser gestaltete. Die Richtigkeit dieser Beobachtung geht aus folgender Zusammenstellung hervor:

	Alter der Fractur	Actives Flexionsvermögen
Fall 10	15 Wochen	180—150°
= 8	8 Monate	180—90°
= 9	1 Jahr	180—120°
= 7	1 = ...	180—90°
= 5	2 Jahre	180—80°
= 11	4 = ...	180—60°
= 6	10 = ...	180—60°
= 3	12 = ...	180—45°
= 2	12 = ...	180—45°
= 4	13 = ...	180—45°
= 13	13 = ...	Ankylose
= 1	14 = ...	180—50°
= 12	17 = ...	180—90°

In den Fällen, wo die Beugefähigkeit weniger als 90° beträgt, machte sich diese Bewegungshemmung, wie leicht zu erklären ist[1]), namentlich beim Treppenhinabsteigen bemerkbar (s. Fall 9). Das knarrende Geräusch, welches durch Bewegungen im Gelenk bei mehreren der Fälle hervorgerufen wird, findet seine Erklärung darin, dass durch die Verletzung eine traumatische Arthritis gesetzt wurde, durch welche die Gelenkfläche der Patella sowohl, wie des Femur ähnlich wie bei Arthritis deformans mit zottigen Excrescenzen bedeckt werden.

Wir haben im Früheren gesehen, dass bei zweien unserer Patienten (Fall 21 und Fall 29) die Vereinigung der Fragmente zur Zeit der Entlassung als knöchern beschrieben wurde. Leider war es uns gerade in diesen beiden Fällen nicht möglich, die Richtigkeit des damaligen Befundes durch Vornahme einer späteren Untersuchung zu prüfen. Dagegen constatirten wir bei einem Patienten (Fall 6), bei dem die Vereinigung zur Zeit der Entlassung als fibrös bezeichnet wurde, nach Verfluss von 10 Jahren knöcherne Verbindung der Bruchstücke. Wahrscheinlich handelt es sich in diesem Falle um secundäre Verknöcherung des ursprünglich ligamentösen Callus.

Bei den übrigen Fällen mit bekanntem Endresultate wird uns Gelegenheit geboten, auf die Veränderungen zu achten, welche an der ligamentösen Zwischensubstanz im Laufe einer Reihe von Jahren sich bemerkbar machen. — Während, wie dies aus der Beschreibung unserer Fälle von Refractur der Patella hervorgehen wird, wir zweimal eine Fractur des einen der ursprünglichen Patellafragmente constatiren konnten, ist eine Ruptur der ligamentösen Binde-

1) Malgaigne l. c. S. 733.

masse in keinem der Fälle zu verzeichnen. Wohl aber konnte bei der Mehrzahl der Patienten eine Dehnung des fibrösen Callus, oft bis auf das Doppelte der ursprünglichen Länge nachgewiesen werden. Diese Dehnung, welche ein Schlafferwerden des fibrösen Gewebes mit sich führt, beginnt mit dem Zeitpunkt, wo die ersten Beugungsversuche gemacht werden, und nimmt dann allmählich bei freierem Gebrauch der betreffenden Extremität im Laufe der Jahre zu. So sehen wir bei Fall 10, wo zur Zeit der Entlassung aus der Behandlung nur eine feine Rinne die Fragmente trennte, dass nach 15 Wochen die Länge der Zwischensubstanz 3/4 Cm. betrug. In Fall 5 wird Patient mit 3 Mm. Bindemasse entlassen, nach 12 Jahren messen wir 1/2 Cm. Fall 4 zeigt ursprünglich fingerbreite Diastase, nach 13 Jahren messen wir 5 Cm. Es sind diese Maasse bei maximaler Extension genommen. Durch Flexion des Knies konnte durchschnittlich eine Verlängerung der Zwischensubstanz von 1/2 Cm. bewirkt werden.

In welchem Verhältniss zu diesen verschiedenen Graden von Diastase steht nun die Function?

Wir haben gesehen, dass bei dreien unserer Fälle das functionelle Endresultat ein in jeder Beziehung vollkommenes zu nennen war. In diesen 3 Fällen hat die Bindesubstanz eine Länge von 1 bis 1 1/2 Cm. Wie gering die Störung der Function sein kann, auch bei bedeutender Länge der Zwischensubstanz, davon haben wir ein überzeugendes Beispiel in Fall 4, wo bei 5 Cm. Diastase von einer Schlaffheit des Gelenkes kaum die Rede sein kann. Das betreffende Bein kann fast vollkommen (—170°) gestreckt und ad maximum flectirt werden. Wir werden auf diese Verhältnisse später zurückkommen.

Die beiden Fragmente der Patella zeigen mit Ausnahme eines einzigen Falles seitliche Verschiebbarkeit in sehr verschiedenem Grade, je nach der Länge und Straffheit der Bindemasse. Durchschnittlich beträgt die Grösse der möglichen Seitenexcursion 1/2 Cm. In Fall 4 können die Bruchstücke um ihre ganze Breite nach beiden Seiten hin verschoben werden. An den Bruchkanten, an der Grenze gegen die Zwischensubstanz hin und auf ihrer Oberfläche zeigen die Fragmente fast durchwegs höckerige Prominenzen, herrührend von neugebildeter, durch das Periost abgelagerter Knochensubstanz, Knochenstalaktiten, wie sie Malgaigne beschreibt und wie wir sie in interessanter Weise ausgebildet bei unseren Fällen von Refractur zu schildern Gelegenheit haben werden. —

Wir hätten nunmehr unser Augenmerk zu richten auf die ana-

tomische und functionelle Beschaffenheit der Streckmusculatur des Unterschenkels. Wir verschieben jedoch die Besprechung dieser wichtigen Verhältnisse und erwähnen vorerst die Beobachtung, dass in keinem unserer Fälle zur Zeit der Feststellung des Endresultates ein Gelenkerguss nachgewiesen werden konnte. Es ergab auch die Anamnese, dass bei keinem dieser Patienten nach Entlassung aus der Behandlung eine Schwellung des Knies zurückblieb oder jemals sich wieder einstellte. Die Gefahr der Entstehung eines chronischen Hydarthros aus traumatischen, sich selbst überlassenen Blutergüssen, auf welche von den Anhängern der Behandlung mit Punction aufmerksam gemacht wird, fällt demgemäss nach unserer Erfahrung ausser Betracht.

Sehen wir uns um nach den functionellen Resultaten, die anderorts bei Behandlung der Querbrüche mit Diastase auf unblutigem Wege erzielt worden, so lassen wir uns hiebei auf eine Beschreibung und Kritik der zahlreichen gebräuchlichen Apparate und Methoden nicht ein. Wir halten uns nur an die reichen Erfahrungen und maassgebenden Ansichten weniger Autoren.

Nach Malgaigne[1]) sind die Resultate der Kniescheibenbrüche bei Heilung mit fibröser Zwischensubstanz schlechte. Selbst bei der geringen Abweichung der Fragmente um 3½ Linien hat er unter 40 beobachteten Fällen keine normale Function gesehen. Anderer Ansicht ist Bell[2]). Derselbe begrenzt die Abweichung, welche dem Knie seine Festigkeit wieder zu bekommen gestattet, auf 1 Zoll. Camper[3]) behauptet, dass 1 oder 2 Jahre hinreichen, um dem Bein die ganze Kraft wieder zu geben, welcher Art auch die Abweichung sei. Hamilton[4]), den wir als erste Autorität auf diesem Gebiete anerkennen müssen, behandelt seine Patellafracturen mit einem von ihm selbst construirten einfachen Apparat, einem Planum inclinatum, von welchem er in seinem Werke über Knochenbrüche und Luxationen genaue Beschreibung und Abbildung gibt. Ueber die Resultate seiner Behandlung äussert Verfasser in demselben Werke sich folgendermaassen:

„In jedem Fall, wo ein solcher Knochenbruch von mir selbst behandelt wurde, stellte sich stets nach Verlauf von 24—58 Tagen Vereinigung ein, im Durchschnitt nach 38 Tagen. In 25 Fällen war die Vereinigung eine ligamentöse. Die Länge des Bandes wechselte von ¼ — ½ Zoll. In keinem dieser Fälle ligamentöser

1) l. c. S. 734. 2) Malgaigne l. c. S. 734. 3) Malgaigne l. c.
4) Knochenbrüche und Luxationen. S. 447.

Verbindung war die Gebrauchsfähigkeit des Gliedes wesentlich gestört und so sind meine Resultate vom praktischen Standpunkte aus als vollkommen zu bezeichnen."

Derselbe Autor spricht in einer Studie über 127 Fälle von Patellafracturen [1]) über die Behandlung in demselben Sinne sich aus.

Für die einzigen therapeutischen Mittel, welche knöcherne Härte zu Stande bringen können, hält er Malgaigne's Klammer und die Knochennaht, verwirft aber beide. Er räth einfache Hochlagerung der Extremität, Dorsalschiene und Bindeneinwicklung. — Die Entfernung des Ergusses mit Troicart wird gar nicht beachtet. Um der Entwicklung der Gelenksteifigkeit entgegenzuarbeiten, lässt er nach 4 Wochen passive Bewegungen vornehmen, lässt aber die Patienten noch Monate lang mit steifem Knie herumgehen.

Knöcherne Vereinigung hat Verfasser in seiner Praxis noch nie gesehen. Stets zeigte sich nach Entfernung der Heilapparate das Knie mehr oder weniger ankylosirt und meist bedurfte es der Dauer von ein bis mehreren Jahren, bis die Beugefähigkeit sich wieder normirte.

In der Versammlung der Clinical sosiety of London am 17. November 1883 [2]) stellt M. Bryant bei Anlass der Discussion über Turner's Statistik durch Knochennaht behandelter Querbrüche eine Liste von 32 Patellafracturen zusammen, die nach den verschiedensten Methoden unblutig behandelt worden waren. Die Endresultate bei diesen 32 Fällen waren so, dass sämmtliche Patienten (bis auf einen, bei dem das Resultat nicht genau bekannt) ihre Berufsart wieder ungehindert ausüben konnten. — Bei Anwendung der Malgaigne'schen Klammern nach Trélat's Modification erzielt Prof. Valette [3]) (Hôtel-Dieu de Lyon) in den meisten seiner Fälle „knöcherne Vereinigung und annähernd oder ganz normale Function nach sehr kurzer Behandlungsdauer. Auffallend gute Resultate erzielt Englisch [4]) durch einen Apparat, der als Modification des Petit'schen Stiefels aufzufassen ist. In 5 Fällen tritt 4 mal knöcherne Vereinigung ein. Einer der geheilten Patienten nimmt seinen Beruf als „Kutscher" wieder auf, ein zweiter macht einen Feldzug mit; eine Patientin versieht den Dienst als Magd. —

Wir verlassen die Querfracturen mit Diastase, um bei Bespre-

1) Hamilton, Fracture of the patella. A study of 127 cases. New-York 1880.
2) Lancet 1883. T. II. p. 862.
3) Schmidt's Jahrbücher. Bd. 168. S. 214 (Referat).
4) Wiener med. Blätter. 1882. Nr. 14, 15, 16 u. 18.

chung der Refracturen wieder auf dieselben zurückzukommen und gehen in Kürze die folgende Kategorie unserer Fälle durch. Wir haben sie bezeichnet als Fracturae patellae subligamentosae und wir gingen dabei von der wohl richtigen Voraussetzung aus, dass in diesen Fällen der Knochen zwar fracturirt war, der ligamentöse Ueberzug jedoch erhalten blieb, welch letzterer Umstand eine Dislocation der Fragmente nicht zu Stande kommen liess.

Bezüglich der Aetiologie dieser Fälle ist zu bemerken, dass die Ursache der ersten Fractur eine directe war, nämlich Fall mit dem Knie auf die Kante eines Trittes. Beim 2. Fall constatiren wir das an und für sich schon seltene Vorkommniss, dass eine solche Querfractur mit Diastase durch Muskelgewalt bewirkt wird. (Gewöhnlich ist die Dislocation der Fragmente bei indirecten Fracturen sehr gross.) Der hier vorliegende Mechanismus der Verletzung ist ein interessanter. Das betreffende Individuum läuft in gebückter Körperhaltung bei stark flectirtem Knie neben einem Wagen einen steilen Weg hinab. Die Fractur, die im Momente der Entstehung durch ein Knacken sich bemerkbar macht, kommt in dem Augenblicke zu Stande, wo der Mann sich rasch aufrichten will. Die Bewegung, welche den Bruch erzeugte, bestand demnach in einem äusserst schnellen und forcirten Uebergang aus starker Flexion des Knies in Extension. Der Unterschenkel wird dabei fest gegen den Boden fixirt, die Kniescheibe reitet auf den Condylen, eine plötzliche, enorme Contraction der Streckmuskeln versetzt sie, um den Vergleich Sanson's hier anzuwenden, in dieselben Spannungsverhältnisse, wie den über die Kante gebogenen Stab. Im 3. unserer Fälle ist die Aetiologie eine unklare.

Die Functionsstörungen bei dieser Art von Querbrüchen sind, wie leicht einzusehen, bei Weitem nicht so hochgradig, wie wir bei den completen Fracturen sie gefunden haben. Der eine der Patienten kann nach erfolgtem Bruch sich aufrecht halten, die anderen beiden erheben sich nach dem Fall ohne Hülfe. In Fall 1 und 2 konnten die Verletzten den ziemlich weiten Weg in ihre Wohnung zurücklegen. Die Diagnose konnte in allen 3 Fällen mit Sicherheit gemacht werden, da eine Fracturlinie deutlich nachzuweisen war. Ob aber dabei die Patella in ihrer ganzen Tiefe durchtrennt war, oder ob, wie Malgaigne dies in einem Fall beschreibt, der zur Autopsie kam, die Fragmente an ihrer hinteren Seite in Berührung geblieben, konnte natürlich nicht entschieden werden.

Die Heilung der Fractur vollzog sich in wenigen Wochen und die Prognose quoad valetudinem completam gestaltete sich sehr

günstig. Wir haben einen Fall nach Verlauf eines Jahres wieder gesehen und fanden die Patella ganz normal gestaltet, die Function ungestört.

In der grossen Mehrzahl der vielen Fälle von Refracturen, die in der Literatur beschrieben sind, handelt es sich um Ruptur der die Bruchstücke vereinigenden ligamentösen Bindemasse. So führt uns Malgaigne[1]) in seinem Werke über Knochenbrüche eine Anzahl von Beobachtungen anderer Autoren an; er selbst hat einen Fall gesehen, wo die Zwischensubstanz 4 mal zerriss. Dabei macht er auf die Gefahr aufmerksam, dass mit der Zerreissung des fibrösen Callus leicht das Gelenk mit eröffnet werde. Hamilton[2]) beschreibt in seinem Werke über Knochenbrüche und Luxationen eine Anzahl eigener Beobachtungen von Zerreissung der Bindemasse und in seiner Zusammenstellung[3]) von 127 Querfracturen der Patella gibt er an, dass unter diesen 127 Fällen 27 mal Ruptur der Zwischenmasse eintrat. Von der Fractur eines der beiden Fragmente ist nirgends die Rede. Gerok[4]) referirt aus der Literatur einen Fall, wo bei einem Patienten, der früher die Kniescheibe gebrochen, nicht eine Ruptur des fibrösen Callus, wohl aber des Ligament. patellae eintrat. In Maydl's Arbeit (l. c.) findet sich ein Fall von Refractur verzeichnet, wo 6 Wochen nach Heilung einer Querfractur die Kniescheibe durch Muskelzug in drei Fragmente gebrochen wurde; ebendaselbst wird einer Beobachtung Erichson's erwähnt, wobei es sich um eine Refractur handelt, die im ursprünglich oberen Fragmente ihren Sitz hatte.

In den von uns beschriebenen Fällen von Refractur liegt ohne Zweifel vor: die Fractur eines Fragmentes des ursprünglich ligamentös geheilten Querbruches. Beide Patienten wurden mit kurzem fibrösen Callus aus der Behandlung entlassen (Fall 2 wurde mit Sehnennaht nach Kocher behandelt). Im ersten Falle wirkte 10 Wochen nach der Entlassung ein directes Trauma ein, nämlich Fall auf das Knie. Beim 2. Patienten erfolgte die Refractur 1 Jahr nach eingetretener Heilung, und zwar wurde dieselbe durch Muskelzug bewirkt. Die Veranlassung dazu war die gewöhnlich beobachtete: Straucheln und Verlieren des Gleichgewichtes; ein vergeblicher Versuch, durch mächtige Contraction des Quadriceps den Rumpf gegen

1) l. c. p. 735.

2) Knochenbrüche und Verrenkungen. S. 450.

3) Fracture of the patella. A study of one hundred and twenty-seven cases. New-York 1880. Referat im Centralblatt für Chirurgie. 1880. S. 668.

4) l. c. S. 34.

den Unterschenkel zu fixiren und aufrecht zu halten. Keiner der Patienten liess nach Eintritt dieser Verletzung sich ärztlich behandeln. Sie legten sich zu Bette, liessen das Knie abschwellen und gingen dann wieder an die Arbeit. Im ersten Fall wurde das obere, im zweiten das untere Fragment Sitz der Refractur. Es lässt sich dies mit Sicherheit aus Befund und Anamnese schliessen. Während beim ersten Patienten die Refractur mit schlaffer, dünner Bindemasse heilte, kann im 2. Fall die sorgfältigste Untersuchung eine Vereinigung der Fragmente nicht nachweisen. Der in die breite Lücke zwischen den Bruchstücken eingeführte Finger kann durch die Haut hindurch nur die Gelenkflächen der Condylen fühlen. Es ist anzunehmen, dass beim 1. Patienten die Fragmente im Verlaufe von 4 Wochen, während welcher Zeit er sich ruhig im Bette verhielt, durch eine schlaffe Bindegewebsbrücke vereinigt wurden; beim anderen Patienten kam, vielleicht weil diese Therapie nicht so energisch durchgeführt wurde, die Vereinigung nicht zu Stande, wenigstens kann sie am Lebenden nicht nachgewiesen werden.

Sehr schön ist in beiden Fällen zu erkennen, wie die Natur bestrebt war, die zwischen den Bruchstücken vorhandene Lücke durch Knochengewebe auszufüllen. Es geschah dies in unserem ersten Falle als fernerer Beweis für die Richtigkeit unserer Auffassung in Bezug auf die Fracturstelle, namentlich am 2. und 3. Fragmente und speciell an den einander zugekehrten Kanten. So zeigt das mittlere Stück an einer der oberen Lücke zugewendeten Stelle einen um mehrere Millimeter prominirenden Knochenstachel. Beim anderen Patienten sehen wir, wie vom mittleren Fragmente aus auf einer Seite ein sichelförmiger Fortsatz neugebildeten Knochens nach unten sich erstreckt und mit dem dritten Fragmente sich in Contact zu setzen sucht.

Bei beiden Patienten ist das oberste Bruchstück am Femur hoch emporgezogen, so dass der obere Rand desselben in einem Fall 4 Cm., im anderen 6 Cm. höher steht, als der obere Rand der Patella der anderen Seite.

Sobald eine leichte Flexionsbewegung die Fragmente von ihrer Stelle bewegt, hört man namentlich beim ersten Patienten schon à distance ein laut knarrendes Geräusch. Die auf das Knie gelegte Hand weist deutlich nach, dass besonders das obere Fragment, indem es auf seiner Unterlage sich verschiebt, dies Crepitiren hervorbringt. Wahrscheinlich hat dasselbe, oben der Diaphyse des Femur aufruhend, eine Art von Gelenkfläche sich geschaffen, und indem es aus derselben bei Beugung des Knies sich herausbewegt und über

die Knochenauflagerungen am Femur hinweggleitet, kommt jenes Geräusch zu Stande.

Die Streckmusculatur des Unterschenkels auf Seite der Fractur bietet in beiden Fällen das Bild bedeutender Atrophie und Retraction. Die Volumsabnahme ist durch blosse Inspection sowohl wie durch Messung leicht wahrzunehmen. Mit Recht aber erstaunen wir, wenn wir in beiden Fällen bei ganz abnormen anatomischen und mechanischen Verhältnissen eine so geringe Störung der Function constatiren. Besonderes Interesse bietet namentlich der zweite unserer Patienten. Hier stehen die beiden Fragmente um 3 Cm. von einander ab; eine Verbindung derselben durch ligamentöses Zwischengewebe kann nicht nachgewiesen werden, dessenungeachtet ist die Extensionskraft der Norm nahe, die Gehfähigkeit kaum merkbar gestört. Wie ist dies zu erklären? Es wäre möglich, dass, obgleich dies in vivo nicht constatirt werden kann, eine äusserst dünne Bindegewebsbrücke zwischen mittlerem und unterem Fragmente gleichwohl vorhanden wäre, durch welche die Transmission der extendirenden Kraft vom Quadriceps auf den Unterschenkel übergeleitet würde. Dass allein, wie Gouget[1]) solche Fälle zu erklären sucht, durch Verstärkungsbänder der Kniegelenkskapsel, d. h. Sehnenbündel des Vastus ext. und int., unterstützt durch die extendirende Wirkung von Sartorius, Tensor fasc. latae und Gastrocnemius, die Wirkung des Quadriceps in beinahe vollkommener Weise ersetzt werde, dürfte wohl kaum anzunehmen sein.

Untersuchen wir, anschliessend an die Besprechung der Refracturen, die pathologischen Veränderungen, welche im Laufe der Zeit an der Streckmusculatur bei unseren Querbrüchen der Patella sich geltend machen.

Kurze Zeit nach Eintritt der Patienten in unsere Behandlung finden wir, dass der Quadriceps auf Seite der Fractur sich schlaff anfühlt und dass die einzelnen Muskeln in ihren Contouren bei Contraction nur noch undeutlich hervortreten. Die Messung ergibt im Verhältniss zur gesunden Seite eine Volumsabnahme des Oberschenkels, die 4 Wochen nach Entstehung der Fractur bereits 6 Cm. betragen kann (s. Fall 31). Zur Zeit der Feststellung der Endresultate ergibt die bei jedem einzelnen Patienten vorgenommene Messung des Oberschenkelumfanges in allen Fällen bis auf einen eine Volumsabnahme auf Seiten der Fractur, deren Grösse, wie aus der folgenden Tabelle hervorgeht, in directem Zusammenhang steht mit der Länge der ligamentösen Zwischenmasse.

1) Schmidt's Jahrbücher. 129. S. 210.

Länge der Zwischensubstanz bei Extension gemessen	Volumsabnahme des Oberschenkels	Grad der möglichen Extension
7. Fall $^1/_4$ Cm.	2 Cm.	180°
8. = $^1/_2$ =	2 =	180°
9. = $^1/_2$ =	1 =	180°
3. = $^1/_2$ =	1 =	180°
5. = $^1/_2$ =	2 =	180°
1. = $^1/_2$ =	1 =	180°
10. = $^3/_4$ =	1 =	170°
11. = 1 =	Umfang beiderseits gleich	180°
2. = $1^1/_2$ =	3 Cm.	180°
4. = 5 =	$4^1/_2$ =	170°
13. = 5 =	3 =	Ankylose
1. Refractur 5 =	5 =	160°
2. = 6 =	$4^1/_2$ =	170°

Während wir bei 1—2 Cm. Diastase durchschnittlich 2 Cm. Volumsabnahme constatiren, finden wir das Maximum von $4^1/_2$—5 Cm. bei einer Zwischenmasse von 5—6 Cm. Länge. Bei den Fällen, welche das Maximum der Volumsabnahme aufweisen, ist die Abmagerung des Oberschenkels so evident, dass sie bei Vergleich beider Extremitäten auf den ersten Blick erkannt wird. Am meisten ausgesprochen ist dieselbe am unteren Dritttheile des Oberschenkels; weiter nach oben, gegen das Poupart'sche Band hin, ist der Unterschied viel geringer; es kann z. B. beim 1. Fall unserer Refracturen am oberen Dritttheil nur ein Unterschied von 1 Cm. nachgewiesen werden. — Wie die Volumsabnahme des Oberschenkels abhängig ist von der Länge der Zwischensubstanz, so wird auch der Grad der möglichen Extension des Unterschenkels durch diesen Factor bestimmt. Mit Erstaunen jedoch sehen wir, dass in vielen Fällen bei sehr grosser Diastase die Streckung fast bis zur Norm geht und die Function überhaupt nur sehr wenig gestört ist. Die Richtigkeit dieser Behauptung wird bestätigt durch 3 Fälle unserer Beobachtung (s. Refracturen und Fall 4 unserer Querbrüche mit Diastase) und durch folgende Beispiele, die wir aus der Literatur zusammenstellen:

Schede[1]) sagt von dem 4. Fall seiner durch Punction behandelten Querbrüche, dass trotz einer Zwischensubstanz von 4 Cm. merkwürdigerweise nicht die geringste Functionsstörung eingetreten sei. „Patient streckt das betreffende Knie ebenso kräftig wie das gesunde."

Hamilton[2]) erzählt von einem Patienten, der bei 3 Zoll Diastase das Bein vollkommen streckt und biegt und ohne Hinken geht.

Kirkbride[3]) beschreibt einen Fall, wo bei $2^1/_2$ Zoll Bindemasse Patient so schnell läuft wie früher, ohne merklich zu hinken.

1) l. c. S. 662. 2) Brüche der Patella. S. 450. 3) Hamilton l. c.

Velpeau[1]) versichert, er habe die Function bei einer Abweichung von 2—3 Zoll wieder hergestellt gesehen.

Lefort[2]) hat einen Mann gesehen, bei dem das obere Fragment bis zur Mitte des Oberschenkels hinaufgestiegen war, welcher trotzdem seinen Beruf als Pferdeknecht ungehindert ausüben konnte.

Larger[3]) stellt in der chirurgischen Gesellschaft zu Paris einen Mann vor, der 4 mal dieselbe Kniescheibe gebrochen hatte, bei dem das obere Fragment bis zur Mitte des Oberschenkels gestiegen war und der trotzdem ohne Hinderniss herumlief und seinen Beruf als Schlächter versah.

Picqué[4]) spricht von 4 Patienten, welche trotz mehrerer Centimeter Diastase ein normales Extensionsvermögen zeigen und ihren Beruf ungehindert ausüben.

Fragen wir uns, wie ist jene stets beobachtete Volumsabnahme und ihre Beziehung zur Grösse der Zwischenmasse zu erklären? Wie ist es möglich, dass trotz dieser vorliegenden abnormen Verhältnisse die Function solch geringe Störungen aufweist?

Die während der Behandlung frühzeitig beobachtete Volumsabnahme ist das Product einer rasch sich entwickelnden Atrophie, welcher in erster Linie der Quadriceps anheimfällt. Die Ursache dieser Atrophie ist in der traumatischen Entzündung des Kniegelenks, hauptsächlich aber in der Inactivität der Streckmuskeln zu suchen. Die Ernährung der Muskeln ist abhängig von der Function. Sinkt die Gebrauchsintensität unter ein bestimmtes Verhältniss, so ist nach Roux[5]) eine entsprechende Verminderung der Muskelmasse hiervon die Folge. Dass der Quadriceps hierbei mehr in Mitleidenschaft gezogen wird als die übrigen Muskeln, erklärt Fischer[6]) durch die Annahme, dass dieser mit Gefässen mangelhaft versehene Muskel bei Eintritt von vasomotorischen Störungen schneller Noth leide. — Indem die Patienten ihre Extremität wieder in Gebrauch setzen, nimmt der atrophische Muskel allmählich bis zu einem bestimmten Grade wieder an Volumen zu und nach Verfluss von Jahren ist in den meisten Fällen die Differenz des Volumens beider Oberschenkel nur noch gering, Restitutio ad integrum freilich constatirten wir nur bei einem Patienten. Wenn unsere Tabelle sagt, dass der Grad der

1) Malgaigne, Knochenbrüche. S. 734.

2) Jalaguier, Archiv général. März 1884. p. 467.

3) Bulletin de la société de chirurg. T. IX. Centralblatt f. Chir. 1884. S. 378.

4) Gosselin, Lettre sur l'état functionel du triceps femoral à la suite des fractures transversales de la rotule Labonne. Des suites des fractures de la rotule. p. 43—44.

5) Ueber die Selbstregulation der morphologischen Länge der Skeletmuskeln. Separat-Abdruck aus der Zeitschrift für Naturwissenschaft. XVI.

6) Lücke, Ueber die traumatische Insufficienz des M. quadriceps femoris. Diese Zeitschrift. Bd. XVIII. S. 145.

Volumsabnahme um so grösser sei, je länger die Zwischensubstanz, so finden wir hierin einen Beweis für die Selbstregulation des Muskelvolumens. Während Ursprung und Ansatz des Muskels dieselben geblieben sind, ist die Länge desselben durch Einschalten einer grösseren oder kleineren Strecke in seine Sehne eine grössere geworden. Der auf diese Weise entspannte Muskel muss, um den früheren Streckeffect hervorzubringen, eine viel grössere Arbeit verrichten. Er wird durch Ueberanstrengung alterirt und es kommt nach Roux zu einem Schwund der Fleischprismen, der so lange fortdauert, bis die einzelnen Fasern ihre nöthige Kürze erreicht haben, um wieder gespannt zu sein. Auf diese Weise kommt es zu jenem Bilde der Atrophie, welches bei den mit breiter Zwischensubstanz geheilten Fracturen an der Streckmusculatur des Unterschenkels uns auffiel. Die gute Function, d. h. die gute Streckfähigkeit in diesen Fällen kann nur so zu Stande kommen, dass gemäss dem Gesetze von der Selbstregulation der Muskellänge so lange eine Schrumpfung der Muskelfasern des Quadriceps stattfinden muss, bis der Defect in der Streckbewegung, welcher aus jener Verlängerung der Sehne durch Einschalten der Zwischensubstanz hervorgeht, durch Verkürzung des Muskels vollständig oder bis zu einem Grade compensirt wird, bei dem eine merkbare Störung des Gehactes kaum mehr vorhanden ist. Die Retraction des Triceps macht als eine secundäre Anpassungserscheinung ganz allmählich ihren guten Einfluss geltend; bleibt sie bei breiter Zwischensubstanz aus, so verliert das Knie seine Festigkeit und die Function kann bis zur Gehunfähigkeit gestört werden.

Wir sehen also, die Streckmuskeln spielen bei der Heilung unserer Querbrüche eine wichtige Rolle und es wird sich lohnen, bei der Therapie dieselbe nicht unbeachtet zu lassen. Wir werden die Inactivitätsatrophie, welche durch langes Immobilisiren der Extremität bei unseren Behandlungsmethoden in hohem Grade sich oft einstellt, durch Faradisation zu bekämpfen suchen. Wir können die Wirkung dieser Therapie zum Theil schon aus eigener Anschauung (s. Fall 32), zum Theil aus den interessanten Beobachtungen, die Labonne[1]) in einer Arbeit über die Folgen der Patellafracturen niederlegt. Es wird daselbst folgendes Beispiel angeführt:

„Un malade entre dans le service de M. Guyon pour une fracture de la rotule avec un cal fibreux de 4 cent. l'impotence funtionelle est complète, mais en même temps on trouve une atrophie considérable du triceps avec paralyse de ce muscle. On électrise le triceps pen-

1) Contribution à l'étude des suites des fractures de la rotule et de leur thérapeutique. p. 41. Paris 1884.

dant deux mois, tous d'abord il ne se contracte pas sous l'influence des courants, mais peu à peu les contractions apparaissent, elles deviennent intenses et le malade peut marcher presque sans claudication."

Wir haben in unserer Reihenfolge subcutaner Patellafracturen die Comminutivfracturen an den Schluss gestellt. Den Krankengeschichten der 3 Fälle ist wenig hinzuzufügen. Wie bei den meisten Brüchen dieser Art, so ist auch in unseren Fällen die Entstehung der Fractur auf die Einwirkung bedeutender Gewalt zurückzuführen. Sämmtliche Patienten fielen aus beträchtlicher Höhe herab und schlugen mit dem Knie auf; im ersten Fall entstand dabei ein Sternbruch, im zweiten eine Zersplitterung der Kniescheibe in zahlreiche Fragmente, im dritten Fall liegt eine sogenannte T-Fractur vor. Die beiden ersten Patienten wurden mit Gypsverbänden behandelt. Die Heilung erfolgte verhältnissmässig rasch; die Vereinigung der Bruchstücke war zum Theil eine knöcherne, zum Theil fibrös. Beim dritten Fall führte eine schwere Phlegmone des Oberschenkels zu Exitus letalis.

Es bleibt uns übrig, in Kürze unserer complicirten Fracturen zu gedenken. In Bezug auf die Aetiologie der Fälle ist zu bemerken, dass 3 mal Sturz aus bedeutender Höhe die Verletzung herbeiführte, 2 mal wurde die Kniescheibe durch Hufschlag eines Pferdes gebrochen. In 3 Fällen entstand Querbruch der Patella, im 1. Zersplitterung derselben in viele Fragmente; beim 4. Patienten finden wir einen sehr seltenen Verlauf der Fracturlinie mit Absprengung eines Segmentes. Die Symptome waren im Allgemeinen analog denen der penetrirenden Kniewunden. Die Therapie bestand bei den Patienten, die in der vorantiseptischen Zeit in Behandlung kamen, in Reinigung der Wunde und Application von Gypsverbänden mit Fenster über der Wunde. In Fall 5 wurde von Billroth die Resectio genu ausgeführt, wobei die zersplitterte Kniescheibe entfernt wird; beim vierten unserer Patienten kam unter Rose die Knochennaht in Anwendung. 3 der Patienten wurden mit fibröser Vereinigung der Fragmente und ordentlichem Gehvermögen entlassen. Bei dem mit Knochennath Behandelten tritt knöcherne Consolidation ein; 3 Monate nach der Operation ist die Function annähernd normal. Der fünfte Patient geht an Pyämie zu Grunde.

Aus der Beobachtung dieser Fälle geht zunächst für uns die Bestätigung der bekannten Erfahrung hervor, dass auch in der vorantiseptischen Zeit die Diagnose offener Kniescheibenbrüche keine absolut ungünstige war. Das gute Resultat, welches durch Knochennaht in einem der Fälle erzielt wurde, berechtigt uns zu dem Schlusse, zukünftig dieser Therapie vor jeder anderen den Vorzug zu geben.

II.

Die Resultate der operativ behandelten Querbrüche der Kniescheibe.

Um die bei Behandlung nach unblutigen Methoden vorhandenen Uebelstände zu heben, um Vereinigung der Fragmente durch knöchernen Callus zu erzielen und das functionelle Resultat zu bessern, wurde schon in der vorantiseptischen Zeit die operative Behandlung der Patellafracturen wiederholt versucht; doch munterten die meist schlechten Erfolge zur Nachahmung wenig auf. Nach Einführung der Antisepsis wurden die Gefahren der Operation bedeutend geringer, die Chancen besser und die verschiedenen Vorschläge, operativ vorzugehen, fanden nunmehr rasch Anklang. Drei Methoden namentlich sind es, die im Laufe des letzten Decenniums vielfach Aufnahme fanden:

1. die Behandlung mit Punction des Gelenkes;
2. die Sehnennaht mit oder ohne Eröffnung des Gelenkes;
3. die directe Knochennaht mit breiter Eröffnung des Gelenkes.

In einer Reihe ausgezeichneter Arbeiten, die in den letztvergangenen Jahren erschienen sind, wurden diese modernen Heilmethoden bereits ausführlich beschrieben. Wir halten es deshalb für überflüssig, eine erschöpfende Darstellung der Geschichte dieser einzelnen Operationen in den Rahmen unserer Arbeit aufzunehmen und beschränken uns im Folgenden darauf, die erzielten Resultate kennen zu lernen und unserer Kritik zu unterwerfen. Wenden wir uns zuerst zur

Punction des Gelenkes.

Dass ein Haupthinderniss bei der Adaption der Patellafragmente der Gelenkerguss bildet, wurde nach Maydl[1]) von Listach zuerst in präciser Form im Jahre 1870 betont. Um den Erguss rascher schwinden zu machen und die Heilzeit abzukürzen, wurden antiphlogistische Mittel früher in Anwendung gebracht. Jalaguier[2]) führt an, dass von Ravoth schon im Jahre 1859 zu diesem Zwecke der Vesicator applicirt wurde. In Deutschland war es Volkmann[3]), der im Jahre 1873 zuerst die Entfernung des Ergusses durch die Punction vorschlug. Im Jahre 1877 publicirt alsdann Schede[4])

1) l. c. S. 95.

2) Les nouveaux traitements des fractures de la rotule. Archiv. générale. März 1884. p. 326.

3) Centralblatt für Chirurgie. 1880. S. 146.

4) Ebenda. 1877. S. 657.

sein Verfahren der Behandlung, welchem er wie Volkmann die Punction des Gelenks zu Grunde legt.

Die stets vorhandene Gelenkschwellung und der starke Bluterguss, sagt Schede, vereiteln in den ersten 8—14 Tagen die Coaptation der Fragmente. 2 Wochen vergehen unbenutzt und die eigentliche Behandlung der Patellafracturen wird erst begonnen zu einer Zeit, wo bei anderen Knochenbrüchen das Beste für die Sicherung eines guten Resultates längst geschehen ist. Schede punctirt deshalb in allen Fällen das Gelenk und bringt die Fragmente durch gleichzeitig applicirte Heftpflasterstreifen und oft zu wechselnde Gypsverbände in Contact. Und in der That es sind die Resultate der 5 in derselben Publication beschriebenen Fälle sehr günstige. Dreimal erzielt er knöcherne Consolidation und zum Theil vollkommene Restitution des Gelenkes. Im 2. Fall ist die Vereinigung ligamentös, die Function jedoch selbst bei 6 Cm. Zwischensubstanz ohne Störung. Das Endresultat des 5. Falles kennen wir nicht. — Die Dauer des Aufenthaltes im Krankenhaus beträgt in Fall 4 und 5 70 Tage, im 2. Fall 79 Tage. Nach 4—6 Monaten wird es den Patienten erlaubt, ohne Schiene zu gehen. Bezüglich des Heilverlaufs erfahren wir, dass in Fall 4 Temperatursteigerung bis 39° vorhanden war. In den Fällen, wo die Punction mit Carbolauswaschung verbunden wird, war der Verlauf ein reactionsloser; in den Fällen, wo nur die Punction gemacht wurde, trat Fieber und Schmerz auf. Schede empfiehlt daher das erstere Verfahren.

Sehen wir uns weiter um nach den Resultaten, die anderswärts bei Behandlung mit Punction ohne weiteren operativen Eingriff erreicht werden, so bedauern wir, eine weitere Zusammenstellung einer grösseren Auzahl derartig behandelter Fälle in der Literatur nicht entdeckt zu haben.

Zwei Fälle aus der Strassburger Klinik sind von Jourowsky[1]) publicirt worden. Lücke entfernt sofort den Erguss durch Punction ohne Auswaschung des Gelenks, legt dann einen Gypsverband an, wobei das Knie frei gelassen wird. Die Bruchstücke werden durch Achtertouren einer Esmarch'schen Binde in Contact gehalten. Im erstbeschriebenen Fall mit fingerbreiter Diastase der Fragmente trat „vollkommene Consolidation" ein; nach 72 Tagen wird Patient aus der Behandlung entlassen. Ueber das functionelle Resultat erfahren wir nichts. Im 2. Falle, wo die Diastase der Fragmente nicht angegeben wird, blieb die knöcherne Vereinigung aus; Patient wird

1) Inaug.-Dissert. Strassburg 1878.

nach einem Spitalaufenthalt von 71 Tagen entlassen und geht „leidlich." — In Frankreich wird nach Jalaguier[1]) die Punction von den meisten Chirurgen geübt, so von Poinsot, Labbé, Trélat. In England ist es namentlich Heath[2]), der sie anwendet und empfiehlt. Hamilton wendet in keinem seiner Fälle die Punction an, wenn er auch überzeugt ist, dass der Bluterguss die Hauptursache der Dislocation ist. An der Wiener Klinik wird nach Maydl[3]) die exspectative Methode consequent befolgt und dann erst die Punction gemacht, wenn die bisher eingeschlagene Therapie sich als nutzlos erweist.

Der Ansicht, dass die Punction, unter streng antiseptischen Cautelen ausgeführt, ein ungefährlicher Eingriff sei, möchten auch wir beipflichten. Nach Marcy[4]) wurden bei 70 Personen 75 Kniegelenke von 23 seiner Collegen aus den verschiedensten Ursachen 124-mal mit nur 1 Todesfall aspirirt. Dass die Operation unter Umständen doch schlimme Folgen haben kann, beweisen uns 2 Fälle, auf die wir beim Studium der Literatur der Knochennaht aufmerksam gemacht wurden. Von Rivington (s. S. 80) wird, angeblich unter Beobachtung strengster Antisepsis die Punction des Ergusses ausgeführt. Nach Verfluss einer Woche trat Gelenkeiterung ein. Socin[5]) aspirirt mittelst Dieulafoy den Erguss; durch Versehen wird Luft ins Gelenk gepumpt, was breite Eröffnung desselben nothwendig macht. —

Darin stimmen wohl alle Autoren überein, dass die Punction so frühzeitig als nur möglich vorgenommen werden soll. Die folgenden Fälle zeigen uns, dass der gewünschte Erfolg nicht eintrat, obschon die Punction in kürzester Frist nach Eintritt der Verletzung gemacht wurde.

Langenbuch punctirt in einem Fall 24 Stunden nach Entstehung der Fractur. Die Operation missglückte, weil das Blut schon geronnen war. (Centralblatt für Chirurgie. 1881. S. 52.)

Lauenstein bringt, trotz 5 Stunden nach der Verletzung vorgenommener Aspiration die Fragmente nicht in Contact. (Deutsche medic. Wochenschrift. 1883. S. 39.)

Wahl punctirt am Tage nach der Verletzung. Die Adaption ist nur in unvollkommener Weise möglich.

König entleert durch Punction am Tage nach der Verletzung nur ganz wenig Blut. (s. Wahl's Tabelle der Fälle von Knochennaht, Fall 23. Deutsche med. Zeitschrift. 1883.)

2) l. c. März 1884. p. 329.

3) Clinical society of London. 9. Nov. 1883. Lancet. 17. Nov. 1883. p. 861.

4) l. c. S. 97.

1) Aspiration of the Rule-joint. Centralblatt f. Chir. 1880. S. 445, Referat.

In einem zweiten Fall König's hat die Aspiration ebenfalls keinen Erfolg.

Lücke punctirt in einem Fall am 2. Tage nach der Verletzung. Es können nur 30 Grm. Blut entfernt werden. Coaptation der Fragmente unvollkommen. (Jourowsky l. c. S. 36.)

Krönlein versucht 24 Stunden nach der Verletzung mittelst Dieulafoy den Erguss zu entfernen. Es können nur wenige Tropfen Blutes aspirirt werden.

Die Behandlung mit Sehnennaht.

Schon vor Einführung der Antisepsis hat Volkmann[1]) in 3 Fällen bei Behandlung der Patellarbrüche ein operatives Verfahren eingeschlagen, welches er als „Sehnennaht" bezeichnet. Die Methode ist in Kürze beschrieben folgende: Volkmann zog durch die Sehne des Quadriceps und durch das Ligament. patellae, während die Haut scharf einmal nach oben, einmal nach unten angezogen wurde, eine einfache Fadenschlinge und knüpfte beide Schlingen auf der Patella zusammen. Nachher wurde ein Gypsverband angelegt und in demselben ein Fenster geschnitten, durch welches später die Fadenschlinge hinausgezogen werden konnte. In einem Fall wurde knöcherne Vereinigung erzielt, in einem anderen knappe fibröse Zwischensubstanz. Später wandte Volkmann dies Verfahren nur noch einmal an und nach Einführung der Antisepsis scheint er dasselbe vollständig verlassen zu haben. Fälle, die von anderen Chirurgen in dieser Weise behandelt und publicirt worden sind, kennen wir nicht.

An diese Methode der Sehnennaht, welche, wenn sie in vorsichtiger Weise angewendet wird, den Vortheil hat, dass das Gelenk nicht in Mitleidenschaft gezogen wird, reiht sich ein Verfahren, welches von Kocher[2]) vorgeschlagen und als „peripatellare Naht" beschrieben wird. Eine genaue Beschreibung dieser Methode nebst Krankengeschichten von 7 nach derselben behandelten Fällen finden wir in der früher citirten Arbeit von Oberholzer.

Bei den 7 daselbst angeführten Patienten wird die Operation folgendermaassen ausgeführt: Nach Vornahme der Punction wird mittelst stark gekrümmter Nadel ein doppelter Silberdraht am unteren Rande des unteren Fragmentes hinein- und am oberen Rande des oberen hinausgeführt. Um die Faltung der Haut zu vermeiden, werden von der oberen Stichöffnung nach abwärts, von der unteren

1) Virchow-Hirsch. 1868. Bd. II. S. 364. Centralblatt f. Chir. 1880. S. 386.
2) Zur Behandlung der Patellafractur. Centralblatt f. Chir. 1880. S. 321.

nach aufwärts 2 Cm. lange, nur die Haut durchtrennende Incisionen gemacht und die Silberdrähte auf der Patella über einer Krüllgazerolle geknotet. Die Drähte werden durchschnittlich am 15. Tage entfernt. Schon nach 4 Wochen machen die Patienten mit einem Apparat, welcher starke Flexion verhindert und die Fragmente fixirt, Gehversuche. Dass die in den 7 genannten Fällen erzielten Resultate keine glänzenden sind, gesteht der Verfasser selbst. In einem Fall muss nach Entstehung von Infection und eiteriger Gonitis die directe Knochennaht gemacht werden; in einem 2. Fall führt Eiterung des Gelenkes trotz Drainage zu Exitus letalis. In den übrigen 5 Fällen wurde nur einmal knöcherne Vereinigung constatirt. Das functionelle Endresultat wird nur bei einem der Patienten angegeben, bei welchem Beugung und Streckung in normaler Weise ausgeführt werden konnten (Fall 4). Bei den übrigen Patienten gestaltete sich das Resultat zur Zeit der Entlassung so, dass 1 mal die Function als „gut" bezeichnet wird, 1 mal geht Patient ohne Stock; in Fall 5 ist das Bein völlig steif, in Fall 6 geht Patient mit leichtem Hinken. Die Dauer der Spitalbehandlung schwankt in den günstigen Fällen zwischen 50 und 60 Tagen. Als Hauptübelstand der Kocher'schen Methode bezeichnet Verfasser die Entstehung von Hautdecubitus, der leicht zu Infection führt. In einer Modification des bisherigen Verfahrens sollen diese Uebelstände insofern beseitigt werden, als an Stelle zweier Incisionen nur eine Längswunde gesetzt wird. Der Draht wird in der Wunde zusammengedreht und die Haut durch Suturen theils primär, theils secundär vereinigt.

Mit peripatellarer Naht wurde, wie wir gesehen, auch einer unserer Fälle (Fall 25) behandelt. Der Eingriff war nur von geringer Reaction befolgt. Als unangenehme Seite der Methode machte sich weniger die Entstehung von Hautdecubitus geltend, als das beständige „Kanten" der Fragmente. Die Spitalbehandlung dauerte 86 Tage. Das Resultat zur Zeit der Entlassung war bindegewebige Vereinigung der Fragmente und ordentliches Gehvermögen; bei Feststellung des Endresultates wird eine Refractur constatirt.

. Dies sind die wenigen Fälle von Sehnennaht, die unserer Beurtheilung zur Verfügung stehen. Erfahrungen anderer Chirurgen auf diesem Gebiete sind uns nicht bekannt.

Die Behandlung der Querbrüche der Patella durch Knochennaht.

Die Zahl publicirter Fälle von frischen sowohl, wie von veralteten Patellabrüchen, die auf dem Wege der breiten Eröffnung des

Gelenkes und directer Naht der Fragmente behandelt wurden, hat sich im Laufe der letzten Jahre dermaassen gemehrt, dass wohl jetzt die Zeit gekommen sein dürfte, wo an der Hand einer genauen Statistik man es wagen kann, ein Urtheil zu fällen über die Erfolge und die Berechtigung dieser Behandlungsweise.

Werfen wir einen kurzen Blick auf die Geschichte dieser Operation, so finden wir, dass auch auf diesem Gebiete im Prioritätsstreite die Autoren nicht einig geworden sind. In einer Arbeit, die wir mehrfach zu citiren Gelegenheit haben werden, beweist uns Wahl, dass die Knochennaht bei Kniescheibenbrüchen keineswegs erst dem Boden der Antisepsis entsprang. Schon Marcus Aurelius Severinus, ein berühmter italienischer Arzt, hat im 17. Jahrhundert bei schlecht geheilten Patellafracturen die Fragmente angefrischt und zusammengebunden. Ravoth[1]) nennt Dieffenbach als den Ersten, der im Jahre 1846 die Patellanaht ausführte. Nach Jalaguier[2]) gebührt dem Engländer Rhea-Barton der Ruhm, schon 1843 die Operation gemacht zu haben.

Bei sämmtlichen Operateurs der vorantiseptischen Zeit bildeten alte, schlecht geheilte Fälle das Object der Behandlung. Die Erfolge waren meist nicht dazu angethan, dass sie zur Nachahmung der Operation hätten aufmuntern können. Als aber Lister im Jahre 1877 bei einer frischen Fractur unter antiseptischen Cautelen die Knochennaht ausgeführt und ein treffliches Resultat erzielt hatte, liessen andere Chirurgen mit der Wiederholung der Operation nicht lange auf sich warten und heute ragt die Zahl publicirter Fälle über 100 hinaus.

Bevor wir uns zur Zusammenstellung dieser Fälle wenden, beschreiben wir kurz die Patellanaht, so wie sie meist geübt zu werden pflegt.

Während Lister den Hautschnitt quer über das Knie führte in Mitte der Bruchspalte, wird gegenwärtig, wie dies aus unserer Tabelle hervorgehen wird, von den meisten Chirurgen ein Schnitt in Richtung der Längsaxe des Gliedes vorgezogen. Nach Eröffnung des Gelenkes wird zur Ausspülung desselben mit irgend einer antiseptischen Flüssigkeit geschritten. Hierauf werden die Fragmente — nachdem sie bei alten Fracturen zuerst angefrischt worden — durchbohrt und durch 2—3 Silberdrähte in Contact gebracht. Ausser Silberdraht finden Anwendung: Eisendraht, Catgut, Platindraht, Seide. Die Drähte werden kurz abgeschnitten und gegen den Knochen um-

1) Lehrbuch der Fracturen und Luxationen S. 308.
2) l. c. März 1884. p. 320.

gebogen. Die Nähte werden von den meisten Chirurgen liegen gelassen und erst nach 6—8 Wochen entfernt. Nach ausgeführter Knochennaht wird meist auch das Periost durch Catgutsuturen vereinigt. Nach Anlegung der Drainage wird die Hautwunde durch Seidennähte vereinigt, ein antiseptischer Verband angelegt und das Bein auf eine Schiene gelagert. Nach etwa 14 Tagen wird der Verband gewechselt. Meist ist nach dieser Frist die Hautwunde geheilt und die Drains können entfernt werden; dann wird ein Gypsverband angelegt, der 3—4 Wochen liegen bleibt. Sind nach Verfluss dieser Zeit die Fragmente seitlich nicht mehr zu verschieben, so wird zuerst mit passiven Bewegungen vorsichtig begonnen, dann lässt man allmählich Gehversuche machen, wobei das Knie durch Schiene oder Kniekappe geschützt wird.

Wenn wir im Folgenden es versuchen, eine erschöpfende Zusammenstellung der durch Knochennaht behandelten Fälle zu geben, so soll es uns auch hierbei vor Allem daran gelegen sein, auf das functionelle Endresultat in jedem einzelnen Falle unser Augenmerk zu richten. Wir halten uns bei dieser Arbeit an die Originalpublicationen und an die Tabellen schon gesammelter Fälle, die im Laufe der letzten Jahre von folgenden Autoren zusammengestellt worden sind:

Verzeichniss der Fälle von Knochennaht

Nr.	Operateur	Alter und Geschlecht	Fractur	Operation
1	*Lister.* 1877.	?	Subcutan, frisch.	Querschnitt. Naht mit Silberdraht. Drain aus Pferdehaar. Draht entfernt.
2	*v. Langenbeck.* 1878.	49, m.	Subcutan, 1 Tag alt.	Querschnitt. Silberdraht. Keine Drainage.
3	*van der Meulen.* 1878.	44, w.	Subcut., frisch. Diastase 3 Cm. Coaptation durch Verbände unmöglich.	Längsschnitt. Ein Platindraht liegen gelassen.
4	*Amphlet.* 1878.	?	3 Wochen alt.	?
5	*Lister.* 1879.	37, m.	6 Tage alt, rechte Patella. Diastase 1 Zoll.	Naht mit Silberdraht; nach 8 Wochen entfernt.
6	*König.* 1879.	71, m.	3 Wochen alte Fractur.	Querschnitt. Catgutnaht.
7	*Pfeil-Schneider.* 1879.	35, m.	Fractur der rechten Patella. 2 Tage alt. Diastase 2 Cm.	Längsschnitt. Zwei Silberdrähte eingeheilt.
8	*Metzler.* 1879.	26, m.	Fractur der linken Patella. 6 Tage alt. Diastase 2 Cm.	Querschnitt. Seidennaht.

1881. Pfeil-Schneider, Zur antiseptischen Knochennaht bei geschlossenem Querbruch. Langenbeck's Archiv. Bd. 26. S. 207.
1883. Dr. M. Wahl, Naht einer Patellafractur. Deutsche med. Wochenschrift. 1883. 9. Jahrgang. S. 282.
1883. Turner, Clinical society of London. 1883. Lancet 1883. T. II. p. 859.
1883. Maydl l. c. S. 98.
1883. Hentzelt l. c. S. 32.
1884. Jalaguier l. c. April 1884. p. 474—483.

Wir führen in unserer Tabelle nur die seit Einführung der Antisepsis behandelten Fälle subcutaner Fracturen auf. Complicirte Fracturen finden keine Berücksichtigung, da wir bei dieser Verletzung die Knochennaht von vornherein als die einzig richtige Therapie betrachten. Wir unterscheiden zwischen frischen und alten Fracturen und rechnen zu den letzteren alle die Fälle, wo die Operation nach Verfluss der 4. Woche stattfand, sei es, dass der operative Eingriff absichtlich verschoben wurde bis zu dem Zeitpunkt des Nachlasses der Reactionserscheinungen, sei es, dass die Operation bei ligamentös oder nicht geheilter Fractur wegen angeblich hochgradiger Störung der Function unternommen wurde.

bei frischen subcutanen Querfracturen.

Verlauf	Tod	Vereinigung	Function	Bemerkungen
Keine Reaction.	—	Fest.	Nach 10 Wochen Flexion bis 30°.	British med. Journal. 1877. II. p. 850.
Trotz strenger Antisepsis Pyämie. Oberschenk.-Amp.	Tod nach 16 Tagen.	Nicht erfolgt.	—	Bruno Pape, Inaug.-Diss. Berlin 1879. S. 39.
Reactionslos.	—	Knöchern.	6 Monate nach der Operation normale Bewegungen.	Lancet 1880. I. p. 30.
Vereiterung des Gelenks.	—	—	Ankylose.	Jalaguier l. c. p. 477.
Afebril.	—	Knöchern.	Flexion und Extension complet nach 3 Monaten.	Lancet 1883. II. p. 762.
Eiterung im Gelenk.	—	Ligamentös.	Geradsteifes Knie.	Aspiration des Ergusses ohne Erfolg. s. Wahl's Tabelle Fall 19.
Geringe Reaction. Temperatur bis 39,4°.	—	Vollkommen fest.	Gehversuch nach 24 Tagen. Nach 1 Jahre Flexion bis 70°. Gebrauchsfähigkeit vollkommen.	Langenbeck's Archiv. Bd. 26. S. 287.
Höchste Temperatur 38,1°.	—	Fibrös.	Pat. geht nach 8 Wochen frei umher. Flexion 180 bis 100.	Pfeil-Schneider l. c. S. 300.

Nr.	Operateur	Alter und Geschlecht	Fractur	Operation
9	*Schede.* 1879.	50, m.	14 Tage alt. Breite Diastase.	Querschnitt. Catgut.
10	*W. Roser.* 1879.	32, w.	18 Tage alt. Diastase 2 Zoll. Starker Erguss.	Längsschnitt. Silberdraht, später herausgenommen. Genaue Adaption d. Fragmente.
11	*Derselbe.* 1879.	41, m.	18 Tage alt.	Wie im 1. Fall.
12	*Ranke.* 1880.	50, m.	15 Tage alt. Diastase 3 bis 4 Cm. Starker Hämarthros.	Catgutnaht.
13	*Langenbuch.* 1880.	?	2 Tage alt.	Querschnitt. Zwei Silberdrähte eingeheilt.
14	*Cameron.* 1880.	32, m.	3 Wochen alt.	Längsschnitt. Ein Silberdraht.
15	*Wyeth.* 1881.	20, m.	20 Tage alt. Diastase 1 Zoll.	Querschnitt. Zwei Nähte, Drainage. Irrigation mit 5 proc. Carbollösung.
16	*König.* 1881.	78, m.	8 Tage alt.	Querschnitt. Seidennaht eingeheilt.
17	*Cameron.* 1881.	?	2 Tage alt.	—
18	*Socin.* 1881.	48, m.	2 Tage alt. Diastase 3 Cm.	Catgutnaht; liegen gelassen.
19	*Lister.* 1881.	62, m.	3 Tage alt. Diastase 1 Zoll.	Längsschnitt. Silbernaht.
20	*Derselbe.* 1881.	57, w.	3 Tage alt. Diastase 1 Zoll.	Längsschnitt. Ein Silberdraht liegen gelassen.
21	*Jessop.* 1882.	?	2 Wochen alt.	Zwei Silbernähte. Keine Drainage.
22	*Wheelhouse.* 1882.	?	Frische Fractur.	—
23	*Fowler.* 1882.	58, w.	15 Tage alt.	Querschnitt. Vier Catgutnähte. Ausspülung mit 2½-proc. Carbollösung.
24	*König.* 1882.	23, m.	Frische Fractur.	Querschnitt. Catgutnähte.
25	*Fincke.* 1882.	27, m.	4 Tage alt. Diastase 4 Cm. Unterhalb der Patella eine Wunde.	Convexer Querschnitt. Zwei Eisendrähte eingeheilt. Secundäre Drainage.
26	*Wahl.* 1882.	39, m.	1 Tag alt.	Querschnitt in Bogenform. Zwei Silbersuturen entfernt.

Verlauf	Tod	Vereinigung	Function	Bemerkungen
Periarticuläre u. articuläre Eiterg.	—	Knöchern.	Ankylose.	Pfeil-Schneider l. c. S. 300.
Ohne Reaction.	—	Bany union.	Beweglichkeit beschränkt.	Lancet 1879. Novemb. p. 767.
Reactionslos.	—	Bany union.	Flexion bis 90°.	Lancet 1879. Novemb. p. 767.
?	—	Knöchern.	Kann nach 20 Monaten ohne Knieschiene nicht eine halbe Stunde gehen.	Hentzelt l. c. S. 39.
Ohne Reaction.	—	Fest.	Vollkommen normal.	Aspiration 24 Stunden nach der Verletzung ohne Erfolg. Centralblatt für Chirurgie. 1881. S. 52.
?	—	Scheinbar fest.	Gehfähigkeit normal.	s. Wahl's Tabelle Fall 18.
Eiterung. Erysipelas. Oberschenkelamputation.	—	Nicht erfolgt.	—	The med. records. XXI. 1881. Centralblatt für Chirurgie. 1882. S. 647.
Ohne Reaction.	—	Knöchern.	Nach 2 Jahren geradsteifes, bei Bewegung schmerzhaftes Gelenk.	Durch Punction am Tage nach d. Fract. nur wenig Blut entleert. s. Wahl's Tabelle Fall 23.
Drain a. 5. Tag entfernt. Eiterg. Abscess a. Oberschenk.	—	Knöchern.	Steifes Gelenk.	Jalaguier l. c. p. 477.
Fieberfrei.	—	Knöchern.	Nach 8 Monaten keine Steifigkeit.	Aspirat. misslung. Eindringen von Luft ins Gelenk. Corr.-Bl. f. schweiz. Aerzte. 1877. S. 241.
Delirium tremens.	—	Fest.	Geht nach 6 Woch. Endresultat: Function vollkommen normal.	Lancet 1883. II. p. 763.
Geringe Reaction.	—	Knöchern.	Nach 14 Tagen passive Bewegung. Nach 6 Wochen Gehversuch. Nach 5 Monaten Knie normal.	Lancet 1883. II. p. 763.
—	—	—	Gute Beweglichkeit.	Citirt v. Turner l. c.
—	—	—	Gute Beweglichkeit.	Citirt v. Turner.
Carbolintoxica[illegible].	Tod nach 31 Stunden.	—	—	Punction ohne Erfolg. Starke Blutung aus der A. articul. Centralblatt für Chir. 1882. S. 647.
[illegible]Reaction. Verei[illegible]ung d. Gelenks. [illegible]. Fragment n. [illegible] Woch. nekrot. [illegible]gestossen.	—	—	Geradsteifes Knie.	Cit. v. Wahl Fall 31.
[illegible]Temperatur bis [illegible]. Eiterung.	—	Knöchern.	Nach 1 Jahr. Resultat unvollkommen. Beugung beschränkt.	Deutsche med. Wochenschrift. 1883. Nr. 34. S. 498.
[illegible]ige Reaction. [illegible]tielle Nekrose [illegible] unteren Frag[illegible].	—	Knöchern.	Nach 10 Wochen Gehversuch. Nach 1 Jahr Gehfähigkeit normal. Vollkommen bewegliches Gelenk.	Aspiration vor der Operation ohne Erfolg. Cit. v. Wahl Fall 35.

Nr.	Operateur	Alter und Geschlecht	Fractur	Operation
27	*Rosenbach.* 1882.	52, m.	Subcutan, frisch.	Querschnitt. Catgut.
28	*Derselbe.* 1882.	56, m.	Frisch.	Querschnitt. Catgut.
29	*Macewn.* 1882.	24, m.	2 Tage alt.	Längsschnitt. Silberdraht nach 6 Wochen entfernt.
30	*Derselbe.* 1882.	40, m.	Frische Fractur.	Längsschnitt. Naht mit „Chromic sut."
31	*Lauenstein.* 1882.	45, m.	1 Tag alt. Diastase 2 Finger breit.	Convexer Querschnitt. Zwei Silberdrähte eingeheilt.
32	*Rose.* 1882.	?	?	?
33	*Pozzi.* 1883.	?	12 Tage alt.	Querschnitt. Zwei Silberdrähte eingeheilt.
34	*Beauregard.* 1883.	?	4 — 5 Cm. Diastase. Frisch.	Längsschnitt. Ein Silberdraht eingeheilt.
35	*Wahl.* 1883.	?	2 Tage alt.	?
36	*Trendelenburg.* 1883.	30, m.	3 Wochen alt.	Querschnitt mit Bogenform. Zwei Silberdrähte.
37	*Lister.* 1883.	67, m.	6 Tage alt.	Längsschnitt. Ein Silberdraht eingeheilt.
38	*Bloxham.* 1883.	?	?	?
39	*Davies Colley.* 1883.	?	?	Eine Naht geht durch das Ligam. patella.
40	*D. Lediard.* 1883.	30, m.	4 Tage alt. Erguss bedeutend. Diastase ½ Zoll.	Silbernaht eingeheilt. Drainage.
41	*D. Rivington.* 1883.	58, m.	Starker Erguss.	13 Tage nach d. Verletzung Punction ohne Erfolg. Es können nur 2 Drachmen Blut entfernt werden. 1 Woche n. Aspiration Gelenkeiterung. Eröffnung und Naht d. Fragmente. Drainage.
42	*Lynch.* 1884.	23, m.	11 Tage alt. Diastase 1 Zoll.	Längsschnitt. Spray. Silbernaht. Drainage.
43	*Ogier Word.* 1884.	60, m.	3 Tage alt. Diastase ½ Zoll.	Längsschnitt. Carbolspray. Silbernaht. Drainage.
44	*Fuller.* 1884.	23, m.	18 Tage alt.	Querschnitt. Zwei Silbernähte. Drainage.
45	*Derselbe.* 1884.	24, m.	1 Tag alt.	Querschnitt. Silbernaht.

Verlauf	Tod	Vereinigung	Function	Bemerkungen
Ohne Reaction.	—	Knöchern.	Vollständig functionsfähiges Knie.	Cit. v. Wahl Fall 29.
Ohne Reaction.	—	Knöchern.	Knie beweglich, functionsfähig.	Cit. v. Wahl Fall 30.
Reactionslos.	—	Knöchern.	Nach 10 Wochen Gehversuch. Nach 6 Monaten normale Gehfähigkeit.	Die Adaption der Fragmente wurde verhindert durch Interposition vom Periost.
Fieberlos.	—	Knöchern.	Nach 10 Wochen Gehversuch. Nach 16 Wochen Flexion bis 45°.	Lancet 1883. II. p. 849.
Höchste Temperatur 38,5°.	—	Fest.	Nach 6 Woch. Gehversuch in Wasserglasverband. Nach 4 Monaten Flexion bis 90°.	Aspiration ohne Erfolg. Deutsche med. Wochenschrift. 1883. Nr. 3. S. 39.
Vereiterung des Gelenks.	—	—	Unvollkommene Beweglichkeit.	Cit. v. Turner.
Fieberlos.	—	Fibrös.	Ankylose.	Cit. v. Jalaguier. p. 479.
Reactionslos.	—	Fibrös.	Nach 4 Monaten Flexion bis 90°.	Cit. v. Jalaguier.
?	—	Knöchern.	Gehversuch nach 6 Woch. Endresultat unbekannt.	Cit. v. Jalaguier.
Reactionslos.	—	Fest.	8½ Wochen nach der Operation bewegliches Knie.	Cit. v. Wahl F. 37.
Fieberlos.	—	Knöchern.	Nach 4 Woch. Flexion bis zur Norm. Nach 11 Wochen vollkommen arbeitsfähig.	Lancet 1883. II. p. 764.
Ohne Reaction.	—	?	Gute Beweglichkeit.	Cit. v. Turner.
?	—	Fibrös.	Gute Beweglichkeit.	Cit. v. Turner.
Ohne Reaction.	—	Fest.	Patient wird nach 4 Monaten aus der Behandlung entlassen. Kann gut gehen und ist arbeitsfähig.	Medical Times. 1884. Octob. 25. p. 575. Aspiration ohne Erfolg.
—	—	?	Patient wird nach 3 Monaten mit wenig beweglichem Knie entlassen.	The Lancet 1885. Jan. 24. p. 153.
Geringe React. Nach 4 Woch. passive Bewegungen.	—	Fest.	Nach 6 Wochen kann Patient arbeiten (kann knieen).	Lancet 1884. Novemb. p. 774.
Geringes Fieber. 20 Tage nach der Operation passive Bewegungen.	—	Fest.	Nach 6 Woch. aus der Behandlung entlassen. Kann arbeiten. Nach 3 Jahren Knie noch etwas steif.	Lancet 1884. Novemb. p. 774.
Drains am 11. Tag entfernt.	—	?	Nach 8 Wochen Beginn d. Bewegungen. Nach 9 Wochen mit guter Gebrauchsfähigkeit entlassen.	New-York medical records. 1883. Centralblatt f. Chirurgie. 1884. April. S. 264.
—	—	?	Nach 8 Wochen Gehversuch.	

Verzeichniss der Fälle von Knochennaht bei

Nr.	Operateur	Alter und Geschlecht	Fractur	Operation
1	*Cameron.* 1877.	?	Subcut. Refractur. Indirecte Method. ohne Erfolg.	Längsschnitt. Zwei Silberdrähte.
2	*Schede.* 1877.	30, m.	10 Wochen alt; nicht consolidirt.	Querschnitt. Anfrischung. Zwei Silberdrähte später entfernt. Thymolirrigation.
3	*Smith.* 1878.	22, m.	1 Jahr alt, schlecht geheilt. Pat. kann nur mit Stock gehen.	Längsschnitt. Zwei Silberdrähte.
4	*Trendelenburg.* 1878.	17, m.	6 Woch. alt. Fibröse Zwischensubstanz von Daumenbreite. Functionsstörung.	Querschnitt. Silberdraht durch Eisendraht ersetzt.
5	*Uhde.* 1878.	40, m.	Refractur am 24. Februar 1878. 4 Cm. Diastase.	Am 25. Februar Längsschnitt. Eisendraht.
6	*Bull.* 1878.	25, w.	1 Jahr alt.	Eisendraht.
7	*Royes Bell.* 1879.	27, m.	1 Jahr alte Refractur.	Längsschnitt. Zwei Silberdrähte.
8	*Derselbe.* 1879.	?	?	?
9	*Göring.* 1880.	22, m.	12 Woch. alt. Fibröse Vereinigung. Function gestört.	Querschnitt. Zwei Platindrähte. Keine Drainage.
10	*Lister.* 1880.	22, m.	4 Monate alt, schlecht geheilt. Diastase $^3/_4$ Zoll (engl.). Patient ist arbeitsunfähig.	Längsschnitt. Ein Silberdraht.
11	*Derselbe.* 1880.	43, m.	8 Wochen alt. Diastase 1 Zoll. Function schlecht. Unfähig zu arbeiten.	Längsschnitt. Anfrischung. Silberdraht eingeheilt.
12	*König.* 1880.	50, m.	8 Woch. alt. Nach 3 Wochen percutan. Naht mit Platindraht. 5 Mon. nachher Patellanaht.	Platindraht entfernt. Querschnitt. Catgut.
13	*Ranke.* 1880.	20, m.	5 Monate alt.	Sutur mit Catgut.
14	*Holmes.* 1880.	?	Refractur.	?
15	*Poncet.* 1881.	29, m.	Alte Fractur.	Adaption der Fragmente unmöglich.
16	*Turner.* 1881.	39, m.	6 Mon. alt. Diastase $2^1/_2$". Pat. kann kaum stehen.	Längsschnitt. Zwei Suturen. Drainage.
17	*Weinlechner.* 1881.	?	$^1/_2$ Jahr alt.	Drei Silberdrähte später entfernt.
18	*Cameron.* 1882.	?	18 Monate alt.	Längsschnitt. Drainage.
19	*Hartwich.* 1882.	?	2 Jahre alt.	Längsschnitte. Zwei Silberdrähte.
20	*Macewen.* 1882.	20, m.	9 Monate alt. Diastase 6 Zoll. Patient unfähig zu arbeiten.	Längsschnitt. Keilförmige Incisionen in Quadriceps. Silberdraht eingeheilt.
21	*Teale.* 1882.	?	Einige Monate alt.	Unter. Fragment sehr klein. Sutur durch das Lig. patellae.
22	*Bryant.* 1882.	?	Alte Fractur mit $1^3/_4$ Zoll Diastase.	Metallsutur. Desinfection mit Jodwasser.

alten subcutanen Querfracturen der Patella.

Verlauf	Tod	Vereinigung	Function	Bemerkungen
Ohne Reaction.	—	Fibrös.	Gehfähigkeit normal. Brauchbares Gelenk.	Cit. v. Wahl's Fall 4.
Gelenkeiterung.	—	Knöchern.	Ankylose. (War zum Theil vor der Operation vorhanden.)	Pfeil-Schneider l. c. S. 295.
Fieberlos.	—	Knöchern.	Nach 6 Wochen passive Bewegung. Nach 10 Wochen Function fast normal.	Lancet. 1878. I. p. 44.
Ohne Reaction.	—	Knöchern.	Nach 9 Wochen geheilt. Nach 1 Jahr normales Gelenk.	Crone, Inaug.-Dissert. Bonn 1883. S. 24.
Geringe Temperatursteigerung.	—	Fibrös.	Heilung nach 6 Wochen. Nach 2¾ Jahren Flexion beschränkt.	Deutsche med. Wochenschrift. 1878. S. 17.
Gelenkeiterung. Pyämie.	Tod nach 16 Tagen.	—	—	Cit. v. Jalaguier. p. 482.
Reactionslos.	—	Knöchern.	Geht 3 Monate nach der Operation ohne Stock. Flexion 180—120°.	Subcut. Durchtrennung des Rect. femoris. The Lancet. 1879. I. p. 675.
?	—	—	Gutes Resultat.	Cit. v. Turner.
Mässige Reaction.	—	Fest.	Gehfähigkeit normal.	Cit. v. Wahl Fall 22.
Kein Fieber. Nach 4 W. pass. Beweg. Fragmente auseinandergerissen.	—	Knöchern.	Nach 5 Monaten Extension vollkommen. Flexion bis 60°.	The Lancet. 1873. II. p. 763.
Reactionslos.	—	„Perfect union."	Nach 8 Wochen Gehversuch. Nach 3 Jahren Flexion bis 90°.	The Lancet. 1883. II. p. 763.
Reaction. Abscess des Stichkanals.	—	Knochig.	Nach 3 Jahren geht Pat. ohne Stock auf ebenem Wege 1 Stunde. Geringe Flexionsmöglichkeit.	Cit. v. Wahl Fall 20.
?	—	Knöchern.	4 Monate nach der Operation. Flexion beschränkt.	Cit. v. Jalaguier. p. 481.
Gelenkeiterung.	—	?	Ankylose.	Cit. v. Jalaguier. p. 482.
Reactionslos.	—	Fibrös.	Gutes Resultat.	Cit. v. Jalaguier. p. 481.
Fieber.	—	Knöchern.	Ankylose.	The Lancet. 1883. Nov. p. 860.
?	—	Fest.	Befriedigend.	Centralblatt für Chir. 1882. S. 259.
Fieberlos.	—	Knöchern.	Nach 50 Tag. geheilt entl. Geht nach 2 J. ohne Hinken.	Cit. v. Jalaguier. p. 479.
Mässige Reaction, ohne Eiterung.	—	Fest.	Geh- und Beugefähigkeit gut.	Cit. v. Wahl Fall 33.
Geringe Reaction.	—	Knöchern.	Nach 10 Wochen Gehversuch. Nach 1 Jahr arbeitsfähig. Flexion bis 90°.	Lancet. 1883. Novemb. p. 448.
?	—	?	Gutes Resultat. Flexion etwas vermindert.	Cit. v. Jalaguier.
Mässige Reaction. Geringe Eiterung.	—	Fest.	Nach 1 Jahr Knie steif, aber gut gebrauchsfähig.	Lancet. 1883. Novemb. p. 861.

Nr.	Operateur	Alter und Geschlecht	Fractur	Operation
23	*Trendelenburg.* 1882.	26, m.	Refractur. Diastase 2 Finger breit. Schlechte Function. Active Elevation unmöglich.	Convexer Bogenschnitt. Einschneiden des Quadriceps. Drei Silberdrähte eingeheilt. Keine Drainage.
24	*Championnière.* 1883.	?	3 Monate alt.	Querschnitt. Drainage. Drei Silbersuturen.
25	*Holderness.* 1883.	?	Alte Fractur.	?
26	*Horose.* 1883.	?	Alte Fractur.	?
27	*Derselbe.* 1883.	?	Alte Fractur.	?
28	*Parker.* 1883.	?	Alte Fractur.	?
29	*Walch.* 1883.	?	6 Monate alt.	Operation mit Blutung verbunden.
30	*Howse.* 1883.	?	Alte Fractur.	?
31	*Waod.* 1883.	?	Alte Fractur.	?
32	*Derselbe.* 1883.	?	Alte Fractur.	?
33	*Derselbe.* 1883.	34, m.	Fractur der link. Patella, 5 Jahre später Fract. rechts. Diastase 5 Zoll. Function schlecht.	Längsschnitt. Silberdraht eingeheilt.
34	*Dieken.* 1883.	42, m.	1 Monat alt.	Querschnitt. Zwei Silberdrähte eingeheilt.
35	*Sydney Jones.* 1883.	?	Alte Fractur.	—
36	*Jordan Lloyd.* 1883.	?	Alte Fractur.	Trotz Durchtrennung d. Triceps unvollkomm. Adaption.
37	*Pemberton.* 1883.	?	Alte Fractur.	?
38	*Moullin.* 1883.	?	Alte Fractur.	Die Operation muss unterbrochen werden. Fragmente können durch die Naht nicht adaptirt werden.
39	*Pye.* 1883.	?	Alte Fractur.	?
40	*Royes Bell.* 1883.	?	Alte Fractur.	?
41	*Johnson Smith.* 1883.	?	Alte Fractur.	—
42	*Mac Cormac.* 1883.	?	Alte Fract. Function sehr schlecht. Bein unbrauchbar. Diastase $3^3/_4$ Zoll.	Durchschneidung des Triceps.
43	*Lédiard.* 1883.	25, m.	6 Monate alt. Diastase $1^1/_2$ Zoll. Function sehr gestört.	Querschnitt. Anfrischung. Zwei Silberdrähte eingeheilt. Drainage. Strenge Antisepsis.
44	*Page.* 1883.	54, m.	17 Wochen alt. Breite Diastase. Unfähigkeit zu stehen.	Längsschnitt. Anfrischung. Sutur eingeheilt. Drainage.
45	*v. Wahl.* 1883.	27, m.	4 Monate alt. Diastase 3 Finger breit. Ganz verhältnissmässig wenig hinkend. Active Extension unmöglich.	Längsschnitt. Anfrischung. Zwei Silbersuturen. Drainage.

Verlauf	Tod	Vereinigung	Function	Bemerkungen
Temperatur bis 40,2°. Keine Gelenkeiterung.	—	Fest.	Nach 4 Monaten aus der Behandlung entlassen. Beweglichkeit des Knies beschränkt.	Crone, Dissert. Bonn 1883. S. 28.
Fieberlos.	—	Knöchern.	Nach 42 Tag. Gehversuch. Hydarthros. Nach 1 Jahr Flexion bis 90°.	Cit. v. Jalaguier. p. 479.
?	—	?	Gutes Resultat.	Cit. v. Turner. Lancet. 1883. p. 860.
?	—	?	Ankylose.	
?	—	?	Bewegungen unvollkomm.	Cit. v. Turner.
?	—	?	Gutes Resultat.	
Reactionslos.	—	Knöchern.	Gehversuch nach der 7. W. Flexion unvollkommen.	Cit. v. Jalaguier.
?	—	?	Function ganz normal.	
?	—	?	Gute Function.	Cit. v. Turner.
?	—	?	„Mouvement partial."	
Heftige Reaction, hohes Fieber. Pyämie.	Tod nach 14 Tagen.	Nicht erfolgt.	—	The Lancet. 1883. Nov. p. 856.
Temperatur bis 39,4°. Mässige Eiterung.	—	Aussicht auf knöch. Vereinig.	—	Cit. v. Wahl Fall 38.
Gelenkeiterung.	?	?	„Partial movement."	
Extraarticuläre Eiterung.	—	Ligamentös.	„Partial movement."	Cit. v. Turner.
?	—	Ligamentös.	Nach 3 Monaten mit Kniesschiene entlassen.	Cit. v. Turner.
Ohne Reaction.	—	Ligamentös.	Nicht besser und nicht schlimmer als vorher.	Cit. v. Turner.
Gelenkeiterung.	—	?	Ankylose.	
Gelenkeiterung.	—	—	Heilung mit sehr beschränkter Beweglichkeit.	
Gelenkeiterung.	—	—	Ankylose.	Cit. v. Turner.
Gelenkeiterung. Amputation. Pyämie.	Tod.	Nicht erfolgt.	—	
Hohes Fieber. Starke Schwellng. Periarticuläre u. articul. Eiterung.	—	Ligamentöse Zwischensubstanz von ½ Zoll.	Nach 3 Monaten mit steifem Knie entlassen. Patient kann nach 1 Jahr das Knie nicht bis zum rechten Winkel biegen.	Medical Times. 1884. Octob. 25. p. 575.
Reactionslos.	—	Fest.	Nach 7 Woch. Gehversuch an Krücken. Nach 3 Monaten Extension vollkommen. Flexion bis 40°.	The Lancet. 1884. April. p. 661.
Reactionslos.	—	Nach 2 Monat. Fragment. seitl. nicht zu verschieb.	Nach 1 Monat Gehversuch in Gypsverband. Nach 3 Monaten Flexion bis 110°. Das Bein kann activ gestreckt werden.	Hentzelt, S. 28.

Wir stellen in unserer Tabelle 45 Fälle von Knochennaht bei frischen Fracturen zusammen. Die Mehrzahl der Operationen wurde von englischen und amerikanischen Chirurgen ausgeführt, nach diesen folgen die Deutschen. Französische Autoren sind wenige genannt.

Das Alter der Patienten bewegt sich innerhalb der Jahre 20—78; weitaus die meisten der Operirten gehören den Jahren 20—40 an.

Die Indication zur Operation ist nach Lister, der, wie wir gesehen, zum ersten Mal bei frischer Verletzung die Knochennaht ausführte, durch die Thatsache gegeben, dass die Ergebnisse der alten, unblutigen Behandlungsmethoden der Patellafracturen dermaassen schlechte seien, dass ein gebrauchsfähiges Knie dabei selten herauskomme, dass hingegen die Resultate der unter streng antiseptischen Cautelen ausgeführten total ungefährlichen Knochennaht unvergleichlich bessere seien; diese Ansicht, deren Richtigkeit in Bezug auf die von ihm selbst operirten Fälle der Begründer der Antisepsis durch die dabei erzielten Resultate beweist, sollte nun auch für eine grosse Zahl anderer Chirurgen maassgebend werden. Allerdings gibt es auch Autoren, welche die Grenzen der Indication enger ziehen und die Operation nur dann als indicirt betrachten, wenn z. B. eine sehr grosse Diastase der Fragmente vorhanden ist, wenn hochgradiger Bluterguss, der durch Punction nicht beseitigt werden kann, die Coaptation der Bruchstücke verhindert, wenn Interposition von Gerinnseln oder Periostfetzen die Adaption unmöglich macht (Macewen) oder endlich, wenn durch irgend welche zufällige, ungünstige Verhältnisse die Application von Apparaten unmöglich gemacht wird, wie dies beispielsweise in Fall 25 unserer Tabelle der Fall war, wo eine stark secernirende Wunde unterhalb der Patella die Behandlung auf unblutigem Wege unmöglich machte. Socin (Fall 18) operirt, weil bei Aspirationsversuch Luft ins Gelenk gepumpt wurde; Rivington (Fall 41) sah sich zur Operation genöthigt, weil die vorgenommene Punction zu Vereiterung des Gelenks führte.

In der Mehrzahl der Fälle wurde die Operation in den ersten 3 Tagen oder im Verlauf der 1. Woche nach erlittener Verletzung vorgenommen. Auf die Details des Operationsverfahrens in den einzelnen Fällen einzugehen, würde uns zu weit führen. Wir begnügen uns mit dem früher Gesagten und verweisen im Uebrigen auf die citirten Arbeiten von Pfeil-Schneider, J. Wahl u. s. w.

Indem wir dazu übergehen, den Verlauf und das erzielte functionelle Resultat der operirten Fälle an der Hand unserer Tabelle zu prüfen, müssen wir vorerst unser Bedauern darüber aussprechen, dass gerade in dieser Hinsicht unsere Statistik manche Lücken bietet, in-

dem bei vielen der publicirten Fälle das Endresultat, in mangelhafter Weise angegeben wurde. Es gilt dies namentlich von den zahlreichen Publicationen, die wir der Tabelle Turner's entnehmen.

Der Heilverlauf bei den 45 Operirten war 18 mal ein afebriler, 8 mal war er mit geringer Reaction verbunden. In 8 Fällen trat Gelenkeiterung ein, 2 mal musste wegen Eiterung und Pyämie die Oberschenkelamputation gemacht werden. 2 mal erfolgte Exitus letalis, bei einem Falle infolge von Pyämie, beim anderen infolge von Carbolintoxication. Bei einem Patienten König's trat nach Gelenkeiterung Nekrose des oberen Fragmentes ein, in einem Fall von Wahl entstand partielle Nekrose des unteren Fragmentes.

Die Vereinigung der Fragmente ist 16 mal als knöchern bezeichnet, 9 mal als fest, 1 mal als scheinbar fest; 5 mal war sie fibrös. In 9 Fällen vermissen wir die Angabe. Die Vereinigung trat nicht ein in den Fällen, wo die Amputation gemacht werden musste, und in denen, die den Tod herbeiführten.

Das functionelle Resultat ist in 13 Fällen als vollkommen zu bezeichnen. Unter diesen 13 Fällen sind in erster Linie Lister's glanzvolle Resultate zu nennen. Lister erzielte bei sämmtlichen Operirten knöcherne Vereinigung. Der erste seiner Patienten geht nach 10 Wochen und besitzt zu dieser Zeit ein Flexionsvermögen von 30°. Bei einem zweiten Patienten sind nach 3 Monaten Flexion und Extension complet; zwei andere Operirte gehen nach 5 Wochen und zeigen nach 5 Monaten normale Function; bei dem fünften Patienten endlich ist nach 4 Wochen die Flexion bis zur Norm möglich. Nach 11 Wochen ist derselbe arbeitsfähig. van der Meulen erzielt nach 6 Monaten normale Bewegungen. Bei den Operirten Cameron's und Rosenbach's wird nach Wahl ebenfalls vollkommen normale Gehfähigkeit erzielt, innerhalb welcher Frist ist uns nicht bekannt. Der Operirte Wahl's geht nach 10 Wochen und zeigt nach Jahresfrist ein vollkommen bewegliches Knie. Die Patienten Macewen's gehen nach 10 Wochen, nach Verfluss eines ½ Jahres ist Flexion ad maximum möglich. In 17 weiteren Fällen sind die Resultate in Bezug auf Heilungsdauer sowohl, wie auf Function „gute" zu nennen. Pfeil-Schneider's Patient z. B. zeigt nach Verfluss eines Jahres actives Flexionsvermögen von 70° bei vollkommener Extension. Die Fälle Lauenstein's und Beauregard's zeigen nach 4 Monaten Flexion bis 90°. In Fall 45 ist nach 3 Jahren das Knie noch etwas steif, wenn auch nach 6 Wochen Patient seine Arbeit wieder aufnehmen kann. Wir rechnen unter diese Kategorie der Resultate auch alle jene Fälle, denen Turner in seiner Statistik die Censur „good movement" gibt.

7 mal unter 45 Fällen war Ankylose das Ergebniss der Operation. In weiteren 5 Fällen waren Beweglichkeit des Knies und Gehfähigkeit sehr beschränkt; so kann der Operirte Ranke's (Fall 12) nach 20 Monaten ohne Charnierapparat keine halbe Stunde gehen, derjenige Finke's (Fall 25) zeigt nach 1 Jahr ein stark beschränktes Flexionsvermögen. Rivington (Fall 41) entlässt nach 3 Monaten seinen Patienten mit wenig beweglichem Knie; dasselbe Resultat finden wir bei den beiden Operirten W. Rose's.

Fassen wir zusammen, was unsere Tabelle der Knochennaht bei alten Fracturen ergibt, so finden wir, dass unter den 45 Fällen die meisten Patienten dem Alter von 20—30 Jahren angehören. In der grossen Mehrzahl der Fälle wurde die Operation nach Verfluss weniger Monate vorgenommen, nur bei 5 Patienten erst nach Jahresfrist.

Indication zur Operation gaben in den Fällen, wo dies zu eruiren war, Functionsstörungen bei nicht erfolgter Vereinigung der Fragmente oder breiter Zwischensubstanz. 4 mal wurde wegen Refractur operirt, 1 mal wurde bei Fractur beider Kniescheiben auf einer Seite operirt. Während bei frischen Fracturen, wie wir gesehen, die Operation leicht auszuführen war, sind hier die Schwierigkeiten oft sehr gross. Der Adaption der Fragmente steht in manchen Fällen als unüberwindliches Hinderniss der Zug der retrahirten Streckmuskeln entgegen. Um eine bessere Uebersicht über die vorliegenden Verhältnisse zu gewinnen, wird von vielen Chirurgen der Querschnitt über das Knie vorgezogen. Den Widerstand des Triceps beseitigt Royes Bell durch subcutane Durchtrennung der Sehne; Macewen macht aus demselben Grunde keilförmige Excisionen aus der Muskelsubstanz. — Wie nun gestaltet sich bei diesen Fracturen der Heilverlauf, wie der Erfolg der Operation? In 17 Fällen war der Verlauf reactionslos oder nur mit geringer Temperatursteigerung verbunden. 11 mal trat Vereiterung des Gelenkes ein, 2 mal war hohes Fieber ohne Eiterung vorhanden. 1 mal musste die Oberschenkelamputation ausgeführt werden. 3 Patienten gingen an Pyämie zu Grunde.

Die Vereinigung der Fragmente ist in 21 Fällen als knöchern und fest bezeichnet, in 7 Fällen als fibrös; in 15 Fällen war eine bestimmte Angabe hierüber nicht zu finden. Die Vereinigung blieb aus in den Fällen, die mit Tod endigten. Das functionelle Resultat war in 7 Fällen ein vollkommenes, d. h. es wurde durch die Operation vollständig normale Beweglichkeit des Knies erzielt. 17 mal blieb die Beweglichkeit, namentlich das Flexionsvermögen beschränkt, in 9 Fällen war die Störung der Function eine beträchtliche, in 7 weiteren Fällen war complete Ankylose das Ergebniss.

III.

Vergleichende Gegenüberstellung der Resultate unblutiger und operativer Behandlungsmethoden.

Wir haben im ersten Abschnitte unserer Arbeit die Erfolge der unblutigen Behandlungsmethoden aus eigener Anschauung kennen gelernt, wir haben über die Resultate des operativen Heilverfahrens durch Kritik der Statistik ein Urtheil gewonnen und sind damit an dem Punkte angelangt, wo eine vergleichende Gegenüberstellung der Resultate beider Methoden gewagt werden darf.

Wir werfen zuerst die Frage auf: Welche Vorzüge hat die Behandlung durch Punction vor der exspectativen Methode?

Diese Frage zu beantworten, wird uns dadurch erschwert, dass, wie früher bemerkt worden, eine Zusammenstellung der Resultate einer grösseren Zahl von durch Punction behandelten Fällen unserer Beurtheilung nicht zu Gebote steht. Wir sind auf die wenigen Publicationen Schede's und Jourowsky's angewiesen. Schede's Resultate allein aber überzeugen uns von der Richtigkeit der Behauptung, dass auf diesem Wege die Erzielung einer knöchernen Vereinigung häufiger möglich sei, als bei Behandlung ohne Punction. Schede constatirt unter 5 geheilten Fällen 3 mal knöchernen Callus. Vergleichen wir damit unsere Resultate, so müssen wir gestehen, dass wir in dieser Hinsicht nicht concurriren können, denn unter 30 Fällen sahen wir nur 2 mal knöcherne Vereinigung. Auch Hamilton theilt dies Schicksal mit uns; er hat unter 117 Fällen niemals knöchernen Callus constatirt. English freilich spottet unserer Erfahrung, indem er durch seine Behandlungsmethode in 5 Fällen 4 mal knöcherne Vereinigung erzielt..

Der Ansicht, dass durch die Punction eine wesentliche Abkürzung der Heilungsdauer erzielt werde, glauben wir nicht beipflichten zu müssen. Die Zeit des Spitalaufenthaltes beträgt in unseren Fällen durchschnittlich 70 Tage; ebenso lange bleiben nach den Krankengeschichten Schede's auch seine Patienten in Behandlung. Die vielfach gemachte Beobachtung, dass der Gelenkerguss, wenn er nicht entfernt wird, meist zu chronischem Hydrops führe, können wir nach unserer Erfahrung absolut nicht bestätigen. Was das functionelle Resultat anbelangt, so stehen unsere Fälle, wenn sie auch durch fibröse Zwischenmasse geheilt sind, hinter denen Schede's nicht zurück. Die Fälle Jourowsky's sind beim Vergleich nicht zu verwerthen, weil sie ungenau beschrieben sind. Der eine Patient geht, wie früher an-

gegeben, nach einer Behandlungsdauer von 71 Tagen „leidlich", das functionelle Endresultat des anderen Falles ist nicht bekannt; nichtsdestoweniger wird die hierbei angewendete Methode jeder anderen vorgezogen. Dass die Punction, auch wenn sie innerhalb der ersten 24 Stunden nach der Verletzung vorgenommen wird, oft nicht zum gewünschten Ziele führt, beweisen die früher angeführten Fälle. Nehmen wir an, dass die meisten der Patienten erst nach der dort genannten Frist in Behandlung des Arztes gelangen, so folgern wir daraus mit Recht, dass in einer grossen Procentzahl von Fällen die Entfernung des Ergusses trotz Punction nicht gelingt. Unsere Ansicht über diese Behandlungsmethode lautet demnach folgendermaassen:

Die Punction mag als ungefährlicher Eingriff bei sehr bedeutendem Hämarthros indicirt sein, bei Fracturen mit geringem oder mässigem Gelenkerguss halten wir sie für unnöthig. Vor der exspectativen Behandlung hat sie den Vorzug, dass sie häufiger knöcherne Vereinigung der Fragmente zu Stande kommen lässt. Dass durch dieselbe bei kurzer Dauer der Behandlung bessere functionelle Resultate erzielt werden, müssen wir, so lange nicht eine grössere Statistik uns eines Besseren belehrt, bestreiten.

Ziehen wir den Vergleich zwischen den Resultaten der alten Methoden und denjenigen der Sehnennaht, so haben wir unsere Erfahrungen denjenigen Kocher's gegenüberzustellen. Werfen wir einen Blick auf die Ergebnisse der durch peripatellare Naht behandelten Fälle, so wie Oberholzer in seiner Arbeit sie wiedergibt (s. unten), so gelangen wir nothgedrungen zu der Ansicht, dass ein Heilverfahren, welches 7 mal bei subcutanen Patellafracturen angewendet, 2 mal zu Vereiterung des Gelenkes und 1 mal zu Exitus letalis führt, zur Nachahmung nicht zu empfehlen sein dürfte. Bei dem von Krönlein durch Sehnennaht behandelten Fall war das functionelle Resultat nicht besser und nicht schlechter, als es bei unseren übrigen Fracturen ohne Eröffnung des Gelenkes nach alter, ungefährlicher Methode erreicht wurde. Wie die in obengenannter Arbeit beschriebene Modification der peripatellaren Naht sich bewährt, ist uns nicht bekannt, da Publicationen derartig behandelter Fälle unseres Wissens nicht erschienen sind.

Es bleibt uns übrig, im Folgenden unser Urtheil abzugeben über die Frage: Wird die Behandlung der subcutanen Patellafracturen auf dem Wege der breiten Eröffnung des Gelenkes und der Knochennaht durch die laut unserer Casuistik erzielten Resultate gerechtfertigt?

Es wurde im Früheren bemerkt, dass Lister und mit ihm zahlreiche andere Chirurgen die Knochennaht einfach deshalb als indicirt

betrachten, weil bei der Unzulänglichkeit der alten Methoden ein gutes functionelles Endresultat nicht erzielt werden könne. Wir widerlegen die Richtigkeit einer solchen Anschauung, indem wir auf die Erfahrungen Hamilton's, auf die Statistik Bryant's und auf unsere Resultate hinweisen. Wir kennen die Nachtheile unserer Behandlung, wir geben zu, dass unsere Behandlungsdauer eine sehr lange ist, wir geben zu, dass knöcherne Vereinigung der Fragmente selten erzielt wird, dass hochgradige Atrophie der Musculatur sich oft einstellt. Das functionelle Endresultat aber ist und bleibt bei Alledem in der grossen Mehrzahl der Fälle ein derartiges, dass die Gehfähigkeit gar nicht, oder nur in geringem Grade gestört wird und die Patienten ihre Berufsart wieder aufnehmen können. Dass aber die Erzielung der guten Function die Hauptsache ist und nicht der knöcherne Callus, wird uns zugegeben werden. — Als grosser Nachtheil der durch Pseudarthrose geheilten Patellabrüche wird ins Feld geführt, dass die ligamentöse Zwischenmasse als Locus minoris resistentiae bei Einwirkung geringer Traumen leicht einreisse. Unsere Fälle von Refraction aber sprechen für die Ansicht, dass das neugebildete Ligament an Festigkeit den Knochen übertrifft. Als Beweis dafür, dass auch feste Vereinigung der Bruchstücke vor Refractur nicht schützt, führt uns Maydl [1]) eine Anzahl von Fällen vor. Derselbe Autor zeigt uns, dass oft die knöcherne Vereinigung nur ein augenblicklicher Erfolg ist, indem bei Gebrauch des Gliedes die Fragmente wieder auseinanderweichen.

Unsere Casuistik ergab, dass die Knochennaht 30 mal unter 45 Fällen frischer Fracturen von glücklichem Ausgang begleitet war, dass 13 mal sogar die Heilung in so kurzer Zeit zu knöcherner Vereinigung und vollkommener Herstellung der Function führte, wie wir bei Behandlung nach unblutiger Methode dies niemals erreicht sehen.

Diesen guten Ergebnissen aber steht eine Reihe anderer gegenüber: 8 Fälle von Gelenkeiterung, 2 Fälle, die zu Oberschenkelamputation, 8, die zu Ankylose führten, und 2 mit tödtlichem Ausgang. Solche Misserfolge resultiren aus unserer Statistik, wir glauben aber nicht fehl zu gehen, wenn wir annehmen, dass in manch anderen Fällen mit ähnlichem Ausgang die Publication wohlweislich unterlassen wurde. Schlimmer noch sind die Resultate, zu denen Chauvel [2]) in seinem Referate über 43 durch Knochennaht behandelte Fälle gelangt:

1) l. c. S. 88.

2) De la suture osseuse dans les cas de fracture transversale de la rotule avec écartement. Centralblatt für Chirurgie. 1884. S. 377, Referat.

20 schwere Gelenkentzündungen, dabei nur 10 mal gute Function, 10 Misserfolge, 1 secundäre Amputation und 3 Todesfälle.

Durch solche Ziffern, glauben wir, dürfte die Behauptung von der Ungefährlichkeit einer Behandlungsmethode wohl hinlänglich widerlegt sein. — Die subcutanen Patellafracturen gehören niemals zu den lebensgefährlichen Verletzungen. Wir kennen Behandlungsmethoden, die, ohne jegliche Gefahr für das Leben des Patienten mit sich zu führen, denselben wieder so herzustellen vermögen, dass er seinen Beruf wieder ungehindert ausüben kann. Wenn wir diese Thatsache allein berücksichtigen, so können wir als allgemeine Behandlungsweise ein anderes Verfahren unmöglich billigen, dessen Erfolg ungewiss ist und dessen Vortheile viel zu gering sind im Verhältniss zu den Gefahren, denen der Patient bei dessen Anwendung ausgesetzt wird. Wir lassen für die Ausführung der Arthrotomie nur jene speciellen Indicationen gelten, von denen (s. oben) die Rede ist; bei allen anderen Fällen halten wir die Operation für einen ungerechtfertigten Eingriff.

Dies ist der Standpunkt, den wir gegenüber der Knochennaht bei frischen Fracturen einnehmen. Zu anderen Schlüssen gelangen wir in Bezug auf die Operation bei alten Fällen. Nicht alle Patellafracturen zeigen, wie die (s. oben) aufgeführten Fälle bei breiter Zwischensubstanz, eine so geringe Störung der Function. Es gibt Fälle, bei denen, sei es, dass die Verletzung übersehen oder unzweckmässig behandelt wurde, totale Gebrauchsunfähigkeit der betreffenden Extremität sich einstellte. Hier mag, wenn auch die Aussicht auf Erfolg, wie die Resultate unserer Casuistik zeigen, keine glänzende ist, die operative Therapie als ultimum refugium in Anwendung zu bringen sein. Dabei ist jedoch wohl zu erwägen, dass bei den meisten jener schlecht geheilten Fälle nicht die Diastase allein, sondern hauptsächlich die Atrophie und Insufficienz des Quadriceps die Ursache der Gehstörung bildet, und dass durch die Operation wohl die erste, nicht aber die zweite Ursache beseitigt wird. Durchblättern wir unsere Tabelle, so finden wir, dass in der grossen Mehrzahl der Fälle schon wenige Monate nach der Verletzung wegen „schlechter Function bei breiter Bindemasse die Operation unternommen wurde. Dieses Vorgehen halten wir übereinstimmend mit Jalaguier, Gosselin, Labonne für total verfehlt, indem wir, gestützt auf unsere Erfahrungen, von der wohl richtigen Voraussetzung ausgehen, dass bei vielen dieser früh operirten Fälle die Function im Laufe der Zeit sich so gebessert hätte, dass nach längerem Zuwarten die riscante Operation nicht mehr indicirt gewesen wäre. Jedenfalls sollte in all diesen Fällen, bevor

zur Operation geschritten wird, der Versuch gemacht werden, durch consequent fortgesetzte Faradisation der Streckmuskeln des Unterschenkels die Function zu bessern.

Es liegt zum Schlusse dem Verfasser die angenehme Pflicht ob, seinem verehrten Lehrer und Vorgesetzten, Herrn Prof. Krönlein, für vielfache Belehrung und freundliche Unterstützung bei dieser Arbeit, sowie den Herren Professoren Billroth und Rose für gütige Ueberlassung der Krankengeschichten, den aufrichtigsten Dank auszusprechen.

III.

Ueber die nach Blutextravasaten auftretenden Hautverfärbungen.

Von

K. Eschweiler,
appr. Arzt.

Das Neueste über diese Frage findet sich in Gussenbauer's Arbeit, in welcher sich die Ansicht vertreten findet, dass die nach Blutextravasaten auftretenden Verfärbungen der Haut durch das Blut an sich verursacht seien, dass die rothen Flecke durch arterielle, die blauen durch venöse Blutungen bedingt seien, indem die Farbe des Blutes durchscheine. Gelbe Verfärbung der Haut führte man auf Umwandlungsproducte und Modificationen des Blutfarbstoffes zurück, Grünfärbung auf ein Gemisch von Blau und Gelb. Ferner führt Gussenbauer an, dass die nach oberflächlichen Blutungen auftretenden Hautverfärbungen durch Infiltration, die nach tiefen Blutungen auftretenden Hautverfärbungen durch Transparenz bedingt seien. Die scheinbar paradoxe Erscheinung, dass eine unbedeutende Geschwulst mit starker Hautverfärbung, eine bedeutende Geschwulst mit geringer Hautverfärbung einhergehe, erklärt Gussenbauer dadurch, dass bedeutende Grade der Schwellung nur durch Continuitätstrennung grösserer Arterien oder Venen, die immer tief unter der Haut liegen, gesetzt werden können, in solchen Fällen aber schimmere die Farbe des ergossenen Blutes nur ganz wenig durch die dicken sie bedeckenden Gewebsschichten hindurch. Dass die meisten Hautverfärbungen nach Blutungen blau aussehen, erklärte man durch die Häufigkeit der venösen Blutungen im Unterhautzellgewebe. Andere schrieben die in der That häufigere Blaufärbung dem Umstande zu, dass das Gewebe den Sauerstoff des ergossenen Blutes absorbire und dadurch dem Blute und der Haut die Blaufärbung ertheilt werde. Bekanntlich treten Blutergüsse in das Gewebe der Conjunctiva stets mit Rothfärbung auf. Die Erklärung hierfür suchte man einerseits in der Dünnheit und Durchsichtigkeit der Conjunctiva, andererseits sollte der Einfluss der atmosphärischen Luft das Blut stets arterialisiren.

So viel geht nun aus dem bisher Mitgetheilten hervor, dass man in der erwähnten Frage nicht über Vermuthungen und Theorien hinausgekommen ist, denn genauere Untersuchungen, Experimente zur

Beweisführung werden nirgends angeführt. Angeregt nun durch Herrn Prof. Heineke, welcher in einem 4 Wochen nach der Verletzung, einer Unterschenkelfractur, excidirten blaugefärbten Hautstück sehr reichliches, körniges, gelbbraunes Pigment in der tiefsten Lage des Rete Malpighii fand, beschloss ich eingangs gestelltes Thema einer näheren experimentellen Untersuchung zu unterziehen.

Zunächst begann ich auf der chirurgischen Klinik zu Erlangen die von Herrn Prof. Heineke gesammelten und mir gütigst zur Verfügung gestellten Hautstücke zu untersuchen.

Haut nach 4 Wochen blau, von einer Unterschenkelfractur herrührend: Epidermis sehr dick; Rete Malpighii schwach diffus-gelblich gefärbt; in den tiefsten Lagen des Rete reichlich Pigment, hauptsächlich in den Zellkernen und im Protoplasma liegend, wie dies an mit Alauncarmin gefärbten Präparaten zu sehen ist. Corium schwach diffus-gelb mit reichlichem feinkörnigen Pigment, ziemlich reichlichen, aber nicht dicht gehäuften rothen Blutkörperchen. Im subcutanen Zellgewebe ebenfalls ziemlich reichlich rothe Blutkörperchen. Der dem Sitze der Blutung entsprechende Theil des Rete war besonders pigmentreich.

Makroskopisch erscheint ein Querschnitt der Haut fast gleichmässig schwach diffus-gelb, doch lässt sich eine obere 1—1½ Mm. breite, etwas stärker gefärbte Schicht erkennen, welche aus dem Rete und oberen Corium besteht; in letzterem wenig gelber Farbstoff und Pigment und reichliche rothe Blutkörperchen.

Haut, blassblau, 17 Tage nach der Verletzung excidirt. Epidermis dünn; Rete schwach diffus-gelb, kein Pigment enthaltend; Corium schwach diffus-gelb, wenig Pigment haltend, keine rothen Blutkörperchen; subcutanes Gewebe mit sehr spärlichen rothen Blutkörperchen, sehr wenig diffusem Farbstoff und Pigment.

Makroskopisch sah der Querschnitt gleichmässig schwach diffus-gelb aus.

Haut blau, 14 Tage nach der Verletzung, Quetschung des Oberschenkels, excidirt. Epidermis war stark gelb gefärbt, was wohl nicht allein auf die Durchtränkung mit Nelkenöl bezogen werden kann, da gleich dicke Epidermis anderer Hautstücke lange nicht so stark gefärbt war. Rete schwach diffus-gelb, mit sehr reichlichem feinkörnigen Pigment durchsetzt. Corium stark diffus-gelbbraun mit reichlichem sehr feinkörnigen Pigment und spärlichen abgeblassten rothen Blutkörperchen.

Subcutanes Gewebe enthält spärlich abgeblasste rothe Blutkörperchen und reichliches sehr feinkörniges Pigment.

Makroskopisch zeigt der Querschnitt zunächst eine ½ Mm. breite, wenig gefärbte Zone, welche aus Rete und oberstem Corium (mit wenig diffusem Farbstoff und Pigment) besteht, dann folgt eine stark rothbraune Schicht (Corium und subcutanes Gewebe).

Haut, blau, 9 Tage alt, von einer Quetschung des Oberschenkels (durch Verschüttung) herrührend. Am einen Oberschenkel war die Verfärbung blau, an dem anderen rothblau; über letztere siehe das Betreffende später. Rete mittelmässig diffus-gelb mit wenig Pigment in den tiefsten Lagen. Corium mittelmässig diffus-gelb, sehr wenig Pigment und rothe Blutkörperchen haltend. Subcutanes Gewebe: Reichliche rothe Blutkörperchen, ziemlich reichlich körniges Pigment und Farbstoff.

Makroskopisch sieht man eine der Epidermis anliegende, 3 Mm. breite blassgelbe Schicht, bestehend aus Rete und ganzem Corium, darunter eine stärkere rothbraune Schicht, bestehend aus dem subcutanen Gewebe.

Haut, blau, 8 Tage alt, von derselben Verletzung herrührend, wie blaue Haut von 14 Tagen. Epidermis stark gelb; Rete sehr schwach diffus-gelb mit sehr wenig Pigment. Corium mittelmässig diffus-gelb und pigmenthaltig mit mässig viel rothen Blutkörperchen. Subcutanes Gewebe: Herdweise nicht sehr reichliche rothe Blutkörperchen.

Makroskopisch zeigte der Querschnitt zunächst eine etwa ½ Mm. breite blasse Zone, welche aus Rete und oberstem blassen Corium besteht, darunter eine mässig stark gelbe Zone.

Haut, blau, 6 Tage alt (I), von einer complicirten Oberarmfractur herrührend. Rete schwach diffus-gelb, nicht pigmenthaltig; Corium mittelstark diffus-gelb mit sehr wenigem Pigment und wenig rothen Blutkörperchen. Im subcutanen Gewebe wenig rothe Blutkörperchen, Pigment und diffuser Farbstoff.

Makroskopisch zeigt sich zunächst eine 1—1½ Mm. breite, aus Rete und oberstem, stärker gefärbten Corium bestehende Schicht, darunter eine blassere Schicht.

Haut, blau, 6 Tage alt (II). Rete mittelstark diffus-gelb mit Spuren von Pigment; Corium: Oberste Schicht blass, sonst stark diffus-gelb mit sehr wenig Pigment und keinen oder nur sehr wenig rothen Blutkörperchen. Subcutanes Gewebe wie Corium.

Makroskopisch. Eine ½—1 Mm. breite, schwach gelbe, aus Rete und oberem schwach diffus-gelbem Corium bestehende Zone und darunter eine intensiv rothbraune Zone.

Haut, blassblau, 5 Tage alt; Epidermis sehr dick; Rete sehr schwach diffus-gelb mit Spuren von Pigment. Corium: Oberste Schicht hell, sonst schwach diffus-gelb, ohne Pigment und mit spärlichen rothen Blutkörperchen. Subcutanes Gewebe: Sehr reichlich rothe Blutkörperchen, reichlicher diffuser Farbstoff, spärliches Pigment.

Makroskopisch zunächst eine 1—1½ Mm. breite, schwach diffus-gelbe, darunter eine intensiv rothbraun gefärbte Schicht. Erstere Schicht besteht aus Rete und sehr schwach diffus-gefärbtem obersten Corium.

Haut, gelb, 3 Tage alt, von einer Fractura cruris. Epidermis gelb; Rete sehr schwach diffus-gelb, ohne Pigmentgehalt; Corium sehr schwach diffus-gelb, ohne Pigment und rothe Blutkörperchen. Subcutanes Gewebe: Sehr reichlich rothe Blutkörperchen, ohne Pigment und wenig Farbstoff.

Makroskopisch zeigte der Querschnitt eine etwa 3 Mm. breite, ganz blasse und eine darunterliegende intensiv braunrothe Schicht.

Gequetschte Haut, roth, 1 Stunde nach einer Oberarmfractur entnommen. Epidermis sehr dick; Rete sehr stark diffus-gelb, ohne Pigment, stellenweise von rothen Blutkörperchen durchsetzt. Corium stark diffus-gelb, ohne Pigment, mit reichlichen rothen Blutkörperchen. Subcutanes Gewebe: Sehr reichlich rothe Blutkörperchen, reichlich diffuser Farbstoff, aber kein Pigment.

Makroskopisch zeigte der Querschnitt eine 1½—2 Mm. dicke, stark gelbe und eine darunterliegende intensiv braunrothe Schicht. Erstere besteht aus Rete und oberstem mittelstark diffus-gefärbtem Corium.

Haut, rothblau, 9 Tage alt (nach einer Quetschung des Oberschenkels durch Verschüttung). Die Epidermis war an manchen Stellen stark gelb, an anderen farblos. Rete schwach diffus-gelb mit wenig Pigment. Corium schwach diffus-gelb, an manchen Stellen pigmenthaltig, an anderen pigmentlos; ohne rothe Blutkörperchen. Subcutanes Gewebe ohne rothe Blutkörperchen.

Haut, gelbblau, d. h. gelber Grund, der blau gesprenkelt, 4 Tage alt, von einer Quetschung des Kniegelenkes herrührend. Das Hautstück wurde in der Kniekehle excidirt, während die Läsionsstelle an der Vorderfläche des Gelenks war. Epidermis manchmal schwach diffus-gelb, manchmal blass. Rete schwach diffus-gelb, mässig Pigment haltige Stellen mit stärker pigmentirten abwechselnd. Corium: schwach diffus-gelbe, wenig Pigment haltende Stellen mit stärker gefärbten abwechselnd, stellenweise rothe Blutkörperchen. Subcutanes Gewebe: Sehr reichliche rothe Blutkörperchen, wenig diffuser Farbstoff und Pigment.

Makroskopisch erscheint die Coriumschicht abwechselnd blassgelb und dunkler gelbbraun, also hellere mit dunkleren Stellen abwechselnd. Das subcutane Gewebe besteht auch aus helleren

Stellen, welche mit dunkleren — die sehr reich an rothen Blutkörperchen sind — abwechseln. Vgl. beistehende Figur.

Diese soeben beschriebenen Präparate sind möglichst entfernt von der Verletzungsstelle genommen, trotzdem aber finden sich in den meisten Präparaten nicht nur Ablagerungen von Pigment und Farbstoff, sondern auch rothe Blutkörperchen. Es lehrt dieser Befund, dass Verletzungen an tiefer liegenden Gewebstheilen fast stets zugleich mit Blutungen in der Haut verbunden sind.

Höchst merkwürdig ist ferner der von Prof. Heineke gemachte Befund, dass sich die rothen Blutkörperchen, wenn sie ins Gewebe ausgetreten sind, oft lange erhalten. Am deutlichsten trat dies Verhalten zu Tage in dem Präparat eines 4 Wochen nach der Verletzung excidirten blaugefärbten Hautstückes; hier hatten die rothen Blutkörperchen auch noch ihre gelbe Farbe; merkwürdigerweise waren dieselben in manchen jüngeren Präparaten schon abgeblasst, z. B. in dem blauen Hautstück von 17 Tagen. Ein bestimmter Grund dafür, warum in dem einem Falle nach viel längerer Dauer die Blutkörperchen noch ihre Farbe besitzen, im anderen Falle nicht, lässt sich nicht angeben. Jedenfalls steht der erwähnte Befund von dem langen Erhaltenbleiben der rothen Blutkörperchen im Widerspruch mit den bisherigen Anschauungen, nach welchen die Blutkörperchen rasch zerfallen und durch weisse aufgenommen und weggeführt werden sollen. Der Umstand, dass sich in zwei Präparaten keine rothen Blutkörperchen (in dem blauen, 6 Tage alten Nr. II und im roth-blauen, 9 Tage alten), in zwei anderen (blau, 17 Tage und blau, 6 Tage) nur sehr spärliche, in einem Präparate (blau, 14 Tage) nur verblasste fanden, beweist, dass die Färbung der Haut auch durch andere Momente als durch rothe Blutkörperchen bedingt sein kann, dass auch Farbstoff und Pigmentablagerungen die Ursache dafür abgeben können, dass also hiermit schon ein Einwand gegen die Gussenbauer'sche Ansicht wenigstens in ihrer Allgemeinheit, dass Blaufärbung der Haut durch venöses, dass Rothfärbung durch arterielles Blut bedingt sei, gemacht werden kann. Was die Pigmentablagerung be-

trifft, so ist es eine bekannte Thatsache, dass sich in der normalen Haut bald mehr, bald weniger Pigment in der tiefsten Lage der Retezellen ablagert. Dies Pigment findet sich unter gewissen Verhältnissen vermehrt, z. B. bei den Bewohnern der Tropengegenden, überhaupt bei Personen mit dunklerem Teint, pathologisch in der Bronzekrankheit. Dies Pigment der Retezellen fand sich nun auch bei Blutergüssen unter die Haut vermehrt; ja es ist wahrscheinlich, dass es sich schon vermehrt findet bei Blutungen in entfernteren Geweben, wobei die Haut selbst an der Blutung unbetheiligt ist; wenigstens scheinen hierfür zwei Präparate zu sprechen, nämlich blaue Haut, 6 Tage alt (II) und rothblaue Haut, 9 Tage alt; in beiden Präparaten finden sich keine rothen Blutkörperchen im Gewebe, wohl aber Pigment im Rete und im Corium. Freilich findet sich ja das Pigment auch normal im Rete und, um von Vermehrung sprechen zu dürfen, müsste diese Haut mit ungefärbter Haut von entsprechender Stelle verglichen werden. Aber auch ohne diesen strikten Nachweis erscheint es doch plausibel, dass bei Blutungen in entfernteren Geweben sich Pigment im Rete ablagert, da sich ja im Corium diffuser Farbstoff abgelagert hat, und nicht einzusehen ist, warum sich aus letzterem nicht auch Pigment bilden könne.

Besonders auffallend ist die Pigmentablagerung in der blauen Haut von 4 Wochen; dieselbe ist hier so reichlich, wie sie sich normal nie findet, was durch öfteres Untersuchen normaler Haut sich constatiren liess. Was den Sitz des Pigments anlangt, so liegt dasselbe, wie auch unter normalen Verhältnissen, als Körner im Protoplasma; oft aber auch schienen die Kerne bevorzugt zu sein, wie dies besonders an einem mit Alauncarmin gefärbten Präparate zu sehen war. Je jünger das Präparat, um so feinkörniger war das Pigment. Dies sowie auch der Umstand, dass sich das Pigment hauptsächlich in den älteren Präparaten findet, spricht dafür, dass sich dasselbe aus dem diffus vertheilten Farbstoff allmählich ausscheidet und zu Körnern verdichtet, denn in den jüngsten Präparaten: Gelb, 3 Tage, und Roth, 1 Stunde, fand sich gar kein Pigment; es scheint also für die Bildung des Pigments eine gewisse Zeitdauer nothwendig zu sein. Dieser Befund spricht gegen die Ansicht Langhans, der zuerst das körnige Pigment in blutkörperchenhaltenden Zellen entstehen lässt; später soll sich aus dem Pigment diffuser Farbstoff bilden (s. Virchow's Archiv. Bd. 49. Beobachtungen über Resorption der Extravasate und Pigmentbildung in denselben von Langhans). Zuweilen fand sich zwar im Rete selbst noch keine Pigmentablagerung, wohl aber Pigment um die Haarbälge angehäuft. Dass eine stärkere Pig-

mentablagerung im Rete von Einfluss auf die Hautfärbung sein muss, ist ohne Weiteres einleuchtend.

In Präparaten, wo sich keine Pigmentablagerung und keine rothen Blutkörperchen im Gewebe finden, wie z. B. in blauer Haut von 6 Tagen, da ist dies ein Beweis, dass die Färbung der Haut auch von diffusem Farbstoff allein abhängen kann. Bezüglich des Farbstoffes lässt sich constatiren, dass alle zelligen Gewebstheile sich rascher und stärker damit imbibiren, als solche Gewebe, welche Umwandlungen eingegangen sind; so sind die Epithelien des Rete, der Haarscheiden und der Drüsen stets stärker gefärbt als Epidermis und Bindegewebe. Die Ursache hierfür ist wohl in dem lebhafteren Lebensprocess der Zellen zu suchen, indem hier Stoffe — vielleicht eine Säure — gebildet werden, welche die Fällung des Farbstoffes zur Folge haben. Die Epidermis zeigt in ihrer Färbung keine Constanz, manchmal ist Gelbfärbung vorhanden, manchmal fehlt sie; einige Male fand sich auch hier und da Pigmentablagerung in derselben. Das Rete war meist ganz schwach diffus-gelb, doch rührt diese schwache Färbung von der Durchtränkung mit Nelkenöl; stark diffus-gelb fand das Rete sich nur bei rother Haut, eine Stunde alt. Hier war auch das Corium stark diffus-gelbbraun; auch fanden sich hier merkwürdigerweise rothe Blutkörperchen im Rete, so dass also die Möglichkeit bestand, dass sich der Farbstoff auf kurzem Wege leicht und rasch verbreiten konnte. Bemerkenswerth ist, dass in den Präparaten jüngeren Datums Farbstoff, in denen älteren Datums das Pigment vorherrscht. Es spricht dies, wie schon erwähnt, sehr für die Annahme, dass sich zunächst diffuser Farbstoff bildet, aus welchem sich später Pigment verdichtet, resp. ausscheidet. Vergleicht man die Querschnitte der excidirten Hautstücke makroskopisch, so ergibt sich, dass, je jünger die Präparate sind, sie um so intensiver gefärbt erscheinen; es erklärt sich dies daraus, dass anfangs die die Farbe bedingenden Stoffe, rothe Blutkörperchen und Farbstoff, noch dicht beisammen liegen, während sie später durch den Gewebssaft weiter in die Umgebung verschleppt werden. Die älteren Präparate müssen dem zufolge viel gleichmässiger gefärbt erscheinen, als die jüngeren, was in der That auch der Fall ist. Je jünger die gefärbte Haut war, um so dicker erschien eine unter der Epidermis liegende, schwächer gefärbte Schicht, welche sich von einer tieferen, intensiver gefärbten Schicht wohl unterschied, oder mit anderen Worten, je jünger, um so tiefer sitzt die intensivste Färbung (rothe Blutkörperchen, Pigment und Farbstoff). Aus dem Umstande, dass die Präparate älteren Datums so gleichmässig gefärbt

erscheinen bei makroskopischer Betrachtung des Querschnittes, lässt sich wiederum folgern, dass die Farbe, in der die Oberfläche der Haut erscheint, bei ihnen auch eine gewisse Constanz zeigen muss. In der That zeigen diese älteren Präparate durchweg dieselbe Farbe, nämlich Blaufärbung der Haut, während bei den jüngeren Präparaten, bei denen auch rothe Blutkörperchen und Farbstoff ungleichmässiger vertheilt ist, sowohl Gelb, Roth wie Blau vorkommt. — Aus dem Umstande, dass das subcutane Zellgewebe fast bei allen Präparaten in Bezug auf Menge und Vertheilung der rothen Blutkörperchen, Farbstoff und Pigment sich annähernd gleich verhält, kann man vermuthen, dass ihm keine oder doch nur eine geringe Bedeutung für die Verfärbungen der Haut zukomme, dass die Hauptbedingungen zum Zustandekommen der Hautfärbung in den oberen Schichten der Haut zu suchen seien.

Aus dem bisher Angeführten geht hervor, dass gelbe Hautfärbung auftritt, wenn die oberen Schichten der Haut ganz schwach diffus-braungelb gefärbt sind, also die färbende Masse geringe Dichtigkeit hat; ob dabei die tiefer liegenden rothen Blutkörperchen und der Farbstoff noch von Einfluss sind, möchte zu bezweifeln sein. Rothfärbung wird da auftreten, wo der diffuse Farbstoff in etwas grösserer Dichtigkeit vorherrscht, das Pigment aber zurücktritt, wo ferner der Farbstoff ziemlich nahe der Oberfläche sitzt und zugleich rothe Blutkörperchen in die oberen Schichten gedrungen sind. Die blaugefärbten Hautstücke charakterisiren sich im Allgemeinen dadurch, dass die färbende Masse bei ihnen dichter als bei rothen und gelben vertheilt ist, also entweder in Pigment oder in rothen Blutkörperchen besteht.

Versucht man aus der oben zusammengestellten Beschreibung der blaugefärbten Hautstücke eine vergleichende Zusammenstellung zu machen, um daraus zu ersehen, was eigentlich die Ursache der Blaufärbung ist, so wird man schwerlich aus dieser Zusammenstellung allein sich ein Urtheil bilden können; denn einerseits zeigen die blauen Hautschnitte eine sehr grosse Unähnlichkeit, dies gilt für die Vertheilung von Farbstoff, Pigment und rothen Blutkörperchen in den oberen Schichten der Haut, andererseits zeigen sie aber auch eine grosse Uebereinstimmung betreffs der tieferen Schichten der Haut. Diese Aehnlichkeit betreffs der tieferen Schichten theilen mit den blaugefärbten Hautstücken sogar die gelben und rothen.

Um nun einen Schritt weiter zur Lösung der Frage zu thun, erinnere man sich der Ansicht Gussenbauer's, der die Roth- und Blaufärbung auf die Transparenz des Blutes durch die Haut zurück-

führte. Bei oberflächlicher Erwägung scheint die Gussenbauer'sche Erklärung ganz einleuchtend, aber irgend welche Beweise für die Richtigkeit haben weder Gussenbauer, noch Andere erbracht. Bei etwas genauerer Betrachtung wird man sich freilich gestehen müssen, dass die Transparenz der Haut nicht sehr gross sein könne, dass es schon sehr oberflächliche Sugillate sein müssen, wenn das Blut wirklich durchscheinen soll. Dass die Transparenz der Haut nicht bedeutend sein kann, lässt sich auch schon vermuthen, wenn man nur an ihre mannichfaltige Zusammensetzung sich erinnert. Ein Körper oder Gewebe wird um so mehr transparent sein, je gleichmässiger seine Structur ist. Die Haut verschiedener Körperstellen wird sich hierbei übrigens verschieden verhalten: je dicker das Rete und das Corium, je mehr Pigment und Farbstoff u. s. w. in ihnen abgelagert ist, um so weniger wird ein etwa im subcutanen Zellgewebe sitzendes Sugillat durchschimmern können. Eine Beschränkung erfährt, wie schon oben erwähnt, die Gussenbauer'sche Ansicht darin, dass sich in manchen Präparaten keine oder nur spärliche oder verblasste rothe Blutkörperchen finden, eine andere bedeutenderere darin, dass an allen gefärbten Hautstücken sich mit dem Rasirmesser eine oberste Schicht, welche so fein geschnitten wird als nur möglich, abtragen lässt, welche ebenso gefärbt erscheint, wie die übrige gefärbte Stelle. In ihr müssen also schon die zum Zustandekommen der Färbung erforderlichen Bedingungen vorhanden sein. Mikroskopisch liessen sich in dieser Schicht Farbstoff und Pigment, aber keine rothen Blutkörperchen erkennen. Hiermit ist also erwiesen, dass die Hautfärbung auch von Pigment oder diffusem Farbstoff abhängen kann. Für unsere Zwecke kommt es nun darauf an, festzustellen, unter welchen Bedingungen die Haut für die tiefer sitzenden rothen Blutkörperchen, Farbstoff und Pigment transparent ist. Vor Allem festzustellen ist die Tiefe, bei der noch Transparenz stattfindet. Zu diesem Zwecke machte ich ein Hautstück durch Abtragen der tiefsten Schichten immer dünner und dünner und probirte, bei welcher Dicke die Farbe eines untergelegten farbigen Papiers durchschien. So ergab sich, dass erst bei einer Dicke von 1—1½ Mm. die Farbe durchschien. Ferner stellte ich den Unterschied zwischen einem circumscript im Gewebe angehäuften Farbstoff und einem diffus verbreiteten fest, indem ich Injectionen von Farbe in die Haut machte. Durch in Wasser aufgeschwemmtes Carmin liess sich ein circumscripter Herd erzeugen. Erst wenn die über der Farbe befindliche Hautschicht etwa 1 Mm. betrug, schimmerte die Farbe durch. Diffuse Injectionen, welche mittelst Fuchsin- oder

Indigolösungen erzeugt wurden, liessen schon bei bedeutenderer Tiefe des eigentlichen Sitzes der Farbe die Haut gefärbt erscheinen. Analog den diffusen Farbstoffinjectionen verhalten sich die Blutextravasate; auch sie lassen schon bei bedeutender Tiefe die Hautoberfläche gefärbt erscheinen, aber das Blut selbst schimmert nicht durch, sondern der aus den Blutkörperchen ausgetretene Farbstoff hat sich weithin im Gewebe verbreitet und ertheilt der Haut die Färbung. Die rothen Blutkörperchen werden erst durchschimmern, wenn sie 1 bis 1½ Mm. tief unter der Hautoberfläche sitzen. In welchen Schichten der Haut (Corium oder subcutanem Zellgewebe) das Sugillat sitzen muss, um selbst durchzuschimmern, wird demnach von der Dicke der einzelnen Schichten abhängen. Untersucht man Haut, welche durch Abtragen der tiefsten Gewebstheile bis zu 1 oder 1½ Mm. Dicke verdünnt wurde, mikroskopisch, so findet man sie meist aus Epidermis, Rete und dem obersten Theil des Corium bestehend. Sugillate, welche im Unterhautzellgewebe sitzen, werden also meistens die Farbe ihres Blutes nicht durchschimmern lassen. Die meisten Sugillate der hierauf untersuchten Hautstücke haben nun derart ihren Sitz, dass sie das Unterhautzellgewebe und die tieferen Coriumschichten einnehmen. Durch directe Messung an den mikroskopischen Präparaten stellte ich die Tiefe des Sitzes der Sugillate fest und fand, dass sie meist so tief sitzen, dass von einem Durchscheinen keine Rede sein kann, zumal wenn man dabei bedenkt, dass die Präparate durch Erhärten in absolutem Alkohol geschrumpft sind. Unter den blaugefärbten Hautstücken hielt ich es nur bei zweien für möglich, dass die in grösserer Zahl angehäuften rothen Blutkörperchen durchscheinen und von Einfluss auf die Farbe sind, nämlich bei blauer Haut von 4 Wochen und bei blauer Haut von 8 Tagen. Bei den übrigen blauen Hautstücken sind entweder keine oder abgeblasste oder so spärliche rothe Blutkörperchen in der oberen Coriumschicht, dass sie nicht in Betracht kommen.

Bei Haut, gelb, 3 Tage alt, ist ein Durchscheinen der rothen Blutkörperchen, welche hier nur im subcutanen Zellgewebe sitzen, vollständig ausgeschlossen und entsteht die Gelbfärbung nur durch den mit geringer Dichtigkeit in den oberen Gewebsschichten vertheilten Farbstoff.

Bei Haut, roth, 1 Stunde alt, sind ohne Zweifel die rothen Blutkörperchen am Zustandekommen der Hautfärbung betheiligt und scheint dieselbe durch reichlichen diffusen Farbstoff, vermischt mit rothen Blutkörperchen der oberen Schichten bedingt zu sein.

Blau kann auf verschiedene Weise entstehen, entweder 1. indem Farbstoff, Pigment und rothe Blutkörperchen gleichmässig in den

oberen Hautschichten gemischt sind, wie z. B. bei Haut, blau, 9 Tage, oder 2. indem Pigment und Farbstoff in den oberen Hautschichten reichlich vertreten sind, während aus den unteren Hautschichten reichlich angehäuftes Pigment oder Blutkörperchen durchschimmern, z. B. bei Haut, blau, 14 Tage, und Haut, blau, 8 Tage; 3. indem Pigment und Farbstoff in den oberen Schichten reichlich vorhanden sind, so bei Haut, blau, 4 Wochen alt, oder 4. in den oberen Schichten nur spärlich Farbstoff, während aus tieferen Schichten reichlich angehäufter Farbstoff oder rothe Blutkörperchen durchschimmern z. B. bei Haut, blau, 6 Tage (II) und Haut, blau, 5 Tage; 5. endlich durch mittelstarke diffuse Färbung der oberen Schichten, z. B. Haut, blau 6 Tage. Was die Entstehung von Gelb-blau betrifft, so lässt sich dies sehr schön am Präparate selbst demonstriren, die hellen Stellen rufen offenbar die Gelbfärbung, die intensiver gefärbten Stellen offenbar die Blaufärbung hervor. Siehe Figur auf S. 98.

Anhangsweise sei hier noch erwähnt, dass in der Umgebung der Hautstellen, wo die betreffenden gefärbten Hautstückchen excidirt worden waren, nach Verlauf mehrerer Tage die Färbung verschwunden war; dass nunmehr auch das Pigment, der Farbstoff und die rothen Blutkörperchen verschwunden waren, ist als wahrscheinlich anzunehmen; nochmalige Excision eines Hautstückchens würde darüber Sicherheit verschaffen.

Nachdem wir bisher schon die Ueberzeugung gewonnen haben, dass auch Farbstoff allein Färbung der Haut hervorrufen kann, schien es mir doch zweckmässig, dies durch einen directen Versuch zu beweisen. Ich injicirte in frische menschliche Haut Hämoglobin, welches in Wasser, das mit einer Spur Alkali versetzt war, gelöst war, und erzielte unter gewissen, später zu erörternden Bedingungen sowohl Blau-, Roth-, als Gelbfärbung der Haut. Die in die Haut injicirte Hämoglobinlösung ertheilte dem Gewebe ganz genau die gleiche Färbung im mikroskopischen Bilde, wie sie in natürlichen Sugillaten zu beobachten ist: in denselben Nuancen Blassgelb, Gelbroth, Braunroth. Es scheint also der Farbstoff, der nach Sugillationen das Gewebe färbt, in der That Hämoglobin zu sein und scheinen die Verfärbungen mit Umwandlungen des Blutfarbstoffs nichts zu thun zu haben.

Nachdem wir somit im Bisherigen die Bedingungen festgestellt, unter denen überhaupt eine Färbung der Haut auftritt, und an den natürlichen Sugillaten zu eruiren versucht, wann und wodurch eine bestimmte Hautfärbung auftritt, wird es nunmehr im Folgenden unsere Aufgabe sein, durch einige experimentelle Untersuchungen festzustellen, an welche

Bedingungen das Auftreten einer bestimmten Hautfärbung geknüpft ist. Hierdurch wird sich dann zeigen, ob die bei Betrachtung der natürlichen Sugillate gemachten Schlüsse richtig sind oder nicht.

Um zunächst den Werth der Gussenbauer'schen Hypothese zu prüfen, welche die Rothfärbung der Haut durch arterielle, die Blaufärbung durch venöse Blutung hervorgerufen erklärte, machte ich Injectionen sowohl von frischem arteriellen, als auch von venösem Kaninchenblut, welches ich der Carotis und der Jugularis des lebenden Thieres entnahm, in das Unterhautzellgewebe eines möglichst frischen Stückes menschlicher Haut. Die durch diese Blutarten hervorgerufenen Hautverfärbungen sahen in beiden Fällen vollkommen gleich aus, nämlich blassblau. Käme hierbei die Transparenz des Blutes durch die Haut in Betracht, so müsste doch das hellrothe Arterienblut eine andere Hautverfärbung machen, als das dunkelblaurothe Venenblut. Spritzte ich aber arterielles sowie venöses Blut oberflächlich in die Haut ein, so nahm die Haut in ersterem Falle eine hellrothe, im letzteren Falle eine dunkelblauröthliche Färbung an. Bei der oberflächlichen Injection kommt also offenbar die Transparenz in Frage, nicht oder nur in geringem Maasse aber bei der tiefen Injection ins Unterhautzellgewebe. Dass dies so sein muss, ergibt sich auch bei makroskopischer Betrachtung der Querschnitte. Bei oberflächlicher arterieller wie bei venöser Injection erkennt man am Querschnitt eine oberste ½ Mm. breite, blasse Schicht, welche aus Rete und oberstem Corium besteht, darunter eine intensiver gefärbte, aus unterem Corium und subcutanem Zellgewebe bestehende Schicht. In beiden Präparaten finden sich in den unteren Coriumschichten wie im subcutanen Zellgewebe reichliche rothe Blutkörperchen. Da die Haut aber bei 1½ Mm. Dicke die letzteren durchschimmern lässt, so ist es klar, dass bei beiden oberflächlichen Injectionen Transparenz des Blutes durch die Haut stattfindet und hierauf der Farbenunterschied der Haut, wenigstens zum Theil, beruht. Im Uebrigen erscheinen beide Präparate bei mikroskopischer Betrachtung ziemlich gleich: das Rete ist in beiden stark diffus-gelb gefärbt mit sehr reichlichem Pigment. Die obere Coriumschicht ist bei oberflächlicher venöser Injection etwas intensiver mit diffusem Farbstoff erfüllt, als bei oberflächlicher arterieller Injection. Rothe Blutkörperchen finden sich bei beiden Injectionen nur in den unteren Coriumschichten und im subsutanen Zellgewebe; bei der venösen Injection besonders reichlich in Zerfall begriffene rothe Blutkörperchen, was sich daraus erklärt, dass die an Sauerstoff armen Blutkörperchen des venösen Blutes schneller zerfallen als die an Sauerstoff reichen des arteriellen Blutes (Landois).

Um die Transparenz der Haut für verschiedene Farben zu bestimmen, legte ich unter frische Haut farbiges Papier; es zeigte sich, dass Blau schon bei einer Hautdicke von 1—1½ Mm. eben durchschimmert Roth erst bei ¾ Mm., Gelb erst bei ½ Mm., dass also Blau die grösste, Gelb die schwächste Färbekraft besitzt. Dem entsprechend findet man bei roth und gelb verfärbter Haut die färbende Schicht in den oberen Hautschichten sitzend.

Dass bei den tiefen Injectionen ins subcutane Zellgewebe ein Durchschimmern des Blutes nicht stattfindet, ergibt sich daraus, dass die rothen Blutkörperchen zu tief liegen. Mikroskopisch lieferten die Injectionspräparate folgendes Bild: Bei der arteriellen Injection war das Rete stark diffus-gelb gefärbt, bei der venösen wenig; bei letzterer reichlich Pigment, bei ersterer etwas weniger. Bei der arteriellen Injection war die obere Coriumschicht hell, die untere stark diffus-gelbbraun und reich an rothen Blutzellen. — Bei der venösen Injection war das ganze Corium schwach diffus-gelb und keine rothen Blutzellen enthaltend. Das subcutane Zellgewebe war bei beiden reich an diffusem Farbstoff und rothen Blutzellen. Ein Unterschied bestand wieder darin, dass bei der venösen Injection reichlich zerfallene Blutzellen und wahrscheinlich daraus entstandenes Pigment im Unterhautzellgewebe sich vorfand. Was ist aber nun die Ursache der Blaufärbung der Haut, die nach den tiefen Injectionen ins Unterhautzellgewebe erfolgte? Da die rothen Blutkörperchen, wie gezeigt, nicht dafür anzusprechen sind, so müssen offenbar Stoffe aus dem Sugillat in die oberen Hautschichten gedrungen sein, welche die Farbe verursachen; dies kann aber nur Blutfarbstoff sein.

Wie schon erwähnt, gelang es mir, durch Injection von Hämoglobinlösungen Färbungen der Haut zu erzielen. Die Haut nahm bei oberflächlicher Ausführung der Injection dadurch eine gelbliche Färbung an, nur an der Einstichstelle selbst war sie stark blau. Mikroskopisch zeigte sich, dass da, wo die Haut gelblich war, das Rete etwas stärker als normal gefärbt war; das übrige Gewebe war schwach diffus-gelblich; alle zelligen Gewebstheile waren stärker gefärbt. Die blaue Hautfärbung beruhte darauf, dass an der betreffenden Stelle sehr dicht gehäufter Farbstoff sowie Hämoglobinkörner sich befanden. (Die Hämoglobinlösung enthielt auch aufgeschwämmtes Hämoglobinpulver.) Ein anderes Mal erzielte ich mit einer Hämoglobinlösung durch oberflächliche Injection eine Blaufärbung der Haut, welche aber nach einigen Minuten in Gelbgrün überging. Als Ursache der Blaufärbung ergab die mikroskopische Untersuchung ebenfalls eine Gelbfärbung des Rete und des übrigen Gewebes, sowie hie und da

im Corium circumscript angehäuften Farbstoff. Durch eine Injection derselben Hämoglobinlösung tief ins Gewebe erhielt ich eine schwache Blaufärbung. Die Ursache dafür, dass die anfängliche Blaufärbung allmählich in Gelbgrün überging, ist wohl darin zu suchen, dass der anfangs dichter zusammenliegende Farbstoff sich allmählich weiter im Gewebe verbreitete.

Nachdem ich somit einmal darauf hingewiesen war, dass die Art der Farbe auch von der Concentration der Injectionsflüssigkeit abhänge, war es natürlich, dass ich von einem verdünnten Blut Aehnliches erwarten durfte.

Ich machte daher Injectionen von verdünntem Blut in die Haut und erhielt bei oberflächlicher Injection jedesmal eine Rothfärbung der Haut. Makroskopisch betrachtet, zeigte der Querschnitt der Haut zunächst eine blassgelbe, 1½ Mm. dicke Schicht aus Rete und einem Theil des Corium bestehend; darunter eine intensiver braungelb gefärbte Schicht, aus unterem Corium und subcutanem Gewebe bestehend. Das Rete war stark diffus gefärbt, mit mittelmässigem Pigmentgehalt. Das obere Corium war schwach diffus-gelb, in den unteren Partien etwas stärker; hier fanden sich auch viele abgeblasste rothe Blutkörperchen mit verwaschenen Rändern. Pigment fand sich im Corium nur in der Nähe der rothen Blutkörperchen und wohl durch Zerfall aus denselben hervorgegangen. Hält man diesem einfachen Versuch den anderen, ebenso einfachen Versuch der Hervorbringung der rothen Hautfarbe durch oberflächliche Injection arteriellen Blutes gegenüber, so drängt sich der Gedanke auf, ob nicht beide auf so verschiedene Art erzeugten Rothfärbungen der Haut auf gleicher Ursache beruhen können. Diese Frage ist um so eher berechtigt, als die Gussenbauer'sche Erklärung der Roth- und Blaufärbung durch die beiden verschiedenen Blutarten selbst in der Einschränkung, welche ich ihr im Bisherigen machte, nicht vollkommen befriedigt. Man sollte doch erwarten, dass eine durch arterielle Blutung hervorgerufene Rothfärbung der Haut sehr bald in Blaufärbung übergehen müsse, indem das Gewebe den Sauerstoff des Blutes aufzehre. Aber dies ist durchaus nicht immer so, wie z. B. ein 9 Tage altes, rothblau gefärbtes Hautstück beweist. Es muss also Rothfärbung auch noch durch andere Momente als durch arterielles Blut hervorgerufen werden können. Die makroskopische und mikroskopische Betrachtung des durch Injection verdünnten Blutes gewonnenen Präparates lehrt, dass hier die Rothfärbung nur durch das Pigment des Rete und durch diffusen Farbstoff bedingt sein kann. Hält man nun den durch arterielle Injection gefärbten Hautschnitten die durch ve-

nöse Injection gefärbten gegenüber, so ergibt sich, dass in den venösen Injectionen der Farbstoff viel gleichmässiger abgelagert, dass derselbe besonders in den oberen Gewebsschichten reichlicher vorhanden ist, und dass endlich das Pigment in den unteren Gewebsschichten viel reichlicher ist als in den arteriellen Injectionen.

Als Ursache für diese Thatsachen ist Mehreres anzuführen. Zunächst ist das arterielle Blut im Vergleich zum venösen als ein verdünntes aufzufassen, indem im venösen Blut, besonders in demjenigen der Hautvenen mehr rothe Blutkörperchen (Landois), also auch mehr Hämoglobin ist, als im arteriellen; dies ist so zu erklären, dass das arterielle Blut durch die zwar dem Venensystem zuströmende, aber bald ins rechte Herz und von da dem arteriellen Gefässsystem zuströmende Lymphe verdünnt wird. Der grössere Farbstoff- und Pigmentgehalt der venösen Injectionen beruht also einestheils auf dem grösseren Hämoglobingehalt, andererseits darauf, dass die an Sauerstoff armen Blutzellen des venösen Blutes rascher und leichter im Gewebe zerfallen, als die an Sauerstoff reichen des arteriellen Blutes (Landois) und dadurch relativ mehr Farbstoff liefern können. Der raschere und leichtere Zerfall rother Blutkörperchen lässt sich an den Injectionspräparaten sehr schön sehen, besonders an den Grenzen des Blutherdes; hier erscheint infolge dessen das Gewebe wie von reichlichem Pigment durchsetzt. Auch in dem durch Injection verdünnten Blutes gewonnenen Präparate lassen sich reichlich zerfallene Blutkörperchen nachweisen; hier ist der Zerfall offenbar der Verdünnung mit Wasser zuzuschreiben. Ebenso, wie bei den Injectionsversuchen mit arteriellem und venösem Blut und Hämoglobin, machte sich auch bei den Injectionen mit verdünntem Blut der Einfluss der Tiefe geltend: je tiefer injicirt wurde, um so leichter trat Blaufärbung, je höher, um so eher Rothfärbung ein.

In allen bisher angeführten Injectionsversuchen zeigte sich im Rete Pigment und diffuser Farbstoff. Durch Vergleichung mit normaler Haut stellte ich fest, dass das Pigment nicht vermehrt war, obwohl es bei schwächerer Vergrösserung den Anschein hat. In normaler Haut findet sich im Rete Pigment als feine Körner, hauptsächlich im Protoplasma liegend, doch auch neben den Zellen vorkommend; in den Injectionspräparaten mit Blut oder Hämoglobin findet sich das ganze Rete diffus gelb gefärbt, besonders treten die Zellgrenzen und Kerne durch diese Färbung deutlicher hervor.

Welchen Einfluss die Dicke der Blut-, resp. der Farbstoffschicht auf die Art der Farbe hat, lässt sich nach den schon aufgezählten Thatsachen hin kaum anders bestimmen, als dass die grössere

Dicke der Blau-, die geringere Dicke der Roth- und Gelbfärbung zukommt.

Der Einfluss, den ein circumscripter Blutherd einer- und ein diffuser andererseits auf die Farbe haben, ist im Vorhergehenden schon mehrfach berührt worden, so dass es kaum nöthig ist, den Unterschied nochmals hervorzuheben. Anfangs sind alle Sugillate und Injectionen circumscript: die anfängliche Blaufärbung ging oft in Roth, bei Hämoglobininjectionen in Gelbgrün über.

Dass auch dem Gewebe eine Bedeutung für die Art der Farbe zuzusprechen ist, wird auch Jeder von vornherein zugestehen müssen. Es kommt hier sowohl die verschiedene Structur der Haut der einzelnen Körperregionen, die Dicke der einzelnen Schichten, der Reichthum an zelligen, sich stärker mit Farbstoff färbenden Gebilden, als auch die sauerstoffabsorbirende Eigenschaft der Haut in Betracht.

Rothfärbungen der Haut, welche nur auf der Farbe des arteriellen Blutes beruhen, wenn solche überhaupt vorkommen, müssen sich durch O-Abgabe bald in Blaufärbung umwandeln.

Auch der atmosphärischen Luft hat man einen Einfluss auf die Verfärbungen zugeschrieben, freilich nicht auf die der Haut, sondern auf die der Conjunctiva. Bekanntlich sehen Sugillate in derselben stets roth aus. Die erste der beiden eingangs angeführten Hypothesen, dass die atmosphärische Luft das in den Sugillaten enthaltene Blut arterialisire, erscheint nach folgendem Versuch hinfällig. Ich injicirte venöses Blut unter die Conjunctiva des Kaninchens bei Abschluss der Luft, nämlich unter Wasser, in einem zweiten Versuch bei Zutritt der Luft. Da nun in beiden Fällen die Farbe gleich blieb, so ist die atmosphärische Luft jedenfalls unbetheiligt. Die zweite Ansicht, welche die stets auftretende Rothfärbung aus der Dünnheit und Durchsichtigkeit des Gewebes erklärt, scheint mir zum Theil die richtige zu sein; denn dass es hier auf die Tiefe, in der das Sugillat sitzt, ankommt, geht daraus hervor, dass ein roth aussehendes Sugillat durch das Ueberschieben einer Falte der Conjunctiva blau erschien, sowie daraus, dass arterielles Blut, tiefer ins Gewebe der Conjunctiva injicirt, eine Blaufärbung hervorrief. Nichtsdestoweniger glaube ich mich überzeugt zu haben, dass auch die Farbe des betreffenden Blutes, arteriellen und venösen, von Einfluss auf die Farbe ist. Es erscheint mir zweifelhaft, ob wirklich alle Sugillate der Conjunctiva eine hellrothe, dem arteriellen Blut gleichende Verfärbung hervorrufen, nachdem ich durch Injection venösen Kaninchenblutes in die Conjunctiva des Kaninchens eine blaue Sugillation erzielte. Sehen in der That aber alle Sugillate der Conjunctiva roth aus, so könnte

die Ursache, wenn nicht in der Dünnheit und Durchsichtigkeit der Conjunctiva, vielleicht noch darin liegen, dass in ihr nur arterielle Blutungen stattfinden, oder darin, dass, was wohl am häufigsten zutreffen wird, die Blutung aus arteriellen und venösen Gefässen zugleich stammt, dabei aber wegen der lockeren Structur des Gewebes und des grösseren Druckes, unter dem das arterielle Blut steht, das ergossene arterielle Blut reichlicher ist und dadurch doch noch Rothfärbung zu Stande kommt.

Um betreffs der Verfärbungen der Conjunctiva ins Klare zu kommen, machte ich folgende Injectionsversuche mit frischem Kaninchenblut in die Conjunctiva des lebenden Kaninchens; die Conjunctiva wurde dann sofort excidirt und in Alkohol gehärtet:

I. Durch Injection arteriellen Blutes erzeugte hellrothe Verfärbung; mikroskopisch zeigte der Querschnitt zuoberst eine etwa 0,2 Mm. dicke farblose Gewebsschicht, darunter eine 0,05 Mm. dicke schwach gelbe, darunter eine 0,06 Mm. dicke stark rothbraune Schicht, darunter wieder eine schwach gelbe Schicht. Die färbende Masse liegt also 0,25 Mm. tief und hat eine dicke von 0,06.

II. Durch Injection venösen Blutes erzeugte blaurothe Verfärbung; mikroskopisch bestand der Querschnitt aus einer 0,2 Mm. dicken obersten blassen Schicht, darunter eine 0,3 Mm. dicke rothbraune Schicht. Die färbende Masse liegt also 0,2 Mm. tief und hat eine Dicke von 0,3 Mm.

III. Durch Injection venösen Blutes erzeugte rothe Verfärbung; mikroskopisch bestand der Querschnitt aus einer obersten 0,1 Mm. dicken blassen Schicht, darunter eine 0,08 Mm. dicke rothbraune Schicht, darunter wieder eine blasse Schicht, dann schwarzes Pigment. Die färbende Masse liegt also 0,1 Mm. tief und hat eine Dicke von 0,08 Mm.

Bei allen diesen drei Injectionen sass die färbende Masse (rothe Blutkörperchen und Farbstoff) hauptsächlich in der Mucosa.

Ferner erzeugte ich folgende Injectionen in die Kaninchenconjunctiva, welche aber erst nach 24 Stunden excidirt wurden.

IV. Durch Injection arteriellen Blutes erzeugte hellrothe Verfärbung, welche auch noch nach 24 Stunden bestand. Mikroskopisch zeigte der Querschnitt eine oberste, stark rothbraune Schicht von 0,17 Mm. Dicke — sie betraf also das Epithel —, darunter eine ebenso dicke farblose Schicht; dann folgte schwarzes Pigment. Die färbende Masse reicht also bis an die Oberfläche und hat eine Dicke von 0,17 Mm.

V. Durch Injection arteriellen Blutes erzeugte rothviolette Verfärbung, sowohl frisch als nach 24 Stunden. Mikroskopisch war die oberste 0,1 Mm. dicke Schicht schwach gelbbraun, dann folgte eine

0,06 Mm. dicke, stark rothbraune Schicht, darunter wieder eine schwach gelbbraune Schicht. Die färbende Masse liegt also 0,1 Mm. tief und hat eine Dicke von 0,06 Mm.

VI. Durch Injection venösen Blutes erzeugte frisch blau aussehende, nach 24 Stunden hellroth aussehende Verfärbung. Die anfangs blaue Farbe zeigte am Rande eine Rothfärbung; nach 24 Stunden hatte sich die Verfärbung weiter ausgedehnt, zugleich war die pralle Spannung verschwunden. Mikroskopisch zeigte sich die oberste Schicht stark rothbraun und 0,1 Mm. dick; darunter folgte eine blassgelbe Schicht. Die färbende Masse reicht also bis an die Oberfläche und hat eine Dicke von 0,1 Mm.

Vergleichende Uebersicht der Injectionen in die Conjunctiva des Kaninchens.

	Tiefe der färbenden Masse	Dicke der färbenden Masse	Dichtigkeit der färbenden Masse
	(von oben nach unten abnehmend)		
Arterielle Injectionen	bei Nr. I am grössten " " V — " " IV am kleinsten	bei IV am grössten — " I u. V am kleinsten	bei V am grössten " IV — " I am kleinsten
Venöse Injectionen	bei Nr. II am grössten " " III — " " VI am kleinsten	bei II am grössten " VI — " III am kleinsten	bei VI am grössten " II — " III am kleinsten

Aus dieser Tabelle erkennt man, dass der Farbenunterschied des arteriellen und venösen Blutes bei Verfärbungen der Conjunctiva kaum in Betracht kommt, denn bei I und III sind die Verhältnisse der 3 in Betracht kommenden Factoren fast genau gleich; die Verfärbung ist daher in beiden gleich, was nicht der Fall sein dürfte, wenn die Farbe des arteriellen und des venösen Blutes bestimmend wäre. Ebenso ist es bei IV und VI.

Dass indessen doch unter Umständen der Farbenunterschied des arteriellen und des venösen Blutes sich geltend macht, erkennt man an Präparat VI, also bei frischen Sugillaten. Dasselbe sah frisch blau aus; der Wechsel der Farbe nach 24 Stunden erklärt sich aus der Aenderung der maassgebenden 3 Factoren: die Tiefe wird geringer geworden sein, indem die färbende Masse sich mehr der Oberfläche näherte; die Dicke der färbenden Masse musste sich auch verringern, in dem Maasse, als sie sich in der Fläche mehr ausbreitete; ebenso nahm die Dichtigkeit ab.

Den Einfluss der erwähnten drei Factoren auf die Farbennuance

erkennt man besonders durch Vergleichung von I mit V sowie III mit II. Je tiefer die färbende Masse sitzt, je grösser ihre Dicke und je grösser ihre Dichtigkeit ist, um so mehr Blaufärbung; je höher die färbende Masse sitzt, je geringer ihre Dicke und je geringer ihre Dichtigkeit, um so mehr Rothfärbung.

Da es nun Erfahrungsthatsache ist, dass alle oder fast alle Sugillate der Conjunctiva roth aussehen, so ist die Ursache darin zu suchen, dass die Structurverhältnisse der Conjunctiva derartige sind, welche den Factoren zum Zustandekommen der rothen Verfärbung günstig, den Factoren zum Zustandekommen der blauen Verfärbung aber ungünstig sind. Den Sauerstoff der Luft braucht man aber, wie manche Autoren gethan, zur Erklärung nicht herbeizuziehen.

Vermöge ihrer Durchsichtigkeit, ihrer geringen Dicke, ihrer grossen Elasticität, ihres Reichthums an adenoidem Gewebe kann weder die Tiefe wesentlich in Betracht kommen, noch auch ein Sugillat in dicker Schicht oder ein solches mit grosser Dichtigkeit seiner färbenden Masse lange bestehen.

Auch der Farbenunterschied des arteriellen und venösen Blutes kann sich nur in geringem Grade geltend machen — nämlich nur bei ganz frischen Sugillaten —, da in ganz dünner Schicht der Farbenunterschied zwischen arteriellem und venösem Blut nicht zu Tage tritt, eine dickere Blutschicht aber der Structurverhältnisse halber nicht lange bestehen kann. Also alle Umstände, welche Blaufärbung bedingen könnten, kommen bei der Conjunctiva kaum in Betracht. Es bestehen also für die Verfärbungen der Conjunctiva dieselben Gesetze wie für die der Haut; die Eigenthümlichkeiten betreffs der Conjunctiva sind nur durch Besonderheiten ihrer Structur bedingt.

Resumé.

1. Verletzungen an tiefer liegenden Gewebstheilen sind fast stets zugleich mit Blutungen in der Haut verbunden.

2. Die ins Gewebe ausgetretenen rothen Blutzellen bleiben oft lange erhalten. Die des venösen, wie die des verdünnten Blutes zerfallen schneller, als die des arteriellen.

3. Der Farbstoff des Blutes wird frei, und zwar ein Theil desselben sofort nach der Blutergiessung durch Zerbröckeln von rothen Blutkörperchen, ein anderer Theil allmählich durch Auslaugung derselben. Aus dem freigewordenen Blutfarbstoff können sich — beim Zerbröckeln von Blutkörperchen — sofort Pigmentkörnchen bilden. Der bei Weitem grösste Theil des Blutfarbstoffes jedoch löst

sich und vertheilt sich diffus in den Geweben, consolidirt sich aber später zu Pigmentkörnchen.

4. Das normalerweise im Rete Malpighii vorkommende Pigment findet sich nach längere Zeit vorhergegangenen Blutungen, welche in der Haut oder selbst in tieferen oder entfernteren Geweben — ohne Betheiligung der Haut an der Blutung — stattfanden, vermehrt.

5. Die Verfärbung der Haut nach Blutungen wird hervorgerufen theils von den die Gewebe durchsetzenden Blutkörperchen, theils von dem diffus vertheilten, theils von dem körnig ausgeschiedenen Farbstoff; sie tritt nur ein, wenn die färbende Masse bis 1½ bis 1 Mm. gegen die Oberfläche vordringt. In den meisten Fällen ist die Verfärbung nicht durch rothe Blutkörperchen, sondern durch Pigment und Farbstoff verursacht.

6. Die Farbennuance hat mit Umwandlungen des Blutfarbstoffs nichts zu thun, sondern hängt ab:

a) von der mehr oder weniger oberflächlichen Lage der färbenden Schicht; je oberflächlicher, desto mehr gelb und roth, je tiefer, desto mehr blau erscheint die Farbe.

b) von der Dichtigkeit (färbenden Kraft) der färbenden Schicht; je geringer dieselbe, desto mehr gelb und roth; je dichter, desto mehr roth und blau. Daher färbt arterielles Blut mehr roth als venöses, durch Lymphe verdünntes Blut mehr roth, als unverdünntes. Gelbfärbung entsteht nur durch schwach diffuse Farbstoffvertheilung und zwar der oberen Hautschichten.

c) von der Dicke der färbenden Schicht. Eine dünne Schicht färbt eher roth, eine dicke eher blau.

d) Die mehr hellrothe Farbe des arteriellen und die mehr dunkelblaue Farbe des venösen Blutes hat auch einen, doch wie es scheint, nur geringen Einfluss auf die Farbennuance, welcher nur dann in Betracht kommt, wenn das Sugillat wenigstens bis 1½—1 Mm. gegen die Oberfläche vordringt, und wenn die Dicke der Blutschicht nicht zu gering ist.

7. Für die Verfärbungen der Conjunctiva gelten dieselben Gesetze wie für die der Haut; die Eigenthümlichkeiten betreffs der Conjunctiva sind nur durch besondere Structurverhältnisse bedingt.

Noch ziemt mir eins: den schönen Tribut schuldiger Dankbarkeit hier öffentlich auszusprechen, den der Schüler seinem Lehrer, Herrn Prof. Heineke, in hoher Verehrung zollt!

IV.

Aus der chirurg. Universitätsklinik des Prof. Dr. E. Albert in Wien.

Sieben Fälle von operativ geheilten Echinococcusgeschwülsten.

Mitgetheilt von

Dr. Gustav Lihotsky,

Operateur an genannter Klinik.

Die grosse Zahl der noch vor wenigen Jahren angegebenen und geübten Operationsmethoden der Echinococcusgeschwülste — Neisser[1]) führt deren 15 an — beweist, dass die Heilerfolge bei keiner derselben zufriedenstellende gewesen, und dass man infolge dessen bemüht war, solche Methoden zu ersinnen, die sich mehr und mehr dem Ideale einer jeden Operation — sicherer Erfolg und Gefahrlosigkeit — näherten. Doch alle diese Methoden sind heutzutage obsolet geworden und nur zwei von ihnen werden gegenwärtig noch manchmal geübt: die einfache Punction und die Doppelpunction nach G. Simon. Die eine, die einfache Punction mit Entleerung eines mehr oder minder grossen Theiles des Cysteninhaltes, wird für gewisse Fälle, junge, kleine Cysten mit noch wenig starren Wandungen, vielleicht immer ihre Berechtigung behalten, denn einmal dient sie uns als sicherstes diagnostisches Hülfsmittel und andererseits hat man in der That nach diesem Verfahren nicht allzu selten definitive Heilung erzielt. Man könnte sich derselben also immerhin in frischen Fällen gewissermaassen als Probeoperation bedienen und im Falle eines Misserfolges, sei es dass Zeichen einer beginnenden Eiterung, einer peritonealen Reizung eintreten, oder dass die Punction gänzlich erfolglos bleibt, einen radicalen Eingriff nachschicken. Freilich darf nicht unbetont bleiben, dass, so geringfügig die einfache Punction auf den ersten Anblick erscheint, sie — ich beziehe dies auf intraperitoneale Cysten — der Gefahren genug in sich birgt. Abgesehen von der nur zu häufigen gänzlichen Erfolglosigkeit dieses Verfahrens, werden von den Autoren als Folgen desselben in einer grossen Zahl von Fällen Peritonitis, Vereiterung, Verjauchung, Leberabscess, Embolie der Lungenarterie, Eiterung mit Durchbruch in die Lunge, Erschöpfung durch profuse Eiterung u. s. w. angeführt. Beispielsweise berichtet Harley[2]) über 34 mittelst einfacher Punction behandelte Fälle, von denen 11 geheilt wurden, 13 ungeheilt blieben und 10 letal endeten. Gewiss kein günstiges Verhältniss!

1) Die Echinokokkenkrankheit. Berlin 1877. 2) Med. chir. trans. 1866. No. 49.

Solche „Erfolge" sind durchaus nicht geeignet, zur Vornahme dieser Operation anzueifern, selbst wenn, wie dies thatsächlich der Fall ist, von Anderen günstigere Resultate berichtet werden. Und noch eines Umstandes darf man bei Anführung der eventuellen Gefahren bei der Punction nicht vergessen und dies ist die immerhin mögliche Autoinfection durch Ueberströmen von Cysteninhalt in die Bauchhöhle. Dass ein Uebertritt von Echinococcusflüssigkeit in das Peritonealcavum bei den verschiedensten Arten der Punction thatsächlich vorkommt, dafür sprechen eine so grosse Zahl von Beobachtungen, dass es gewiss überflüssig wäre, diese Möglichkeit erst erweisen zu wollen. Die Furcht vor diesem Ueberfliessen hat ja auch die verschiedenen Operateure veranlasst, solche Methoden zu ersinnen (Canule à demeure, Incision in zwei Zeiten, Acupunctur, Application von Aetzpaste u. s. w.), durch welche dies vermieden werden kann. Man fürchtete den Eintritt von Cysteninhalt in den Bauchraum aber, weil man annahm, dass dieser dem Peritoneum gefährlich sei, und vergass die gleichzeitige Möglichkeit des Uebertrittes von Echinokokkenkeimen und dadurch gegebene weitere Infection. Als aber Finsen und andere Autoren die Beobachtung machten, dass reiner, nicht eiteriger Cysteninhalt durchaus nicht die gefürchteten Erscheinungen hervorrufe und dass sein Ueberfliessen in die Bauchhöhle höchstens hie und da eine ziemlich starke Urticaria verursache, punctirte man nach wie vor frisch drauf los, ja Fagge und Murchinson empfahlen sogar die „subcutane Entleerung in die Bauchhöhle" als ein eigenes therapeutisches Verfahren. Jüngstens hat auch thatsächlich Korach[1]) den directen Nachweis erbracht, dass reine Echinokokkenflüssigkeit dem Peritoneum ungefährlich sei, indem er solche mehreren Kaninchen in die Bauchhöhle injicirte, ohne dass auch nur die geringste peritoneale Reizung auftrat. Die Furcht vor Peritonitis erwies sich also als unbegründet, aber die Möglichkeit der früher nicht in Betracht gezogenen Gefahr einer auf diesem Wege stattfindenden Autoinfection blieb bestehen. Die gewichtige Stimme Volkmann's[2]) war es, die zuerst auf dem VI. Chirurgencongresse auf diese Gefahr aufmerksam machte. Er hat diese „multiple Aussaat von Echinokokkenkeimen" nach der Punction einer Leberhydatide beobachtet. Der Fall endete letal und bei der Section fand man allgemeine Aussaat von Echinokokken über das Bauchfell. Eine ähnliche Beobachtung machte Hueter[3]). Es handelte sich um eine Echinokokkengeschwulst des Beckenbindegewebes. Es wurde punctirt, worauf vorläufig Heilung eintrat. Nach 3/4 Jahren stellte sich derelbe

1) Zur operativen Behandlung der Leberechinokokken. Berliner klin. Wochenschrift. 1883. Nr. 19.

2) Verhandlungen der deutschen Gesellschaft für Chir. 1877. 3) Ebenda.

Kranke mit einer Cyste in der Leber vor. Abermalige Punction — Tod. Bei der Autopsie konnten einige Parasiten in den Lungen und unzählbare in der ganzen Bauchhöhle constatirt werden.

Einen weiteren hierhergehörigen, höchst interessanten Fall, bei dem allerdings die Aussaat nicht durch die Punction, sondern durch Spontanruptur verursacht wurde, theilt Gratia[1]) mit. Es handelt sich um einen 40jährigen Mann, bei dem die Ruptur einer Lebercyste ohne jede peritoneale Reizung ablief und nur von dem Auftreten einer über den ganzen Körper verbreiteten Urticaria begleitet war. Die Punction der Abdomens ergab die Anwesenheit einer eiweiss- und gallenhaltigen Flüssigkeit. Später trat Hämoptoë und rechtsseitiger Pneumothorax auf, während sich zu gleicher Zeit im Sputum charakteristische Echinokokkenmembranen constatiren liessen. Fünf Jahre später kam es abermals zu einer Ruptur, die von einem cystischen Tumor im Hypogastrium ausging und nur von Diarrhoe begleitet war. Längere Zeit darauf fanden sich zwei neue Tumoren in der vorderen Bauchwand; doch auch jetzt blieb das Allgemeinbefinden ungestört.

Ich selbst hatte im Juni d. J. Gelegenheit, einen ähnlichen Fall zu sehen. Es handelte sich um einen aus Dalmatien stammenden Matrosen der Donaudampfschifffahrts-Gesellschaft, welcher schon längere Zeit an einem von anderen Aerzten constatirten Echinococcus der Leber litt. Das Leiden war für den Kranken erträglich und behinderte ihn nicht in seinen Dienstleistungen. Nach einem Falle an Bord eines Dampfers traten plötzlich stürmische Erscheinungen (Fieber, Erbrechen, gelbes Colorit) auf und der Kranke wurde infolge dessen in das Werftspital der genannten Gesellschaft zu Budapest gebracht, wo ich ihn durch die Güte meines Collegen Dr. Reiss, Vorstandes dieses Spitales, zu Gesicht bekam. Ausser einem bis zum Darmbeinkamme herabreichenden, deutlich fluctuirenden, entschieden der Leber angehörigen Tumor, fanden sich noch sieben nuss- bis eigrosse über das Abdomen zerstreute Geschwülste, welche direct unter den Bauchwandungen lagen; einzelne von ihnen bildeten deutlich sichtbare Prominenzen. Diese kleineren Tumoren waren, wie aus den sehr präcisen Angaben des sich selbst genau beobachtenden Kranken hervorging, alle erst kurze Zeit nach dem erwähnten Falle aufgetreten. Die peritonitischen Erscheinungen und das später erfolgende Auftreten der erwähnten zerstreuten Geschwülste spricht wohl klar für eine durch das Trauma bewirkte Berstung der primären Cyste und dadurch bedingte Autoinfection.

Die durch vorliegende Beobachtungen und Beispiele sicher erwiesene Möglichkeit einer Aussaat von Echinokokken ist es, die viel-

1) La presse médicale belge. XXXV. No. 37.

leicht in erster Linie ein Veto gegen die Vornahme der einfachen Punction einlegt. Und dieser Forderung können wir ja um so leichter gerecht werden, als wir heutzutage im Besitze von Methoden sind, die, ohne andere Gefahren in sich zu bergen, uns diese Klippe mit Sicherheit und leicht vermeiden lassen.

Das zweite von den gegenwärtig noch geübten älteren Verfahren ist die Doppelpunction nach G. Simon. Das Princip dieser Methode besteht, wie bekannt, darin, dass man durch zwei nahe an einander (5 Cm.) in die Cyste eingestossene Troicarts Adhäsionen zwischen dieser und der Bauchwand herzustellen trachtet. Nach Ablauf einiger Tage — Simon meint, man solle, wenn keine gefahrdrohenden Symptome eintreten, 14 Tage warten — sind diese Adhäsionen hergestellt, was sich dadurch kenntlich macht, dass Cystenflüssigkeit neben den Canülen ausrinnt; nun trennt man die Brücke zwischen den beiden Troicarts, lässt den Inhalt sammt kleineren Tochterblasen ablaufen, sucht die grossen und die eventuell losgelöste Mutterblase mit Pincetten, stumpfen Zangen und ähnlichen Instrumenten zu entfernen und überlässt dann die Höhle der Heilung durch Granulation. Die verschiedenen Modificationen, die diese Methode später erfahren, mögen, weil unwesentlich, hier unberücksichtigt bleiben; das Princip blieb das gleiche. Die Autorität eines Simon und die anfänglich guten Erfolge warben diesem Operationsverfahren sehr bald viele Freunde. Neisser (l. c.) konnte schon 15 auf diese Weise operirte Fälle anführen, und obwohl von diesen 5 also 33⅓ Proc. letal endeten, so redet er dieser Methode doch energisch das Wort und empfiehlt sie als das einzig rationelle und sichere Verfahren. Nach und nach aber häuften sich die Misserfolge, und Volkmann, Trendelenburg, Hueter, Ranke und Andere führen Fälle an, in welchen der Tod schon beim Voracte der eigentlichen Operation, der Punction, durch Peritonitis, Ueberfliessen von Cysteninhalt in die Bauchhöhle, Septicämie, Jauchung der Cyste u. s. w. erfolgte. Als man nun gar anfing, die Simon'sche Methode unter antiseptischen Cautelen auszuüben, stellte sich noch ein anderer Uebelstand ein. Der durch die Punctionscanülen gesetzte Reiz erwies sich als unzureichend; der erwartete Effect, die Adhäsionsbildung, blieb gänzlich aus. Aber auch ganz abgesehen von diesem letzteren Uebelstand, der übrigens schwerwiegend genug erscheint, haften dieser Methode alle jene Gefahren an, die ich schon bei Gelegenheit der Besprechung der einfachen Punction in Erwägung gezogen. Aussaat von Keimen, Tod durch Peritonitis und die verschiedensten Eiterungsprocesse wurden, wie oben bemerkt, ebenso gut bei der einfachen als bei der Doppelpunction beobachtet. Und wie sollten auch Gefahren, die

durch die einfache Punction entstehen, durch die Doppelpunction hintangehalten werden? Es erscheint im Gegentheile ziemlich klar, dass das Unheil, welches durch Einstossen eines Troicart hervorgerufen werden kann, durch das Einstossen eines zweiten nicht nur nicht verhindert, sondern sogar vermehrt werden kann; dass beispielsweise Cysteninhalt, wenn er überhaupt ausfliesst, leichter aus zwei Oeffnungen als aus einer in die Bauchhöhle gelangen wird; dass, wenn schon durch einfache Punction mit oder ohne Liegenlassen der Canüle Peritonitis, Vereiterung u. s. w. eintreten kann, dies um so leichter bei Anwendung von zwei Troicarts möglich ist.

Alle diese Gefahren, die die verschiedenen Punctionsmethoden im Gefolge haben, können nicht genugsam hervorgehoben werden, weil diese, trotzdem wir gegenwärtig im Besitze von ausgezeichneten Operationsverfahren sind, welche die besprochenen Gefahren nahezu mit Sicherheit ausschliessen, noch häufig genug und, wie die Publicationen beweisen, häufig genug mit schlechtem Erfolge geübt werden. Wenn auch der eingetretene Tod nicht immer dem eingeschlagenen Operationsverfahren direct in die Schuhe zu schieben ist (den letzten diesbezüglichen Fall publicirt v. Schrötter in den Wiener med. Blättern. 1885. Nr. 13), so bleibt es doch immerhin fraglich, ob nicht in den Fällen, wo die Simon'sche Methode von schlechtem Erfolg begleitet war, die modernen Methoden günstige Resultate erzielt hätten; die relativ grosse Zahl von Heilungen, die durch sie erreicht wurden, lassen mich entschieden das Letztere glauben. Mit Recht bemerkt Landau[1]), „dass immer noch die mannichfachsten, an Werth ungleichen Operationsmethoden bei den Echinokokken der Bauchorgane geübt werden", und es muss gewiss auffallen, dass, obwohl nun schon 8 Jahre verstrichen sind, seit Volkmann, Lindemann und Sänger ihre Methoden veröffentlichten, die in ihren Erfolgen so zweifelhaften Punctionsmethoden noch immer nicht gänzlich verlassen sind.

Die neueren Methoden nun — beide ihrem Wesen nach in ausgiebiger Eröffnung der Cyste nach vorheriger Fixirung dieser an die Bauchdecken bestehend — sind merkwürdigerweise solche, welche Neisser noch geradezu als „kaum je in Betracht zu ziehende" bezeichnete. Beide Methoden sind eigentlich nicht neu; sie wurden aber der schlechten Erfolge wegen, die sie in der vorantiseptischen Periode ergaben, wieder verlassen. Die eine, die Eröffnung der Cyste in zwei Zeiten, wurde schon in den 40er Jahren von Reyer und Velpeau angegeben. Volkmann hat dieses Verfahren wieder aufgenommen, und der erste auf diese Art von ihm mit Glück operirte Fall wurde durch Ranke auf dem VI. Chirurgencongress 1877 vorgestellt.

1) Archiv für klin. Chirurgie. XXVIII. Bd. S. 721.

In der sich daran knüpfenden Discussion wurden zwar Stimmen laut, welche meinten, dass man eine derartige Operation nur an einer Klinik wagen könne, wo die Antiseptik so meisterhaft gehandhabt würde, wie an der Volkmann's. Wenn dies richtig ist, dann scheint diese „meisterhafte Handhabung der Antiseptik" Gemeingut aller chirurgischen Kliniken geworden zu sein, denn in rascher Aufeinanderfolge veröffentlichten Ranke, Genzmer, Küster, Israel und Andere Fälle von Echinokokken, die alle mit ausgezeichnetem Resultate nach Volkmann operirt wurden. Aber auch die andere der gegenwärtig in Gebrauch stehenden Methoden, die von Lindemann und Sänger angegebene, sogenannte „primäre einzeitige Incision" mit gleichzeitiger Naht der Cystenwand an die Bauchdecken scheint schon früher ausgeführt worden zu sein. In Stromeyer's Lehrbuch der Chirurgie[1]) findet sich (III. Theil. S. 539) die Angabe, dass Oberstabsarzt Dr. Schmidt die Bauchhöhle ohne weitere Vorbereitung öffnete, den Sack hervorzog, ihn entleerte und dessen angeschnittene Wand mit den Rändern der Hautwunde vernähte, um die Mündung des Sackes ausserhalb des Bereiches der Bauchhöhle zu fixiren. Dieser Fall endete letal. Lindemann und Sänger verfuhren beide unabhängig voneinander in derselben Weise, ob mit oder ohne Kenntniss des ursprünglichen Schmidt'schen Verfahrens, weiss ich nicht anzugeben. Die Resultate erwiesen sich als ausserordentlich befriedigende, indem Lindemann[2]) in 7 Fällen 6 mal Heilung erzielte und Sänger[3]) in seinen beiden Fällen (1 Leberechinococcus, 1 Leberabscess) mit günstigem Erfolge operirte. Ebenso glücklich verliefen die Fälle, die nachher von Landau, Leisrink, v. Puky, Assmuth, Oliver u. s. w. auf diese Weise operirt wurden. Der mächtige Einfluss der Antisepsis offenbart sich hier wieder aufs Deutlichste. Gerade jene Methoden, welche in früherer Zeit verlassen, ja man kann sagen verpönt wurden, ergaben unter dem Schutze des antiseptischen Verfahrens so ausgezeichnete Resultate, dass sie heute förmlich als typische Operationen für Echinokokken der Bauchhöhlenorgane gelten.

Wie günstig sich diese Resultate gestalten, beweist die Zusammenstellung von Korach, welche sich auf 18 Fälle bezieht, von denen 12 nach der einzeitigen, 6 nach der zweizeitigen Methode operirt wurden. Von den ersteren verlief einer — 8⅓ Proc. letal, die letzteren wurden sämmtlich geheilt. Das Gesammtprocent der Todesfälle beträgt also nur 5½ Proc.

Seit Veröffentlichung der Arbeit von Korach (Mai 1883) sind mir die folgenden Fälle bekannt geworden, welche in der nachstehen-

1) Citirt nach Kirchner, Ein Beitrag zur Operation der Echinokokken der Organe der Bauchhöhle. Berlin 1879. I. D. 2) Vgl. Kirchner l. c. 3) Berliner klin. Wochenschrift. 1877. Nr. 12.

den Tabelle zusammengefasst sind. Ich habe dabei natürlich nur intraperitoneale Hydatiden berücksichtigt und von diesen wieder nur jene, welche entweder nach Volkmann (zweizeitig), oder nach Lindemann (einzeitig) operirt wurden.

Nr.	Quelle	Operateur	Ergriffen. Organ	Methode	Ausgang
1	Mecklenburg, Sammelforschung, herausgeg. v. Madelung. 1885. Fall Nr. 101.	*Trendelenburg.*	Leber.	Zweizeitig.	Heilung.
2	Ibid. Fall Nr. 102.	*Derselbe.*	Leber.	Zweizeitig.	Op. a. 18. Sept. 1878; mit noch bestehender Fistel am 7. April 1879 entlass. Albuminurie. Tod 2 Monate später an Entkräftung.
3	Ibid. Fall Nr. 104.	*Derselbe.*	Leber.	Zweizeitig.	Heilung.
4	Ibid. Fall Nr. 108.	*Rudolphi.*	Leber.	Zweizeitig.	Heilung.
5	Ibid. Fall Nr. 130.	*Madelung.*	Leber.	Einzeitig mit Rippenresection.	Anfangs guter Verlauf. Tod 6 Woch. post operat. durch Blutungen aus einem Ulcus duodeni.
6	Ibid. Fall Nr. 131.	*Marung jun.*	Leber.	Einzeitig.	Heilung.
7	Ibid. Fall Nr. 132.	*Madelung.*	Leber.	Einzeitig.	Tod am Abend des Operationstages.
8	Ibid. Fall Nr. 133.	*Schede.*	Leber.	Einzeitig mit Rippenresect.	Heilung.
9	Ibid. Fall Nr. 143.	*Madelung.*	Leber.	Zweizeitig.	Heilung.
10	Oliver, The Lancet. 1. Sept. 1883.	*Oliver.*	Leber.	Einzeitig.	Heilung.
11	Wisniewski, Inaug.-Dissert. Greifswald 1883.	*Vogt.*	Leber.	Einzeitig.	Heilung.
12	v. Puky, Archiv f. klin. Chirurg. XXXI. S. 101 u. f.	*v. Puky.*	Leber.	Einzeitig.	Heilung.
13	Heusner, Deutsche medic. Wochenschrift. 1884. Nr. 49.	*Heusner.*	Leber.	Zweizeitig.	Heilung.
14	Ibid.	*Derselbe.*	Leber.	Einzeitig.	Heilung.
15	Heusner, Ibid.	*Derselbe.*	Niere.	Einzeitig.	Heilung.
16	Grünberg, D. Medicinalzeitung. 1884. Nr. 3.	*Grünberg.*	Leber.	Einzeitig.	Heilung.
17	Schmid, Centralblatt für Chirurgie. 27. Juni 1885.	*Schmid.*	Leber.	Einzeitig.	In einem Falle Heilg., im anderen Tod 14 Tage p. operat. an Pleuritis. Aus der Publication ist jedoch nicht zu entnehmen, welcher von beiden Fällen geheilt wurde.
18	Ibid.	*Derselbe.*	Leber.	Zweizeitig.	

Nr.	Quelle	Operateur	Ergriffen. Organ	Methode	Ausgang
19	Witzel, Diese Zeitschrift. Bd. XXI.	*Trendelenburg.*	Wahrscheinlich Netz.	Einzeitig.	Heilung.
20	Eigene Beobachtung.	*Albert.*	Leber.	Zweizeitig.	Heilung.
21	Ebenso.	*Derselbe.*	Leber.	Zweizeitig.	Heilung.
22	Ebenso.	*Derselbe.*	Leber.	Zweizeitig.	Heilung.
23	Ebenso.	*Derselbe.*	Milz.	Zweizeitig.	Heilung.
24	Ebenso.	*Maydl.*	Leber.	Zweizeitig.	Heilung.

Von diesen 24 Fällen sind, wie vorstehende Tabelle zeigt, 4 gestorben, die übrigen geheilt; im directen Zusammenhange mit der Operation erfolgte der Tod jedoch nur im Falle Nr. 7 der Tabelle. In den übrigen 3 Fällen erfolgte der Tod so spät nach der Operation, dass diese durchaus nicht in directen Zusammenhang mit dem letalen Ausgange gebracht werden kann, um so weniger, als sich bei den einzelnen Fällen die eigentliche Todesursache (Albuminurie, Blutung aus Duodenalgeschwüren, Pleuritis) jedesmal verzeichnet findet. Es erscheint mir daher gerechtfertigt, wenn ich bei Bestimmung des Procentverhältnisses der Todesfälle die 3 Fälle, bei denen der Tod an intercurrenten Krankheiten eintrat, nicht berücksichtige. Es bleiben somit 24 Fälle mit einem Todesfall, was einem Mortalitätsprocent von 4,1 Proc. entspricht. Zählt man den in meiner Tabelle enthaltenen 24 Fällen noch die von Korach gesammelten 18 hinzu, so ergibt sich, da auch unter diesen ein Todesfall verzeichnet ist, eine Sterblichkeitsziffer von 2 : 42 = 4,7 Proc.. 17 davon wurden nach Volkmann operirt und wurden ausnahmslos geheilt.

Vergleicht man dieses Resultat mit den Erfolgen der verschiedenen Punctions- und den anderen Methoden der vorantiseptischen Zeit, so muss man zugeben, dass durch die neueren unter aseptischen Cautelen ausgeführten Operationsverfahren ein ganz enormer Fortschritt in der Behandlung intraabdomineller Echinokokken angebahnt wurde. Ergab doch, wie bereits erwähnt, noch das von Neisser als das sicherste und ungefährlichste empfohlene Verfahren der Doppelpunction ein Mortalitätsprocent von 33⅓!

Nach den Erfahrungen und nach den statistischen Ergebnissen der letzten Jahre tritt also die gebieterische Forderung auf, jeden zur Operation gelangenden Bauchhöhlenechinococcus durch ausgiebige Incision — ein- oder zweizeitig — zu behandeln.

Bevor ich nun daran gehe über die an unserer Klinik operirten

Fälle zu berichten, möchte ich noch eines Umstandes Erwähnung thun. In Wien ist die Echinokokkenkrankheit eine ziemlich seltene Erscheinung; Neisser fand unter 369713 Kranken nur 38 — 0,012 Proc. mit Echinokokken behaftete (Jahresberichte des allgem. Wiener Krankenhauses.) und v. Schrötter konnte (1876) unter 32500 Patienten auch nur drei finden, bei denen die Diagnose auf Echinokokken lautete. Um so merkwürdiger erscheint der zufällige Umstand, dass von den sieben Fällen, die den Gegenstand der vorliegenden Mittheilung bilden, sechs in einem Zeitraum von nur anderthalb Jahren zur Beobachtung kamen. Ausserdem sah ich erst vor Kurzem noch zwei Fälle in unserem klinischen Ambulatorium (1 Mann, 1 Frau, beide mit enorm grossen Leberechinokokken behaftet), so dass ich in dieser relativ kurzen Zeit acht Fälle zu beobachten Gelegenheit hatte. Die beiden letzten wollten, da ihr Zustand ein erträglicher war, sich keiner Operation unterziehen.

Mit Ausnahme einer einzigen Patientin aus Niederungarn stammten sämmtliche aus Wien oder aus dessen nächster Umgebung. Das so oft schon erwähnte Uebergewicht des weiblichen Geschlechtes war auch in unseren Fällen zu constatiren, indem unter den neun Patienten sich nur zwei Männer befanden.

Unter den Operirten finden sich vier Weiber, die an Leberhydatiden litten und ein Mann, der mit Milzechinococcus behaftet war. Diese fünf wurden, wie schon erwähnt, nach der zweizeitigen Methode operirt, und ich will diese, um bei den einzelnen Fällen Wiederholungen zu vermeiden, vorerst in Kürze beschreiben.

Das technische Detail dieser Operation ist sehr einfach. An Stelle der deutlichsten Hervorwölbung der Geschwulst wird ein beiläufig 5—6 Cm. grosser Schnitt durch die Bauchdecken gemacht. Präparirend durchtrennt man in der ganzen Ausdehnung des Schnittes die Fascien und Muskeln der Bauchwand, bis man auf das Peritoneum parietale stösst; auch dieses wird auf der Hohlsonde gespalten. In der Wunde präsentirt sich jetzt das den Echinococcus beherbergende Organ, welches, wenn noch keine Adhäsionen bestehen, sich im Wundgrunde deutlich mit den Athembewegungen verschiebt. Nun legt man zwischen die beiden Blätter der Peritoneums rings um die Wunde Jodoformgaze oder sonst einen antiseptischen Stoff, füllt die ganze Wunde damit aus und verbindet. Diesem Eingriffe folgt in der Regel gar keine Reaction; wenigstens verhielt sich dies so in unseren Fällen ausnahmslos. Nach 5—6 Tagen haben sich zwischen Peritoneum parietale und viscerale feste Verklebungen gebildet, welche einen sicheren

Schutz gegen das Eindringen von Cystenflüssigkeit in die Bauchhöhle gewähren, und nun kann man dreist zur Eröffnung des Sackes schreiten. Seine Oberfläche liegt entweder direct, oder von einer Schichte des ihn beherbergenden Organes bedeckt, im Grunde der Wunde. Ist Letzteres der Fall, so kann man sich durch einen Probetroicart von der Mächtigkeit derselben überzeugen, um so einen Maassstab für das weitere Vorgehen zu gewinnen. Nun schneidet man entweder mit dem Messer die Cystenwand und die eventuell sie bedeckende Parenchymschichte in ausgiebiger Weise ein, oder nimmt die Eröffnung, um vor parenchymatösen Blutungen ganz sicher zu sein, mit dem Thermokauter vor, wie dies in unseren Fällen geschah. Soforst stürzt Cystenflüssigkeit aus der Wunde, kleinere Tochterblasen werden von ihr fortgerissen und spontan zu Tage gefördert, grössere drängen sich in die Wunde, dem Abfluss der Flüssigkeit den Weg versperrend. Diese zieht man mit Pincetten hervor, durchspült die Höhle mit antiseptischen Flüssigkeiten, kurz man räumt, so viel nur immer möglich, den Inhalt des Sackes aus. Ganz gelingt dies wohl beim ersten Male nie, da ja viele Blasen adhärent sind und sich erst später abstossen. Hierauf führt man ein entsprechendes Drainrohr in die Wundhöhle und legt darüber einen antiseptischen Verband an. Die weitere Behandlung unterscheidet sich in nichts von der einer jeden grösseren granulirenden Höhle. Je nach der Secretion nimmt man täglich oder jeden zweiten Tag reinigende Irrigationen vor, entfernt sich einstellende Blasen u. s. w. Gewöhnlich nach einer Woche beginnt sich die Endmembran abzustossen; man kann sie in der Regel in grossen Fetzen, selten als Ganzes entfernen. Sehr gut kann man den Heilungsvorgang mittelst des Endoskopes beobachten, da man mit Zuhülfenahme desselben die ganze Höhlenwandungen zu besichtigen im Stande ist. Auch kann man durch dasselbe mit der Urethralzange eingehen und eventuell zurückgebliebene Membranfetzen entfernen.

Unter der gütigen Mitwirkung des Herrn Docenten Dr. Grünfeld gelang es auf diese Weise, namentlich im Falle I bedeutende Mengen der sich nur schwer lösenden Mutterblase zu entfernen.

Je nach der Grösse der Höhle dauert die vollständige Heilung mehr oder minder lang. Nach 3 Wochen sind die Kranken immer so weit, dass sie herumgehen und ambulatorisch behandelt werden können. Bis zur gänzlichen Vernarbung der zum Schlusse resultirenden Fistel vergehen indess 3—4 Monate.

Die auf diese Weise erfolgreich behandelten Fälle sind nun folgende:

I. Echinococcus hepatis (lob. d.). Operation nach Volkmann. Heilung.

Ch. O. 16 Jahre alt, aus Ungarn. Nach Angabe der Mutter der Kranken begann das Leiden vor beiläufig 3 Jahren mit Magendrücken, Aufstossen und Uebelkeiten. Erst im Frühjahre 1882 bemerkte Patientin eine Schwellung zwischen Brustbein und Nabel, welche damals sehr hart gewesen sein soll. Die Geschwulst nahm langsam, aber stetig an Umfang zu. Ikterische Färbung war nie vorhanden, ebensowenig Athembeschwerden. Menstruation sehr unregelmässig, manchmal bis fünf Monate aussetzend. Kein für ihre jetzige Krankheit ätiologisch verwerthbarer Umstand zu ermitteln.

Patientin klein, von gedrungenem, kräftigem Körperbau; Haut und Schleimhäute blass. Bei der Inspection bemerkt man eine halbkugelige Hervorwölbung zwischen Schwertfortsatz und Nabel. Die Palpation lässt in dieser Hervorragung eine deutlich fluctirende Geschwulst erkennen, über welcher die normale Haut leicht verschiebbar ist; der Tumor lässt sich nach beiden Seiten und nach unten gut abgrenzen und gibt in seiner ganzen Ausdehnung bis zwei Querfinger über den Nabel leeren Percussionschall, welcher nach oben und rechts unmittelbar in den Leberschall übergeht. Die respiratorischen Bewegungen des Zwerchfelles werden von dem Tumor deutlich mitgemacht; Hydatidenschwirren ist nicht wahrnehmbar. — Die Untersuchung der Brustorgane ergibt keine Abnormität.

Am 27. October 1883 Operation (1. Act). Nach den bei Laparotomien üblichen Vorbereitungen wird in der Chloroformnarkose über der Geschwulst in der Mittellinie eine 6 Cm. lange Incision gemacht, das parietale Blatt des Peritoneums gespalten und so ein glänzender Tumor zur Ansicht gebracht, dessen Ueberzug mit dem Peritoneum parietale schon theilweise verwachsen ist. Jodoformgaze in die Wunde, Verband.

Auf diesen Eingriff erfolgt nicht die geringste Reaction; der Verband wird nicht gewechselt.

Am 9. Tage (6. November) nach gemachter Incision wird die Cyste mit dem Thermokauter (Paquelin) eröffnet. Dieser Eingriff wird ohne Narkose und, ohne dass Patientin irgend welche Schmerzensäusserungen von sich gibt, vorgenommen. Es entleert sich leicht getrübte, gelblichgrüne Flüssigkeit und eine grössere Menge von verschieden grossen Tochterblasen. Täglich wurden Ausspülungen des Sackes mit hypermangansaurem Kalium vorgenommen, wobei sich noch häufig Blasen entleerten. Die Abstossung der Blasen war nach 3 Wochen beendet, doch nahm die Contraction des Sackes noch deswegen längere Zeit in Anspruch, da sich die Abstossung der Begrenzungsmembran ziemlich verzögerte. Man konnte unter directer Beleuchtung mit dem Endoskop, wobei Herr Dr. Grünfeld gütigst intervenirte, die Stellen, wo ein Stück Endmembran anhaftete, sehr scharf als weisse Plaques gegen jene Stellen unterscheiden, an welchen die Membran bereits abgestossen und lebhaft rothen Granulationen Platz gemacht hatte. Man versuchte auch unter endoskopischer Beleuchtung die noch anhaftende Membran abzulösen, was jedoch wegen Morschheit derselben nur in ganz kleinen Partikelchen gelang. Die zurückbleibenden Membranreste unterhielten auch durch 10 Wochen hindurch eine ziemlich profuse Eiterung, unter welcher die Patientin bedeutend herabkam. Nur bis zum 26. November im Spital behandelt, wurde dieselbe weiter in die poliklinische Behandlung übernommen. Die Oeffnung in dem

Echinokokkensack wurde mittelst eines gröberen Drainagerohres, an dem bei tieferer Einführung die Pulsationen der Aorta sehr präcis zu sehen waren, offen gehalten. Entsprechend der Contraction des Sackes schnitt man das Drainagerohr successive ab, da, wie es öfters versucht wurde, die einfache Einführung eines Drains durch die Bauchwanddicke sofort allgemeine Erscheinungen einer Eiterretention zur Folge hatte. Endlich nach zehnwöchentlicher Dauer hatte sich der Sack vollständig mit Granulationen ausgefüllt und in weiteren 10 Tagen schloss sich auch die äussere Wunde. Die vollständige Genesung der Patientin wurde noch durch einen ziemlich heftigen Anfall von Intermittens verzögert, so dass Patientin Ende Januar 1885 aus der Behandlung in ihre Heimath entlassen wurde. Nach wiederholt eingezogenen Erkundigungen befindet sich dieselbe bis jetzt vollständig gesund, ohne Localsymptome von Seite der angelegten Wunde, noch solcher einer Verallgemeinerung ihrer bestandenen Echinokokkenkrankheit.

Bemerkenswerth war, dass während der Abstossung der Endmembran es plötzlich zu einer ziemlich reichlichen Entleerung beinahe reiner Galle kam, offenbar durch Eröffnung eines grösseren Gallenganges. Die Gallensecretion dauerte eine Woche an und hatte keinen ungünstigen Einfluss auf das Wundverhalten, noch auf das Allgemeinbefinden der Patientin. Mit der Wucherung der Granulationen sistirte auch für den ganzen weiteren Verlauf jedwede Gallenentleerung.

II. Echinococcus hepatis (lob. d.). Operation nach Volkmann. Heilung.

L. K. 20 Jahre alt, aus Wien, angeblich bis vor zwei Jahren vollkommen gesund. Um diese Zeit soll die Kranke Blattern überstanden haben; Narben sind nicht zu sehen. Oefters bemerkte sie das Auftreten von „Leberflecken" im Gesichte, die immer wieder von selbst verschwanden. Vor ihrer jetzigen Erkrankung waren Appetit, Stuhl und Periode immer normal. Seit einem Jahre ist der Stuhlgang unregelmässig, retardirt. Patientin hat nie mit Hunden verkehrt.

Im Juni 1883 bekam sie plötzlich ohne eine vorausgegangene bekannte Ursache stechende Schmerzen in der Lebergegend und damals, vielleicht durch die Schmerzen auf diese Gegend aufmerksam gemacht, bemerkte sie zum ersten Male eine Geschwulst unterhalb des rechten Rippenbogens. Sie suchte Hülfe auf der Klinik des Herrn Hofrathes v. Bamberger, wo sie zuerst mit Dieulafoi's Spritze punctirt wurde. In der so gewonnenen wasserklaren Flüssigkeit wurden spärliche Haken gefunden. Diese Punctionen wurden, da die Cyste sich nicht verkleinerte, mehrmals wiederholt. Im Ganzen wurden deren 6 vorgenommen; die beiden letzten Male wurden nur Probepunctionen mit Pravaz'scher Spritze gemacht. Nach der vorletzten Punction, bei welcher eiterige Flüssigkeit gewonnen wurde, trat 6tägiges Fieber und Zeichen einer leichten peritonealen Reizung auf. Da der Zustand der Kranken sich nicht besserte, entschloss sie sich zu einem radicalen Eingriffe und liess sich zu diesem Zwecke am 1. Juli 1884 auf unsere Klinik aufnehmen.

Status praes. Patientin klein, von gedrungenem Körperbau, mittelmässig genährt, blass. Im Gesichte, namentlich an der Stirn und an beiden Wangen zahlreiche braungelb pigmentirte Stellen. Die Untersuchung der Lungen und des Herzens ergibt keine Abnormität. Unterhalb des Schwertdfort-

satzes und des rechten Rippenbogens bemerkt man eine flach-kugelige Hervorwölbung, welche nach abwärts bis zwei Querfinger über den Nabel reicht, nach links hin bis zur Parasternallinie dieser Seite sich erstreckt und nach rechts gegen die Weiche hin sich allmählich verflacht. Der Tumor, welcher sich nach allen Seiten hin gut abgrenzen lässt, macht die Athembewegungen mit, zeigt überall absolut leeren Schall und fluctuirt deutlich. Nach oben zu geht der leere Schall im ganzen Bereiche der Hervorwölbung direct in den Leberschall über. Die übrigen Unterleibsorgane zeigen normale Verhältnisse.

Am 3. Juli 1884 Operation (1. Act) genau wie im Falle I. Es kommt dadurch die bläuliche Leberoberfläche zur Ansicht, welche sich nach auf- und abwärts prompt mit den Athembewegungen verschiebt. Nun wird zwischen Peritoneum und Leber Jodoformgaze eingeschoben und die Wunde ganz mit solcher ausgefüllt. Darüber Bruns'sche Watte und impermeables Zeug. Auf diesen Eingriff erfolgt gar keine Reaction. Verband wird nicht gewechselt.

Am 9. Juli, am 6. Tage nach dem 1. Acte der Operation wird zur Eröffnung der Cyste geschritten. Nachdem man sich mit einem Probetroicart überzeugt, wie tief die Flüssigkeit liegt, wird die gut 1 Cm. dicke Leberschicht sammt der Cystenwand mittelst Thermokauters in der ganzen Länge der Hautwunde durchgebrannt.

Sofort ergiesst sich ohngefähr $^3/_4$ Liter eiteriger Flüssigkeit und eine grössere Zahl von Blasen. Nach Ausspülung mit Kali hypermang. Drainage, Verband. Aus dem Heilungsverlauf wäre Folgendes hervorzuheben: Am 3. Tage nach Eröffnung der Cyste stellt sich Fieber ein, welches durch 6 Tage anhält, jedoch nur 2 mal des Abends 39° erreicht. Weiterer Verlauf fieberfrei.

Die letzten Blasen gehen am 21. Juli ab.

Die Abstossung der Wandmembran beginnt am 9. Tage post operat.; durch 3 Tage hindurch lassen sich nach der täglichen Ausspülung der Cyste grosse Membranfetzen entfernen. Damit erscheint der Abstossungsprocess beendet. Unter starker, sehr übelriechender Secretion verkleinert sich allmählich die Höhle.

Patientin verlässt am 10. August, also einen Monat nach erfolgter Operation, das Krankenhaus. Es besteht noch ein Fistelgang von 8 Cm. Tiefe, der sich erst nach 3 Monaten vollkommen schloss.

III. Echinococcus hepatis. Operation nach Volkmann. Heilung.

A. H., 25 Jahre alt, aus Wien. Patientin wurde in ihrem 6. Lebensjahre von einem grossen Hunde in die rechte Wange gebissen; sie ist die Tochter eines Fleischhauers, spielte öfters mit den im Hause ihres Vaters anwesenden zahlreichen Hunden und liess sich von diesen auch belecken; bis zu ihrem 17. Lebensjahre blieb sie jedoch gesund. Um diese Zeit begann sie abnorme Sensationen im Unterleibe wahrzunehmen, so namentlich das Gefühl von Völle und Druck, leichte Athembeschwerden traten ein, gallige Flüssigkeit wurde öfters erbrochen und der Appetit verminderte sich. Auch soll schon damals eine geringe Anschwellung in der Lebergegend bemerkbar worden sein, welche bei angestrengter Arbeit Schmerzen verursachte. Die Schwellung in der Lebergegend nahm langsam zu und in den letzten

Wochen fieberte die Kranke häufig, wurde magerer, matt und auffallend blass. Menses immer regelmässig; drei gesunde Kinder.

Status praes. Schwächlich gebautes, sehr anämisches Individuum. An der rechten Wange eine von dem erwähnten Hundebiss herrührende Narbe. Brustorgane normal. Deutliche Hervorwölbung unter dem rechten Rippenbogen, welche nach links hin bis zur verlängerten Parasternallinie, nach abwärts bis zum Nabel reicht. Diese Prominenz entspricht einer Geschwulst, welche, deutlich fluctuirend, sich mit den respiratorischen Bewegungen verschiebt, überall leeren Schall zeigt, kein Hydatidenschwirren erkennen lässt und sich von der Leber, deren obere Begrenzung an der fünften Rippe sich befindet, deren unterer stumpfer Rand in der Nabelhöhe tastbar ist, nicht abgrenzen lässt. — Die übrigen Bauchorgane normal.

Am 9. Juli 1884 wird die Operation und zwar genau so wie in den früheren Fällen vorgenommen. Am 13. Juli Eröffnung der Cyste, bei welcher Gelegenheit eine gut 1 Cm. dicke Schicht Leberparenchym durchglüht wird. Es entleeren sich über zwei Liter eiterig getrübter Flüssigkeit und einige Hundert verschieden grosser Tochterblasen. Die Heilung verläuft ohne besondere Zwischenfälle. Am 4. Tage p. o. steigt die Temperatur bis 39° und erreicht durch 8 Tage hindurch allabendlich dieselbe Höhe. Von da ab fieberfreier Verlauf. Die Endmembran beginnt sich vom 10. Tage an abzustossen und wird in grossen Fetzen entfernt. Die letzten Tochterblasen, deren im Ganzen eine ungeheuere Zahl — gewiss an Tausend — vorhanden, gingen am 25. Juli, 12 Tage nach Eröffnung der Cyste, ab. Schon nach 3 Wochen verlässt die Kranke das Spital und wird von da an ambulatorisch behandelt. Erst nach 4 Monaten tritt endgültige Vernarbung ein. Patientin ist heute, ein Jahr ist inzwischen verflossen, vollkommen gesund und kräftig.

IV. Echinococcus hepatis. Operation nach Volkmann. Heilung.

B. G. 43 Jahre, aus Leobersdorf in Nieder-Oesterreich, war mit Ausnahme einer „Bauchfellentzündung (2 Monate bettlägerig, Erbrechen, Fieber, starke Schmerzen im Bauche), die sie vor längerer, nicht näher eruirbarer Zeit überstanden hat, nie ernstlich krank. Seit ihrem 14. Lebensjahre ist sie regelmässig menstruirt, verheirathete sich im 23. Jahre und hat 10 mal normal geboren. Aus den sehr verworrenen Angaben der Kranken über ihr jetziges Leiden ist Folgendes zu entnehmen. Seit einigen Jahren schon will sie an Vergrösserung der Leber leiden, welche zur Zeit der Periode angeblich zunahm. Sie hatte öfters an Schmerzanfällen zu leiden, welche regelmässig auf warme Ueberschläge nachliessen. In der anfallsfreien Zeit fühlte sich die Kranke wohl, nur etwas matt. Zu Ostern vorigen Jahres erkrankte sie an Intermittens quotid.; damals schon soll der behandelnde Arzt einen Leberechinococcus diagnosticirt haben. Im Laufe des letzten Jahres wiederholten sich die erwähnten Schmerz- und Schwellungsanfälle zur Zeit der Periode. Zuletzt erkrankte Patientin zur Zeit der letzten Menses wieder in typischer Weise, doch soll diesmal sich eine zweitägige Schwerbesinnlichkeit hinzugesellt haben; sie war damals 14 Tage bettlägerig. Gelbsucht hat einmal und zwar vor 2 Jahren bestanden.

Patientin klein, schwächlich, Hautfarbe blass-bräunlich, jedoch nicht ikterisch. Thorax gut gebaut, rechte Hälfte in ihrem unteren Antheile pro-

minenter. Mammae atrophisch, oberhalb der linken Mamilla eine Narbe (angeblich noch puerperaler Mastitis).

Regio hypogastrica rechts ziemlich bedeutend vorgewölbt und schon äusserlich durch eine seichte Furche in zwei Geschwulstantheile getrennt. Die Geschwulst reicht bis zum Nabelniveau und steigt mit den Respirationsbewegungen auf und ab.

Die Percussion des Thorax ergibt links eine kleine Herzdämpfung an normaler Stelle. Herztöne wenig accentuirt; Herzaction leicht arythmisch; über keinem Ostium ein Geräusch. Rechterseits in der Parasternallinie reicht der helle volle Schall bis zur 6. Rippe; von da ab leerer Schall bis zum Nabel. In der Axillarlinie hört der volle Schall im Niveau des Process. xyph. auf; der hier beginnende leere Percussionsschall reicht bis 5 Cm. über die Spin. a. s. Rückwärts normale Percussionsverhältnisse.

Entsprechend der sichtbaren Geschwulst und dem leeren Schallgebiet tastet man einen im Nabelniveau schon in der Axillarlinie beginnenden nach vorn bis genau in die Mittellinie reichenden glatten Tumor, welcher durch den Rectus etwas eingeschnürt erscheint, daselbst eine leichte Kerbe aufweist und nach rechts von dieser Kerbe einige härtliche Partien erkennen lässt. Die Geschwulst ist elastisch und fluctuirt deutlich; in ihrer Incisur die normale Gallenblase tastbar. Oberhalb des Nabels eine kleine Hernie.

Milzdämpfung etwas verbreitert.

Vagina weit, glatt. Vaginalportion etwas hypertrophisch. An der vorderen Muttermundslippe eine Excrescenz. Uterus frei beweglich, Ovarien atrophisch.

Am 26. April 1885 wird die Operation (1. Act) vorgenommen. Das Peritoneum parietale wird durch einige Knopfnähte an die Hautwunde angenäht. Im Weiteren wurde so verfahren wie in den früheren Fällen. Am 2. Mai Eröffnung der Cyste mit Thermokauter. Unter Elevation der Temperatur auf 40° am Abende des Eröffnungstages kam es bei einer durchschnittlichen Abendtemperatur von 38,5 zur Eiterung des Sackes. Durch die Oeffnung entleerten sich kleinere Blasen von selbst, theilweise liess man die grösseren durch Hustenstösse in die Wundöffnung sich einstellen, um sie dann gänzlich hervorzuziehen. Die Begrenzungsmembran stiess sich nach einer Woche in sehr grossen Stücken ab. Dementsprechend verkleinerte sich auch der Sack sehr rasch und es bildete sich allmählich nun eine ursprünglich 15 Cm. lange Fistel aus, deren Schliessung sehr lange Zeit in Anspruch nahm, so dass am 20. Juli eine minimale Eiterung aus der Wunde immer noch besteht. Die durch die Initialeiterung stark herabgekommene Patientin erholte sich bei Versiegung der Secretion sehr rasch.

Auch bei dieser Patientin kam es 14 Tage post. op. zur Entleerung von einer täglichen Menge von 40 Ccm. ziemlich reiner Galle; dieselbe hörte jedoch nach 3 Tagen vollständig auf. Das Allgemeinbefinden der Patientin lässt bis auf geringe Eitersecretion aus der Fistel nichts zu wünschen übrig.

V. Echinococcus lienis. Operation nach Volkmann. Heilung.

N. St., 26 Jahre, gibt an, folgende Erkrankungen durchgemacht zu haben: Einen Schlüsselbeinbruch, Blattern (keine Narben) und vor 6 Jahren eine durch einen Stich mit einer tintigen Feder verursachte Phlegmone der rechten Hand und des rechten Vorderarmes, welche ohne Functionsstörungen ausheilte.

Die heutige Erkrankung wurde vor beiläufig 5 Jahren zum ersten Male bemerkt. Angeblich traten damals infolge einer heftigen Verkühlung Schmerzen in der linken Schulter, Husten mit schleimig-eitrigem Auswurf und Fieber auf, was den Patient zwang, durch 8 Tage das Bett zu hüten. Damals fiel ihm zum ersten Male, namentlich beim Husten, eine Schmerzhaftigkeit unter dem linken Rippenbogen auf und zugleich bemerkte er daselbst eine grössere Resistenz. Die unangenehmen Symptome dieser Erkrankung gingen allmählich wieder zurück und beunruhigten den Kranken nur zeitweilig. Im Februar 1885 traten ohne weitere Veranlassung Athembeschwerden und stechende Schmerzen in der linken Lendengegend auf. Senfteig linderte die Beschwerden. Seit Ostern Appetitlosigkeit, was den Kranken bewog, sich auf der Klinik des Herrn Prof. v. Bamberger aufnehmen zu lassen, von wo er, behufs Vornahme der Operation, an unsere Klinik gewiesen wurde. Bei Prof. v. Bamberger wurde Patient dreimal punctirt; eine Punction war von Erbrechen, Fieber und einem masernähnlichen Ausschlage gefolgt.

Der Kranke war während der Occupation in Bosnien und Slavonien, wo viele Hunde gehalten werden; mit Hunden schlief er nie in einem Zimmer; den Genuss von Hundefleisch kann Patient jedoch nicht sicher in Abrede stellen, ja er findet ihn sogar sehr wahrscheinlich.

Patient erscheint blass, kräftig gebaut. An der Hautoberfläche und im subcutanen Zellgewebe nirgends eine Geschwulst wahrnehmbar.

Thorax schmal; Percussion: vorne rechts normaler Lungenschall bis zur 5. Rippe, wo die Leberdämpfung beginnt. Links hell und voll bis zum unteren Rand der 3. Rippe. Herzdämpfung geht nach unten in die Tumordämpfung über, überschreitet aber weder den linken Sternalrand, noch die linke Mamillarlinie.

Leberdämpfung beginnt an der 5. Rippe und reicht nicht über den Rippenbogen hinab.

Die Tumordämpfung beginnt in der Mittellinie am Process. xyph., reicht bis zum Nabelniveau und erstreckt sich nach rückwärts als eine 15 Cm. breite Zone leeren Schalles bis nahe an die Wirbelsäule. Zwischen dieser Dämpfung und dem unteren Rande des linken Leberlappens ist ein mit seiner Spitze nach oben gerichtetes Dreieck von sehr hohem tympanitischen Percussionsklang eingeschoben. Bei Succussion dieser Gegend leichtes Quatschen mit amphorischem Beiklang hörbar.

Bei der Palpation tastet man den linken Rippenbogen bedeutend vorgetrieben, die Geschwulst selbst erscheint glatt, scheinbar aus 2 flachen Höckern zusammengesetzt, elastisch, deutlich fluctuirend. Kein Hydatidenschwirren nachweisbar.

Auch rückwärts erscheint die linke Weiche und Rippenbogengegend bedeutend breiter; die linke Bauchhälfte misst 45 Cm. gegen 40 Cm. rechterseits. Percussion rückwärts rechts bis zum 12. Dornfortsatz hell und voll; links schliesst sich an den hellen Schall eine Zone leeren Klanges an, welche bis zum unteren Rande der zweiten falschen Rippe reicht; von da an bis zum Darmbeinkamm tympanitischer Schall. Die obere Grenze der Tumordämpfung verschiebt sich beim Aufsetzen um circa 3—4 Cm. nach oben. Der Tumor macht die respiratorischen Bewegungen mit.

28. April 1885 Operation (1. Act). Ein mit dem linken Rippenbogen

paralleler Schnitt über die höchste Convexität des Tumors von 10 Cm. Länge. Eröffnung des Peritoneums.

Ueber den Tumor erscheint Netz vorgelagert, so dass erst nach dessen Wegdrängung die Geschwulstoberfläche sichtbar wird, welche zur Hälfte nach aussen unten weisslich, nach oben innen röthlich-blau gefärbt ist.

Der Tumor ist an seiner Vorderfläche nach unten zu durch straffere, nach rückwärts durch leicht lösbare Adhäsionen fixirt, nach innen und oben aber frei, so dass der untersuchende Finger leicht constatiren kann, dass die Leber, ziemlich hoch stehend und in einen scharfen Rand auslaufend, mit dem Tumor in keinem Zusammenhange steht.

Das Peritoneum parietale wird nun durch einige Seidenknopfnähte an die Hautwunde fixirt und hierauf Jodoformgaze eingelegt. Verband. Keine Reaction. Verband bleibt bis zum 3. Mai liegen. An diesem Tage Eröffnung der Cyste mit dem Thermokauter. Es entleeren sich 1700 Grm. einer nahezu wasserklaren Flüssigkeit, in deren Sediment zahlreiche Scolices und Haken zu finden sind. Keine einzige Tochterblase geht ab. Drainage der Höhle. Verband.

Am Tage nach der Cysteneröffnung steigt die Temperatur bis auf 41°, fällt jedoch schon am nächsten Morgen zur Norm herab. Es werden täglich Ausspülungen der Höhle vorgenommen; die Secretion ist sehr reichlich und übelriechend. Schon am 10. Mai verlässt der Kranke das Bett und verbringt täglich einige Stunden im Garten. Am 12. Mai lassen sich Fetzen der Endmembran entfernen; am 18. Mai geht das letzte sehr derbe und grosse Stück der Mutterblase ab. Am 12. und 13. Mai an beiden Vorderarmen und am linken Knie Urticaria, welche jedoch im Laufe von zwei Stunden vollkommen verblasst. Die Höhle verkleinert sich langsam, aber stetig, der üble Geruch des Eiters verschwindet, das Allgemeinbefinden bleibt ungetrübt und am 11. Juni verlässt Patient mit einem noch 14 Cm. langen, jedoch schmalen Fistelgang das Krankenhaus, um ambulatorisch bis zum vollkommenen Verschluss der Wunde behandelt zu werden. Am 29. Juni lässt sich der Kranke wegen fieberhafter Erscheinungen neuerdings aufnehmen; man findet an der Wunde nichts Abnormes, die Secretion ist sehr mässig, aus gutem Eiter bestehend. Bald konnte man einen acuten Morbus Brightii constatiren, indem die Diurese verringert war, leichte Oedeme auftraten, Eiweiss und Nierencylinder im Harn zu constatiren waren. Auf Milchdiät und ein leichtes Diureticum gingen diese Symptome zurück, so dass der Kranke am 15. Juli das Spital verlassen konnte. Die Fistel noch 10 Cm. tief.

Anknüpfend an obige Krankengeschichten mögen hier noch folgende Beobachtungen Platz finden.

Hydatidenschwirren konnte in keinem Falle nachgewiesen werden, ein neuer Beweis, dass dieses fragliche Symptom für die Diagnose ganz unverwerthbar ist.

Was das chemische Verhalten der Cystenflüssigkeit anlangt, so waren Spuren von Eiweiss regelmässig, Bernsteinsäure und ihre Salze nie nachweisbar. Die Kenntniss dieser Thatsache verdanke ich Herrn Prof. Dr. J. Mauthner, welcher in liebenswürdigster Weise diese mühevollen Untersuchungen anstellte.

Bei der mikroskopischen Untersuchung gelang es mir nur in 2 Fällen (I und V) Haken und Scolices zu finden. Besonders zahlreich traf ich sie in dem Sediment der aus dem Milzechinococcus gewonnenen Flüssigkeit; in jedem Präparat, sogar in jedem Gesichtsfelde sah man reichliche Haken und dichtgedrängt Scolices mit und ohne Hakenkränze. — In allen Fällen war die bekannte Parallelstreifung der Membranen sehr deutlich zu sehen.

Die ziemlich häufig angeführte Gallensecretion nach Operation von Leberechinokokken trat auch in unseren Fällen 2 mal auf (Fall I und IV), nahm jedoch nie grössere Dimensionen an und cessirte ziemlich bald, ohne auf den Verlauf irgend welchen Einfluss zu üben. Mässige Gallenabsonderung wird von allen Beobachtern als prognostisch belanglos hingestellt und die Erfahrung, die wir in unseren Fällen gemacht, bestätigt diese Anschauung.

In der Meklenburg'schen Sammelforschung. S. 197 u. f. zählt Wechselmann 25 Fälle auf, bei denen nach Operation von Leberechinococcus Gallenausfluss auftrat. Obwohl nun in einzelnen Fällen der Gallenverlust ein sehr lang anhaltender und profuser war (das täglich ausgeschiedene Gallenquantum betrug in einem Falle bis zu 3 Pfund), trat doch in keinem Falle der letale Ausgang als Folge des Gallenausflusses ein. Dieser cessirte bei fortschreitender Vernarbung in allen Fällen ohne besondere therapeutische Maassnahmen.

Urticaria sahen wir nur einmal auftreten (siehe Fall V).

Erwähnenswerth erscheint noch der Umstand, dass das Secret in allen 5 Fällen eine Zeit hindurch trotz aller antiseptischen Maasnahmen sehr übelriechend wurde. Dieser Gestank ist ganz eigenthümlich fade und von charakteristischer Nuance, wie ich ihn bei gar keinem anderen Eiterungsprocesse wahrnahm.

Mit der Volkmann'schen Methode streitet um den Rang die sogenannte „primäre einzeitige Incision" nach Lindemann.

Bei dieser wird, wie schon ihr Name sagt, die Eröffnung der Cyste in einem Tempo vorgenommen. Nachdem man die Bauchdecken und das Peritoneum pariet. gespalten, wird letzteres durch Nähte an die Bauchwand befestigt; hierauf werden zwei Fadenschlingen durch die Cyst egelegt und diese von Assistenten mit Hülfe der Schlingen in die Bauchwunde vorgezogen, so dass dadurch „ein hermetisch zu nennender Verschluss der Peritonealhöhle" bewirkt wird. Jetzt wird der Sack in der ganzen Ausdehnung der Bauchwunde incidirt, sein Inhalt ausgeräumt und die Wundränder der Cyste mit denen der Bauchdecke durch dichte Nähte vereinigt.

Ob man nun zur Naht Catgut (Lindemann), Seide (Landau, Puky) oder Silberdraht verwendet, ob die Fadenschlingen senkrecht, oder parallel zur Hautwunde durchgezogen werden, ob man die gewöhnliche Knopfnaht, oder wie Puky es vorschlug, die Max Müller'sche Naht anwendet, das ändert wohl das Princip der Operation nicht. Das sind alles Aenderungen und „Verbesserungen", die wohl nur der

persönlichen Vorliebe des einen oder anderen Operateurs für dieses oder jenes Nahtmaterial u. dergl. ihre Existenz verdanken.

Das eben geschilderte einzeitige Verfahren und das zweizeitige nach Volkmann sind, wie erwähnt, die beiden Methoden, welche gegenwärtig das Feld bei Operation von Echinokokken der Bauchhöhle beherrschen. Wenigstens gilt dies von den deutschen Chirurgen; in anderen Ländern scheint man anderer Ansicht zu sein, da z. B. Verneuil[1]) seit 15 Jahren, angeblich mit guten Erfolgen, mit der Canule à demeure operirt. Einzelne Krankengeschichten, die Zahl seiner Operationen oder eine Statistik der Erfolge führt er jedoch nicht an, so dass man sich aus seiner Publication gar kein Urtheil über den Werth dieser Methode bilden kann; oder soll man sich vielleicht damit zufrieden geben, dass Verneuil mit ihr zufrieden ist?

Die Dänen, die wohl über das reichste Material verfügen, scheinen noch immer stark in Aetzpasta zu arbeiten. Finsen allein hat 45 Echinococcuskranke auf diese Weise behandelt und 35 davon geheilt; fünf Fälle endeten letal; auch Jonassen und Andere operirten in dieser Weise eine nach unseren Begriffen ganz colossale Zahl von Echinokokken.

Leider konnte ich die reiche dänische Literatur nicht benutzen und kann nur so viel sagen, dass das Aetzverfahren im Ganzen ziemlich gute Resultate zu geben scheint. Seine Hauptübelstände sind die Umständlichkeit, die lange Dauer und vor Allem die grosse Schmerzhaftigkeit — Gründe genug, dasselbe nicht nachzuahmen.

In England (Lawson) und Amerika wird vielfach mit dem Thermokauter operirt und die Naht mit Silber gemacht, und Ransohoff[2]) (Cincinnati) versteigt sich bei Gelegenheit des Anpreisens dieser Methode zu folgendem Satze: „Bei dem unentschiedenen Werthe der antiseptischen Methode und der unsicheren Controle, die man über den Grad und die Ausdehnung der Entzündung ausüben kann, ist es zweifelhaft, ob Volkmann's Methode neben der von Sims angebahnten und von mir in zwei Fällen ausgeführten sich halten lässt.“ Es muss um die Antiseptik jenseits des grossen Wassers und speciell um die Ransohoff's traurig bestellt sein, wenn solche Aussprüche überhaupt möglich sind!

Bei jenen Chirurgen nun, welche über Antisepsis nicht so wegwerfend denken, kommen, wie gesagt, nur die beiden früher be-

1) Traitement de kystes hydatiques du foie. Gazette des hôpit. 1885. No. 5.

2) Ein Beitrag zur Chirurgie der Leber. Berliner klin. Wochenschrift. 1882. Nr. 40.

schriebenen Methoden in Betracht und gewiss mit Recht, wie wohl aus den früher angeführten Resultaten und Vergleichen zur Genüge erhellt. Welcher von beiden soll man den Vorzug einräumen?

Seit Landau (l. c.) gegen die Vornahme der Volkmann'schen Operation Gründe angeführt hat, wird die einzeitige Methode vielseitig favorisirt, und es entsteht nur die Frage, ob denn diese Gründe gar so schwerwiegend sind, dass man deswegen eine so einfache und sichere Methode aufgeben soll. Ich glaube diese Frage entschieden mit nein beantworten zu müssen. Am besten und schwerwiegendsten sprechen die Resultate für diese Methode; wie schon erwähnt, sind alle, wenigstens mir bekannten, nach Volkmann operirten Fälle geheilt; mehr kann man doch von einem Operationsverfahren nicht verlangen. Weiter spricht für sie die grosse Einfachheit und Leichtigkeit; ohne grossen Apparat, mit ganz geringer Assistenz kann sie von Jedem geübt werden, ja sogar die Narkose könnte man nöthigenfalls entbehren, da man für den Bauchdeckenschnitt auch eventuell mit Localanästhesie auskommen kann. Dieser Vortheil der Einfachheit ist gewiss nicht zu unterschätzen, da ja nicht Jedem und nicht überall der ganze klinische Apparat, die sichere und zahlreiche Assistenz zur Verfügung steht. Sehen wir uns dagegen die einzeitige Methode an. Landau erwähnt selbst in der Operationsgeschichte seines Falles die Schwierigkeiten der einzeitigen Methode. „Athem- und Brechbewegungen erschweren das Nähen; aus der Leber blutet es reichlich, welche Blutung durch Naht gestillt werden muss, was wieder durch Brechbewegungen erschwert ist"; „trotzdem" gelangt keine Flüssigkeit in den Peritonealraum und die Operation wird nach 1¼stündiger Dauer beendet. Alle diese Schwierigkeiten können beim Volkmann'schen Verfahren gar nicht eintreten; die Operation ist in wenigen Minuten beendet. Korach, auch ein warmer Vertheidiger der einzeitigen Methode, sagt selbst, dass man bei mangelnder oder unzuverlässiger Assistenz zur Volkmann'schen Methode gezwungen ist. Der Ausspruch Landau's, dass die Lindemann'sche Operation wegen Ersparniss an Zeit und wegen ihrer Einfachheit vorzuziehen sei, erscheint also nach dem Gesagten nicht ganz plausibel.

Wenn Landau weiter gegen das Volkmann'sche Verfahren einwendet, dass man wegen der gemachten Adhäsionen leicht eine zweite Cyste, deren Vereiterung eventuell den Tod herbeiführen kann, übersieht, oder sich die Zugänglichmachung erschwert, so führt er selbst schon als mildernde Umstände für diesen Nachtheil einerseits die grosse Seltenheit des Vorkommens einer zweiten Cyste an und

andererseits meint er, dass man diesem Uebelstande durch sorgfältiges Palpiren und genaue Eruirung der Verhältnisse steuern könne. Ueberdies muss hinzugefügt werden, dass dieser Uebelstand ebenso sehr der einzeitigen Methode anhaftet, da auch hier, wenn man nicht sofort in der Lage ist, eine zweite verborgene Cyste zu entdecken, die durch die Naht sicher entstehenden Adhäsionen dieselben eventuellen Unzukömmlichkeiten im Gefolge haben können. Warum es nun gar, wie Landau sagt, geboten erscheint, auf jede noch so vortreffliche zweizeitige Methode zu verzichten, wenn wir mit einer Operation in einer Sitzung dasselbe leisten, ist auch nicht ganz einleuchtend, da ja, wo es sich um sicheren Abschluss der Peritonealhöhle handelt, die zweizeitigen Methoden jedenfalls die verlässlicheren sind, weshalb diese auch in vielen Fällen (Enterotomie, Gastrostomie) mit Vorliebe geübt werden. Ausserdem ist der zweite Act ein so geringfügiger Eingriff, dass er kaum als „Operation" gerechnet zu werden verdient; man kann die Cysteneröffnung, sei es mit Thermokauter, sei es mit dem Messer, immer ohne Narkose machen, da sie für die Kranken ganz schmerzlos ist.

Einen Umstand noch führt Landau gegen die zweizeitige Methode ins Feld, der aber nicht gegen die Methode als solche spricht, sondern nur ihre Anwendbarkeit in manchen Fällen ankämpft. Er meint nämlich, dass sie nur für solche Cysten anwendbar ist, welche entweder selbst der Bauchwand unmittelbar anliegen, oder wenigstens in so gelagerten Organen sich befinden; dass sie aber für tiefer gelegene Echinococcussäcke unbrauchbar sei. Die Richtigkeit dieser Behauptung zugegeben, liegt in ihr doch nichts weiter als eine Indicationseinschränkung für die Vornahme des zweizeitigen Verfahrens, aber noch immer kein Grund, es in geeigneten Fällen nicht anzuwenden.

Uebrigens haben Genzmer und Israel gezeigt, wie mit der Volkmann'schen Methode auch tief gelegenen Echinokokken beizukommen ist, und ich wäre in Verlegenheit, anzugeben, welche Vortheile in den eben genannten Fällen das einzeitige Verfahren geboten hätte.

Ein Uebelstand, der schon von mehreren Beobachtern angeführt wurde, scheint aber der einzeitigen Methode anzuhaften und das ist die Möglichkeit des Uebertrittes von Cystenflüssigkeit in die Bauchhöhle durch die Stichkanäle der Cystenwand. Witzel (l. c.) erwähnt z. B., dass, obwohl in dem von ihm beschriebenen Falle drehrunde Nadeln verwendet wurden, sich der Uebertritt, wenn auch geringer Mengen Flüssigkeit in die Bauchhöhle nicht ganz verhindern

liess, da die Stichkanäle infolge des Zuges der angenähten Cyste schlitzförmig wurden.

Doch abgesehen von allen theoretischen Bedenken, steht eines fest, dass die zweizeitige Methode, wie die Statistik lehrt, mindestens ebenso gute, ja sogar bessere Resultate liefert, wie das einzeitige Verfahren, und es scheint somit, dass der Ruf: Hie Volkmann! hie Lindemann! mehr der persönlichen Vorliebe Einzelner als wirklichen Vortheilen des einen Verfahrens gegenüber dem anderen seinen Ursprung zu verdanken hat. Einen unleugbaren Erfolg hat aber dieser Streit zu Tage gefördert: er hat die Kenntniss beider Methoden in weitere Kreise getragen, er hat durch genaue Aufzählung der Resultate gezeigt, welche riesige Fortschritte wir in der Bekämpfung dieses oft so deletären Leidens gemacht haben. Und heute ist man zur Ueberzeugung gelangt, dass das einzig richtige Verfahren bei Behandlung intraperitonealer Hydatiden die unter streng antiseptischen Cautelen durchgeführte breite Eröffnung des Cystensackes ist. Ob man sich dazu der ein- oder zweizeitigen Methode bedient — das scheint ziemlich gleichgültig zu sein; jedenfalls wird derjenige, der nicht über gute Assistenz verfügt, mit der letzteren besser fahren. —

Im Anschlusse an das Vorhergehende, theile ich noch zwei Fälle von Echinococcusgeschwülsten mit, welche nicht in den Rahmen der vorausgegangenen Besprechung passen, da sie vermöge ihres Sitzes einem anderen Operationsverfahren unterzogen werden mussten. Immerhin erscheinen sie gerade durch ihren seltenen Standort interessant und mittheilenswerth.

VI. Echinococcus in regione nuchae. Extirpation. Heilung.

F. M., 25 Jahre, aus Wien, bemerkt seit ihrem 5. Lebensjahre eine kleine, circa erbsengrosse Geschwulst im Nacken, welche 9 Jahre hindurch nahezu stationär blieb. Von da ab wuchs das Gebilde zusehends und erreichte in Kürze die Grösse eines Eies. Zehn Jahre trug die Kranke die Geschwulst, da sie ihr weiter keine Beschwerden verursachte. Endlich stellten sich ziehende Schmerzen im Nacken ein, was Patientin bewog, ärztliche Hülfe zu suchen. Die Geschwulst wurde punctirt, füllte sich aber rasch wieder — 4 mal wurde dieser Vorgang im Laufe des letzten Jahres wiederholt — ohne Erfolg.

Am 12. Januar 1885 stellte sich die Kranke zum ersten Male auf unserer Klinik vor und bot folgendes Bild. Genau in der Mitte des Nackens sitzt eine gut apfelgrosse, halbkugelige, stark gespannte und ausserordentlich deutlich fluctuirende Geschwulst, welche, wenn die Kranke gegen das Licht gewendet ist, schon auf grössere Distanz transparent erscheint. Haut über der Cyste etwas verdünnt, sonst normal, faltbar. Bei dem medianen Sitze der Geschwulst wurde in erster Linie an Hydrorhachis gedacht, aber die

Möglichkeit eines Echinococcus gleichzeitig im Auge behalten. Da die Kranke privater Verhältnisse wegen vorläufig nicht im Krankenhause bleiben konnte, aber von ihrem Leiden wenigstens vorübergehend befreit sein wollte, so wurde auch jetzt die Cyste punctirt, bei welcher Gelegenheit beiläufig 150 Grm. einer nahezu wasserklaren Flüssigkeit entleert wurden. Die chemische Untersuchung ergab Eiweiss in Spuren, Abwesenheit von Bernsteinsäure. Im Sedimente fand ich nach längerem Suchen einen unverkennbaren Haken, aber auch nicht mehr, was wohl darin seinen Grund haben mochte, dass die Cyste vorher schon so häufig entleert worden war.

Als die Kranke am 20. Januar behufs definitiver Entfernung des Gebildes auf die Klinik aufgenommen wurde, war die Cyste schon wieder nahezu gefüllt und hatte vielleicht drei Viertheile ihrer früheren Grösse erreicht. Nun wurde am 22. Januar die Geschwulst durch einen Längsschnitt gespalten und der Sack extirpirt. Die Wunde heilte in wenigen Tagen ohne jeden Zwischenfall.

VII. Echinococcus omenti majoris. Laparotomie. Exstirpation. Heilung.

Th. St., 31 Jahre alt, früher gesund, bemerkt seit dem Frühjahre 1881 eine Geschwulst unterhalb des Nabels. Dieselbe ist schmerzlos, ruft weder Harn-, noch Defäcationsbeschwerden hervor und beunruhigt den Kranken nur durch ihr rasches Wachsthum, so dass er sich zu einer ihm vorgeschlagenen Operation entschliesst.

Patient gut genährt, von massivem Körperbau. Die Untersuchung der Brustorgane ergibt ausser geringem Hochstand des Zwerchfells keine abnormen Verhältnisse. Die Inspection des Abdomens lässt nur eine sehr geringe Hervorwölbung der Nabelgegend erkennen. Bei der Palpation fühlt man einen ovoiden Tumor, dessen Spitze gegen die Symphyse gerichtet ist und dessen oberes, breiteres Ende den Nabel um zwei Fingerbreiten überragt.

Im ganzen Bereiche der Geschwulst dumpfer Schall; sie ist deutlich beweglich, besonders wenn in der Nabelgegend seitliche Bewegungen mit ihr versucht werden. Resistenz bedeutend — Fluctuation nicht nachweisbar. Versucht der Kranke sich aufzusetzen, so spannt sich die Rectusmusculatur vor dem Tumor; derselbe wird undeutlicher zu palpiren und büsst seine Beweglichkeit in bedeutendem Maasse ein. Untersuchung der Harnblase und des Rectums ergeben keinen näheren Aufschluss. Die Wahrscheinlichkeitsdiagnose lautete: Sarkom der hinteren Rectusscheide.

16. Juli 1881 Operation. Es wird ein Medianschnitt, begonnen knapp unter dem Nabel und bis 3 Querfinger über die Symphyse reichend, ausgeführt, Haut, subcutanes Fettgewebe und Fascie durchtrennt und die vordere und hintere Rectusscheide gespalten, bis sich vordrängende Fettläppchen die Gegenwart des Peritoneums anzeigen. Dieses wird mit der Scheere nach auf- und abwärts durchtrennt, worauf sich der weissliche, grossentheils an die vordere Bauchwand fixirte Tumor präsentirt. Dieser wird punctirt und es entleert sich über ein Liter anfangs wasserklarer, später trüber Flüssigkeit, in welcher einige Membranfetzen schwimmen. Die Adhäsionen mit der vorderen Bauchwand und mit dem Blasenscheitel lassen sich leicht und ohne Blutung stumpf lösen.

Der obere Pol der Cyste ist jedoch von dem grossen Netze förmlich umsponnen und so innig mit diesem verwachsen, dass es in mehreren Por-

tionen unterbunden und hierauf mit der Scheere durchtrennt werden muss. Nun erst lässt sich der Sack vollständig entfernen. Vereinigung der Bauchwunde mit zwei Platten- und einer Reihe von Knopfnähten.

Die exstirpirte kindskopfgrosse Cyste zeigte in ihrem Innern einige Tochterblasen; in der gewonnenen Flüssigkeit fanden sich zahlreiche Haken und einzelne Scolices, die Membranen erwiesen sich von der bekannten lamellösen Structur.

Der Heilungsverlauf war durchaus kein glatter. In dem unteren Wundwinkel etablirte sich eine durch längere Zeit anhaltende Eiterung, wobei jedoch die Temperatur nie über 38,5 stieg. In den ersten Tagen kam es mehrmals zu Erbrechen und schmerzhafter Harndrang quälte den Kranken. Später entwickelte sich aus unbekannten Gründen circumscripte Gangrän in der Haut des Hodensackes, und endlich — die Bauchwunde war schon vollkommen geheilt und Patient wurde nur noch wegen der noch nicht erfolgten Ueberhäutung der Scrotalgangrän im Krankenhause gehalten — überstand er noch eine croupöse Pneumonie. Endlich aber konnte er nach 9wöchentlichem Spitalaufenthalte geheilt entlassen werden.

Es sind nun volle 4 Jahre seit der Operation verflossen; der Operirte war während der ganzen Zeit vollständig gesund, konnte seinen schweren Dienst — er ist Sicherheitswachmann — ungehindert verrichten und erfreut sich, wie ich erst unlängst zu constatiren Gelegenheit hatte, eines blühenden Aussehens und einer imposanten Körperfülle. Nirgends im Abdomen oder sonstwo ein Tumor aufzufinden.

Echinokokken des Netzes sind im Allgemeinen eine ziemliche Seltenheit; Neisser führt beispielsweise unter 983 Fällen deren nur 2 an; immer, sagt derselbe Autor, sind die Echinokokken des Netzes und des Peritoneums multipel, ein solitäres Vorkommen ist hier noch gar nicht beobachtet. Im Widerspruche mit dieser Angabe stehen nun allerdings jene wenigen Fälle, welche im Leben beobachtet, operirt wurden und nicht zur Section kamen. Witzel, welcher in dieser Zeitschrift, XXI. Bd. S. 139 u. f. über diese Fälle berichtet und einen Fall eigener Beobachtung hinzufügt, trifft, wie ich glaube, das Richtige, wenn er diese Fälle als klinisch solitär erscheinende Echinokokken bezeichnet. Dass diese vorsichtig gewählte Bezeichnung sehr am Platze ist, beweist unter anderen insbesondere der ebenfalls in der citirten Arbeit erwähnte Fall von Scheerenberg. Es wurde ein enormer Echinococcus des Netzes, der für Hydrops ovarii gehalten wurde, punctirt. Die Kranke starb und bei der Section fand man eine geschrumpfte Echinokokkenblase im Netze und narbige Residuen von einem kleinen Echinococcus an der Oberfläche der Leber. Möglich, sogar wahrscheinlich, wenigstens nach den bisherigen Beobachtungen, dass in unserem Falle die Verhältnisse ähnlich liegen, aber immerhin lassen sich einige Momente hervorheben, welche zu Gunsten der Annahme eines wirklich solitären

Tumors sprechen. Dass es sich thatsächlich um einen vom Netz ausgehenden Echinococcus handelte, was nicht von allen als solchen bisher beschriebenen mit Sicherheit erwiesen ist, unterliegt wohl keinem Zweifel, da ja, wie aus der Krankengeschichte erhellt, der obere breite Pol der Geschwulst innig mit dem grossen Netze verwachsen war. Zu Gunsten der Annahme eines solitären Tumors spricht das dauernde Wohlbefinden des Kranken, sowie der Umstand, dass man gegenwärtig nirgends eine Spur einer Geschwulst nachzuweisen in der Lage ist. Auch hat der Kranke früher, bevor er den Tumor, dessentwegen er operirt wurde, bemerkte, nie irgend an einer Anschwellung, noch an sonst welchen Krankheitssymptomen gelitten, so dass man sich auch nicht gut vorstellen kann, es habe vielleicht früher in irgend einem Organ eine Echinokokkenblase bestanden, welche dann später verödete.

Was die Diagnose derartiger, im Netz sich entwickelnder Geschwülste anbelangt, so muss eingeräumt werden, dass sie zu den schwierigsten diagnostischen Problemen gerechnet werden muss. Auch in unserem Falle wurde die Diagnose, wie in fast allen ähnlichen Fällen, erst durch die Operation richtig gestellt. Von den beiden Merkmalen, welche Witzel für Netztumoren als charakteristisch hinstellt, grosse Beweglichkeit und häufig wiederkehrende Schmerzhaftigkeit, war in unserem Falle nur das erstere vorhanden. Immerhin wird schon dieses eine Symptom auffällig erscheinen müssen und wird in solchen Fällen, wo überdies Schmerzhaftigkeit vorhanden, und in denen man einen Zusammenhang mit anderen Organen der Bauchhöhle vielleicht auszuschliessen in der Lage ist, die Möglichkeit des Vorhandenseins eines Netztumors im Auge zu behalten sein.

Wien, im Juli 1885.

V.

Nierenkrebs, Nephrektomie.

Von

Dr. W. Orlowski
aus Warschau.

Bei so vielen bereits ausgeführten Nephrektomien sollten die Indicationen dieser Operation viel bestimmter geworden sein; dabei fällt jedoch etwas in die Wagschale der Zustand der anderen Niere, die nach der Operation die ganze physiologische Last übernehmen muss, und dieser Zustand ist nicht immer leicht vorauszusehen. Dem Rathe Prof. Billroth's folgend, hat Dr. Schustler die von Dr. Bolz in Dorpat anno 1883 veröffentlichte Arbeit vervollkommnet und 132 publicirte Fälle von Nephrektomie zusammengestellt; von diesen starben 62, genasen 70, die Mortalität nach dieser Operation beträgt also 42 Proc. Diese Zahlen, wie schon Billroth richtig bemerkt hat, haben jedoch keine Bedeutung in Hinsicht auf die Indicationen und die Prognose; sie beweisen nur, dass mehr als die Hälfte der Operirten genesen ist, und sie zeigen zugleich, mit welcher Kühnheit die meisten Chirurgen, der trefflichen Operationstechnik und den antiseptischen Mittel vertrauend an diese waghalsigen Operationen gehen und sie mit Erfolg ausüben; deshalb wurde auch die Nephrektomie, die anfangs von allen denkenden Chirurgen nur als Curiosum betrachtet wurde, so viele Male im Laufe von 15 Jahren ausgeführt.

33 mal wurde eine Niere wegen gut- und bösartiger Neubildungen ausgeschnitten; 20 dieser Kranken sind nach der Operation gestorben. Diesem schlimmen Resultate wären noch diejenigen erfolglosen Fälle anzureihen, in denen die Neubildung regenerirte, so dass die nach dieser Indication ausgeführte Operation nur wenig Erfolg aufzuweisen hat. Trotzdem dürfen wir manches Mal selbst in Fällen dieser Kategorie die Operation nicht aufschieben. Dies gilt für die primären bösartigen Neubildungen, den Nierenkrebs, wenn derselbe in seinem Anfangsstadium diagnosticirt wurde. — Der primäre Nierenkrebs kommt unseres Wissens selten bei Erwachsenen vor, er ist dann meist ein-

seitig und zwar öfter in der rechten Niere und scheint bei Männern öfter als bei Weibern sich zu entwickeln.

Der Tumor wächst gewöhnlich sehr rasch, erreicht einen colossalen Umfang und greift auf die benachbarten Gebilde über; deshalb wird öfters das Operationsresultat auch so misslich. — In unserem Falle hatten wir eben mit einem primären Nierenkrebse zu thun, der, wie wir es weiter unten sehen werden, noch frühzeitig genug erkannt und deshalb mit Leichtigkeit und Erfolg entfernt wurde. Obgleich das Resultat dieser Operation nur ein verhältnissmässig erfolgreiches zu nennen ist, da doch eine Regeneration der Neubildung nicht auszuschliessen ist, so wurde doch der Allgemeinzustand der Kranken nach der Operation sichtlich besser, und es wäre möglich, dass auch das weitere Schicksal der Kranken, wie wir es aus fremder Beobachtung erfahren, auf längere Zeit hinaus gesichert bleibt.

Billroth ist mit Czerny's Meinung, der die meisten Nephrektomien (18 an Zahl) ausgeführt hat, vollkommen einverstanden und hält den Lendenschnitt für den besten zur Entfernung der Niere und der sogenannten retroperitonealen Tumoren, da man nur auf diesem Wege den gefährlichen Complicationen, welche durch Eindringen septischer Stoffe in die Peritonealhöhle entstehen, entgehen kann; das Blutserum aber, das durch die Wände der nach Ausschälung der Tumoren entstandenen Höhlen secernirt wird, ist für diese septischen Keime ein sehr gefälliger Boden. — Der Zutritt zur Niere wird, nach Billroth's Aussage, am leichtesten bei der Simon'schen, von Czerny modificirten Schnittführung, wobei das untere Schnittende kühn nach unten und vorne verlängert wird, zweifingerbreit oberhalb und parallel dem Kamme des Os ilei.

Trotz aller Modificationen (Czerny, Adams, Lange, Barker, Stockwel, Küster), die auf Vergrösserung des Operationsfeldes ausgingen, ist jedoch der Lendenschnitt unzureichend, da er besonders zur Entfernung der durch eine Neubildung degenerirten Niere zu klein ist, und der Operirende ist genöthigt, durch die Bauchwand sich Weg zum Tumor zu bahnen, was freilich mehr complicirt und für den Kranken gefährlicher wird.

Die Modificationen der Schnittführung wurden ebenfalls durch die Grösse und die Lage des Tumors bestimmt. Er wurde in der Linea alba, zugleich mit einem Querschnitte, wie bei der wissenschaftlichen Autopsie, ausgeführt (Withead); Langenbuch machte ihn entweder am äusseren Rande des M. rectus abdominis, oder mit einem Querschnitte zugleich, parallel dem Poupart'schen Bande führten Czerny und Polk den Schnitt (die Peritonealhöhle wurde nicht geöffnet);

Kosinski schnitt in schräger Richtung, im 11. Interconstalraume anfangend, nach unten und nach vorne, dem Faserverlauf des M. obliquus externus abdominis entsprechend. Diese Modificationen beweisen, wie schwer und hinderlich die Entfernung der degenerirten Niere wird, wobei das Vordringen bis zum Tumorstiele, welches ein sicheres Operiren ermöglicht, zum wichtigsten Operationsacte wird. Am häufigsten wurde die Bauchwand in der Linea alba und am äusseren Rande des M. rectus abdominis aufgeschnitten; durch den gleichzeitigen Querschnitt wird jedoch das Operationsfeld grösser und die Operation wird leichter. Ueber den dem Poupart'schen Bande parallelen und den schrägen Schnitt lässt sich vom praktischen Standpunkte nicht viel sagen; es scheint jedoch, dass deren vorläufige Seltenheit dafür spricht, dass sie den oben angeführten Methoden nicht gleichwerthig sind.

In unserem Falle war der Schnitt am äusseren Rande des Rectus externus abdominis am entsprechendsten: nach Oeffnung der Peritonealhöhle kam der Tumor sehr klar zum Vorschein, wodurch dessen Ausschälung aus der Nachbarschaft ohne Hindernisse verlief.

Bei der Stielunterbindung werden die von der Operationsmethode ganz unabhängigen Schwierigkeiten durch partielles Abtragen des Tumors umgangen, denn nur die Grösse und die Form des Tumors waren im Wege.

Das 37jährige Fräulein Marie Cieszkovska hat ihres Wissens in ihrer Jugend an keinen wichtigeren Krankheiten gelitten. Die Menstruation bekam sie im 16 Jahre, zuerst ganz normal, dann aber wurde sie infolge einer Erkältung immer schmerzhaft, was eine ganze Reihe von Jahren dauerte. Ausserdem hatte sie in den letzten Jahren auch an schweren Symptomen eines Darmkatarrhs zu leiden. Während eines Landaufenthaltes vor sechs Jahren wollte sie einen Eimer aus einem Wasserbehälter emporziehen, wobei sie einen grimmigen Schmerz in der rechten Flanke verspürte, der auch nach der rechten Hüfte ausstrahlte. Dieser Schmerz wiederholte sich öfters und wurde zeitweilen auch sehr quälend. Alsbald nahm Patientin auch einen mobilen Tumor in der rechten Seite der Bauchhöhle wahr. — Dieser Tumor wurde von einem Arzte für eine Wanderniere gehalten. Im vorigen Jahre war Patientin längere Zeit wegen einer Anteflexion der Gebärmutter in Cur. Am Weihnachtstage zeigte sich ohne besondere Ursache Blutharnen und zwar in ansehnlicher Quantität; bei jedem Urinlassen war Blut vorhanden, was sieben Tage anhielt. — Nach einigen Wochen kehrte das Blutharnen wieder, war noch bedeutender als zuvor, dauerte 10 Tage und entkräftete die Kranke in hohem Maasse. Vor einer Woche kehrten dieselben Symptome zurück, dauerten jedoch nur 2 Tage; die Blutung war jetzt mit Schmerzen in der Gegend des Tumors verbunden. Die Kranke suchte Hülfe bei einem Arzte und auf seinen Rath kam sie am 28. April 1884 ins Kindlein-Jesu-Hospital.

Die Untersuchung erwies Folgendes:

Die Frau ist mittelmässig gebaut, schlecht genährt, hat einen schwach

gelben Teint und sehr wenig Fett im Unterhautzellgewebe. Ihre Klagen beziehen sich auf ein allgemeines Schwächegefühl, Apetitmangel und sehr unregelmässigen Stuhlgang. Dabei fühlt sie mehr Durst als gewöhnlich, ihre Zunge ist belegt, trocken an den Rändern; Puls schwach, 70 in der Minute. Was Quantität und äusseres Aussehen betrifft, ist der Harn normal, die chemisch-mikroskopische Untersuchung zeigte aber eine indifferente Reaction, Spuren von Eiweiss im Bodensatze, der allerdings gering war, viele Schleim- und Eiterkörperchen, viele flache Epithelialzellen aus der Blase und massenhafte punkt- und stäbchenförmige Schizomyceten. — Ausserdem waren noch amorphe Phosphorkörner und sargdeckelförmige Tripelphosphatkrystalle vorhanden.

In der rechten Lungenspitze Symptome eines chronischen Bronchialkatarrhs und in der ganzen rechten Lunge ein ziemlich bedeutendes Emphysem.

In der Bauchhöhle ist rechterseits ein ziemlich harter, faustgrosser, eiförmiger, nach vorne und rechts etwas mehr convexer Tumor zu fühlen, dessen Oberfläche glatt erscheint. Der Tumor ist zwar beweglich, jedoch in beschränkten Grenzen; nach oben und unten ist die Beweglichkeit grösser als in horizontaler Richtung. Der Tumor füllte fast die ganze innere Ileumfläche aus; dessen Grenzen sind von innen und oben nicht zu bestimmen, da er dort vom Dickdarme bedeckt war; nach unten und aussen erstreckte sich der Tumor bis zur Spina ilei anterior superior und zum Poupart'schen Bande. Der Tumor lag also schräg von oben und innen nach unten und aussen. Ein stärkerer Druck auf den Tumor war ziemlich schmerzhaft für die Kranke. Der ganze Bauch, mit Ausnahme der Tumorgegend, war stark aufgetrieben. In den Genitalien war nichts Abnormes trotz sorgfältiger Untersuchung zu finden. Seit zwei Monaten war keine Menstruation.

Die Anamnese mit dem Status praesens combinirend, diagnosticirten wir eine Neubildung in einer Wanderniere. Der Charakter der Neubildung war als bösartig anzunehmen, Näheres jedoch über die Art und die Dauer der Krankheit konnte nicht bestimmt werden. Der Zustand der Kranken war wirklich ein mitleiderregender, da ihr nur auf operativem Wege eine, sogar nicht langwährende Hülfe bevorstand; sie war jedoch schon früher darauf gefasst, bevor sie das Krankenhaus aufsuchte, und gab sich nun unserem Rathe — ihr den Tumor operativ zu entfernen — mit Resignation hin, ohne an der ihr in Aussicht gestellten schlimmen Prognose der Operation Anstoss zu nehmen. Die ersten Tage wurden mit Regelung der Diät, der Stuhlentleerung, Beruhigung und einer gewissen Gewöhnung der Kranken an den Aufenthalt im Krankenhause zugebracht.

Der Operationstag wurde auf den 7. Mai festgestellt, als da unverhofft an diesem Tage die seit 2 Monaten ausgebliebene Menstrution sich zeigte; sie dauerte 3 Tage und verlief schmerzlos. Die Operation wurde auf den 15. Mai verlegt und an diesem Tage von mir, bei gefälliger Hülfe der Herren Collegen Garbowski, Zasinski, Krajewski und Matlakowski, in der Chloroformnarkose ausgeführt. Die Kranke wurde in demselben Zimmer operirt, wo sie auch im Laufe der weiteren Behandlung geblieben ist. Die Bauchwand wurde durch einen Schnitt geöffnet, der vom Rande der rechten 9. Rippe vertical bis zum Poupart'schen Bande, also auswärts vom äusseren Rande des M. rectus abdominis verlief; er war 10 Cm. lang. Schichtenweise kam ich ans parietale Blatt des Bauchfells;

im unteren Wundwinkel wurden einige Gefässe wegen der ziemlich bedeutenden Blutung unterbunden. Nachdem die Blutung vollkommen gestillt und die Wunde gereinigt war, schnitt ich das Bauchfell mit einer canellirten Sonde in der ganzen Länge auf. Nun war der Zutritt zum Tumor fast vollkommen frei geworden. Die ganze Masse lag in der inneren Aushöhlung des Darmbeins, nur der innere obere Tumortheil reichte noch mehr nach innen, in der Richtung der Wirbelsäule hin und war vom ansteigenden Dickdarme bedeckt, nach dessen Zurückschiebung man mit dem Finger auch die innere Grenze des Tumors bequem abtasten konnte. Der Tumor war von einem Peritonealblatte bedeckt, das eigentlich das Mesocolon bildet; dieses Blatt war sehr fein, besonders in der Mitte, so dass es Venen durchschimmern liess, die gänsefederkieldick waren. — Auf der höchsten Stelle des Tumors wurde das Bauchfell von mir senkrecht auf 2 Zoll Länge aufgeschnitten und nun ging ich an die Ausschälung des Tumors aus dessen Höhle. Dieser Operationsact war ziemlich leicht und fast ohne Blutung auszuführen, nur der obere innere Theil des Tumors, der hier mehr gewölbt und voluminöser als anderwärts war, bot einige Schwierigkeiten, da er mit dem Finger nur schwer zu umgehen war und da man wegen der im Stiele sich befindenden Gefässe sehr vorsichtig operiren musste. Dann führte ich einen dicken Seidenfaden unter den Stiel des Tumors, um ihn en masse zu unterbinden, da wegen der oben beschriebenen Form und Grösse der Neubildung ein Lospräpariren und isolirtes Unterbinden einzelner Gefässe unmöglich wurde. Deshalb war selbst die Unterbindung en masse sehr umständlich, und da sie mir nicht ganz sicher erschien, so schnitt ich den Tumor nicht dicht am Stiele, sondern in einer halbzolligen Entfernung von diesem durch; es entstand keine Blutung, die Niere erschien makroskopisch an dieser Stelle nicht verändert; hinter der ersten Ligatur beschloss ich eine zweite anzulegen, die mit aller Exactheit ausgeübt wurde, und jetzt erst schnitt ich auch den letzten Rest der Niere weg. Die Ausschälung, die Unterbindung und das Abschneiden des Tumors geschah ohne Blutung, kein einziges Gefäss wurde unterbunden und schliesslich wurden auch die Ligaturen dicht am Stiele abgeschnitten. Nach der Ausschälung der Neubildung blieb eine grosse Höhle, die leider mit dem Blatte des Peritoneums, das früher den Tumor bedeckte, nicht mehr zu decken war, da es sehr fein und auch während der Operation beschädigt worden war; deshalb blieb jene Höhle offen und mit der Peritonealhöhle communicirend. Da jedoch die ganze Operation und besonders die Ausschälung des Tumors so zu sagen auf trockenem Wege geschah, so konnte hoffentlich dem Offenlassen jener Höhle keine besondere Gefahr entspringen. Die Gedärme blieben während der ganzen Operation in der Bauchhöhle. Die Bauchwunde wurde vernäht; Catgutsuturen kamen auf das Peritoneum, Seidensuturen auf Haut und Muskeln. Es wurden acht tiefe und einige oberflächliche Nähte durch die Bauchdecken geführt. Alle Seidenligaturen waren vorher mit Jodoformäthersolution behandelt. Die Wunde wurde ebenfalls mit Jodoformgaze verbunden. Die Operation dauerte circa 50 Minuten. Nach dem Erwachen sah die Kranke ziemlich gut aus, der Puls war 110; bald stellten sich jedoch heftige Schmerzen in der früheren Tumorgegend ein, die einige Stunden anhielten. Abends wurden 120 Grm. eines dunkeln, aber durchsichtigen Urins mittelst des Katheters entfernt. Innerlich bekam Patientin Opium.

16. Mai. Nach einigen Pulvern wurden die Schmerzen viel geringer, die Kranke schlief ohne Unterbrechung volle 4 Stunden. Puls 100. Temperatur am Morgen 38° C., Abends 39,4° C. Es wurden 600 Grm. Harn im Laufe von 24 Stunden gelassen.

17. Mai. Aussehen der Kranken gut, die Schmerzen kamen im Bauche wieder, jedoch schwächer als früher. Puls 92. Temperatur Morgens 37,4° C., Abends 38,4° C. Urin 750 Grm.

18. Mai. Nachts schlief die Kranke gut, sie fühlt sich schwach, das Athmen ist wegen des drückenden Verbandes erschwert, der Bauch aufgetrieben; Darmentleerungen fanden seit 4 Tagen nicht statt. Puls 92. Morgentemperatur 37,4° C., Abends 40,2 C. Urin 600 Grm., er ist stark sauer, 1025 specifisches Gewicht, enthält auf 1000 Ccm. 5213 feste Bestandtheile, Eiweiss 0,051 Grm. auf 1000 Ccm., auch etwas Gallenpigmente. Im Bodensatz ist die Zahl der Schleimzellen und der flachen Epithelialzellen aus der Blase und den äusseren Genitalien vermehrt. Auch sind die Cylinder, meistens glasige oder faserige, in grosser Zahl vorhanden. Ausserdem findet man einige Harnsäurekrystalle, wie auch punkt- und stäbchenförmige Mikroorganismen vor. Innerlich wurde der Kranken Ricinusöl verordnet.

19. Mai. Sieben Stuhlentleerungen, alle sehr gering; Bauch aufgetrieben, besonders über dem linken Poupart'schen Band, Zunge trocken. Nachts schlief die Kranke ganz ruhig; Puls 92. Temperatur Morgens 36,4° C., Abends 39,4° C. Urin 756 Grm. Calomel zu (0,03) ½ Grm. pro dosi, sechs Pulver werden verordnet.

20. Mai. Verbandwechsel. Die Wunde ist ganz verklebt; drei untere Nähte werden abgenommen. Allgemeinzustand wie früher, Bauch immer aufgetrieben. Puls 96. Temperatur Morgens 39,2° C., Abends 37° C. Urin 750 Grm. Calomel wird weiter gebraucht.

21. Mai. Bauch weicher, es waren neun Stuhlentleerungen. Puls 92. Morgentemperatur 37,2° C., Abends 38,4° C. Urin nur 350 Grm., er ist sauer, 1020 specifisches Gewicht; auf 1000 Ccm. sind 5988 feste Bestandtheile, Eiweiss beträgt darunter 0,087 auf 1000 Ccm.; etwas Gallenpigment ist auch noch vorhanden. Im Bodensatz sind die Schleimzellen etwas zahlreicher, auch sind noch einige flache Epithelialzellen und glasige, mittelstarke, glatte Cylinder vorhanden. Dazwischen sieht man auch hier und da punkt- und stäbchenförmige Pilze. Ricinusöl wurde der Kranken verordnet.

22. Mai. Verbandwechsel. Die Wundränder gingen oben auseinander. Die übrigen Nähte werden entfernt. Aus dem oberen Wundwinkel ergoss sich aus der Tiefe eine grössere Quantität eines dicken Eiters. Puls 96. Morgentemperatur 38° C., Abends 40° C. Urin 500 Grm.

23. Mai. Verbandwechsel. Aus dem oberen Wundwinkel weniger Eiter als gestern. Die Kranke ist ruhig, schlief bei Nacht. Puls 94. Temperatur 38,2° und 39,4° C. 500 Grm. Harn, etwas ist auch bei der Stuhlentleerung abgegangen.

24. Mai. Zwei Stühle. Puls 96. Temperatur 37,4° und 39,2° C. 400 Grm. Harn.

25. Mai. Puls 84. Temperatur 37,2° und 39,2° C. 600 Grm. Harn.

26. Mai. Verbandwechsel, nicht viel Eiter, die Wundwinkel gehen noch auseinander. Allgemeinzustand nicht schlecht. Puls 94. Temperatur 37,2° und 38° C. 300 Grm. Harn während 24 Stunden.

27. Mai. Verbandwechsel. Etwas mehr Eiter; es wird in die Wunde von oben ein Drainrohr eingeführt, weil eine Unterminirung stattfand. Puls 100. Temperatur Morgens 37°, Abends 38° C. 600 Grm. Harn.

28. Mai. Puls 92. Temperatur 37° und 39° C. 900 Grm. Harn. Urinuntersuchung: Saure Reaction, 1024 specifisches Gewicht, 55,22 feste Bestandtheile auf 1000 Ccm. Im Bodensatz viele flache Epithelzellen aus der Blase und aus den äusseren Genitalien, auch die Schleimzellen sind vermehrt. Einige glasige oder feinkörnige Cylinder. Hier und da wenige Krystalle oxalsauren Kalkes oder der Urinsäure, auch etliche punkt- und stäbchenförmige Schizomyceten.

29. Mai. Puls 84. Temperatur Morgens 36,4° C., Abends 37° C. 700 Grm. Harn. Verbandwechsel. Die Wundränder sind auf der ganzen Fläche vollkommen auseinandergegangen. Das Drainrohr wird entfernt; viel Eiter aus der Wunde.

30. Mai. Puls und Temperatur ohne Aenderung. 700 Grm. Harn. Beim Verbandwechsel nichts Bemerkenswerthes.

31. Mai. 800 Grm. Harn.

1. Juni. Morgentemperatur 36,4° C., Abends 37,4° C. 850 Grm. Urin. Viel Eiter, Allgemeinzustand ziemlich gut, der Bauch ist aber immer aufgetrieben.

2. Juni. 900 Grm. Urin.

3. Juni. 1000 Grm. Urin.

4. Juni. 900 Grm. Urin. Die Kranke klagt über Schmerzen an jener Stelle, wo der Tumor sass. Beim Verbandwechsel viel Eiter; nach Reinigung der Wunde zeigte die Untersuchung, dass der Eiter aus der Tiefe, aus dem unteren Wundwinkel stamme, wo eine nach oben und innen verlaufende Fistel vorhanden ist; ein 10 Cm. langes, federkieldickes Drain wird in dieselbe eingeführt.

5. Juni. 1100 Grm. Harn.

6. Juni. 1100 Grm. Harn.

7. Juni. 1300 Grm. Harn.

8. Juni. 1100 Grm. Harn.

9. Juni. 1550 Grm. Harn. Puls 96. Normale Temperatur, Allgemeinzustand gut. Bauch weniger aufgetrieben. Beim Verbandwechsel weniger Eiter; die Wunde heilt.

10. Juni. 1500 Grm. Harn.

11. Juni. 1800 Grm. Harn.

12. Juni. 2300 Grm. Harn.

13. Juni. 1850 Grm. Harn. Gestern um 2 Uhr Nachmittags stieg die Temperatur nach einem leichten Schauer auf 39,4° C., Abends war sie 38,6° C. Heute ist die Morgentemperatur 36,8° C., Puls 90. In der Wunde ist nichts Bemerkenswerthes. Urinuntersuchung: Schwach saure Reaction, 1009 specifisches Gewicht, 20,27 Grm. feste Bestandtheile auf 1000 Ccm. Spuren von Eiweiss. Im Bodensatz ist die Zahl der den weissen Blutkörperchen ähnlichen Zellen vermehrt, man darf sie theilweise als Eiterzellen auffassen. Viele flache Epithelzellen aus der Blase und aus den äusseren Genitalien. Etwas Schleim, der flockig und faserig erscheint. Hie und da sieht man Bruchstücke dicker, feinkörniger, glatter Cylinder zerstreut. Viele punkt- und stäbchenförmige Mikroorganismen.

14. Juni. 1300 Grm. Harn.
15. Juni. 2300 Grm. Harn.
16. Juni. 2000 Grm. Harn. Wegen eines Diätfehlers ist der Bauch aufgetrieben und schmerzhaft. Ricinusöl.
17. Juni. 1700 Grm. Harn.
18. Juni. 2000 Grm. Harn. Gegen Mittag Frost und Hitze. Temperatur war um 2 Uhr 39,6° C., Abends 38° C. Sehr häufiger und schmerzhafter Harndrang, die Schmerzen lassen nach dem Harnen nach, kommen aber bald wieder. Bauch etwas aufgetrieben; Puls 95. Morphiumsuppositorien werden verordnet.
19. Juni. 2300 Grm. Harn.
20. Juni. 1900 Grm. Harn.
21. Juni. 1100 Grm. Harn. Der Urindrang ist geringer; besonders peinlich ist er Vormittags bis 12 Uhr. Der Bauch ist aufgetrieben, besonders linkerseits oberhalb des Poupart'schen Bandes.
22. Juni. 1800 Grm. Harn.
23. Juni. 1700 Grm. Harn.
24. Juni. 2000 Grm. Harn.
25. Juni. 2250 Grm. Harn.
26. Juni. 2400 Grm. Harn.
27. Juni. 1900 Grm. Harn.
28. Juni. 2700 Grm. Harn.
29. Juni. 2250 Grm. Harn.
30. Juni. 1850 Grm. Harn.
1. Juli. 2300 Grm. Harn. Nur bei Nacht leidet Patientin an Harndrang; am Tage geht der Harn alle paar Stunden ohne Schmerzen ab. In der Blase und in der Urethra ist bei sorgfältigstem Nachsuchen nichts Abnormes vorgefunden.
2. Juli. 1650 Grm. Harn.
3. Juli. 1500 Grm. Harn.
4. Juli. 2000 Grm. Harn.
5. Juli. 2100 Grm. Harn. Beim Verbandwechsel nicht viel Eiter; in der oberen Hälfte ist die Wunde ganz verheilt, in der unteren sieht sie schön aus; das Drainrohr wird noch immer eingeführt, die Quantität des Eiters vermindert sich. Der Allgemeinzustand der Kranken wird mit jedem Tage besser. Die Untersuchung zeigte im Urin eine saure Reaction, 1007 specifisches Gewicht, 17,71 feste Bestandtheile auf 1000 Ccm. Nur Spuren von Eiweiss. Der Bodensatz ist gering und enthält etwas mehr Zellen, die den weissen Blutkörperchen ähneln, ziemlich viele flache Epithelzellen aus der Blase und den äusseren Genitalien, etwas flockig-fibrinösen Schleim, und putride Schizomyceten.
6. Juli. 1100 Grm. Harn.
7. Juli. 1450 Grm. Harn.
8. Juli. 1300 Grm. Harn.
9. Juli. 1100 Grm. Harn.
10. Juli. 1500 Grm. Harn.

Patientin blieb bis zum 27. Juli 1884 im Krankenhause und ging dann aufs Land in folgendem Zustand:

Die Operationswunde war fast vollkommen vernarbt, nur im unteren

Winkel blieb eine Fistel, durch welche ein gänsefederkieldickes, 8 Cm. langes Drainrohr in der Richtung zum Tumorstiele eingeführt wurde. Aus der Fistel kommt nur wenig Eiter. Der Zustand der Kranken ist viel besser als vor der Operation, sie hat die Bewegung lieber als zuvor und leidet dabei an keinen Schmerzen, sie klagt nur wie früher über eine schlechte Verdauung, unregelmässigen Stuhlgang und Auftreibung des Bauches. Das Harnlassen ist normal und schmerzlos. Am 16. October sah ich die Kranke noch einmal zufällig auf einer Durchreise nach Krakau; ihr Allgemeinzustand ist viel besser geworden, das Aussehen war viel gesünder, zuweilen hatte sie noch an jenem Harndrange, der alle paar Wochen sich wiederholte und einige Tage dauerte, zu leiden. Ausser der Fistel im unteren Wundwinkel, bildete sich noch eine zweite in der Mitte der Narbe; ihr Verlauf war der ersten parallel. Bei der Sondenuntersuchung ging aus der Fistel eine seidene Ligatur ab, die um den Tumorstiel gelegt worden war. Damit ist wahrscheinlich auch die Ursache beider Fisteln entfernt worden. Die ausgeschnittene Niere wurde vom Prosector Dr. med. Brzevoski untersucht und ergab Folgendes:

Die ganze Niere ist vergrössert, sie wiegt 450 Grm., ihr Längendurchmesser beträgt 16 Cm., der quere 13 Cm., der Dickendurchmesser circa 8 Cm. Auf dem Durchschnitte kann man zwei Theile unterscheiden: 1. den Theil *b*, der ein Ueberbleibsel der normalen Niere darstellt, und 2. den Theil *a*, der als runder und scharf begrenzter Tumor imponirt. Innerhalb dieser beiden Theile liegt das stark ausgedehnte Nierenbecken *c*, das theilweise in normaler Verbindung mit dem Nierenreste, theilweise aber mittelst der Kelche mit dem Tumor verwachsen ist. Der übrig gebliebene Theil ist einer Hälfte des ganzen Organs gleich. Die Oberfläche der Corticalsubstanz erscheint blass und glatt, die Substanz selbst ist etwas blass und von normaler Dicke. Die Pyramiden sind auch blass. Dieser ganze Theil ist mikroskopisch ganz normal gebaut, mit Ausnahme jenes Theiles, der unmittelbar an den Tumor grenzt; hier ist das interstitielle Bindegewebe der Corticalsubstanz und der Pyramiden proliferirt und mit lymphoidalen Zellen infiltrirt. Der Tumor *a* ist überall scharf begrenzt, von rundlicher Gestalt und folgenden Durchmessern: 13 Cm., 9 Cm., 7,5 Cm. Seine Oberfläche ist uneben, höckerig und an vielen Stellen lässt sich ein fibröser Ueberzug abstreifen, der als frühere fibröse Nierenkapsel zu betrachten ist. Der Tumor wird von dem Nierenreste *b* durch eine Bindegewebsschichte getrennt, in der keine epithelialen Gebilde zu finden sind. Auf dem Durchschnitte des Tumors ist eine Corticalsubstanz, die einen Mittelkern umgibt, zu unterscheiden. Dieser ziemlich grosse Kern besteht aus hartem, narbigem Bindegewebe. Die Corticalsubstanz dagegen ist weich, grauröthlich und feinkörnig auf dem Durchschnitte. Diese Substanz ist in der an den Kern angrenzenden Schicht mit zahlreichen grauweissen oder weissgelben, matten, der käsigen Masse ähnlichen Flecken besät; an einigen Stellen ist sie auch total in eine weiche weissgelbe, der käsigen ganz ähnliche Masse verwandelt. Hier und da ist diese Masse ganz erweicht und dann ausgefallen, wodurch kleinere und grössere unregelmässige Höhlen entstanden sind. Der äussere Theil des harten, bindegewebigen Kernes ist ebenfalls mit käsiger Masse infiltrirt. Bei der mikroskopischen Untersuchung sieht man, dass die Corticalsubstanz überall aus zwei Geweben besteht: aus dem bindegewebigen

Stroma und dem infitrirenden Epithelgewebe. Das Stroma besteht überall aus weichem, faserigen Bindegewebe, das stellenweise kleinzellig infiltrit erscheint. Das epitheliale Gewebe besteht im peripherischen Theile des Tumors aus langen breiten, röhrenförmigen Gebilden, die mit einer Schichte grosser vielseitiger Zellen mit grossem Kerne und copiösem körnigen Protoplasma ausgekleidet sind. Mit dem Eindringen ins Innere des Tumors werden die Lumina der Röhrengebilde mit epithelialen Zellen belegt, wodurch

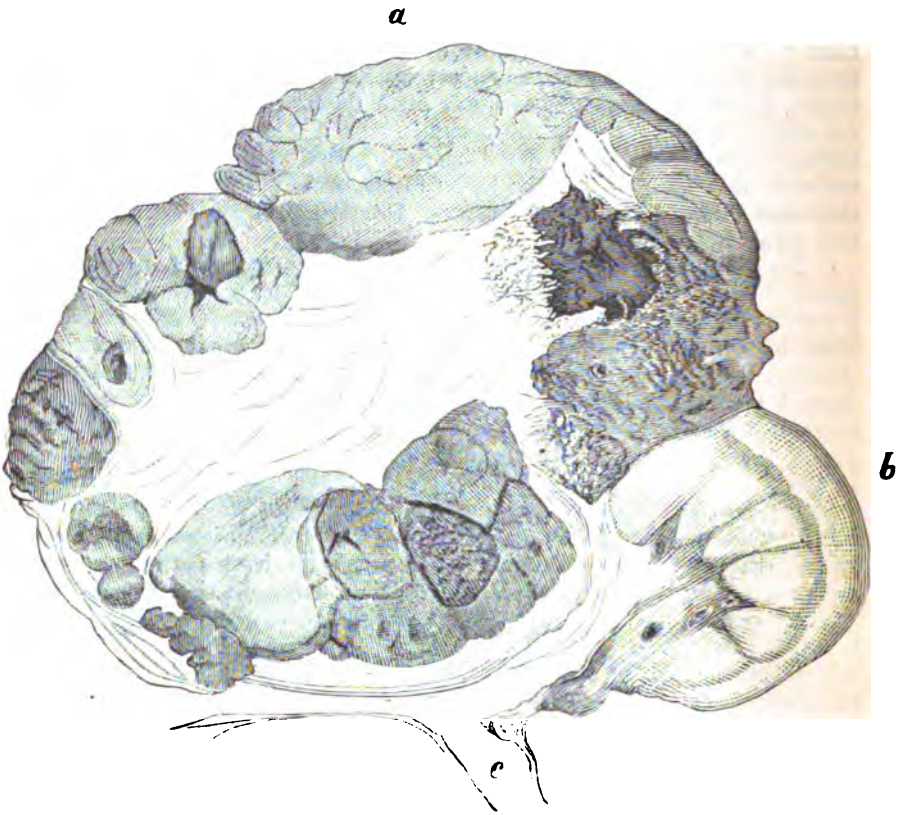

scharf begrenzte epitheliale Herde entstehen, die aus grossen kernigen Epithelzellen zusammengesetzt sind. Grösstentheils haben diese Herde eine cylindrische Gestalt, zuweilen aber sind sie eiförmig, rundlich, vielseitig u. s. w. Gleichzeitig wird auch das Stroma mit lymphoiden Zellen stark infiltrirt und alles verfällt sehr rasch einer caseösen Entartung. Dabei werden zuerst die Zellen des Stromas, wie auch der epithelialen Gebilde stark körnig und später wird alles in eine körnige caseöse Masse verwandelt, in der nur stellenweise noch bindegewebige, dem Stroma angehörende Fasern zu unterscheiden sind. Je näher wir dem Kerne des Tumors kommen, desto seltener wird die käsige Masse und desto härter, derber und fester das bindegewebige Stroma.

Wie aus dieser Beschreibung ersichtlich, war der Tumor ein Nierenkrebs, der in seinen frühen Entwicklungsstadien einen ausgeprägten adenoiden Bau darstellt. Es ist also ein Carcinoma oder Adenocarcinoma renis. Der Bau des drüsigen Tumortheiles lässt mit Bestimmtheit annehmen, dass die epithelialen Elemente der Neubildung aus dem Epithel der Nierenkanälchen ihren Ursprung nahmen. Durch die weitere Proliferation dieses Epithels entstehen die Krebskörper; weiter aber kommt es durch eine zu grosse Proliferation des Epithels im Tumor, innerhalb einer derben Kapsel, zum Drucke auf die Gefässe, wodurch die Zufuhr der Nährstoffe vermindert wird und eine caseöse Entartung entsteht. Dann werden die käsigen Massen erweicht und aufgesaugt, oder auch des Stroma wird durch sie gereizt und proliferirt, was zur Bildung des bindegewebigen Kernes Anlass gibt. In den käsigen Massen dieser Neubildung sind gar keine Tuberkelbacillen vorgefunden worden.

Das Nierenbecken ist nur ausgedehnt und gequetscht, sonst nicht verändert.

VI.

Drei Fälle von hohem Steinschnitt.

Von

Dr. Orlowski

aus Warschau.

(Gelesen in der Warschauer med. Gesellschaft am 2. December 1884.)

Indem ich in diesen Zeilen die Beschreibung einiger Fälle der von mir ausgeführten Operation liefere, einer Operation, welche nach verschiedenen Schicksalswegen schliesslich der Vergessenheit entrissen wurde, so will ich durchaus nicht die betreffenden Indicationen auseinandersetzen. Dieselben halte ich für fast sicher festgestellt und ich würde nur gezwungen sein, die heute in dieser Hinsicht vollkommen anerkannten Grundsätze zu wiederholen. So z. B. hat vorigen Jahres Bouley in Paris ein „Traité de la taille hypogastrique" ausgegeben, wo man nicht nur alle Aenderungen, denen der hohe Steinschnitt verfiel, chronologisch zusammengestellt findet, sondern zugleich ausgiebige kritische Anschauungen, die Indicationen betreffend. In dieser Beschreibung möchte ich die Aufmerksamkeit meiner Fachcollegen nur auf gewisse Theile der Operation lenken, deren Technik bis jetzt noch viele Schwierigkeiten aufzuweisen hat, die sogar die schliessliche Heilung der Patienten stark verzögern können. Zur ersten Reihe gehört das Aufschneiden der Bauchaponeurose in der Richtung der Linea alba, wie auch das Weglassen einiger Hülfsmittel, welche den Zutritt zum Blaseninnern erleichtern; zur zweiten — die durch die meisten französischen Chirurgen jetzt fast allgemein vernachlässigte Naht der aufgeschnittenen Blasenwand.

Das Aufschneiden der Bauchaponeurose in der Linea alba ohne Sonde ist zwar laut zahlreicher Erfahrung ohne Beschädigung des Peritoneums möglich, erfordert jedoch seitens der Operirenden einer steten Aufsicht und zieht die Operation in die Länge. Der mit lauwarmen Wasser gefüllte und ins Rectum eingeführte Ballon bewirkt zwar ein Emporsteigen des Peritoneum, jedoch ist dies sehr unzuverlässig, veränderlich, von vielen uns unbekannten Zuständen ab-

hängig und deshalb ganz unberechenbar; zuweilen wird, trotz des Ballons, fast die ganze vordere Fläche der Blase vom Peritoneum bedeckt, wie wir es in meinem III. Falle sehen werden und wie es durch die bekannten, exacten und sorgfältigen Untersuchungen an Leichnamen bewiesen wurde. Petersen's Ueberzeugung wird also durch die Erfahrung nicht bestätigt; er sagte nämlich, dass er seit der Einführung des Ballons beim Steinschnitt nicht mehr eine Verletzung der Peritoneums befürchtet und zwar deshalb, weil er bei jener Operationsmethode nie so etwas gesehen hatte. Durch den Ballon wird die Blase nach vorwärts und hinauf geschoben, zugleich sehr gut an Ort und Stelle fixirt, die gespannte vordere Blasenwand den Augen und Instrumenten zugänglich gemacht, schliesslich wird das Hinaufrücken des blinden Peritonealsackes mittelst eines Fingers, aber bereits nach vollständigem Aufschneiden der Bauchwand, sehr erleichtert. Durch das Einführen der Sonde unter die Aponeurose und deren Aufschneiden darauf, wie es nach Bouley geschieht, wird die Operation kürzer, ohne dass man auf Unvorhergesehenes stossen könnte; gleichzeitig schneidet der Operateur auch die Musculi pyramidales durch und ist hierauf mit der Bauchwand fast fertig. Deshalb finde ich die Anwendung der Sonde bei diesem Operationsacte nicht nur nützlich, sondern sogar absolut angezeigt.

Jeder Operirende weiss den freien Zutritt zur Blasenhöhle wohl zu schätzen. Zu diesem Zwecke wurden von Petersen, Dittel Haken benutzt, welche, obgleich ziemlich zweckentsprechend, jedoch das Operationsfeld durch neue Instrumente verlegen. Ein langer Doppelfaden, durch den vorderen oberen Theil der Blasenwand auf die weiter unten zu beschreibende Weise gezogen, ist durchaus nicht im Wege und gestattet, nachdem die Blase von ihrem flüssigen Inhalte befreit worden, sie in jedem Augenblicke emporzuheben und sich damit vom lästigen Aufsuchen der Wundränder in der Tiefe, hinter dem Schambogen, zu befreien. — So spart der Operateur viel Zeit und erleichtert die weiteren Operationsacte. Am wichtigsten und bis auf heute noch unentschieden bleibt immer die Frage einer parteilosen Schätzung der Blasennaht. Dem Wunsche Prof. Guyon's folgend hat Dr. Tuffier in Nr. 6 der Annales des maladies des organes génito-urinaires (1884) das Resultat seiner Untersuchungen über die Bedeutung des hohen Steinschnittes im Vergleich zu anderen, demselben Zwecke dienenden Operationen veröffentlicht. Dieses Resultat wird durch sehr sorgfältig zusammengestellte statistische Zahlen belegt.

Von 1879 bis 1883 wurden 120 Fälle von hohem Steinschnitt

ausgeführt, resp. veröffentlicht. Die Mortalität war 32, also 27 Proc. Von diesen 32 starben neun an Ursachen, die der Operation selbst gar nicht zukommen. In elf Fällen gaben Urininfiltrationen die Ursache des Todes ab; das ist folglich die am häufigsten anzutreffende Todesursache. In 22 Fällen wurden verschiedenartige Blasenwandnähte ausgeführt, da aber nur in 16 Fällen die Beschreibung exacter ist, so dürfen wissenschaftliche Folgerungen nur auf diese Fälle Bezug nehmen und die sorgfältiger angegebenen, nach der Operation zutreffenden Symptome ins Auge fassen. Nur in zwei Fällen gelang die Naht vollkommen, in den anderen zwanzig sickerte Urin in mehr oder minder grosser Quantität längere oder kürzere Zeit, zuweilen nur 6 bis 7 Tage, durch die Bauchwunde.

Die Ursachen des Misserfolges lassen sich wegen mangelnder diesbezüglicher exacter Angaben nicht aufweisen. In drei Fällen gaben Urininfiltrationen die Todesursache ab und grade auf diese Fälle sich meistens stützend lässt Dr. Tuffier die Frage vom Vernähen der Blasenwunde noch weiter offen stehen und warnt vorläufig vor dessen Ausführung. Dieser Satz wird auch durch die Ueberzeugung von Prof. Guyon bestätigt, der nach dem Steinschnitte die Blase nicht vernähte und dessen Ausspruch: „La suture vésicale sera hermétique, ou elle ne sera pas", noch bis jetzt im Allgemeinen für die französischen Operateure maassgebend ist. Um das Referat der Arbeit von Dr. Tuffier zu vervollkommen, muss ich noch bemerken, dass der Heilungsprocess der Operationswunde bei Einführung von Drainageröhren und ohne Blasennaht 35 bis 45 Tage betrug, im Durchschnitt also 40 Tage, wonach noch sehr oft oberflächliche kleine Wunden blieben, indessen wird durch das Vernähen der Blasenwand die Heilungsdauer auf 30 Tage reducirt, also durchschnittlich um volle 10 Tage abgekürzt.

Obgleich die Arbeit von Dr. Tuffier, als erste in dieser Frage, wirklich zur besseren Beurtheilung und Kritik der Blasennaht beitragen kann, so ist man doch nicht im Stande, bei gründlicherem Lesen derselben, selbst ohne persönliche Erfahrung, auf seine so frei und vielleicht voreilig ausgesprochenen Schlussfolgerungen einzugehen. Selbst seine Statistik muss jetzt geändert werden, nachdem in der von Bergmann'schen Klinik zehn erfolgreiche, mit Blasennaht verbundene Operationen ausgeführt worden sind; die Blasennaht wurde darob von Bergmann auf der Aerzteversammlung in Magdeburg warm befürwortet.

Trotz guter Erfolge wird der hohe Steinschnitt jedenfalls von jedem Operateur zu den wichtigsten Operationen gezählt. Die Operirten bedürfen einer 6—7 Wochen dauernden unaufhörlichen und sorg-

fältigen Pflege und sind immer Complicationen ausgesetzt, welche laut Erfahrung, selbst nach vielen Wochen, ganz unvermuthet auftreten und auch dann noch das Leben der Patienten gefährden können. Ich brauche wohl nicht zu betonen, wie wichtig also die Abkürzung des Heilungsprocesses durchschnittlich um 10 Tage, in vielen Fällen um viel längere Zeit ist. Drei Fälle von Urininfiltration können durchaus nicht als Gegenbeweis aufgestellt werden, da solche noch öfter, selbst relativ berechnet, nach Operationen ohne folgende Blasennaht vorgekommen ist. Diese Fälle beweisen nur, was auch Verfasser zugibt, dass die Urininfiltration am häufigsten zur Todesursache wird. Obgleich in meinen beiden Fällen von Blasennaht kein vollkommener Erfolg erzielt wurde, so sehen wir jedoch, dass im ersten Falle die Heilung bereits nach 17 Tagen definitiv war, im zweiten hingegen sie sich bis zu 40 Tagen schleppte. Im ersten Falle war der Misserfolg einem zufälligen Herausgleiten des Katheters zuzuschreiben, also einer Ursache, die in der Macht des Operateurs steht und der er vorzubeugen wissen sollte. Im zweiten Falle war ebenfalls das Fehlen des Katheters Ursache des Misserfolges, jedoch hier aus ganz von uns unabhängigen Gründen. Trotzdem war auch hier das Endresultat, im Hinblick auf die Wundheilung, ein gutes und die Blasennaht nicht ohne Nutzen, besonders wenn wir die Art des Kranken ins Auge fassen; jedenfalls also sprechen beide Fälle ermuthigend für die Anwendung der Blasennaht. Selten zwar heilt die Wunde in ihrer ganzen Länge primär, jedoch auch bei diesem relativen Misserfolge wird der Heilungsprocess der Wunde um Vieles durch Anlegung der Naht abgekürzt. Deshalb muss die Vervollkommnung der Nahttechnik und die Erleichterung in deren Anlegung das Ziel eines jeden Operirenden bleiben und man muss hoffen, dass mit der Zeit eine vollkommene Technik und exacte Indicationen die Blasennaht zu einer noch minder gefährlichen Operation erheben werden. Es wäre überflüssig, alle gebräuchlichen Arten der Blasennaht anzugeben, um so mehr deren Werth zu besprechen; im Grunde genommen hat jede derselben ihre Vorzüge, aber auch ihre Schattenseiten. Nach tieferem Nachdenken, welcher Methode ich den Vorzug geben soll, entschliesse ich mich für die zur Blasennaht bis jetzt noch von Niemandem angewandte Gely'sche Nahtweise „en piqué entrecoupée", die die Muscularis der Blase, ohne die Schleimhaut zu berühren, durchgreift.

An Leichen angestellte Experimente zeigten mir, dass bei dieser Naht die Wundflächen aufs Sorgfältigste und auf die ganze Länge aneinander zu liegen kommen und dass die Technik durchaus nicht

schwieriger als bei anderen Methoden ist. Zuletzt muss ich noch bemerken, dass der im ersten Falle angegebene tödtliche Ausgang nicht der Operation selbst, sondern, wie wir es weiter unten sehen werden, anderen von der Operation unabhängigen Gründen zuzuschreiben ist.

I. Borzemski, Michael, 70 Jahre alt, kam am 10. Juni 1883 ins Kindlein-Jesu-Hospital. In seinen jüngeren Jahren hat er einige Male einen Tripper durchgemacht, welcher jedoch keine Spuren hinterlassen hat. Ausserdem litt er an keiner wichtigeren Krankheit. Vor 6 Jahren hat er zum ersten Male beim Urinlassen schwache Schmerzen verspürt und im gelassenen Urin etwas grauen Sand bemerkt. Vor 2 Jahren gingen unter starken Schmerzen und Brennen in der Harnröhre Blutcoagula und flüssiges Blut mit dem Harn ab. Bei Anwendung entsprechender Arzneien gingen diese Symptome fast vollkommen zurück, der Zustand des Kranken besserte sich zusehends, leider nicht auf lange Zeit, denn nach einigen Monaten wiederholte sich das Blutharnen, an das sich starke Schmerzen in der Nierengegend, sehr häufiger Harndrang, Fieber, Appetitmangel und allgemeines Schwächegefühl gesellten. Dies bewog den Kranken nach Warschau zu kommen, um sich curiren zu lassen.

Bei der Untersuchung fanden wir Folgendes: Der Kranke ist schwach gebaut, sehr heruntergekommen, leidet dermaassen an Appetitmangel, dass er seit einigen Monaten fast keine feste Nahrung zu sich genommen hat; der Puls ist 65 in der Minute. Die Brustorgane wiesen einen chronischen Bronchialkatarrh und geringes Lungenemphysem auf; sonst nichts. Bauch leicht aufgetrieben, nicht schmerzhaft, unregelmässige Stuhlentleerungen alle 2 oder 3 Tage. Der Kranke klagt über fortwährenden Harndrang; der Harn wird in kleiner Quantität unter entsetzlichem Schmerze und sehr oft, circa 20 mal in einer Stunde, entleert. Er erzählt, dass er weder Schlaf, noch Appetit besitzt, vollständig entkräftet ist, und fleht um Hülfe, weil er seine bisherige Existenz ganz unerträglich findet. Wir untersuchten die Blase mit dem Thompson'schen Katheter und stiessen mit Leichtigkeit auf einen harten, ziemlich grossen Stein; dabei wurden aus der Blase circa 6 Unzen eines stinkenden, trüben Harns entleert. Die Harnröhre liess frei ein Beniqué'sches Bougie Nr. 26 der Charrière'schen Scala passiren. — Bei der Rectaluntersuchung fanden wir eine vergrösserte, harte Prostata vor. Es wurde dem Kranken ausser anderen Mitteln die Blase mit 4 proc. lauwarmer Borsäuresolution ausgespült. Ich übergehe den weiteren Verlauf der Krankheit im Krankenhause; der Allgemeinzustand des Kranken besserte sich etwas, die Localsymptome wurden etwas erträglicher; da ich jedoch keine Indication zur weiteren exspectativen Behandlung gesehen habe, so versuchte ich am 30. Juni, nachdem der Kranke chloroformirt worden war, die Steinzertrümmerung nach den heute üblichen Gesetzen, wobei die Collegen Gabszewicz, Garbowski, Jawdynski, Krajewski und Matlakowski anwesend und behülflich waren. Unsere Bemühungen waren jedoch erfolglos und täuschten alle Hoffnungen, denn der circa 3 Cm. im Diameter starke Stein war so hart, dass unser stärkstes Instrument ohne Erfolg blieb; es wurden zwar einige Splitter von der Corticalschicht abgequetscht, was jedoch ohne Einfluss auf die Dimension

des Steins geblieben ist. Die Operation währte über 20 Minuten und es wurden gegen 2 Grm. Sand und Splitter aus der Blase ausgespült.

Nach der Operation fieberte der Kranke nicht, seine Abendtemperatur betrug 37,5° C. Der durch den Misserfolg tief betrübte Kranke bat um eine radicale Operation auf blutigem Wege, und da keine Contraindicationen vorhanden waren, so schritten wir folgenden Tages, um den Kranken seiner lästigen Leiden zu entheben, zur Operation des hohen Steinschnittes (Sectio hypogastrica).

Die Collegen Gabszewicz, Garbowski, Krajewski und Matlakowski waren mir dabei behülflich; der Kranke wurde chloroformirt und die Operation auf folgende Art ausgeführt: Nach Petersen's Vorgang führten auch wir einen starken Kautschukballon (Kolpeurynter) in den Mastdarm und einen mit einem Hahne versehenen metallenen Katheter in die Blase ein, spülten letztere mit warmer 4 proc. Borsäurelösung aus und füllten sie dann mit 250 Grm. derselben Flüssigkeit. Der Hahn wurde geschlossen und der Katheter blieb in der Blase. Erst jetzt wurde der Kolpeurynter mit 440 Grm. lauwarmen Wassers gefüllt. Jetzt zeichnete sich die Blase vorzüglich unter der Bauchwand. Nach diesen Vorbereitungen führte ich in der Medianlinie, dicht unter dem Nabel, den 8 Cm. langen Schnitt aus, der mit 1 Cm. bis auf die Symphysis pubis überging. Allmählich kam ich zur Bauchaponeurose, die ich mit grosser Vorsicht durchschnitt, immer die angezeigte Schnittrichtung auf deren ganzen Länge beobachtend. Die Blutung war gering und nur einige kleine Gefässe wurden unterbunden. So kam ich zu einem sehr feinen Blatte der Fascia transversa, welches aufgeschnitten wurde, und das nun sichtbare präperitoneale Fettgewebe wurde jetzt sammt dem Peritoneum mit einem hakenförmig gekrümmten Finger nach oben geschoben. Der blinde Peritonealsack war von vorn auf 3 Cm. von der Symphyse entfernt. Auf der Vorderfläche der Blase sind dicke, strotzend mit Blut gefüllte Venen zu sehen. Um die Operation zu erleichtern, führte ich mit einer mittelstarken Nadel einen seidenen Doppelfaden im vorderen oberen Theile der Blase nur durch die Muscularis auf einer 3—4 Mm. langen Strecke hindurch. Durch die Anwendung dieses Fadens wird später, nach Oeffnung der Blasenwand, das Einführen der Finger, der Zangen, der Drainröhren, das Ausspülen der Blasenhöhle und, was am wichtigsten, die Anlegung der Naht sehr erleichtert. Alsdann durchstach ich die Blasenwand und öffnete auf 5 Cm. Länge in derselben Medianlinie, näher zur Symphyse, die Blasenwand. Dieselbe war dick, die Blutung ziemlich stark, stand aber bald, nachdem der flüssige Inhalt der Blase entleert war. Danach wurde der Metallkatheter vollständig aus der Blase entfernt. Jetzt war es mir ein Leichtes, die Schleimhaut und die ganze Blasenhöhle mit dem eingeführten Finger zu untersuchen, wobei der oben beschriebene Faden sehr behülflich war, da an ihm die Blase mit Leichtigkeit nach vorn und oben gehoben werden konnte und so zur Untersuchung freilag. Der mit ziemlich rauher Oberfläche behaftete Stein lag im Blasengrunde, hinter der Prostata, in einer ziemlich bedeutenden Vertiefung; mittelst einer gebogenen Zange hob ich ihn leicht heraus und spülte nun die Blase mit lauwarmer Borsäuresolution aus, wobei einige Splitter, die nach der Zertrümmerung zurückgeblieben sind, abgingen.

Dann führte ich in die Blase zwei dicke, 12 Cm. lange Drains ein,

die in der Blase mittelst zweier Nähte dicht aneinander zu liegen kamen, und ausserdem wurde ein Drain im untereren Winkel der Bauchwunde an die Haut genäht.

Zuletzt wurde die Blase noch einmal sorgfältig mit lauwarmer 1/2 proc. Carbolsäure ausgespült und dann der durch den oberen vorderen Theil der Blasenwand geführte Faden entfernt, der Kolpeurynter nach Auslassung des Wassers aus dem Mastdarm herausgezogen und die Bauchwunde mit vier tiefen Seidennähten vereinigt.

Auf die Wunde kam nun ein sorgfältiger Lister'scher Verband, in dem eine Oeffnung für die Drains gelassen wurde, weil auf diese Weise der Harn nach aussen geführt werden kann, ohne den Verband zu verunreinigen.

Am folgenden Tage war der Zustand des Kranken ganz befriedigend, er schlief ruhig die ganze Nacht, hatte keine Schmerzen, Temperatur war 37,5° C., der Harn ging frei durch die Drains ab.

Am 3. Juli wurde der Verband wegen einer geringen Verunreinigung gewechselt; die Wunde wies nichts Besonderes auf. Am 7. Juli nahm ich beim Verbandwechsel die Hautsuturen weg; die Wunde ist in ihrem unteren Theile in der Nähe der Drains etwas auseinandergegangen. Der Kranke ist zufrieden, leidet nicht, Temperatur ist normal, doch fühlt er sich noch immer sehr schwach, alle Nahrungsmittel ekeln ihn an, so dass er nur einige Löffel leichter Bouillon oder Milch zu sich nimmt. Der Harn ist durchsichtig, fast ohne Bodensatz und geruchlos.

Am 11. Juli schlüpften beim Verbandwechsel die Drains aus der Blase heraus, denn die Sutur hat die Haut durchschnitten. Ich führte durch die Harnröhre einen Nélaton'schen Katheter in die Blase und in die Wunde ein dickes, aber einfaches Drainrohr. Der Harn sickerte aus dem Katheter in kleiner Quantität und am nächsten Tage war der Verband stark durchnässt.

Am 13. Juli bekam der Kranke eine linksseitige Pneumonie, unter deren Symptomen und immer wachsendem Kräfteverfall er am 22. Juli verschied. Ich muss noch bemerken, dass trotz grosser Unruhe des Kranken in den letzten Tagen, wobei er zuweilen in Geistesabwesenheit bald den Verband herunterriss, bald den Katheter oder das Drainrohr herauszog, das Aussehen der zu zwei Drittel verheilten Wunde ganz gut geblieben ist, der Harn in ansehnlicher Quantität durch den Katheter fast ganz durchsichtig und geruchlos abging. Die Autopsie konnte aus verschiedenen, von uns unabhängigen Rücksichten nicht gemacht werden.

Die von Dr. Nencki ausgeführte Untersuchung des Steines ergab Folgendes: Der Stein ist ungleich, rauh, von runder Form, etwas abgeplattet, braun, 3 Cm. im Durchmesser, sehr hart und besteht grösstentheils aus harnsaurem Ammoniak, etwas Xanthin, phosphorsaurem und kohlensaurem Kalk.

II. Czubowski, Eduard, 33 Jahre alt, leidet seit einigen Jahren an einer Harnröhrenstrictur und wurde vom Collegen D. mit Einführung allmählich dickerer elastischer weicher Bougies behandelt. Am 22. Juli 1884 führte der Kranke nach einem guten Mittagsmahle, wobei er, wie es scheint, auch dem Bacchus fröhnte, wie gewöhnlich ein Bougie Nr. 14 ein und

schlief bald ein. Er erinnert sich nicht mehr, wie lange er geschlafen hat; nach dem Erwachen bemerkte er, dass das Bougie sehr tief in die Blase hineinschlüpfte, das äussere Ende konnte noch nach seiner Angabe in der Gegend des Scrotums gefühlt werden, glitt aber bei den fruchtlosen Versuchen, es nach vorn zu befördern, immer tiefer hinein, so dass er, alle Hoffnung verlierend, noch an demselben Tage zu uns kam, um Hülfe zu suchen. Der Kranke ist gut gebaut und ernährt, mittelgross gewachsen, litt an keiner wichtigeren Krankheit mit Ausnahme einiger Gonorrhöen, deren Resultat die Strictur war, gegen die er sich einer systematischen Behandlung unterwarf. In den Brust- und Bauchorganen nichts Besonderes. Die locale Untersuchung mit dem Thompson'schen Katheter liess bald einen fremden Körper in der Blase fühlen; die Untersuchung war schmerzhaft; Harn ist nicht viel in der Blase vorhanden. — Der Kranke litt an kurzen, aber starken Schmerzen während des Harnens, wobei der Harn tropfenweise, öfters jedoch im feinen Strahle abfloss. Rechts über der Symphyse an einer und derselben Stelle war ein auf die Bauchdecken geübter Druck immer schmerzhaft für den Kranken.

Der Allgemeinzustand war gut, es bestand kein Fieber. Da ich alle Versuche, den fremden Körper mittelst verschiedener Instrumente herauszuholen, für erfolg- und deshalb nutzlos hielt, so schlug ich dem Patienten die blutige Operation vor, als einziges Mittel, das ihn dem jetzigen Leiden und dessen künftigen Consequenzen entheben könnte. — Die Sectio hypogastrica hielt ich für zweckentsprechend und der Kranke kam behufs dieser Operation noch an demselben Tage ins Kindlein-Jesu-Hospital. Zuerst wurden ihm ruhige Lage, lauwarme Bäder, Abführmittel und das Einführen an jedem Tage immer stärkerer Bougien empfohlen. Am 28. Juli wurde der Kranke chloroformirt und in Assistenz der werthen Collegen Garbowski, Krajewski und Matlakowski operirt. Die Harnblase wurde nach Ausspülen mit 250 Grm. einer warmen 4 proc. Borsäuresolution und der im Mastdarme liegende Ballon mit 450 Grm. warmem Wasser gefüllt. Ich führte den 7 Cm. langen Schnitt in der Linea alba aus, unter dem Nabel anfangend und bis auf die Symphyse übergehend. An die Bauchaponeurose angelangt, schnitt ich dieselbe im oberen Wundwinkel quer ein, führte unter sie in der Richtung zur Symphyse eine canellirte Sonde ein und auf derselben schnitt ich die Aponeurose an der rechten Seite der Linea alba und in deren Richtung auf. Es wurden einige kleine Gefässe im unteren Wundtheile unterbunden. Diese von Bouley angegebene Methode verdient, meiner Meinung nach, volle Anerkennung. Die weitere Beschreibung der Operation übergehe ich, weil sie der im ersten Falle beschriebenen ganz ähnlich war, will nur bemerken, dass die Blutung aus der 4 Cm. langen Blasenwunde gering war und dass die Blasenwände etwas verdickt erschienen. — Das kreisförmig gebogene und stellenweise mit einer ziemlich dicken Salzschicht bedeckte Bougie holte ich ohne alle Schwierigkeiten mit dem Finger heraus. Zuletzt wurde die Blase sorgfältig mit Borsäure ausgespült. Ich beschloss, die Blasenwunde zu vernähen und wählte die Gely'sche Naht, die ich schon früher als die geeigneteste angesehen habe. Dieselbe dringt nur durch die Muscularis, ohne die Schleimhaut anzugreifen, en piqué entrecoupée, was darin besteht, dass nach je zwei Stichen und Kreuzungen des Fadens derselbe in einen Knoten ge-

knüpft wird. Ich legte acht solche Nähte an, denen ich noch zwei oberflächliche folgen liess, da an zwei Stellen die Wundränder sich nicht vollständig aneinanderlegten. Zur Naht wurde Catgut benutzt. Die Hautwunde wurde mit Seidensuturen geschlossen und in den unteren Wundwinkel ein dickes Drainrohr eingeschoben, das hinter die Symphyse reichte. In die Blase wurde nun ein weicher Nélaton'scher Katheter eingeführt, die Blase noch einmal mit lauwarmer 1/2 proc. Carbolsäure ausgespült, wobei ich mich überzeugte, dass aus der Bauchwunde keine Flüssigkeit herauskam. Verband wurde strict nach Lister angelegt.

Am nächsten Morgen war der Zustand ganz befriedigend, fieberlos, der Harn floss frei durch den Katheter ab.

Am 30. Juli berichtete der Kranke, dass der Katheter bei Nacht aus der Blase geschlüpft ist, worauf der Harn aufhörte auf natürlichem Wege sich auszuscheiden, dagegen der Verband mit Urin durchnässt wurde. Derselbe wurde gewechselt und in die Blase wieder ein Nélaton'scher Katheter eingeführt.

31. Juli. Allgemeinzustand gut, kein Fieber, der Harn geht durch den Katheter ab.

1. August. Wieder schlüpfte der Katheter aus der Blase und der Kranke bemühte sich vergebens, denselben wieder einzuführen. Von 4 bis 11 Uhr Morgens harnte der Kranke 4 mal auf normalem Wege in geringen Mengen. Der ein wenig mit Harn verunreinigte Verband wurde gewechselt und drei Nähte aus der Bauchwunde entfernt. In die Blase wurde wieder ein Katheter eingeführt.

3. August. Etwas Harn sickert durch die Bauchwunde, weshalb der Verband wieder gewechselt wurde; die übrigen Nähte werden jetzt entfernt.

Das Durchsickern des Harnes durch die Bauchwunde währte bis zum 10. August.

Am 12. August wurde das Drainrohr aus der Bauchwunde und der Katheter aus der Blase entfernt.

15. August. Der Kranke harnt durch die Harnröhre ohne Schmerzen; der Harn ist rein, ohne widrigen Geruch.

Am 17. August ist die Wunde vollständig verheilt; Patient, sich als vollkommen geheilt betrachtend, verlässt das Krankenhaus.

III. Litmanowicz, Rafael, 64 Jahre alt, wurde vor 1 1/2 Jahren wegen immer stärker werdenden Schmerzen beim Harnlassen im jüdischen Krankenhause in Warschau behandelt. Ein Blasenstein wurde damals gefunden und glücklich zertrümmert, wonach Patient vollkommen geheilt nach 2 Wochen das Krankenhaus verliess. Nach 2 Monaten kehrten die Schmerzen beim Harnen und sehr lästiger Harndrang wieder zurück, und Patient fühlte sich genöthigt, sehr oft ärztliche Hülfe zu suchen. Patient wurde im vorigen Jahre sehr entkräftet, verlor den Appetit und in den letzten Monaten war er fast unaufhörlich gezwungen, wegen Schlaflosigkeit, sich wiederholender Frostanfälle und Fieber das Bett zu hüten. Er consultirte einen Arzt, der bei ihm vor einer Woche die Steinzertrümmerung vornahm. Während und nach der Operation war die Blutung sehr stark und die Schmerzen beim Harnlassen sind noch stärker geworden, was den Patienten bewog, ins Kindlein-Jesu-Hospital am 22. März 1884 zu kommen.

Krankenexamen: Mittelstarken Wuchses, ist der Kranke durch das langwierige Leiden so heruntergekommen, dass er kaum stehen kann; alle paar Minuten schnellt er empor, um den Harn unter schrecklichen Schmerzen und im Zimmer herumlaufend abzugeben; mit dem Harn geht immer etwas Blut, zuweilen selbst Gerinnsel ab. Wegen des Harndrangs kann Patient gar nicht schlafen. Mit dem Thompson'schen Katheter explorirend, stiess ich in der Blase auf einen Stein, dessen Grösse ich jedoch wegen der grossen Unruhe des Patienten, die selbst das Einführen des Katheters schwierig machte, nicht genau bestimmen konnte. Die Rectaluntersuchung wies eine colossal vergrösserte, selbst bei gelindem Drucke schmerzhafte Prostata auf. Patient ist im höchsten Grade gereizt, seine Extremitäten zittern, der Puls ist klein, 110 in der Minute, Temperatur 38° C., die Zunge belegt und trocken. Es wurden dem Kranken Bettruhe, lauwarme Bäder, Ausspülungen der Blase mit lauwarmer Borsäuresolution und Suppositoria aus Morphium verordnet. Nach einigen Tagen besserte sich der Zustand, der Kranke wurde ruhiger, das Bluthamen hörte fast vollkommen auf, die Temperatur jedoch unterlag keiner Aenderung, sie betrug am Abend immer noch 39° C. Die Untersuchung wiederholend, fand ich in der Blase einen harten, nicht zu grossen Stein vor und daneben einen zweiten Stein oder Splitter, die wahrscheinlich nach der Zertrümmerung zurückgeblieben sind. Der Harn war immer stinkend, mit massenhaftem Eiter vermischt. Der Kranke flehte um operative Hülfe, jedoch waren die durch das lange Leiden hervorgerufenen Veränderungen in der Blase, wie auch die enorm vergrösserte Prostata gar nicht für die Steinzertrümmerung oder gar den Steinschnitt ermuthigend, da man doch auf Grund des beständigen Fiebers, der ganz sicheren Veränderungen in den Nieren und der höchsten Abmagerung des ganzen Körpers nur an eine sehr schlechte Prognose denken konnte. Eine Operation konnte in diesem Falle nur aus humanitären Rücksichten angezeigt sein, um den Kranken, wenn auch nur auf kurze Zeit, von seinen peinlichen Leiden zu befreien, denn jedenfalls schien sein Leben der höchsten, fast unabwendbaren Gefahr ausgesetzt zu sein. Obiges beherzigend, entschloss ich mich zur Ausführung des hohen Steinschnittes, da derselbe in Hinsicht der Operation selbst und deren nächsten Folgen eher eine, wenn auch vorübergehende, Abhülfe im Leiden versprach, als andere Operationen.

Die Operation führte ich nach vorheriger Vorbereitung und Chloroformirung des Kranken in Anwesenheit und mit gefälliger Hülfe der Collegen Garbowski, Jasinski, Krajewski und Matlakowski am 30. März vorigen Jahres folgendermaassen aus: Die Blase wurde nach vorheriger Ausspülung mit 200 Grm. einer warmen 4proc. Borsäuresolution gefüllt und in den Mastdarm, nach Petersen's Methode, circa 400 Grm. warmes Wasser injicirt; dabei war es augenscheinlich, wie die Blase nach oben und vorne stieg. Alsdann wurde auf die bereits oben beschriebene Weise in der Medianlinie die Haut, das Unterhautzellgewebe und die Aponeurose auf 8 Cm. Länge schichtweise durchgeschnitten, und an das subperitoneale Fettgewebe angelangt, bemerkte ich nach sorgfältiger Untersuchung, dass der blinde peritoneale Sack, der die Blase auf der Vorderfläche deckt, fast bis zur Symphyse reichte, denn die vom Peritoneum unbedeckte Fläche war kaum 1 Cm. breit. Mit dem hakenförmig

gekrümmten Finger schob ich, die Medianlinie verfolgend, die Peritonealfalte in die Höhe, wonach die vordere obere Blasenpartie sichtbar wurde. Im Uebrigen verlief die Operation der oben beschriebenen analog. Die Blutung aus den Blasenwänden war gering.

Die Blasenwände waren dick, hypertrophisch verändert. In der Blase fand ich einen kleineren wallnussgrossen, eiförmigen, etwas abgeplatteten, ziemlich glatten und einen grösseren, bereits zertrümmerten Stein vor; grössere Splitter fanden sich fünf, ausserdem recht viele kleinere. Die grösseren Steine beförderte ich mit den Fingern und mit der gekrümmten Zange leicht heraus; schwieriger wurde das sorgfältige Ausspülen und Entfernen der kleineren Splitter und zwar wegen der vielen Falten und Taschen in der Blasenwand. Die in Länge und Dicke hypertrophische Prostata stellte in der Blase eine Art Tumor dar, 3 Cm. lang und dick wie ein starker Finger; durch diesen Tumor wurde die Blase in zwei Etagen, eine obere und eine untere getheilt. Deshalb war die Ausspülung und Desinfection der Blase sehr schwierig und man war gezwungen, zu diesem Zwecke einen weichen Nélaton'schen Katheter durch die Harnröhre einzuführen. Nachdem dies Alles beendet und das ganze Operationsfeld noch einmal mit ½ proc. Carbolsäure desinficirt war, beschloss ich die Blasenwunde, wie im vorigen Falle, mit Suturen zu vereinigen. Die Naht wurde ganz so, wie oben, angelegt, aber, da mir gutes Catgut fehlte, benutzte ich entsprechend präparirte Seidensuturen. Die Bauchwunde wurde mit gewöhnlicher Seidennaht geschlossen, im unteren Wundwinkel ein dickes, hinter die Symphyse reichendes Drainrohr gelassen.

Nachdem der Kautschukballon aus dem Mastdarm entfernt und ein weicher Nélaton'scher Katheter in die Blase eingeführt worden, wurde die Bauchwunde mit einem Verbande aus Jodoformgaze bedeckt.

In den ersten 5 Tagen nach der Operation ging der Harn frei durch den Katheter ab, der Bodensatz im Urin verminderte sich allmählich, jedoch litt der Kranke an einem steten Schmerz in der Blasengegend und war besonders auf das tägliche Aus- und Einführen des Katheters — zur Reinigung desselben und zum Ausspülen der Blase — empfindlich. Im Allgemeinen waren nach Aussage des Patienten seine Schmerzen nicht viel geringer als vor der Operation. Die Temperatur stieg zuweilen bis auf 39°C.

Am 4. April, d. i. am 5. Tage nach der Operation, begann der Harn neben dem Drainrohr durch die Bauchwunde auszusickern; deswegen wurde der Verband jeden Tag gewechselt.

Am 5. April wurden die Suturen aus der Bauchwunde entfernt; nur die unterste neben dem Drainrohre wurde gelassen. Die Wunde war fast ganz verheilt. Der Allgemeinzustand des Kranken besserte sich ein wenig, die Temperatur war Abends kaum 37,5° C.

Am 9. April wird der Katheter wegen unerträglicher Schmerzen vollständig entfernt und nur seine Einführung alle 3 Stunden empfohlen. Der linke Hode war vergrössert und schmerzhaft. Zu den Blasenausspülungen wurde Amylnitrit verordnet.

Am 20. April bekommt Patient schwere rheumatische Schmerzen in der linken oberen Extremität.

Am 5. Mai wird das Drainrohr aus der Bauchwunde vollständig entfernt und an der linken Seite des Hodensacks ein Abscess geöffnet.

Am 10. Mai ist die Bauchwunde vollkommen verheilt. Die Scrotalwunde heilt auf gewöhnlichem Wege, mit sehr geringer Secretion. Im Harn ist wenig Eiter vorhanden, dagegen viel mehr beim Ausspülen der Blase, was alltäglich vorgenommen wird. Der Kranke fühlt immer noch Schmerzen beim Einführen des Katheters. Nur in kleinen Mengen lässt er allein Urin.

Am 20. Mai wurde im unteren Winkel der Bauchnarbe eine Fistel gefunden, aus der der Harn wieder aussickerte.

Am 23. Mai fand ich mittelst Sondenuntersuchung ein erbsengrosses Steinchen in der Fistel vor; es wurde ohne Schwierigkeiten herausgeholt.

Patient blieb noch bis zum 26. Mai im Krankenhaus und verliess dasselbe in folgendem Zustande: Der Allgemeinzustand ist viel besser, der Kranke fiebert nicht mehr, kann ohne fremde Hülfe umhergehen, er ist aber wie früher sehr gereizt und klagt noch immer über Schmerzen in der äusseren Harnröhrenöffnung, besonders vor und während der Einführung des Katheters. Sein Harn ist ziemlich durchsichtig und fast ohne widrigen Geruch. Die Bauchfistel blieb zwar unverheilt, aber der aussickernde Harn liess kaum wenige Spuren in der Wäsche.

Der Kräfteverfall wurde theilweise auch durch das eigenwillige Fasten des jüdischen Patienten im christlichen Krankenhause unterhalten. Gegen rituelle Vorurtheile ist der Kampf unmöglich, und des Arztes Rathschläge und Aufmunterungen zum Essen werden gewöhnlich mit einem kurzen „Ich habe keinen Appetit" beantwortet.

Ich sah den Kranken Mitte Juni 1885; sein Allgemeinzustand war derselbe, die Schmerzen waren zwar geringer, aber doch noch stark genug, die Bauchfistel noch nicht verheilt und in derselben fand sich wieder ein Steinchen. Patient kam jedoch nicht mehr ins Krankenhaus, wie ich ihm zurieth, um dieses Steinchen zu entfernen.

Dr. Nencki war so freundlich, die Steine chemisch zu untersuchen, und fand, dass der kleinere, rundliche, glatte, etwas abgeplattete, $2^1/_2$ Cm. im Durchmesser dicke, graue Stein sehr hart und weiss auf der Durchschnittsfläche war, aus harnsaurem Ammoniak und oxalsaurem Kalk bestand. Die Splitter des grösseren Steines waren aus denselben Bestandtheilen zusammengesetzt.

VII.

Zur osteoplastischen Resection des Fusses nach Wladimirow-Mikulicz.

Von

Dr. Georg Fischer
in Hannover.

Die Berechtigung der osteoplastischen Resection des Fusses nach Wladimirow-Mikulicz ist durch einige vorzügliche Resultate nachgewiesen. Allein um zu entscheiden, mit welcher Sicherheit man auf eine vollständige Ausheilung und ein gutes functionelles Resultat rechnen kann, bedarf es noch weiterer casuistischer Beiträge, da erst 14 Operationen bekannt sind.

Ein 18jähriges Mädchen (L. Klüter) will seit frühester Kindheit eine Anschwellung des rechten Fusses gehabt haben. In späteren Jahren soll der Fuss zeitweise geschwollen, zwischendurch das Gehen aber möglich gewesen sein. Vor 5 Wochen brach unter dem Malleolus ext. der Eiter durch. Bei der Aufnahme zeigte sich an dieser Stelle eine kugelige Anschwellung mit eiternder Fistel, in welcher die Sonde auf den rauhen Calcaneus stiess. Unter dem Malleolus int. lagen drei von früheren Incisionen herrührende Narben mit bevorstehendem Durchbruch des Eiters. Das Mädchen war sehr blutarm, hatte aber gesunde Lungen.

Im Mai 1884 wurde unter dem Malleolus ext. ein 6 Cm. langer Schnitt nach unten geführt und rechtwinkelig auf das Ende desselben dem Fussrande entlang ein Schnitt nach hinten gemacht. Nach Auslöffelung der tuberculösen Granulationen wurden die cariösen Theile des Calcaneus mit Meissel und scharfem Löffel entfernt. Sodann wurden nach einem Längsschnitt unter dem Malleolus int. das cariöse Sustentaculum tali und die fungösen Weichtheile ausgekratzt. Verband mit Sublimat und Mooskissen, Volkmann'sche Schiene. Die Operation hatte nicht den gewünschten Erfolg; die Eiterung liess nicht nach, und die Kranke bat um die Amputation des Fusses.

Am 26. Juni 1884 wurde die osteoplastische Resection des Fusses nach den Vorschriften von Mikulicz gemacht und eine ausgedehnte Caries des hinteren Sprungbeingelenks vorgefunden. Das Knöchelgelenk war gesund. Das mit Sublimatmoos verbundene Glied wurde auf eine Holzschiene gelagert. Der Verlauf war fieberlos, die Schmerzen hörten auf, und die Wunde heilte fast überall per primam intentionem. Allein von

einer knöchernen Vereinigung war in der Folge nichts zu bemerken, und die Drainöffnungen wollten nicht verheilen. Der Fuss stand in gerader Verlängerung des Unterschenkels, ohne Dislocation. Nachdem im September und October die Fisteln gründlich ausgekratzt waren, wurde im November ein Tripolithverband mit Freilassung der gut umgebogenen Zehen angelegt. Die Kranke konnte nun mit zwei Stöcken langsam gehen; desgleichen mit einer hinten angelegten Pappschiene, welche für die Zehen nach vorn umgelegt war. Der Kräftezustand des Mädchens hatte sich nach anhaltendem Gebrauch von Eisenpräparaten sehr gehoben. Im Januar 1885 hatten die Knochenenden sich etwas fester vereinigt, allein die Fisteln kamen trotz wiederholter Auskratzungen, Jodoform und wochenlanger Anwendung von localen Salzbädern nicht zur Ausheilung. Es wurde daher (10. März) auf der vorderen lateralen Hälfte des Fusses ein grosser Lappen mit der Basis nach oben abpräparirt und nach Fortnahme vieler Granulationen das 2. und 3. Keilbein, der Rest des Würfelbeins, welche cariös waren, herausgeworfen. Das 1. Keilbein, die Köpfe der Metatarsalknochen zeigten gesunden Knorpel, blieben daher stehen. Drainage quer durch den Fuss. Die Wunde heilte wiederum per primam intentionem, allein auch jetzt wollten die Drainöffnungen nicht verheilen, wurden daher im Mai mit dem Thermokauter ausgebrannt. Nach der letzten Operation war der Fuss minimal nach aussen rotirt, so dass die etwas gehobene 5. Zehe beim Auftreten den Boden nicht berührte. Die Extremität war 3 Cm. länger. Der Fuss war gegen früher entschieden fester geworden; doch konnte man denselben etwas flectiren und extendiren, allerdings in so geringem Grade, dass es unsicher blieb, ob die Bewegung zwischen den durchsägten Knochenflächen oder, was wahrscheinlicher war, weiter unten im Tarso-Metatarsalgebiet stattfand. Dieselbe minimale Bewegung konnte die Kranke auch activ machen, wobei man besonders die grosse Zehe mit der Sehne des M. extensor hallucis long. in Thätigkeit sah. Der Fuss war absolut schmerzlos, seine laterale Seite gegen Kitzel empfindlich. Die Gehfläche des Fusses hatte einen Umfang von 22½ Cm. Der grösste Durchmesser war 8 Cm. lang und lag in der Längsaxe der 3. und 4. Zehe. Anfang September Heilung aller Fisteln, Entlassung.

Das Mädchen konnte ohne Stützapparat langsam gehen. Mit demselben und einem Stock ging es rasch, stieg Treppen und Leitern.

Das Resultat der osteoplastischen Resection war verfehlt, da wegen Recidivs nachträglich mehrere Fusswurzelknochen exstirpirt werden mussten. Auch dann erfolgte die Heilung der Fisteln nur langsam; allein das Mädchen konnte ohne Schmerzen gehen. Während des langen Krankenlagers wurde ich von der ungeduldigen Kranken einige Male um die Amputation gebeten, konnte mich indess nicht dazu entschliessen, in der Hoffnung, die Heilung der Fisteln der Natur abzwingen zu können. Als schliesslich die Kranke mit einem Stocke gut gehen konnte, dachte sie nicht mehr ans Amputiren.

Beifolgende Tabelle umfasst sämmtliche Operationen.

Nr.	Operateur	Jahr	Alter	Krankheit	Ausgang
1	*Wladimirow.*	1871 März	15 J.	Caries.	Heilung. Im Februar 1872 geht Pat. sehr gut, etwas hinkend, stützt sich dabei auf einen Stock, kann aber auch ohne Stock gehen.
2	*Mikulicz.*	1880 Sept.	23 „	Ulcus syphiliticum.	Heilung. Pat. geht nach 4 Monaten ohne Stock, ohne Schuh, verrichtet nach ½ Jahre schwere Arbeiten, hackt Holz, kann 1 Stunde lang ohne Mühe gehen.
3	*Burckhardt (Socin).*	1881	22 „	Caries.	Heilung. Pat. geht nach 2 Monaten am Stock, verrichtet später Feldarbeit, hat nach 2 Jahren keine Fistel.
4	*Mikulicz.*	1881	27 „	Caries.	Heilung, nach 2 Monaten Gehversuche. Tod nach 10 Monat. an Lungentuberculose. Kein locales Recidiv.
5	*Sklifossowsky.*	1882	30 „	Caries.	Heilung. Pat. geht noch nicht sehr gut.
6	*Haberern (Lumnicser).*	1882	18 „	Caries.	Recidiv. Nach 5 Monaten Amputation des Unterschenkels, Heilung.
7	*Mikulicz.*	1883	16 „	Caries.	Heilung. Pat. geht nach 6 Monaten mit Stützapparat. Ohne denselben muss er den Stock gebrauchen.
8	*Lauenstein.*	1883	32 „	Caries.	Heilung. Tod nach 8 Monaten an Lungentuberculose.
9	*Lauenstein.*	1883	25 „	Caries.	Heilung. Pat. arbeitet nach 10 Wochen als Maurer, steigt Treppen, Leitern, arbeitet auf dem Gerüst, kann 4 Stunden lang gehen.
10	*Mikulicz.*	1883	—	Caries.	Heilung. Pat. geht gut mit Stock.
11	*W. Roser.*	—	—	Caries.	Heilung. Functionell sehr günstiges Resultat.
12	*Kümmel.*	1884	38 „	Caries.	Recidiv. Nach 4 Monaten Resection der Reste der Fusswurzelknochen, eines Theils des Metatarsus, eines Stücks von Tibia und Fibula. Fast vollständige Consolidation. Pat. geht mit Gypsstiefel.
13	*Schattauer.*	—	10 „	Caries.	Heilung. Nach 5 Wochen erste Gehversuche. Nach 5 Monaten geht Pat. im gewöhnlichen Schuh stundenlang ohne Ermüdung.
14	*Schattauer.*	—	9 „	Caries.	Recidiv nach 5 Wochen. Amputation des Unterschenkels, Heilung.
15	*G. Fischer.*	1884	18 „	Caries.	Recidiv. Resection des 2. und 3. Keilbeins, des Restes vom Würfelbein. Heilung. Pat. geht nach 1 Jahr mit Stützapparat und Stock rasch, steigt Treppen.

1) Aus den Arbeiten der Gesellschaft der Aerzte der Stadt Kasan. 1872. II. Abth. — 2) Archiv für klin. Chirurgie. XXVI. S. 494. 1881. — 3) Jahresbericht über die chir. Abtheilung des Spitals zu Basel vom Jahre 1881. 1882. S. 133. — 4) Przeglad lekarski. 1883. p. 36, 37. Centralblatt für Chirurgie. 1884. S. 12. — 5) Bull. de la Société de chirurgie de Moscou. 1882. Uebers. in Revue de Chirurgie. Paris. p. 952 (Separatabdruck ohne Angabe des Jahres und Bandes). — 6) Verhandl. der deutschen Gesellschaft für Chirurgie. XIII. 1884. S. 96. — 7) Siehe 4. — 8) Centralblatt für Chirurgie. 1884. S. 1. — 9) Siehe 8. — 10) Siehe 6, S. 98. — 11) Aerztl. Verein zu Marburg, Sitzung vom 6. August 1884. Berliner klin. Wochenschrift. Nr. 19. S. 308. 1885. — 12) Centralblatt für Chirurgie. Nr. 24. Beilage, S. 106. 1885. — 13 u. 14) Przeglad lekarski. 1885. No. 15. Centralblatt für Chirurgie. 1885. S. 503.

Ausser diesen Fällen hat Sklifossowsky, wie er mir brieflich mittheilt, noch eine zweite bisher nicht veröffentlichte Resection gemacht. Er sprach auf dem Congress in Kopenhagen von 4 in Russland bekannten Fällen und fügte hinzu, dass die Operationen bei spontanen Knochenerkrankungen schlechte Resultate gegeben hätten.

Was die Operationsmethode anbetrifft, so sind bis auf den Kranken von Wladimirow, worüber später, alle Fälle nach den Vorschriften von Mikulicz operirt. Als Abweichung davon liess Schattauer in seinem ersten Falle den vorderen Schnitt durch die Keilbeine und das Würfelbein gehen, und zwar mit Erfolg. — Um die Fixirung der Knochenenden gegeneinander sicherer zu machen und einer Dislocation vorzubeugen, schlug Haberern die Knochennaht vor. Sklifossowsky und ich machten dieselbe, jener mit einem starken Faden, ich mit Catgut, ohne dabei einen besonderen Vortheil wahrzunehmen. Gerade in diesen beiden Fällen zeigte sich eine minimale Beweglichkeit im Fuss, welche aber wahrscheinlich im Tarso-Metatarsalgebiet lag. Eine feste Knochenvereinigung wurde auch dann, ohne Knochennaht, erzielt, nachdem Kahn- und Würfelbein, deren Sägeflächen nicht gesund aussahen, gründlich ausgekratzt waren (Mikulicz). Die Knochennaht ist gewiss entbehrlich. — Da in meinem Falle von Tibia und Fibula nur wenig abgesägt zu werden brauchte, so wulstete sich die Weichtheilsbrücke auf dem Dorsum des Fusses nicht so stark, dass Plattennähte zur Verkürzung der Brücke nöthig gewesen wären. Eine Dislocation der Sägeflächen ist infolge dessen nicht eingetreten. Aus demselben Grunde hat auch Lauenstein in einem Falle mit Erfolg die Plattennähte fortgelassen. — Ausserdem habe ich den Eindruck gewonnen, dass die vorgeschriebene Tenotomie der Flexorensehnen in meinem Falle nicht nöthig gewesen wäre, da schon vor derselben die Zehen sich bis zum rechten Winkel gut strecken liessen. Wenn dieses während der Operation möglich ist, dann ist die Tenotomie überflüssig.

In Betreff der Indication geht aus obiger Tabelle hervor, dass bis auf einen Fall mit grossem Substanzverlust bei einem syphilitischen Geschwür sämmtliche Fälle wegen Caries im Bereich des Calcaneus, Talus und Fussgelenks operirt worden sind. Für Verletzungen in der Fersengegend liegt bisher keine Beobachtung vor. — Die Resection wurde stets bei Erwachsenen, mit Ausnahme von zwei Kindern, gemacht.

Zur Sicherstellung der Prognose der Resection bedarf es noch eines grösseren Materials. Fest steht, dass nach 15 Operationen 9 mal die Functionsfähigkeit des Stumpfes sehr gut geworden ist. Ein Kran-

ker ging schon nach 2 Monaten am Stock, ein anderer nach 4 Monaten ohne Stock, ein dritter arbeitete sogar nach 10 Wochen schon wieder als Maurer auf dem Gerüst, konnte Treppen und Leitern steigen u. s. w. Solche Resultate, wobei ein sicherer Gang ohne künstliche Prothese möglich ist, erheben natürlich diese Resection weit über die Amputation des Unterschenkels. Bei guter Functionsfähigkeit überflügelt die Resection auch die Operation nach Pirogoff, weil die vorhandenen Zehen den Gang elastischer machen und die Gehfläche viel grösser ist. Unser Mädchen hatte eine Gehfläche von 22½ Cm. Umfang. Bei zwei Kranken meiner Abtheilung (21jähriger Arbeiter, 63jährige Frau), deren Stümpfe nach Pirogoff soeben verheilt waren, hatten die fast kreisrunden und nahezu gleich grossen Gehflächen einen Umfang von 14½ und 15 Cm. mit Durchmessern von 4 und 4½ Cm. Dass zwei Kranke nach Verheilung der Wunde 8 und 10 Monate später an Lungentuberculose starben, fällt natürlich der Operation nicht zur Last. Es bleiben dann aber noch 4 Kranke übrig, bei welchen die osteoplastische Resection nicht zum Ziele führte und Recidive eintraten, welche neue operative Eingriffe erforderlich machten. Lumniczer, welcher diese Resection allerdings nur wegen Verweigerung der Amputation des Unterschenkels machte und schon während derselben auch die hinteren Hälften des Kahn- und Würfelbeins nebst den Weichtheilen in der Tiefe auf- und abwärts erkrankt fand, musste wegen Weiterverbreitung des tuberculösen Processes nach 5 Monaten doch den Unterschenkel amputiren. Auch Schattauer sah sich bei einem 9jährigen Knaben, wobei die tuberculösen Massen sich in der Scheide der Achillessehne aufwärts einige Centimeter über die Knöchel verbreiteten, wegen eines nach 5 Wochen eingetretenen Recidivs zur Amputation des Unterschenkels gezwungen. Kümmel musste wegen Recidivs nach 4 Monaten die Reste der Fusswurzelknochen, einen Theil von Metatarsus, Tibia und Fibula reseciren, und ich nahm nach 8 Monaten das 2. und 3. Keilbein nebst dem Rest des Würfelbeins fort. Eine gewisse Unsicherheit des Erfolges haftet der osteoplastischen Resection also noch an, und der von Mikulicz hervorgehobene Vortheil der Operation, dass sie gegen locale Recidive des tuberculösen Processes schütze, weil man in gesunden Theilen operire, oder, wenn das nicht der Fall sei, bei der grossen Zugänglichkeit des Operationsfeldes alles Kranke gut hinwegnehmen könne, ist mit Reserve aufzufassen. Die Unsicherheit ist heute gewiss noch grösser als z. B. bei der Operation nach Pirogoff. Obschon auch dabei die feste Knochenvereinigung mehrere Monate auf sich warten lassen kann und nachträglich wohl einmal wegen Recidivs der Caries

eine Auslösung des Calcaneus oder Reamputation nöthig geworden ist, so sind diese Fälle doch ausserordentlich selten. Vermuthlich geben bei tuberculöser Caries die kleinen zurückbleibenden Hälften des Kahn- und Würfelbeins, zumal wenn sie bereits osteoporotisch sind, den ersten Anstoss zum Recidiv.

Die originelle Idee der Operation stammt von Dr. W. D. Wladimirow in Kasan. Derselbe machte die Operation zuerst am 2. März 1871, und zwar mit schönem Erfolge, veröffentlichte sie dann ausführlich 1872 in den Arbeiten der Gesellschaft der Aerzte der Stadt Kasan. Allein die Operation blieb ausserhalb Russlands unbekannt. Mikulicz erfand dieselbe zum zweiten Male und beschrieb sie als „neue osteoplastische Resectionsmethode am Fusse" im Archiv für klinische Chirurgie. Bd. XXVI. 1881. Durch diese Mittheilung wurde die Operation in die chirurgische Praxis eingeführt und „nach Mikulicz" benannt.

Auf dem vorjährigen Congresse in Kopenhagen machte Prof. Sklifossowsky in Moskau darauf aufmerksam, dass obige Operation zuerst von Wladimirow gemacht und 1872 beschrieben sei. Bei der Veröffentlichung seines eigenen Falles fügte er hinzu, dass die Operation seines Landsmannes, von Erfolg gekrönt, bereits 1873 auf dem 4. Congress der russischen Aerzte und Naturforscher in Kasan der Gegenstand lebhafter Debatten gewesen sei. Auf meine Bitte war Prof. Sklifossowsky so liebenswürdig, mir eine von Dr. Th. v. Heydenreich in Moskau angefertigte Uebersetzung der russischen Arbeit Wladimirow's zu schicken, wofür ich bestens danke. Ich entnehme derselben Folgendes. Wladimirow berichtete über „einige neue osteoplastische Operationen an der unteren Extremität" in der Sitzung der medicinischen Gesellschaft in Kasan vom 11. Febr. 1872 und veröffentlichte dieselben in den oben erwähnten Arbeiten der Gesellschaft der Aerzte der Stadt Kasan II. Abth. 1872. Darunter beschrieb er eine neue Operationsmethode mit dem Namen „künstlicher Pes equinus". Er hatte auf der chirurgischen Abtheilung des Alexander-Krankenhauses in Kasan den 15jährigen Alexei Kislow mit Caries des Sprung- und Fersenbeins nebst Geschwüren an der Innen- und Aussenseite des Gelenkes in Behandlung. Kahn- und Würfelbein, Metatarsus waren gesund. Nach Ausschliessung der Amputation in loco elect., der Amputation über den Malleolen, der Operationen nach Syme und Pirogoff, hatte er den Wunsch „die gesunden Theile am Fusse möglichst zu erhalten, eine zur prim. intent. geeignete Wunde zu schaffen und dem Patienten die Möglichkeit zu geben auf eigenem Fusse zu gehen. Das führte ihn auf den Gedanken, von dem Pes equinus Gebrauch zu machen". Er operirte am 2. März 1871 nach der unten beschriebenen Methode und berichtete, dass der Knabe am 11. Febr. 1872 mit einem Stocke gut ginge, aber auch ohne Stock gehen könne. Nachdem Wladimirow die Operation des künstlichen Pes equinus wiederholt an der Leiche gemacht hatte, formulirte er seine Methode folgendermaassen. Der Schnitt beginnt dicht über dem Höcker des Kahnbeins, geht quer durch die Planta und endigt einen Querfinger breit hinter der Tubero-

sitas des 5. Metatarsus. Von den Enden dieses Schnittes gehen zwei andere, 13 Cm. lange Schnitte über die Mitte des einen und anderen Malleolus nach der Mitte der inneren und äusseren Fläche des Unterschenkels. Dann wird von unten das Chopart'sche Gelenk geöffnet; seine lateralen und dorsalen Bänder werden durchschnitten und alle Weichtheile der Dorsalfläche des Fusses und des Unterschenkels, die zwischen den Seitenschnitten liegen, bis zur oberen Grenze der letzteren abgetrennt. Dabei muss die in der Brücke gebliebene Art. dorsalis pedis vorsichtig vermieden werden. Mit kleinem Amputationsmesser wird dann à deux temps ein Querschnitt durch die Weichtheile an der hinteren Fläche des Unterschenkels gemacht. Sodann werden der Unterschenkel durchsägt und die Knorpel von der hinteren Fläche des Kahn- und Würfelbeins mit dem Meissel entfernt. Diese beiden Knochen werden nun mit der Sägefläche der Unterschenkelknochen in unmittelbare Berührung gebracht. Hautnaht, Schiene. — Als Indication stellte Wladimirow die gleichzeitige Zerstörung des Sprung- und Fersenbeins, der unteren Epiphyse der Unterschenkelknochen und seitlichen Fläche der Fusswurzel hin, bei Erhaltung des vorderen Theiles der Fusswurzel und ihrer dorsalen Decke. Hierher zählte er Caries und Verletzungen (Schusswunden) der Fusswurzel und des Tibio-Tarsalgelenkes.

Vergleicht man die Operationsmethode Wladimirow's mit derjenigen von Mikulicz, so ergibt sich, dass die Hautschnitte bei beiden Chirurgen ganz gleich sind. Ein Unterschied liegt nur darin, dass Wladimirow den Querschnitt an der hinteren Seite des Unterschenkels gegen Ende der Operation macht, während Mikulicz diesen Schnitt sogleich den übrigen Hautschnitten anschliesst. Ein anderer Unterschied ist der, dass Wladimirow die Knochenauslösung an dem von unten geöffneten Chopart'schen Gelenk beginnt, dann von unten nach oben vordringt und das Talocruralgelenk vorn öffnet, während Mikulicz in entgegengesetzter Richtung zuerst vom hinteren Querschnitt aus das Talocruralgelenk öffnet, dann von oben nach unten vorgeht und im Chopart die Auslösung beendigt. Die Durchsägung der beiden Unterschenkelknochen, des Kahn- und Würfelbeins, die directe Adaptirung der Sägeflächen dieser vier Knochen, wodurch ein künstlicher Pes equinus zu Stande kommt, sind bei beiden Autoren gleich. Hinzugefügt hat Mikulicz die Plattennähte der sich wulstenden Weichtheilsbrücke und die Tenotomie der Flexorensehnen, welche jedoch beide unter gewissen Umständen entbehrlich sind.

Es kann keinem Zweifel unterliegen, dass die Methode von Mikulicz durch leichtere Schnittführung, grössere Zugänglichkeit und bessere Uebersicht des Operationsfeldes sich vor derjenigen Wladimirow's auszeichnet.

VIII.

Ueber das Emphysem der Orbita.

Von

Paul Marcus

prakt. Arzt aus Schwerin.

Am Morgen des 28. September 1883 wurde in einer mecklenburgischen Stadt ein Herr Dr. St. [1]) durch einen Revolverschuss im Gesicht verletzt. Der Schuss wurde abgegeben, während der Betreffende den Kopf stark nach rechts gedreht hielt. Die Kugel traf, in der Richtung von links hinten nach rechts vorn und zugleich etwas von unten nach oben kommend, den unteren Rand des linken Jochbogens, etwa an der Vereinigungsstelle der Pars malaris des Jochbeins mit dem Processus zygomaticus des Schläfenbeins. Nach der Stellung, die der Verletzte zur Schusswaffe im Moment der Verletzung einnahm und nach den später aufgetretenen Symptomen ist anzunehmen, dass die Kugel sich am scharfen Rand des Processus zygomaticus theilte und dass die eine Hälfte in der Unterschläfengrube liegen blieb, während die andere die laterale Wand des Oberkieferbeins erreichte und dasselbe in der Richtung von der Unterschläfengrube nach der Orbita zu perforirte, so dass eine Eröffnung des Sinus maxillaris stattfand. Nachdem alsdann dies Kugelfragment noch den hinteren Umfang des Bulbus gestreift hatte, blieb es im Fett der Orbita stecken.

Der Getroffene spürte sofort, dass er mit dem linken Auge nicht sehen konnte, das Bewusstsein blieb völlig erhalten. Die Blutung war ohne Bedeutung und stand bald von selbst. Patient war im Stande, selbst sein Schlafzimmer und Bett aufzusuchen.

Kurze Zeit nach dem Niederlegen vernothwendigte sich der Gebrauch eines Schnupftuchs zwecks Reinigung der linken Nasenhälfte von den sie verstopfenden Blutcoagulis. Sofort jedoch bei der ersten schnaubenden Exspiration trat unter entsetzlichen Schmerzen der Bulbus weit aus der Orbita hervor, so dass jedes weitere Schneuzen unterblieb. Die Schmerzen dauerten in fast unerträglicher Heftigkeit etwa 3/4 Stunden, sie waren lancinirender Natur, gelegentlich abwechselnd mit scharfem Bohren. Ein Druck auf das exophthalmische Auge wurde, wenn leise ausgeübt, nicht, ein etwas stärkerer unangenehm taub empfunden. Sensibilitätsstörungen der Haut, welche auf

---

1) Derselbe war so gütig, mir seine Krankengeschichte zur Verwendung für meine Arbeit mitzutheilen, wofür ich ihm an dieser Stelle meinen besten Dank sage.

eine Läsion des Ramus II nervi trigemini hindeuteten, waren nicht vorhanden. Kopfschmerzen traten nicht ein, auch keine weiteren Anfälle von Augenschmerzen. Das kranke Auge wurde mit leichtem Druckverband und darüber einem kleinen Eisbeutel versehen. Am Abend normale Temperatur, Puls 76—78 Schläge in der Minute. In der Nacht ohne Narcotica ruhiger Schlaf.

Der Exophthalmus war am nächsten Tage etwas verkleinert und nahm von nun an sehr stark ab, so dass am 6.—8. Tage nach der Verletzung der Bulbus wieder auf seinen gewöhnlichen Raum in der Orbita sich zurückgezogen hatte. Durch den Mund wurden etwa 3 Tage lang blutig-eitrige Sputa entleert. Die Heilung verlief ohne Zwischenfall, bei gutem Appetit, stets gutem Allgemeinbefinden. Primärheilung der Einschussöffnung unter antiseptischem Verband in 10 Tagen.

Circa 14 Tage nach der Verletzung wurde der Patient durch Herrn Prof. v. Zehender ophthalmoskopisch untersucht. Es zeigte sich dabei ein vollkommen atrophischer Zustand der Sehnervenpapille. Dem entsprechend war an dem betreffenden Auge die quantitative Lichtempfindung erloschen. Ausserdem liess sich eine Ruptur der Choroidea constatiren.

Am 16. October wurde von Herrn Prof. Madelung ein Theil der Kugel von 3 Grm. Gewicht entfernt (das Gewicht einer ganzen Kugel betrug knapp 5 Grm.), nachdem derselbe einen Finger breit unterhalb des unteren Orbitalrands fühlbar geworden; wiederum Primärheilung.

Seit November 1883 versieht Patient wieder vollständig seinen Beruf als Arzt ohne Schwierigkeiten, das linke Auge ist amaurotisch geblieben und jetzt etwas kleiner als das gesunde rechte, vielleicht durch Fettschwund und Narbencontractur innerhalb der Orbita. Das wahrscheinlich noch in der Orbita liegende Stück der Kugel hat keine Symptome mehr gemacht.

Der für den Schuss benutzte Revolver führte eine Kugel von 9 Mm. und war ohne Züge.

Wir haben es in diesem Fall zu thun mit einem Emphysem der Orbita, d. h. es war Luft in das orbitale Zellgewebe eingedrungen, nachdem eine Communication desselben mit der Highmorshöhle stattgefunden hatte, wie sie durch eine Continuitätstrennung der unteren Orbitalwand gegeben wurde. Das hier sich darstellende klinische Bild war ein derartig frappantes, dass es wohl gerechtfertigt war, das Emphysem der Orbita als ein besonderes Krankheitsbild einer eingehenden Betrachtung zu unterziehen. Bis jetzt hat dasselbe mit Ausnahme der Abhandlung von Berlin (im Gräfe-Sämisch'schen Handbuch der gesammten Augenheilkunde. Bd. VI. S. 648) keine eingehendere Besprechung gefunden. Es lag auch die theoretische Erwägung nahe, dass Luft, die in die Orbita eingetreten ist, von dort aus weiter in die Schädelhöhle dringen und durch Erzeugung von Hirndruck die schwerwiegendsten Folgezustände nach sich ziehen könnte. Einige vorläufig angestellte Thierexperimente, bei denen künstlich ein Orbitalemphysem erzeugt wurde (Näheres hierüber wird

später mitgetheilt werden), zeigten auch, dass dabei sofort der Tod eintrat. Durch diese Umstände wurde Herr Prof. Madelung veranlasst, mir das Thema „Emphysem der Orbita" zur Bearbeitung anzuempfehlen und im Besonderen die Fragen zu stellen:

1. Unter welchen Bedingungen kommt das Emphysem der Orbita zu Stande und inwiefern dient es zur Diagnose der dasselbe bedingenden Verletzungen und Erkrankungen?
2. Welches ist das klinische Bild des Emphysems der Orbita?
3. Was bedeutet das Eintreten von Emphysem der Orbita prognostisch, speciell wie ist der experimentell durch dasselbe herbeigeführte Tod bei Thieren zu erklären und kann in ähnlicher Weise auch beim Menschen der Tod eintreten?

In Folgendem habe ich diese Fragen zu beantworten versucht.

Gehen wir zunächst auf die Frage der Entstehung des Emphysems der Orbita ein, so kann dasselbe, wie in dem soeben beschriebenen Falle, durch Communication des orbitalen Zellgewebes mit der Highmorshöhle auch nach Continuitätstrennungen der Wände der übrigen an die Orbita grenzenden Lufträume zu Stande kommen, also der Siebbeinzellen und der Stirnhöhlen, sowie durch Ruptur des Thränensacks, und zwar können diese Continuitätstrennungen die Folge sein sowohl von acut einwirkenden Traumen als auch von solchen pathologischen Processen, welche die betreffende Scheidewand allmählich zum Schwund bringen. Ein Emphysem der Augenhöhle in dem oben angedeuteten Sinne kann bei Verletzung der genannten lufthaltigen Knochenräume nur dann eintreten, wenn ausser ihrer knöchernen Wand und der sie bekleidenden Schleimhaut auch ein Verletzung des die Orbita auskleidenden Periostes, der Periorbita, stattgefunden hat. Dieselbe tritt übrigens bei dem unmittelbaren Anliegen desselben an der Orbitalwand bei Continuitätsverletzungen derselben wohl immer ein, anderenfalls wäre es denkbar, dass die andrängende Luft das unzerrissene Periost, da es nur lose angeheftet ist, auf eine Strecke weit loswühlt, bis zu den nächstgelegenen Kanten der die Orbita bildenden Knochenpyramide, an welchen dasselbe sehr fest adhärirt, und dass es so zur Bildung eines innerhalb der Orbita gelegenen, aber abgekapselten Luftsacks komme. Eine andere als die angegebene Entstehungsart des Orbitalemphysems gibt es nicht, speciell tritt es nie auf als Begleitserscheinung eines allgemeinen Hautemphysems, wie es etwa durch eine Rippenfractur hervorgerufen worden ist.

Hat nun eine directe Communication des Fettzellgewebes der

Orbita mit einer ihrer Nebenhöhlen stattgefunden, so dringt, sobald durch eine forcirte Exspirationsbewegung bei verschlossener Mund- und Nasenöffnung die Luft in der Nasenhöhle und also auch in jener Nebenhöhle comprimirt wird, diese Luft in das orbitale Zellgewebe ein. Gewöhnlich tritt nun die in ihm angesammelte Luft nicht oder nur zum Theil aus demselben mit Aufhören des Drucks wieder zurück, sondern bleibt in demselben eingeschlossen und kann sich bei erneuerten Exspirationsversuchen von der Orbita aus weiter verbreiten, sei es, weil die Communicationsöffnung überhaupt sehr eng ist, so dass sie nur bei einem gewissen Druck die Luft hindurchtreten lässt, sei es, dass sich Schleimhaut- oder Periostfetzen oder dergl. klappenventilartig dem Wiederaustritt der Luft entgegensetzen. In ersterem Fall gelingt es, die Luft langsam durch Druck auf den Augapfel zum Entweichen zu bringen. Es kommen jedoch auch Fälle vor, in welchen die Luft sofort bei Nachlass des exspiratorischen Drucks wieder aus der Orbita heraustritt und das Emphysem fast ganz verschwindet. So in dem von Demarres[1]) berichteten Fall. Es handelt sich um einen Mann, welcher, wahrscheinlich infolge starken Tabakschnupfens, sich eine Ruptur des Thränensacks mit consecutivem Emphysem der Lider und der Orbita zugezogen hatte. „Sobald der Kranke die Nase zwischen die Finger presst, um sich zu schneuzen, und die Luft bis in den Thränennasenkanal vorgedrungen ist, sieht man, dass das linke Auge in einer Ausdehnung von wenigstens 1½ Cm. nach vorn getrieben wird, indem es durch die Luft verdrängt wird, welche sich bei jeder Anstrengung des Kranken zum Schneuzen hinter dem Bulbus ansammelt. Alsbald nach Aufhören der Compression der Nasenlöcher nimmt der Bulbus wieder seinen Platz ein und befindet sich mit dem contralateralen auf gleichem Niveau. — Während das Auge in der beschriebenen Weise sich nach vorn bewegt, werden die Lider mit Luft infiltrirt und zeigen eine beträchtliche Volumszunahme, aber nur für einen Moment, weil eine grosse Menge der im Zellgewebe der Lider enthaltenen Luft in dem Augenblick verschwindet, in welchem das Zurückgehen des Bulbus statthat. Indess bleiben trotz des unmittelbaren Verschwindens einer grossen Menge der Luft die Lider noch immer genugsam gespannt, um den Kranken das Bedürfniss empfinden zu lassen, sie mit den Fingern von aussen nach innen zu comprimiren, um die Luft gegen den inneren Augenwinkel zu treiben."

Es dürfte hier der zweckmässigste Ort sein, die Casuistik der in Rede stehenden Affection zu besprechen, und es sei mir also zu-

1) Annales d' oculistique. Sept. 1845. p. 97.

nächst gestattet, ausgehend von den verschiedenen Arten von Verletzungen, welche zu einem Emphysem der Orbita führen können, eine kurze und übersichtliche Zusammenstellung der bisher davon beschriebenen Fälle, soweit mir dieselben zugänglich, zu geben. Neben der genauen Würdigung der ätiologischen Momente wird sich dadurch am besten ein allgemeines Bild der klinischen Erscheinungsform des Orbitalemphysems gewinnen lassen, von der wir dann am Ende dieser casuistischen Mittheilungen eine zusammenfassende Uebersicht geben wollen.

Von traumatischer Communication des Antrum Highmori mit der Orbita, wie sie in der von mir mitgetheilten Beobachtung die Ursache des Orbitalemphysems war, finde ich in der Literatur nur noch einen Fall angegeben, nämlich den von Berlin (l. c.) beobachteten. Es handelte sich hier ebenfalls um einen die Highmorshöhle durchbohrenden Revolverschuss, infolge dessen es zu geringem Exophthalmus gekommen war. Exspirationsversuche bei geschlossener Mund- und Nasenhöhle trieben den Augapfel sicht- und fühlbar ein wenig vor. Auch hier war das Emphysem nur auf die Orbita selbst beschränkt und erstreckte sich nicht auf die Lider.

Es ist einigermaassen auffallend, dass bei dem verhältnissmässig nicht gar so seltenen Vorkommen derartiger Verletzungen der Highmorshöhle so ausserordentlich selten von einem dabei beobachteten Emphysem der Orbita berichtet wird. Es erklärt sich das wohl daraus, dass, wie oben gezeigt wurde, eben ganz bestimmte Verhältnisse vorliegen müssen, damit es bei Communication der betreffenden Nebenhöhle mit der Orbita zu Emphysem der letzteren, wenigstens zu bleibendem Emphysem, kommt.

Ebenfalls zu den selteneren Ursachen des Orbitalemphysems gehört die Fractur des Sinus frontalis. Während sich mehrere genau beschriebene Beispiele von Fractur desselben mit Emphysem der Umgebung [1]), speciell der Lider [2]), finden, ist, soviel mir bekannt, das Emphysem der Orbita nur in einem Fall von Jarjavay als eine Folge desselben angesprochen worden. Er beobachtete es bei einem Mann, der vor 6 Jahren einen Sturz erlitten hatte und bei dem es ohne nachweisbare Ursache plötzlich aufgetreten war, und glaubt, dass es sich um einen allmählichen Zerstörungsvorgang an der vorderen Wand des Sinus frontalis handle.

In einem oder dem anderen Fall ist es allerdings zweifelhaft, ob

1) Andral, Gazette des hôpitaux. 1872. p. 426.
2) Z. B. Morgan, Lancet. 1826. X. 31.

nicht statt einer angenommenen Siebbeinzellenfractur eine Fractur des Sinus frontalis bestanden habe, oder ob nicht Beides neben einander vorhanden gewesen sei. Jedenfalls aber ist, wie aus dem Folgenden ersichtlich werden wird, die Siebbeinzellenfractur wohl die häufigste Ursache des Orbitalemphysems. An und für sich ist ja eine genauere Präcisirung dieser Verhältnisse ziemlich gleichgültig, doch gewinnen sie hinsichtlich der Lehre von den Fracturen der Schädelbasis, besonders derjenigen par contrecoup, immerhin einiges Interesse.

In einem Fall war es möglich, durch die Section mit Genauigkeit eine Fractur des Siebbeins als Ursache der fraglichen Affection nachzuweisen, nämlich dem von Menière[1]) mitgetheilten. Ein Mann war auf der Strasse angefallen und wurde in tiefem Sopor mit stertorösem Athmen und Lähmung aller Gliedmaassen ins Spital gebracht. Hielt man demselben die Nase zu, so hörte auf kurze Zeit das Athmen auf, mit der darauffolgenden kräftigen Exspiration zeigte sich Emphysem der linken Orbita und des oberen Lides. Bei der zwei Tage nachher erfolgten Autopsie fand man eine Fractur des Orbitalgewölbes mit einer Zerreissung des vorderen Hirnlappens in einer Tiefe von 8 Linien. Die Dura mater war in grosser Ausdehnung um die Fracturstelle vom Knochen getrennt. Eine der Knochenspalten erstreckte sich bis zur Umbiegungsstelle der oberen in die mediale Orbitalwand und communicirte mit den mittleren Siebbeinzellen, welche eine kleine Quantität flüssigen Blutes enthielten.

Ebenso sicher begründet ist die Diagnose einer Siebbeinzellenfractur in dem Michelson'schen[2]) Fall, wo ein Bajonettstich in die innere Wand der linken Orbita eingedrungen war und zu Emphysem derselben geführt hatte. Nach der Verletzung war eine mässig starke Blutung aus dem linken Auge, angeblich nicht aus der Nase erfolgt. Die Lider sind blutig suffundirt und geschwollen, die Gefässe der Cornea zeigen eine ziemlich beträchtliche Injection; beim Ektropioniren des oberen Lids wird eine in der Conjunctiva desselben befindliche, nur etwa linienbreite, etwa in der Mitte des Lidrands beginnende und sich in schräger Richtung von unten nach oben erstreckende Risswunde sichtbar. Druck auf die Gegend der Thränenkanälchen und des Saccus lacrymalis nicht schmerzhaft, am Thränenapparate nichts Abnormes; ebensowenig am Bulbus, Sehvermögen intact. — Die Nasenknochen sowohl, als das Thränenbein, soweit sie der Untersuchung durch Palpation zugänglich, vollkommen unverletzt.

1) Archives générales. Tome XIX. p. 344, cit. nach Berlin u. Desmarres.
2) Berliner klinische Wochenschrift. 1870. S. 136.

Grüning[1]) berichtet von einem Mann, bei dem infolge eines Faustschlags auf die linke Seite der Stirn ein Emphysem der Orbita und der Augenlider der entgegengesetzten Seite entstand.

Am nächsten Morgen nach dem Schlage fühlte der Betreffende beim Schneuzen, dass das rechte Auge nach vorn getrieben wurde und beide Lider dieser Seite bedeutend anschwollen, ohne dass Schmerzempfindung dabei vorhanden war. Die 18 Stunden nach dem Trauma vorgenommene Untersuchung ergab rechts bedeutende Lidschwellung von der charakteristischen Beschaffenheit des Emphysems. Unter dem linken Arcus superciliaris bestand ebenfalls eine Anschwellung, welche sich bei der Berührung resistent und schmerzhaft erwies. In der Gegend der Incisura supraorbitalis war die Schmerzhaftigkeit sehr bedeutend. Das linke obere Lid war vollkommen beweglich.

Inspirirte Patient bei geschlossenem Mund kräftig durch die Nase, so zog er Blutklumpen aus der Nasenhöhle in den Rachen. Bei gewaltsamer Oeffnung des Auges erkannte man die Prominenz des Bulbus, dessen Hornhaut tiefer stand, als die des anderen Auges.

Grüning meint, dass es sich hier unzweifelhaft um eine durch Contrecoup entstandene Fractur der inneren Orbitalwand, und zwar der Lamina papyracea des Siebbeins gehandelt habe.

In ähnlicher Weise erklärt sich wohl der von Hilbert[2]) beschriebene Fall. Ein Arbeiter stürzte mit dem Hinterhaupt auf Steinpflaster. Er erhob sich sofort und empfand nur geringen Schmerz im Hinterkopf und Nacken. 3 Stunden später trat ein Emphysem der Orbita und ein circumscriptes Emphysem der Lider auf. Jedenfalls dürfte die hier gestellte Diagnose einer Fractur der Basis der Orbita wohl kaum haltbar sein. Baudry[3]) erzählt von einem Mann, der mit der vorderen oberen linken Schläfengegend an eine faustgrosse eiserne Kugel stiess und ein Emphysem der Orbita und der Lider acquirirte, und erklärt diese Erscheinung ebenfalls aus einer Fractur der dünnen Knochen der inneren Orbitalwand, also des Siebbeins oder des Thränenbeins. Auch eine von Mackenzie gemachte Beobachtung über Emphysem der Lider und der Orbita bei einem Mann, welcher beim Schneuzen das rechte verstopfte Nasenloch durch ein Verbiegen der Scheidewand frei machen wollte, dürfte hierher zu rechnen sein.

---

1) Archiv für Augen- und Ohrenheilkunde von Knapp u. Moos. II. S. 197.
2) Centralblatt für prakt. Augenheilk. 1884. S. 242.
3) Recueil d' ophthalmologie. Août 1881. p. 449.

Eine weitere Quelle für das Orbitalemphysem kann eine Fractur des Thränenbeins oder eine Ruptur des Thränensacks abgeben. Im ersteren Fall communicirt die in der Nasenhöhle enthaltene Luft mit dem orbitalen Zellgewebe durch Vermittlung der vorderen Siebbeinzellen, im zweiten durch Vermittlung des Ductus naso-lacrymalis. Das Thränenbein kann entweder nur in seiner hinteren Hälfte gebrochen sein mit Intacterhaltung des Thränensacks — in welchem Fall kein wesentlicher Unterschied zwischen einer Siebbeinzellenfractur vorhanden ist — oder die vordere Hälfte, die vor der Crista lacrymalis posterior gelegene Partie, ist fracturirt; dann wird meist eine Verletzung des Thränensacks damit verbunden sein. Andererseits kann auch dieser allein zerreissen ohne gleichzeitige Knochenverletzung, sei es durch übermässige Ausdehnung bei forcirter Exspiration oder durch direct ihn treffende Traumen, wie bei ungeschickt ausgeführten Sondirungen und dergl. am Thränennasenkanal.

Von Thränenbeinfractur führt Meusnier[1]) einen Fall an, bei welchem dieselbe durch Schläge mit dem Stiefelabsatz auf die Augenhöhlengegend veranlasst wurde. Es bestand Emphysem der Lider und der Orbita, die Zunahme des ersteren beim Schneuzen erfolgte sichtlich vom inneren Augenwinkel aus. Eine Fractur des Oberkiefers liess sich mit Sicherheit ausschliessen. Vielleicht gehört hierher auch der von Hirschberg, in dessen Centralblatt für prakt. Augenheilkunde. 1884. S. 243 mitgetheilte Fall von Emphysem der Orbita und der Lider bei einem Menschen, welcher mit dem Auge auf eine eiserne Stange fiel.

Bei Verletzungen des Thränensacks kommt es meist nur zu Emphysem der Lider, ohne Betheiligung des orbitalen Zellgewebes, wie in den Fällen von Brée (Recueil de Mémoires de médecine etc. Paris 1824. XV. 311—314), Raggi (Rivista clinica de Bologna. 1880. 108—111), Desmarres (l. c. p. 100) und Anderen, wenigstens findet sich bei ihnen nichts von Emphysem der Orbita erwähnt. Bei letztgenanntem Fall bestand eine Wunde, welche die Haut an der vorderen Wand des Thränensacks und diesen selbst durchtrennte und aus welcher bei Druck auf die Lider Luftblasen entwichen.

Von Emphysem der Orbita bei Ruptur des Thränensacks, ohne nachweisbare Fractur, konnte ich nur ein sicheres[2]) Beispiel finden, und zwar das schon oben (S. 172) bei anderer Gelegenheit angeführte

1) Gazette des hôpitaux. 1872. p. 163.

2) Auch Foucher (Gaz. des hôp. 1864. p. 248) gibt als Ursache eines von ihm beobachteten Falles Thränensackruptur an, ohne jedoch einen stricten Beweis dafür zu liefern.

von Desmarres. Es kann das seltene Vorkommen des Orbitalemphysems unter diesen Verhältnissen im Vergleich zu der relativen Häufigkeit des Lidemphysems nicht auffallen, wenn man bedenkt, dass der Thränenschlauch ganz ausserhalb der Orbita im engeren Sinne bleibt und gegen den Inhalt derselben vollkommen abgeschlossen ist. Denn die Fascia tarso-orbitalis s. das Septum orbitale, welches das Zellgewebe der Lider von dem der Orbita trennt, heftet sich an die Crista lacrymalis posterior an, so dass die hinter dem Thränensack gelegene Knochenwand, d. i. die vor jener Crista gelegene Hälfte des Thränenbeins, gewissermaassen die knöcherne Fortsetzung dieser Membran am inneren Augenwinkel bildet. Desmarres diagnosticirte eine Ruptur des Thränensacks als Ursache des Emphysems in seinem Falle dadurch, dass bei Compression der Gegend des Sackes und seiner Nachbarschaft mit dem Finger eine Zunahme des Emphysems beim Schneuzen nicht eintrat, sowie durch Injection von Wasser in die Thränenkanälchen. Während die in das untere Punctum lacrymale injicirte Flüssigkeit auf dem gewöhnlichen Wege in die Nase gelangte, drang die durch das obere Thränenkanälchen eingespritzte in das Zellgewebe der Orbita und der Lider hinein und der Bulbus blieb durch die hinter ihm befindliche Flüssigkeit so lange vorgetrieben, bis der Kranke sie durch einen in geeigneter Richtung ausgeübten Druck entfernte. Ausser diesem von Desmarres angewandten Mittel der Flüssigkeitsinjection kann man zwecks Diagnose einer Thränensackruptur auch noch versuchen, ob es durch Druck auf den Sack gelingt, Blut nach aufwärts durch die Thränenkanälchen austreten zu lassen.

Wenn übrigens bei einem gesunden Menschen ohne vorhergegangenes Trauma bei heftigem Niesen oder Schneuzen plötzlich ein Emphysem der Lider oder der Orbita entsteht, so berechtigt das nicht ohne Weiteres zur Annahme einer Thränensackruptur. Mit Recht hebt Baudry (l. c.) hervor, dass, falls Verletzungen des Thränensacks und der Thränenkanälchen leicht Veranlassung zu Emphysem gäben, dies bei der Häufigkeit von Verletzungen dieser Gegend durch chirurgisch-ophthalmiatrische Eingriffe viel öfter vorkommen müsste, und erinnert andererseits an die Worte Desmarres (Traité T. I. p. 249): „Man bemerkt häufig eine Fractur der Wände der Nasen- oder der Stirnhöhlen durch ein heftiges Niesen oder blos durch den Act des Schneuzens.“

In allen den bisher angeführten Fällen wurde die Communication der Orbita mit den benachbarten Lufträumen fast ausschliesslich durch acut einwirkende Traumen herbeigeführt. Es ist indess von

vornherein anzunehmen, dass auch bei solchen pathologischen Processen, welche die betreffende Knochenwand allmählich zum Schwund bringen, bei vollständigem Durchbruch derselben ein Orbitalemphysem zu Stande kommen kann. In die Kategorie dieser Fälle scheint der von Rampoldi[1]) berichtete hinzugehören. Der Patient, ein kräftiger 40jähriger Pfarrer, war vollständig gesund bis auf einen habituellen Schnupfen, der sich unter dem häufigen Gebrauch von Schnupftabak so verschlimmert hatte, dass die klare Sprache und selbst das Athmen behindert war. Eines Tages bemerkte Patient, von einem längeren Schlaf aufwachend, zu seiner Verwunderung die Erscheinungen eines Emphysems der linken Orbita, welches seitdem öfters wieder auftrat und verschwand. Jedesmal ging dem Auftreten desselben ein zischendes Geräusch vorauf, welches vom Patient in die hintere Gegend der Orbita verlegt und auch von Rampoldi selbst constatirt wurde. Hiernach sowie aus dem Umstand, dass die Thränenwege ganz intact waren, muss man wohl mit Rampoldi annehmen, dass es sich um eine lediglich durch das heftige Schneuzen hervorgerufene Ruptur des Siebbeins handelt. Eine weitere sicher begründete Beobachtung von hierher gehörigem Emphysem der Orbita ist mir nicht bekannt, wenn man nicht den bereits erwähnten Fall von Jarjavay hierher rechnen will; von Emphysem der Lider unter diesen Umständen finden sich allerdings Beobachtungen angeführt.

Betrachten wir jetzt, nachdem wir die Art der Entstehung des Emphysems der Orbita durch die verschiedenartigen Verletzungen an der Hand der beobachteten Fälle kennen gelernt und einen allgemeinen Einblick in die klinische Erscheinungsform desselben gewonnen haben, die diese Affection charakterisirenden Symptome mit besonderer Berücksichtigung der Diagnose des Orbitalemphysems, welches ja seinerseits, wie wir gesehen haben, für die Diagnose der betreffenden Verletzungen eine wichtige Rolle spielt. Das hauptsächlichste derselben ist der Exophthalmus, hervorgerufen dadurch, dass die Luft sich hinter dem beweglichen Bulbus ansammelt und ihn vortreibt. Dabei sind vorhanden oder können auch fehlen die subjectiven Symptome des Gefühls der Zerrung am Augapfel, der Sensation, als ob derselbe aus dem Kopfe heraustrete. Zu wirklichen Schmerzen kommt es selten, doch zeigt der Fall Dr. St., dass dieselben sogar in einer unerträglichen Heftigkeit auftreten können. Sie erklären sich hier wohl theils durch directe Reizung von Nerven durch scharfe

1) Annali d' ottalmologica. Ao. XIII. p. 344.

Knochensplitter, welche durch das plötzliche Vortreten des Bulbus mit ihnen in Berührung kamen, theils durch Zerrung des von der Kugel verletzten Bulbus. Objectiv ist der Exophthalmus, zumal wenn er nur in geringem Maasse vorhanden ist, nicht immer deutlich zu constatiren, da das begleitende Emphysem der Lider so hochgradig sein kann, dass es nicht gelingt, dieselben von einander zu entfernen, geschweige denn mit Sicherheit eine Vortreibung des Bulbus zu erkennen. Aus demselben Grunde kann meist zur Diagnose der letzteren das Weitersein der Lidspalte auf einem exophthalmischen Auge gegenüber der des gesunden nicht herangezogen werden, da ja eben durch die starke Volumszunahme der Lider eine Verengerung der ersteren gesetzt wird, welche die durch den Exophthalmus bewirkte Voneinanderdrängung der Lider nicht nur compensirt, sondern, wie gesagt, zuweilen sogar bis zu einem Festgeschlossensein der Lidspalte übercompensirt. Ebensowenig, wie unter solchen Umständen ein Exophthalmus mit Sicherheit diagnosticirt werden kann, kann natürlich umgekehrt das Vorhandensein eines solchen geleugnet werden. Indessen wird es doch im weiteren Verlaufe meist gelingen, das Bestehen eines Exophthalmus neben dem Lidemphysem zu constatiren.

Ist das Vorhandensein eines Exophthalmus sichergestellt, so handelt es sich darum, zu entscheiden, ob wirklich Ansammlung von Luft hinter dem Bulbus die Ursache desselben ist. Gerade derartige Verletzungen, welche zum Orbitalemphysem führen, pflegen ja häufig mit Blutergüssen in die Orbita einherzugehen und könnte der Exophthalmus lediglich durch einen solchen herbeigeführt sein. Dagegen spricht nun in den meisten Fällen das charakteristische plötzliche Entstehen desselben während des Schneuzens oder Niesens erst einige Zeit nach der Verletzung. Ausserdem wird eins oder das andere der ganz sicheren Anzeichen eines Eintritts von Luft in die Orbita kaum fehlen. Der Exophthalmus nimmt zu, wenn bei Verschluss von Nase und Mund exspirirt wird, und umgekehrt lässt er sich oft bei Druck auf den Bulbus vermindern. Zuweilen hört man dabei ein eigenthümliches Geräusch des Entweichens der eingeschlossenen Luft durch die Oeffnung in die Nebenhöhle, so in Desmarres' Fall: L'air s'échappe avec un bruit particulier assez fort, semblable à du gargouillement, qui est d'autant mieux perçu que le malade appuie un peu plus fortement ou un peu plus vite. Liegt die Communicationsöffnung genügend weit nach vorn, also im Thränenbein oder Thränensack, so gelingt es, durch Compression dieser Stelle mit der Fingerspitze eine Zunahme des Emphysems während der Exspiration zu verhindern. — Ist von allen diesen Symptomen nichts vorhanden, so muss es sich

doch im weiteren Verlauf bald zeigen, ob es sich um einen durch Emphysem oder um einen durch einen Bluterguss hervorgerufenen Exophthalmus handelt. Während letzterer etwa 3—4 Wochen zur Resorption braucht (Geissler), wird Luft hinter dem Bulbus bei geeigneter Behandlung meist in ebensoviel Tagen verschwunden sein.

Begreiflicherweise wird der Bulbus durch die Luft nicht immer genau in der Richtung seiner Axe protrudirt, sondern je nach der Art der Vertheilung der eingedrungenen Luft im Zellgewebe bald in horizontaler, bald in verticaler, bald in beiden Richtungen von seiner Axe abgelenkt. Ist diese Ablenkung hochgradig, so dass es den ohnedies durch die Zerrung, welche sie erfahren, in ihrer Wirkung beeinträchtigten Muskeln nicht mehr gelingt, die Parallelität der Sehaxen wiederherzustellen, so kommt es zum Auftreten von Doppelbildern, einer Erscheinung, welche dem Patienten zuweilen von allen am störendsten ist (vgl. Hilbert, l. c.). Interessant ist die von Rampoldi in seinem Falle (s. S. 178) gemachte Beobachtung, dass die Pupille beim jedesmaligen Vortreten des Bulbus sich etwas erweiterte, um sofort wieder zu ihrer natürlichen Grösse zurückzukehren, ein Vorgang der wohl auf Reizung sympathischer, zum Bulbus tretender Nervenfasern zu beziehen ist. Durch Zerrung der Eintrittsstelle des Opticus kommt es zuweilen zu Herabsetzung der Sehschärfe, schwerere Sehstörungen kommen jedoch nicht vor oder sind, wenn vorhanden, nicht auf Rechnung des Emphysems zu setzen. So beruhte die Amaurose in dem eingangs berichteten Fall auf directer Läsion des Bulbus durch die Kugel.

Weiter pflegt mit dem Exophthalmus noch verbunden zu sein eine Beweglichkeitsbeschränkung des Auges nach der einen oder anderen Richtung, veranlasst sowohl durch die soeben erwähnte Insufficienz der Muskeln, wie auch direct durch die ein mechanisches Hinderniss bildende Luft, resp. das von ihr verdrängte Fettgewebe.

Was den Verlauf des Emphysems der Orbita betrifft, so pflegt dasselbe in kurzer Zeit, meist schon nach wenigen Tagen, unter Anwendung eines leichten Druckverbandes und dem zweckmässigen Verhalten des Patienten, d. h. Vermeidung aller heftigen Exspirationsanstrengungen, insbesondere des Schneuzens, zu verschwinden. Es kommen jedoch auch Fälle vor, wo die Communicationsöffnung, sei es wegen abnormer Grösse derselben oder aus sonstigen Ursachen, nicht zuheilt, und wo das Emphysem entweder dauernd in geringem Grade weiter besteht oder von Zeit zu Zeit intermittirend auftritt. Dass in diesem Fall die Affection recht lästig sein kann, zeigt das Beispiel des Rampoldi'schen Falles (vgl. S. 178), wo bei dem Patienten

bei jedem stärkeren Exspirationsact, manchmal auch beim Singen im Chor, plötzliches Hervortreten des Bulbus und Doppelsehen auftrat. Der Patient gewöhnte sich schliesslich daran, durch einen Gegendruck mit der Hand auf das Auge das Eintreten der Diplopie zu verhindern oder das vorgetretene Auge zurückzudrücken. Ein längere Zeit getragener Druckverband vermochte die Erscheinung nicht gänzlich zu beseitigen, denn als einige Monate nach Beginn dieser Behandlung der Schnupfen infolge einer Erkältung wieder exacerbirte, trat auch das Emphysem der Orbita wieder auf. Auch bei dem von Desmarres (vgl. S. 172) behandelten Herrn, der durch ein perpetuirlich zu tragendes Compressorium in seiner Eigenschaft als Musikdirector sich genirt fühlte und ein solches daher nicht anlegen wollte, bestand das Emphysem noch 1/4 Jahr nach Entstehung desselben fort und die Luft drang noch immer in die Lider und hinter den Bulbus, doch genügte das Vermeiden des Schneuzens, um die Luftinfiltration in ganz geringen Schranken zu halten.

Während die den Symptomen des Orbitalemphysems an und für sich zu Grunde liegenden anatomischen Verhältnisse keiner weiteren Erörterungen bedürfen, verdient die Art der Vertheilung der Luft im orbitalen Zellgewebe und ihre Ausbreitung von dort aus eine etwas eingehendere Betrachtung. Es treten uns hier in den einzelnen Fällen einige Verschiedenheiten entgegen. Bald bleibt die Luftansammlung auf den Orbitalraum allein beschränkt, bald verbreitet sie sich auf die Lider, zuweilen auch noch weiter auf die umgebende Haut in grösserer oder geringerer Ausdehnung. Noch weit häufiger sehen wir ein Emphysem der Lider allein auf diese beschränkt bleiben, ohne dass es zu einem Emphysem der Orbita kommt, und ist das Erstere eine gar nicht so seltene Beobachtung, jedenfalls ungleich häufiger als das isolirte Emphysem der Orbita. In den Fällen nun, in welchen durch die Verletzung an sich schon ein Eindringen von Luft sowohl ins Zellgewebe der Lider wie in das der Orbita ermöglicht ist, bedarf es selbstverständlich keiner Erklärung für das gleichzeitige Vorkommen von Lid- und Orbitalemphysem. Einer Erklärung bedürftig sind jedoch die Fälle, wo die Luft evident nur in die Orbita selbst gelangen konnte, z. B. durch Fractur einer Siebbeinzelle, und wo doch entweder sogleich oder im weiteren Verlauf der Affection die Luft ihren Weg in die Lider fand.

An und für sich sind ja die Lider von dem Orbitalraum durch das Septum orbitale (Fascia tarso-orbitalis) vollkommen abgeschlossen und es ist a priori nicht einzusehen, auf welche Weise

diese Scheidewand ohne eine directe Verletzung derselben eine Communication zwischen beiden Zellgewebsräumen zulassen sollte. Für Blutergüsse, welche sich im Orbitalraum ansammeln, hat Friedberg (Virchow's Archiv. Bd. 31. S. 344) in der That nachgewiesen, dass ihnen durch ebengenannte Fascie ein Damm entgegengesetzt und ihr Eindringen unter die Lidhaut verhindert werde. Ein Gleiches müssen wir auch von einer Luftansammlung in der Orbita annehmen, und der von Berlin (l. c.) beobachtete sowie der eingangs berichtete Fall beweisen, dass dies in der That vorkommt. Wie aber erklären sich Fälle, wie die von Menière und von Grüning, bei denen nur der Orbitalraum im engeren Sinn mit den verletzten Siebbeinzellen communicirte und wo doch alsbald ein Emphysem der Lider zum Emphysem der Orbita hinzutrat? Wohl kaum anders, als dass die Luft bei dem kräftigen Exspirationsdruck doch einen Locus minoris resistentiae in der betreffenden Fascie findet, den sie sprengt oder durch den sie sich hindurchdrängt. Ein solcher Locus minoris resistentiae lässt sich nun in der That nachweisen und zwar in der Gegend des inneren Augenwinkels. Sappey gibt ausdrücklich an, dass das Septum orbitale an dieser Stelle besonders dünn und locker sei, dass anstatt einer straffen, fascienartigen Membran das Septum orbitale hier nur das Ansehen einer „zellig-faserigen Membran" zeige. Durch die Maschen derselben vermag sich nun ganz wohl die Luft hindurchzudrängen. Dem entsprechend sehen wir auch bei einigen Fällen, wie besonders in dem von Baudry mitgetheilten, dass beim Auftreten des Lidemphysems — bei primärem Orbitalemphysem — ein Gefühl vorhanden ist, als ob „etwas am inneren Augenwinkel zerreisse und als ob alsdann von dort aus sich etwas um das Auge herumbegebe". Der umgekehrte Vorgang, nämlich das Eindringen von Luft in die Orbita bei primärem, allein bestehenden Lidemphysem, scheint nicht vorkommen zu können, wenigstens finden wir in der Literatur keinen Fall, aus dem dies zu schliessen wäre. Dass übrigens das Emphysem, wenn es sich auf die Lider erstreckt, nur selten die Neigung zeigt, sich auf das Unterhautzellgewebe des gesammten übrigen Körpers auszudehnen, rührt daher, dass, während die Lidhaut nur sehr locker durch fettloses Bindegewebe mit der Unterlage zusammenhängt, die Haut der umliegenden Gesichtstheile den gewöhnlichen Panniculus adiposus besitzt und dass zwischen diesen beiden Unterhautzellgewebsregionen ein förmlicher Abschluss durch subcutane, fascienartige Bindegewebsblätter vermittelt wird.

Näheres über die soeben berührten Verhältnisse sowie auch Aufschlüsse über die Vertheilung der Luft in der Orbita, über ihre Lage

zu den intraorbitalen Gebilden würden sich unschwer durch Experimente am Cadaver constatiren lassen. Leider fehlte mir zu diesen Untersuchungen das nothwendige Material und ich war gezwungen, statt an menschlichen Leichen meine Untersuchungen anzustellen, mich mit denen von Kaninchen zu begnügen, an welchen ich zwecks Untersuchung der Pathologie des Orbitalemphysems ein solches künstlich erzeugt hatte. Wenn es nun auch nicht erlaubt ist, die hier gewonnenen Resultate, sowohl in anatomischer als besonders in pathologischer Hinsicht, ohne Weiteres auf den Menschen zu übertragen, so scheinen sie mir doch interessant genug, um hier mitgetheilt zu werden.

Das Emphysem des orbitalen Zellgewebes wurde einfach in der Weise erzeugt, dass eine Pravaz'sche Canüle oder ein dünner Troicart in dasselbe bei möglichster Vermeidung von Nebenverletzungen eingestochen wurde, und zwar durch die Conjunctiva zwischen der Membrana nictitans und dem Bulbus, und dass alsdann durch erstere vermittelst einer Injectionsspritze ein gewisses Quantum Luft injicirt wurde. Dabei zeigte sich nun die weiter unten genauer zu besprechende Thatsache, dass diese Operation, falls man nicht gewisse Vorsichtsmaassregeln anwendete, für die Thiere den sofortigen Tod zur Folge hatte. Zunächst jedoch sei es gestattet, auf die anatomischen Verhältnisse einzugehen, über welche ich mir dadurch Klarheit zu verschaffen suchte, dass ich nach erfolgtem Tode des Thieres durch die in derselben Lage fixirte Canüle des Troicarts erwärmten, mit Berlinerblau gefärbten Leim nachspritzte, welcher alsdann, zum Theil wenigstens, in die durch die Luft präformirten Räume eindrang und nach seinem Erstarren es ermöglichte, sowohl durch Präparation wie durch Anlegung von Durchschnitten an gefrorenen Köpfen sich über seine Lage, resp. über diejenige der Luft, deren Stelle er einnahm, ein Urtheil zu bilden. Es zeigte sich hier nun, dass das Emphysem der Orbita nicht darin bestand, dass die einzelnen Maschen des Fettgewebes von einander durch Luft abgehoben werden; dies ist zwar auch der Fall, aber meist nur in geringem Grade, da das sie verbindende Zwischengewebe ziemlich straff ist und eine solche Ausdehnung nicht zulässt, hauptsächlich aber, weil die die Muskelpyramide einhüllende Fettschicht[1]) der Orbita von einer besonderen

1) Beim Menschen haben wir es, nach der Darstellung Friedberg's (l. c.), mit zwei Fettschichten zu thun, einer centralen, innerhalb des Muskeltrichters gelegenen, und einer peripheren, die Muskeln einhüllenden. Beide werden von besonderen Fascienblättern umgeben, welche ihrerseits wieder durch bindegewebige Sprossen mit den Muskelscheiden zusammenhängen. Die Bindegewebsräume,

Fascie umgeben wird und so gewissermaassen ein abgeschlossenes Organ darstellt. Demgemäss wird die gesammte Fettschicht auch als solche durch die Luft verdrängt, die Luft sammelt sich hinter dem Fettgewebe an und verdrängt dasselbe, und man würde in diesem Sinne, da sich hier Luft und Fettgewebe ebenso verhält, wie etwa beim Pneumothorax Luft und Lunge, von einer Pneumoorbita reden können.[1]) Das Fettgewebe fand sich bei allen Thieren nach vorn gedrängt, unmittelbar hinter ihm lag das Gros der Leimmasse, während die Pyramide der Muskeln nach hinten gedrängt war, welche ihrerseits gleichfalls wieder mit balkenartigen Einscheidungen von Leimmasse umgeben waren.

Ehe ich nun auf die weiteren sich ergebenden anatomischen Veränderungen eingehe, sei es gestattet, zunächst ein Bild der Erscheinungen zu geben, welche als Ausdruck derselben in schneller Reihenfolge an dem Thiere sich abspielen.

Sobald etwas Luft in die Orbita eingetreten ist, entsteht ein starker Exophthalmus auf dem betreffenden Auge, dasselbe fliegt förmlich aus seiner Höhle heraus. Zugleich tritt ein starkes Emphysem der Lider und hauptsächlich der Palpebra tertia auf, welche in Form eines dicken Wulstes am inneren Augenwinkel sich vordrängt, stellenweise oder auch ganz wird auch die Conjunctiva bulbi durch Luft abgehoben, es tritt eine Art Luftchemosis, ein subconjunctivales Emphysem auf. Nach dem Hervortreten des Bulbus entsteht, bei fortdauernder Injection, auch auf der anderen Seite Exophthalmus und die übrigen Veränderungen. Einige Secunden bleibt nun das Thier ruhig, dann beginnt es unruhig zu werden, die Pupillen erweitern sich stark, es treten heftige Convulsionen und Dyspnoe auf und unter diesen Erscheinungen tritt meist schon nach einer halben bis einer

---

welche die eindringende Luft gemäss dieser anatomischen Verhältnisse aufsuchen kann, liegen also erstens um die periphere Fettschicht herum und zweitens zwischen ihr und der centralen, dazu kommen dann noch die durch die einzelnen Muskelscheiden gebildeten Bindegewebsräume. Beim Kaninchen liess sich begreiflicherweise auf diese feineren Verhältnisse bei dem relativ gewaltsamen Operationsmanöver keine Rücksicht nehmen.

1) Der Einwand, dass das, was hier von dem Verhalten des eingespritzten Leims zu dem Fettgewebe gesagt ist, nicht ohne Weiteres auch für Luft gilt, ist, abgesehen davon, dass es sich bei der Leiminjection schon um präformirte Lufträume handelt, einfach dadurch hinfällig, dass sich auch bei der Eröffnung der gefrorenen Orbita von Thieren, bei welchen blos Luft injicirt wurde, jenes charakteristische Verhalten des Fettgewebes nicht verkennen lässt, wenn auch sonst die Lagerungsverhältnisse der Orbitalgebilde hier bei Weitem nicht so deutlich zu erkennen sind, wie bei der Leiminjection.

ganzen Minute der Tod ein. Diese Erscheinungen treten bereits auf, wenn bei einem mittelgrossen Kaninchen nur 20—25 Ccm. Luft auf einmal injicirt werden; je stärker der Injectionsdruck und je grösser das injicirte Luftquantum, desto schneller pflegt auch im Allgemeinen der Tod einzutreten.

Was zuvörderst das Auftreten des Exophthalmus auf der contralateralen Seite betrifft, so erklärt sich dies, wie Durchschnitte an gefrorenen Köpfen solcher Thiere zeigten, bei denen nach erfolgtem Tod durch die in derselben Lage verbleibende Cantile gefärbte Leimmasse injicirt war, aus einem Durchtreten der Luft durch die in der beide Orbitae trennenden Scheidewand befindlichen Foramina. Einmal dringt die Luft durch das (beim Kaninchen unpaare) Foramen opticum, indem sie sich unmittelbar vor der Divergenzstelle der Nervi optici einen Weg bahnt, dann aber auch durch das darunter gelegene den Fissurae supraorbitales beim Menschen entsprechende Loch.

Als Ursache des so schnell eintretenden Todes des Versuchsthieres lag es nahe, anzunehmen, dass die Luft direct in die Schädelhöhle durch die von der Orbita in sie führende Löcher eingedrungen sei, sei es nun an den Nerven- und Gefässscheiden entlang oder durch gewaltsame Sprengung des bindegewebigen Verschlusses der ersteren, und dass dieselbe dann auf das Gehirn einen direct comprimirenden Einfluss ausübte. Das war jedoch nicht der Fall, es gelang weder an Köpfen getödteter Thiere, bei denen von oben die Schädelhöhle eröffnet und das Gehirn entleert war, von der Orbita aus durch Druck auf den exophthalmischen Bulbus oder durch Luftinjection in die liegengebliebene Cantile Luft in das Cavum cranii zu treiben, wie solche durch Anfüllung desselben mit Wasser durch das Aufsteigen von Luftblasen in demselben sich kenntlich gemacht haben würde, noch fand sich bei den Leimpräparaten eine Spur Leim frei in der Schädelhöhle liegend. Dagegen zeigte sich in allen Fällen übereinstimmend eine Anfüllung des gesammten Gefässsystems mit Luft, so dass es klar war, dass der Tod durch den Eintritt von Luft in das Gefässsystem erfolgt sein musste. Besonders reichlich fand sich die Luft in den grossen Venen, hauptsächlich den Hirnsinus, im rechten Herzen, in den Lungen, in der Leber. Dass der Eintritt der Luft in die Gefässe, und zwar in das Venensystem, innerhalb der Orbita erfolgte, ging schon klar daraus hervor, dass an so getödteten Thieren bei Injection von Luft in die Venen des Halses oder Kopfes dieselbe in der Orbita wieder zum Austritt kam und der Exophthalmus ad maximum zunahm, ein Zeichen, dass hier eine Continuitätstrennung in einer Venenwand vorhanden sein musste. Die Stelle

derselben genau zu präcisiren, hatte begreiflicherweise seine Schwierigkeiten. Sehr wahrscheinlich ist es die Vena ophthalmica selbst, in welche der Lufteintritt erfolgt, und zwar an derselben Stelle, an welcher sie durch die Fissura supraorbitalis hindurchtritt, um am vorderen Ende des Sinus cavernosus einzumünden. Hier, am hinteren Augenhöhlenwinkel, fand sich in einem Fall ein grosses Blutextravasat, in einem anderen war ausser ihm noch in der Nähe der vorderen Orbitalwand ein grösserer Blutklumpen sichtbar. Wahrscheinlich ist der Vorgang der, dass die Vena ophthalmica, bei dem plötzlichen Hervorgetriebenwerden des Bulbus gezerrt, an ihrer am wenigsten dehnbaren Stelle, nämlich der eben bezeichneten, einreisst, dass ihr Lumen durch das an dieser Stelle die Vene haltende Bindegewebe offen erhalten und so eine Eingangspforte für die Luft ins Venensystem gebildet wird. Es könnte die Möglichkeit geltend gemacht werden, dass bei dem Einstechen der Canüle dieselbe direct in eine Vene gedrungen sei und die Luft also unmittelbar ins Venensystem injicirt würde. Das ist jedoch nicht wohl anzunehmen, wenn man bedenkt, dass die Canülenspitze, wenn auch immer in der Gegend des inneren Augenwinkels eingestochen, so doch absichtlich niemals an dieselbe Stelle innerhalb der Orbita dirigirt wurde, dass also schon jedesmal eine andere Vene hätte verletzt sein müssen. Ausserdem steht dieser Annahme entgegen, dass, falls die Canülenöffnung wirklich im Lumen einer Vene gesteckt, überhaupt kein Emphysem der Orbita hätte zu Stande kommen können, jedenfalls nicht in der typischen Weise, wie es in sechs von mir angestellten Versuchen sich wiederholte.

Bei Alledem ist aber zu bemerken, dass diese Erscheinungen nur eintreten, wenn der Injectionsdruck nicht unter einer gewissen Stärke bleibt. Durch blosses Einblasen von Luft mit dem Mund durch eine ins orbitale Zellgewebe eingestochene Pravaz'sche Canüle lässt sich Emphysem der Orbita überhaupt nicht hervorrufen. Injicirt man nur geringe Mengen Luft oder grössere Luftmengen sehr langsam, nach und nach und bei geringem Druck, so tritt zwar starker Exophthalmus und Emphysem der Lider und der Conjunctiva auf, doch kommt es weder zu den entsprechenden Erscheinungen auf der contralateralen Seite, noch tritt der Exitus unter den genannten Erscheinungen ein, sondern das Thier verträgt die Operation ganz gut, die Luft sucht sich alsdann ihren Weg in das Unterhautzellgewebe in der Umgebung des Auges, in mehr oder weniger grosser Ausdehnung, je nach der Menge der eingetriebenen Luft. Nach einigen Tagen verschwindet sowohl Exophthalmus wie das Emphysem der

Lider und der Conjunctiva vollkommen, ohne dass sonst irgend welche Störungen eingetreten wären.

Ueber die Ursache des Todes beim Eintritt von Luft in die Venen sowie über die dabei in Frage kommenden pathologisch-anatomischen Verhältnisse sind schon so viele und umfassende Studien gemacht worden, dass ich von irgend einer weiteren Erörterung dieses Punktes glaube absehen zu dürfen und mich lediglich auf die Constatirung der soeben gemachten Angaben beschränken will, nämlich dass der Tod, welcher beim künstlich hervorgerufenen Orbitalemphysem des Kaninchens eintritt, auf einem Lufteintritt in die Venen beruht. Für uns fragt es sich nur, ob man beim Menschen wohl vorkommenden Falles ähnliche Erscheinungen zu gewärtigen haben werde. Die Möglichkeit einer durch das Emphysem an und für sich hervorgerufenen Venenruptur mit consecutivem Lufteintritt in die Venen kann mit Sicherheit in Abrede gestellt werden. Denn das Eindringen der Luft in die Orbita, welches zu Emphysem derselben führt, geschieht niemals unter einem so hohen Druck wie derjenige ist, welchen wir mittelst Injection erzeugen und welchen wir für die Entstehung der Venenruptur verantwortlich gemacht haben, sondern besten Falles nur unter dem weit geringeren, allerdings forcirten Exspirationsdruck. Durch eine entsprechend ventilartige Einrichtung an der Communicationsöffnung zwischen der verletzten lufthaltigen Höhle und der Orbita kann zwar dieser Druck besten Falles auf gleicher Höhe erhalten, aber niemals gesteigert werden. Es bedarf keines näheren Eingehens auf einen Vergleich zwischen dem Festigkeitscoefficienten der Venenwandung und dem 85—100 Mm. Hg in maximo betragenden forcirten Exspirationsdruck, um die Unzulässigkeit der Annahme, dass hier eine Venenruptur nach Art des Thierexperiments stattfinden könne, darzuthun.

Selbst für den Fall, dass durch die causale Verletzung an sich eine Orbitalvene eröffnet wäre, würde ein Eintritt von Luft in dieselbe nur dann denkbar sein, wenn das Lumen der betreffenden Vene durch irgend welche Umstände, namentlich bei Verlauf derselben durch irgend einen Knochenkanal klaffend erhalten wird. Diese Möglichkeit lässt sich allerdings nicht ohne Weiteres von der Hand weisen. Denn wenn auch die Casuistik des Orbitalemphysems uns von keinem einzigen Fall berichtet, in welchem ein sofortiger Tod unter den oben beschriebenen Umständen eingetreten ist, so muss doch andererseits zugegeben werden, dass die Möglichkeit nicht ausgeschlossen ist, dass in einem oder dem anderen Fall von Verletzung, namentlich Schussverletzung, welche zu einem Emphysem der Orbita

führte, der Tod wirklich auf solche Weise zu Stande gekommen ist, dass derselbe aber irrthümlicherweise als ein durch die Verletzung an sich bedingter aufgefasst und das Emphysem als mögliche Ursache desselben gar nicht berücksichtigt wurde. Jedenfalls werden solche Fälle nur eine äusserst seltene Ausnahme bilden, zumal noch dabei in Frage kommt, ob, falls es wirklich zum Eintritt von Luft in die Venen kommt, die Menge derselben auch eine zur Herbeiführung des Todes genügend grosse ist, da, wie Versuche zeigten, der Eintritt geringerer Luftmengen ohne jede üblen Folgen sein kann und Hunde z. B. es ganz leicht überstehen, wenn ihnen selbst 8 bis 10 Ccm. Luft in das centrale Ende der Jugularis getrieben werden (s. Cohnheim, Allg. Pathologie. 1877. I. S. 180).

Dass, um noch einmal auf diesen Punkt zurückzukommen, beim Emphysem der Orbita die Luft niemals durch die Fissura supraorbitalis in die Schädelhöhle dringen kann, ist schon a priori aus anatomischen Gründen anzunehmen. Während in den übrigen Oeffnungen der Augenhöhlen, die sie mit anliegenden Theilen in Verbindung setzt, das Periost, die Wand glatt überziehend, die Form des Knochens genau nachahmt, findet in der Fissura orbitalis sup. eine dichte Verwebung der Fasern der beiden Ränder statt, so dass diese Spalte durch ein festes schwartenähnliches Gewebe ausgefüllt wird, welches nur den nöthigen Platz für die durchtretenden Nerven und Gefässe lässt (Merkel). Im Foramen opticum sind zwar die Lücken, welche der durchtretende Nerv und die Arteria ophthalmica freilassen, nicht von so straffem Gewebe ausgefüllt, immerhin aber ist es fest genug, einem Eindringen von Luft Widerstand zu leisten, wie dies nicht nur durch den Versuch am Kaninchen, sondern auch am menschlichen Kopf hervorging, an welchem es durch eine forcirte Injection von Luft in die Orbita bei eröffnetem und entleertem Schädelcavum nicht gelang, Luft in dasselbe hindurchtreten zu lassen.

Wir sind somit aus theoretischen Gründen entschieden berechtigt, die Prognose des Emphysems der Orbita als eine quoad vitam bis auf seltene Ausnahmsfälle völlig günstige hinzustellen, und wie die Erfahrung zeigt, ist auch die Prognose quoad sanationem fast immer eine durchaus günstige. Der Therapie bleibt somit keine weitere Aufgabe, als durch Application eines leichten Druckverbandes eine Zunahme des Emphysems zu verhindern und die Resorption der in der Orbita vorhandenen Luft zu befördern. Bei gleichzeitigem Emphysem der Lider kann man statt des gewöhnlichen Druckverbandes auch eine Bepinselung derselben mit Collodium elasticum vornehmen. Einer consequent angewendeten Compression, eventuell durch einen

eigens dazu construirten Apparat, wird es manchmal auch gelingen, selbst diejenigen seltenen Fälle, in denen das Emphysem einen chronischen oder chronisch-intermittirenden Charakter zeigt, zur Heilung zu bringen. — Ist das hinzutretende Emphysem der Lider sehr bedeutend, so kann man nach dem Vorschlage von Desmarres von Zeit zu Zeit die Luft aus dem Unterhautzellgewebe durch Punctionen oder durch kleine Einschnitte ablassen, bis Verschluss der Communicationsöffnung eingetreten ist und keine Luft mehr in das Unterhautzellgewebe dringen kann. Einerseits wird durch diese Behandlung das unangenehme Spannungsgefühl, welches zuweilen ein starkes Lidemphysem begleitet, gehoben, andererseits wird dadurch eine exactere Application des Druckverbandes ermöglicht. Meist wird übrigens die Behandlung der causalen Verletzung in den Vordergrund treten.

Die für diese Arbeit nothwendigen Experimente sind im Laboratorium des Herrn Prof. Alb. Thierfelder gemacht. Gern benutze ich zum Schluss die Gelegenheit, ihm wie Herrn Prof. Neelsen für ihre äusserst entgegenkommende Unterstützung bei denselben meinen herzlichsten Dank auszusprechen, ebenso Herrn Prof. Madelung für die freundlichen Rathschläge, mit denen er mich bei der Abfassung dieser Arbeit in zuvorkommendster Weise unterstützt hat.

IX.

Entgegnung

auf Dr. Messerer's „Richtigstellungen" im 1. und 2. Heft des XXII. Bandes dieser Zeitschrift.

Die von mir auf Seite 491 und 492 gebrachten Zahlen über die Formveränderungen von Schädeln bei Compression entnahm ich von Wahl's Publication: „Ueber Fracturen der Schädelbasis". Nr. 228 der Volkmann'schen Sammlung. S. 1951, nachdem ich sie mit Herrn Dr. Messerer's Arbeit verglichen und als Durchschnittszahlen richtig gefunden hatte.

v. Wahl gebührt unbestreitbar das Verdienst, den freilich von Bruns und Hermann blos angedeuteten Weg, die Elasticität des Schädels für das Zustandekommen der Basisfracturen zu verwerthen, zuerst in die Bahnen des mathematischen Beweises geleitet und diesen Beweis theoretisch durchgeführt zu haben. Die Ergänzung durch die Gegenprobe fehlte bis jetzt, den Weg dazu habe ich angegeben und kann die vier dieszbezüglichen mir noch möglich gewesenen Versuche als gelungen betrachten.

Ich bin mir nicht bewusst, für einen Anderen oder mich die Priorität der Bezeichnung „Berstung" vor Herrn Dr. Messerer beansprucht zu haben. Wenn ich S. 496 u. 497 vorschlage, Berstungs- und Zertrümmerungsbrüche auch dem Namen nach auseinanderzuhalten, so hat das nach meiner Ansicht auf das Verdienst des Herrn Dr. Messerer, zuerst das Wort Berstung gebraucht zu haben, keinen Einfluss.

Ich behaupte, dass Herr Dr. Messerer in seiner Arbeit vom Jahre 1880 die Elasticitätsverhältnisse des Schädels definitiv festgestellt und bei Gelegenheit seiner Versuche gefunden hat, was Andere vor ihm auch schon constatirt hatten, dass Druck- und Sprungrichtung zusammenfallen; ich behaupte aber, dass Hermann erst jenem bis dahin festgestellten Erfahrungssatze durch sein in bewusster und vorher klar ausgesprochener Absicht geleitetes Experiment

des diagonalen Drucks den Boden der Gesetzmässigkeit gab. Es ist doch etwas Anderes, einen schon bekannten Erfahrungssatz durch eine Menge von zutreffenden Beispielen zu belegen, etwas Anderes, ihn durch einen zutreffenden Controlversuch zum Gesetze zu erheben.

Auf die Arbeiten von Herrn Dr. Messerer und von Treub aus dem Jahre 1884 konnte ich leider keinen Bezug mehr nehmen, weil die meinige sich schon im Sommer 1884 im Druck befand. Uebrigens hätte ich sie auch nur eben erwähnen können, da es nicht im Rahmen meiner kleinen Arbeit lag, alle diesbezüglichen Veröffentlichungen inhaltlich umfassend zu besprechen.

Gegen den Vorwurf der „Oberflächlichkeit“ und die Behauptung, dass ich seine Arbeit vom Jahre 1880 nur dem Titel nach kenne, vertheidige ich mich Herrn Dr. Messerer gegenüber nicht, bin ihm aber sehr dankbar, dass er in so zarter Weise seinen Gefühlen Ausdruck gegeben hat, denn daraus wird mit mir wohl jeder ruhige Leser erkannt haben, dass seine „Richtigstellungen“ nicht dem reinen, uneigennützigen Drange, der Wissenschaft einen Dienst zu leisten, entsprungen sind.

Erlangen, im September 1885.

Greder.

Wir schliessen damit die Discussion über diesen Gegenstand für unsere Zeitschrift ab.

Die Redaction.

X.

Besprechungen.

1.

Costanzo Mazzoni — Anno ottavo, nono e decimo di Clinica Chirurgica nella R. Università di Roma — pel professore. — Roma coitipi di Mario Armanni. 1884. XXXIX. 394. Mit 5 photographirten Tafeln.

Die Berichte Mazzoni's über seine Klinik beginnen mit: Cinque mesi di Clinica Chirurgica. Roma 1873,
wurden fortgesetzt als Anno secondo di Clinica... Roma 1874, umfassend das Jahr 1873, referirt in Schmidt's Jahrbüchern. Bd. 167. S. 99... 1875,
als Anno terzo (1874) Roma 1876, — Anno quarto e quinto (1876 und 1877) Roma 1878, — Anno sesto e settimo (1878 und 1879) Roma 1881, in Berliner klinische Wochenschrift. 1883. Nr. 22.

Der jetzt zu besprechende Band enthält die Jahre 1879—1882, also drei akademische Jahre. — In diesem Zeitraume wurden 450 klinische Krankheitsfälle vorgeführt, mithin durchschnittlich 150 Fälle im Jahre, ungerechnet 350 ambulatorische Fälle, bei welchen Tonsillotomien, Urethraerweiterungen, Eröffnungen von Abscessen, Hydrocelenoperationen, Einrichtungen von Luxationen u. s. w. ausgeführt wurden.

Die Anordnung in der Vorführung der Krankheitsfälle ist so wenig systematisch wie in den früheren Bänden. Den Eingang des Bandes bildet eine Abhandlung über das Leben und die Schriften von Paul von Aegina, geboren am Ende des 6. Jahrhunderts. Sein Verdienst besteht darin, in einem Werke: De re medica Libri VII, diegriechische Chirurgie, sowie diejenige von Galen und Dribasius zusammengefasst zu haben, in einer Zeit, in welcher, namentlich durch theosophische Grübeleien die Chirurgie Rückschritte machte. Er ist jedoch nichts weniger als treuer Compilator, sondern spricht mit Freimuth seine eigenen Ansichten aus, widerspricht sogar Hippokrates, und dies nicht nur aus theoretischen Gründen, sondern auch aus praktischer Erfahrung, die er sich während seiner Studienzeit zu Alexandrien und auf seinen Reisen in Griechenland, Kleinasien und Italien erworben.

Die Chirurgie handelt Paulus vorzugsweise in dem sechsten Buche seines Werkes ab und zwar in 122 Kapiteln, von denen 20 den Augenkrankheiten, 3 den Ohrenkrankheiten, 7 denen des Mundes, des Gaumens und des Pharynx, 17 den männlichen und weiblichen Geschlechtstheilen, 3 der Entbindungskunde und 25 den Knochenbrüchen gewidmet sind.

Indem nun Mazzoni einzelne Kapitel durchmustert, macht er besonders auf diejenigen Operationen aufmerksam, welche Paulus näher be-

schreibt, z. B. bei Pterigium, Nasenpolypen, Trachcotomie, Hydrocele und anderen, welche vergessen und wieder neu erfunden worden sind, wie das Ausmeisseln, das Ausschaben (Evidement), Sandbäder und dergleichen, und hebt besonders die minutiöse Beschreibung (S. 33) einzelner Operationen hervor, die man bei Paulus' Vorgängern, z. B. bei Celsus, vermisst. Es sollte Paulus' Werk ein Vademecum für land- und seereisende Aerzte sein.

Paulus' Werk stand in grossem Ansehen, und besonders arabische Aerzte haben vielfachen Nutzen daraus gezogen, selbst noch der berühmte Anatom und Chirurg Fabricius ab Aquapendente hielt es hoch und empfahl es zum Studium.

Es ist hier nicht der Ort weitere Specialitäten herauszugreifen, welche Mazzoni in feurigen Worten zum Lobe Paulus' anführt. Nur ein Punkt ist Mazzoni entgangen, durch welchen Paulus sich verdient gemacht: gegen Anwendung von Pflastern und Salben geeifert zu haben.

Bezüglich des klinischen Theiles des Buches beginnt, wie in den früheren Berichten die erste Abtheilung mit den

Abscessen, über welche zu erwähnen, dass nach ihrer Eröffnung fast durchgängig die Lister'sche Wundbehandlung eintrat, wo nöthig, mit Drainirung; in einigen Fällen (periarticulären) wurde der Eiter durch Potain's Aspirator ausgesogen, darauf Jodinjectionen angewendet, zuweilen Buchten ausgeschabt. In einem Falle (XIX) wurde wegen grosser Schmerzhaftigkeit der Extremität nach Cricotomie und Drainirung ein 5 Tage anhaltendes Bad mit 5 proc. Salicylsäure in Anwendung gebracht. Auch Einspritzungen von Chininsolution sind verzeichnet, ebenso unterhäutige Punctionen, in dem letzten Falle bei Vertebralcaries mit septicämisch tödtlichem Ausgange. Der der Punction folgende Druckverband hatte in mehreren Fällen erwünschten Erfolg. — In den diesem Kapitel angehängten Reflexionen erkennt man die Individualisirung jedes einzelnen Falles hinsichtlich der Therapie nach den Grundsätzen, die Verf. schon in seinen früheren Berichten auseinandergesetzt hat.

Der Abschnitt über Geschwüre beginnt mit drei Fällen von Ulcus perforans pedis, welche Verf. nach seiner Ansicht über die neuroparalytische Natur derselben (Anno secondo. Roma 1874) durch Ausschneiden der callösen Wucherungen, durch Zerstörung der Geschwürsfläche mit Paquelin's Thermokauter und nachträgliche Faradisation zur Heilung bringt. — Einen nicht zu verachtenden Beweis für die neuroparalytische Annahme geben die Versuche der Thierärzte, zum Zwecke besserer Hufbildung bei Pferden den Nerv. tibialis postic. zu trennen. Die nachträgliche Medication der operirten Geschwürsstelle war die antiseptische und Bepinselung mit Jodtinctur, die Heilung erfolgte nach 50—60 Tagen und 5 Monaten. — In einem Falle schwer verheilender Brandwunde der Hüfte wendete Mazzoni die Warton Jones'schen V-Schnitte, die ursprünglich für das Ektropium bestimmt sind, zum Debridement der umgebenden Narben mit Erfolg an, wobei er die Geschwürsflächen mit Jodoform bedeckte; in einem anderen Falle (S. 41) von callösem Geschwüre im unteren Drittheile der äusseren Fläche des Unterschenkels mit consecutivem Pferdefusse erfolgte durch Implantation von zwanzig Epidermisstückchen, welche sämmtlich anhafteten, und Tenotomie der Achillessehne Heilung. Die syphilitischen Geschwüre bieten nichts Bemerkenswerthes. — In den Reflexionen über die

perforirenden Geschwüre legt Mazzoni besonderes Gewicht auf die Verbesserung des Stoffwechsels der meist decrepiden Patienten, weil ohne dieselbe Recidive in loco oder auch an anderen Stellen auftreten. Auch Nussbaum's Peritomie rebellischer Geschwüre hat Mazzoni mit Erfolg ausgeführt, will sie jedoch von Oribasius und Antyllus gelernt haben (S. 45).

Unter der Aufschrift Fisteln (S. 46) fällt die Anzahl der Mastdarmfisteln, 16, auf, die theils als unvollkommene äussere und innere, theils vollkommene, je nach den Umständen durch Einschnitt, Ausschnitt, Thermocauterisation, elastische Ligatur, Jodinjection zur Heilung geführt wurden — mit Ausnahme eines Falles completer Fistel, entstanden durch Fall auf das Kreuz, in welchem nach einfacher Incision 2 Tage später Frostanfall mit 40° Fiebertemperatur eintrat und sich eine Pleuropneumonie entwickelte, an welcher Patient nach 5 Tagen starb. Die Section ergab rothe Hepatisation der ganzen rechtsseitigen Lunge und bedeutendes Oedem der linken. Der Bericht ist jedoch so kurz gehalten, dass man über die Ursache des tödtlichen Lungenleidens: ob katarrhalisch, ob thrombotisch, keine Aufklärung erhält. Im Ganzen sind bei allen Todesfällen die Berichte über die Leichenöffnungen so knapp, dass sie zur Klärung des pathologisch-anatomischen Processes nicht genügen. Seite 196 wird gesagt: „Die Autopsie zeigte alle der Pyämie eigenthümlichen Veränderungen und bestätigte die klinische Diagnose."

Urinfisteln im Damme sowie Rectovesicalfistel infolge des Blasenschnittes (Fall 59, 60) wurden durch Thermocauterisation und Catheterismus leicht geheilt.

In den allgemeinen Bemerkungen über Fisteln stellt Mazzoni den Grundsatz auf, dass man Mastdarmfisteln bei Tuberculösen sich selbst überlassen und nur für Reinlichkeit sorgen soll, denn nach seiner Erfahrung heilen solche Fisteln durch Operation nie, und letztere erweckt häufig tödtliche Pyämie; er hält das Auftreten von Mastdarmfisteln bei Tuberculösen für Vorboten des baldigen Todes (S. 70).

Aus 18 Fällen von Verengerungen der Harnröhre des vorliegenden Berichtes (S. 71—91) in Verbindung mit 190 inneren Urethrotomien und 300 Dilatationen mit dem Voillemier'schen Instrument in der Privatpraxis ist Mazzoni überzeugt, dass höchstens 1 Proc. der Stricturen als ohne blutige Operation unheilbar angesehen werden darf, und dass die Haupterfordernisse einer erfolgreichen Behandlung in der Geschicklichkeit und Geduld des Chirurgen bestehen; er verwirft daher das tägliche Einführen einer Darmsaite als irrig und gefährlich, höchstens alle 2—3 Tage. Das Urethralfieber beobachtet Mazzoni besonders hartnäckig bei Individuen, welche schon früher an Malariafieber gelitten, und gibt daher die Vorschrift, dem zu Katheterisirenden am selben Tage 1 Grm. Chin. sulphuric. mit 5 Cgrm. Opium zu reichen. Mazzoni will nach der systematischen forcirten Dilatation nie ein Recidiv erfahren haben, doch scheint mir eine schlusswürdige Statistik in diesem Falle unmöglich. — Auf die innere Urethrotomie ist Mazzoni dagegen nicht gut zu sprechen, denn er hat einen Kranken danach verloren, oft schwere Blutungen verursacht, hohes Fieber mit Cerebralsymptomen beobachtet und Recidive gesehen, besonders in den Fällen, in welchen es nicht möglich war, sogleich nach der Operation einen

permanenten Katheter einzuführen (S. 98). Für Urethrotomia interna hält als Ausnahme Mazzoni nur vielfache Stricturen geeignet, wobei er sich des Urethrotoms von Bezzi bedient.

In dem Kapitel der Lymphgefässentzündungen und ihrer Ausgänge (S. 103) ist zu bemerken, dass ein grosser Theil derselben auf syphilitischem Boden beruhte, in den 6 Fällen dieser Art von Drüsenaffection jedoch kaum eine Andeutung über die Behandlung des Allgemeinleidens vorkommt. In einem Falle von Inguinaldrüsenschwellung bei Syphilis führten parenchymatöse Einspritzungen von Jodquecksilber Heilung herbei. Auch unterhäutige Punction mit nachfolgender methodischer Compression findet sich, sowie Excisionen, Ausschabungen mit folgendem Jodoformverband. Die Anwendung dieses letzteren Mittels kehrt in Mazzoni's Berichte öfters wieder, ohne dass über die möglicherweise schädliche Nebenwirkung desselben eine Bemerkung sich findet. Mazzoni hat also, wie es scheint, keine traurigen Erfahrungen gemacht, er war wenigstens erstaunt, als ich ihm zu Rom im Frühjahre 1882 die Veröffentlichungen von König, Schede u. A. aus der deutschen chirurgischen Literatur mittheilte. In den allgemeinen Bemerkungen über dieses Kapitel wiederholt Mazzoni eigentlich nur die Indicationen für die Behandlungen der Drüsenkrankheiten nach deren Ort und dem Zeitraume ihrer Entwicklung aus den früheren Jahresberichten.

In der Abtheilung: Krankheiten des Gefässsystems (S. 116) finden wir die Suspension des Gliedes bei Venenentzündung desselben, die Excision einer Varicocele (im Italienischen gen. masc.) mit Paquelin's glühender Zange, eine Unterbindung der Art. femoralis im Scarpa'schen Winkel wegen Aneurysma popliteum nach erfolgloser Vancetti'scher Fingercompression, methodischer Einwickelung und erfolgloser Anwendung der Broca'schen Compressionsschiene wegen heftiger Schmerzen und Decubitusschorf; die drei Catgutligaturen wurden versenkt, die Wunde durch Nähte geschlossen und gelistert. Es erfolgte in der Tiefe Prima intentio, nur drei oberflächliche Nahtstellen eiterten und gingen in Condylome über, da Patient zugleich syphilitisch war. Am 16. Tage nach der Operation musste Patient wegen Widerspänstigkeit aus der Klinik entlassen werden, wurde auswärts einer strengen antisyphilitischen Cur unterworfen und vollständig geheilt. — Bei einer 22jährigen Patientin versuchte Mazzoni einen Gefässkropf zu exstirpiren, begegnete jedoch bald einer bedeutenden Blutung, da alle Ligaturen der durchschnittenen Gefässe im Kapselgewebe abglitten. Mazzoni sah sich mithin genöthigt, die linksseitige gemeinschaftliche Carotis zu unterbinden. Sogleich klagte Patientin über Kopfschmerz, welcher viele Tage andauerte, es trat hohes Fieber auf und 4 mal bedeutende Nachblutungen; nach 14 Tagen fiel die Ligatur ab, die Wunde schloss sich durch Granulation und die linke Schilddrüsenhälfte schrumpfte zum grossen Theil ein. — In den allgemeinen Bemerkungen über die Gefässkrankheiten spricht sich Mazzoni sehr gegen die Elektrolyse bei Aneurysmen aus, weil die schnelle Coagulation und starke Gasentwicklung die Blutzersetzung begünstigen und Septicämie herbeiführen (S. 126).

Die Abtheilung: Plastische Chirurgie (S. 127) mit 24 Fällen ist auf denselben Ansichten des Verf. aufgebaut, welche er in den früheren Berichten schon vertrat und die ich also umsonst bekämpft habe. Man

ersieht daraus die durch seine Studien der alten Aerzte, namentlich derer, welche unter römischer Herrschaft gewirkt haben, mit Vorliebe und Patriotismus gewonnene Ueberzeugung, dass alles Heil für die chirurgische Plastik nur von Italien ausgegangen sein kann. Er vergisst jedoch dabei, obwohl es freilich eine Ehre ist, einen berühmten und bahnbrechenden Chirurgen seinen Landsmann nennen zu dürfen, dass z. B. Männer wie Celsus und Tagliacozza kosmopolitisch betrachtet werden müssen, weil die Wissenschaft weder nationale noch politische Grenzen kennt, und dass die Benennung der plastischen Methoden nach Ländern wohl als historische Gefühlssache gelten kann, keineswegs aber wissenschaftlich gerechtfertigt ist. In seinem Urtheile über die sogenannte französische und deutsche Methode der Plastik behauptet Mazzoni: „Die französische und deutsche Methode existiren nicht, sondern sind nur und nicht immer glückliche Anwendungen der alten Methoden. Die französische Methode ‚par glissement' ist nichts Anderes als die Celsus'sche, und die deutsche ist identisch mit der Tagliacozza'schen, nur verstümmelt in ihren besten praktischen Anwendungen, die den Werth dieser Methode ausmachen. Es war der berühmte Dieffenbach, das Haupt einer Schule, welcher eine Methode verstümmelte, die immer unser Ruhm bleiben wird."

Diese Zeilen bedürfen den italienischen Lesern gegenüber einiger Berichtigung. Ueber die sogenannte deutsche Methode habe ich jedoch zu bemerken, dass nicht Dieffenbach, sondern C. F. v. Gräfe 1818 die Tagliacozza'sche Rhinoplastik in einem emphatischen Werke modificirte und complicirte, und solche „deutsche Rhinoplastik" nannte. Diese Benennung hat sich jedoch in Deutschland selbst nicht eingebürgert. Freilich hat auch Dieffenbach sich um die Tagliacozza'sche Methode Verdienst erworben, als er sie auf die grösstmögliche Einfachheit zurückführte, wodurch sie erst recht brauchbar geworden ist. Doch beschäftigte er sich mehr mit der indischen Rhinoplastik. Seine ursprüngliche eigene Erfindung, die er nie deutsche nannte, ist die Verlegung weit getrennter Lappen, z. B. bei Cheiloplastik, während die Celsus'sche nur eine Verziehung ist.

Die erste Operation Mazzoni's in diesem Kapitel ist eine Fricke'sche Blepharoplastie mit Baroni's Modification, die dritte eine Genioplastik nach denselben Autoren, die Geniorhinoplastiken, alle partiell, nach Celsus (Fall 115—119); auch eine Reihe Cheiloplastiken sind nach Celsus (Fall 121, 122, 128, 129), eine nach Antyllus (124), doch ohne jegliche Beschreibung des Operationsverfahrens. Auch des Verf. eigene Operationsweise, wie er sie in Anno VII e VIII (Roma 1881) an einem grossartigen Falle beschrieben und abgebildet hat, wurde (Fall 120, 125, 126, 127) 4 mal ausgeführt (Costume della nostra scuola), doch ohne Angabe, ob Lippenroth gewonnen werden konnte. — Nach Tarsoraphie zur Heilung des Narbenektropiums lässt Mazzoni die Verwachsung der Lidränder 2 Jahre lang bestehen, ehe er die Trennung vornimmt.

Unter dem Titel: „Verschiedene Krankheiten", finden sich Kieferklemmen, theils durch Masseterotomie ohne genaue Angabe der Operationsstelle, theils durch Rizzoli's Osteotomie mit (augenblicklichem) Erfolge operirt, — lupöse Vegetationen an Nase und Oberlippe, croupöse Pharyngolaryngitis mit Tracheotomie und Heilung, ein Stück Fleisch im Oesophagus

durch Instrumente gelockert und dann mittelst eines Schluckes Fleischbrühe in den Magen gleitend, — Hygroma praepatellare (Excision), Phimosis (Op. Ricord), Hodenentzündungen, Hydrocelen, durch subcutane Einschnitte der Tunica vaginalis nach Rizzoli's Verfahren behandelt. Worin sich jedoch dieses Verfahren von denen Guérin's, Jobert's, Maund's u. A. unterscheidet, wird nicht angegeben. Auch Jodeinspritzungen und die Volkmann'sche Operation wurden in Anwendung gebracht, wobei letzterer Chirurg hier sowie in der Folge hartnäckig Wolkmann gedruckt wird, ein Irrthum, wie er ähnlich fast bei allen deutschen Namen vorkommt, z. B. Nausbaum, Dieffenback, Esmark, Langembeck, Heuter. — Nach einigen Hodenkrankheiten folgen Krankheiten der Ovarien und der Gebärmutter. — Die Reflexionen über dieses Kapitel können bei der Mannigfaltigkeit der darin enthaltenen Krankheiten keine allgemeinen sein, sondern beziehen sich auf einzelne Fälle, so z. B. auf Bassini's Masseterotomie, welcher er den Vorzug gibt, doch ohne Begründung und Beschreibung dieses, allerdings wissenschaftlichen Verfahrens, so auf Rizzoli's Osteotomie des Unterkiefers, welche er der Esmarch'schen Osteotomie vorzieht, und wobei er auf seine Auseinandersetzung über den Prioritätsstreit dieser beiden Chirurgen verweist (Anno II. Rom 1874). — Obwohl in einer Krankheitsgeschichte von Ranula nach Eröffnung letzterer die Vernähung der Wundränder der Balgmembran mit den Wundrändern der Schleimhaut angewendet und belobt wird, zieht Mazzoni doch die Excision des Balges allen anderen Operationsmethoden vor, die er folgendermaassen ausführt: Nach gesicherter Eröffnung des Mundes wird durch einen Druck auf die untere Fläche der Unterkiefergegend der Tumor innerhalb der Mundhöhle in die Höhe gehoben; darauf ein langer Einschnitt, manchmal wohl auch ein Kreuzschnitt auf die Geschwulst und sorgsames Abpräpariren der Gewebe um dieselbe herum. Nun wird die Höhle wenig geöffnet, die Flüssigkeit entleert, während zwei Pincetten den Sack hervorziehen und ein feiner Spatel denselben von dem umliegenden laxen Bindegewebe abhebt. Diese Enucleation verlangt viel Zeit und Geduld, wird daher nur selten ausgeführt werden, besonders da durch die Jobert'sche Jodinjection sowohl als durch die Jobert'sche Vernähung der secernirenden Membran mit der Mundschleimhaut grosse und kleine Froschgeschwülste zum Schrumpfen gebracht werden können.

Bei der Hydrocelenbehandlung durch Jodeinspritzung gibt Mazzoni den Rath, dieselbe im Falle des ersten Misslingens nicht vor 6 Monaten zu wiederholen, weil nach seiner Erfahrung im 2. Monate sich einstellende Recidive im 6. Monate verschwinden (S. 190). Ueber die Volkmann'sche Radicalmethode voluminöser Hydrocelen berichtet er, dass sie schon bei Paul v. Aegina, Kapitel 57, „de aquoso ramice" als von Antyllus herrührend angedeutet wird.

Krankheiten der Knochen und Gelenke werden in 46 Fällen illustrirt und kommen zur Heilung derselben je nach den Umständen die verschiedensten Mittel zur Anwendung: von der Gypsbinde, Compression, Ausschabung, Nekrotomie, Dauerextension (Volkmann), gewaltsamen Dehnung, transcurrenter Cauterisation, Resection des Ellenbogengelenks (Langenbeck) bis zur Amputation. — Für die Amputation des Unterschenkels im unteren Dritttheile behält Mazzoni das im Jahre 1840 von Lenoir an-

gegebene Verfahren bei, das bei eminent geringer Sterblichkeit eine verhältnissmässig gute Deckung gewährt, jedoch durch den daraus folgenden „Fuchsschwanz" weder dem Besitzer noch seiner Umgebung Annehmlichkeiten gewährt und für Arme oft ein Patent auf Betteln ist. Der Martin'sche Apparat, welcher der Lenoir'schen Amputation auf dem Fusse folgte, ist seines Preises wegen (300 Fr.) den meisten Amputirten unerschwinglich, hat jedoch so viele Vorzüge, dass Martin mir 1841 in Paris einige Individuen, welche ihn trugen, als normale Fussgänger vortäuschen konnte. Der praktische Chirurg darf jedoch dabei nicht vergessen, dass das Tragen einer Prothese in directem Verhältnisse zur Geistesbildung des Operirten steht, dass folglich ein theuerer und complicirter Apparat an Geistesbeschränkte weggeworfenes Geld ist. Die grosse Zahl der künstlichen Beine, welche Dr. Schede (Handbuch der allgem. und speciellen Chirurgie von Pitha u. Billroth. Bd. V. 2. 1882) gesammelt, beweist schon, wie schwierig es ist, in dieser Hinsicht zu individualisiren, und dass man über Tibiaknorren, Oberschenkel und Sitzbein als Stützpunkt noch nicht einig ist. Jedenfalls hat aber die tiefe Schenkelabnahme viel an Bedeutung verloren durch die osteoplastoiden Operationen von Pirogoff an bis auf Mikulicz.

In den allgemeinen Bemerkungen über Gelenkcontusionen und Distorsionen warnt Mazzoni vor übereifrigen reichlichen Blutentziehungen durch Egel, sowie vor der Einreibung von Arnikatinctur, wodurch Ekzem entsteht (S. 249).

Bei einem neunjährigen rachitischen Knaben mit beiderseitigem Genu valgum führte Mazzoni die Mac Eaven'sche Keilosteotomie beider Extremitäten in einer Sitzung mit vollkommenem Erfolge aus und dieselbe Operation bei einem achtjährigen Mädchen mit Gen. valg. dextr. nach Trauma mit Heilung in 50 Tagen bei aseptischem Verlaufe. Der erste Fall ist durch Abbildung illustrirt. — Spontane Luxationen des Hüftgelenks werden durch Galeni'sche Rotationen und Volkmann'sche Dauerausdehnung in drei Fällen geheilt, ein paralytischer Klumpfuss für Tenotomie nicht geeignet erklärt. — Interessant ist ein Fall von Psoascontractur nach einem entzündlichen Processe mit Abscessbildung in Fossa iliaca, wobei der Oberschenkel in einem rechten Winkel gegen den Stamm gerichtet stand. In tiefer Narkose wurde zuerst durch Rotation die Abduction des Oberschenkels verbessert, später der Iliopsoas an seinem Ausgange unter dem Poupart'schen Bande mit Schonung des Cruralnerven durchschnitten, nun konnte bei Wiederholung der Rotation die Extremität in gerade Linie mit dem Körper gebracht werden und die noch zurückbleibende Schiefheit des Beckens wurde bei dem jungen Manne durch allmähliche Ausdehnung ausgeglichen (Fall 219, S. 265. Tav. II).

Unter den Geschwülsten an den verschiedensten Körpergegenden sind hervorzuheben ein Fibroma molluscum der rechten Schamlippe, welches durch die galvanische Schlinge entfernt wurde und Tav. III A. u. B. abgebildet ist; ferner ein Fibrosarkom des Oberkiefers, Tav. IV abgebildet, und mit einem Stücke Oberkiefer entfernt. Der Titel der Krankheitsgeschichte: Resezione parziale del mascellar inferiore, ist ein Schreibfehler (S. 281). — Ein Patient mit vascularisirtem Fibrosarkom der Glutäalgegend starb nach Entfernung desselben durch das Bistouri trotz Lister'scher Wund-

behandlung an Pyämie. — Die Geschwülste der weiblichen Brustdrüse, deren 17 aufgeführt werden, wurden in drei Fällen für nicht operirbar erklärt; zwei Patientinnen starben nach der Operation: eine durch Tetanus, die andere an Septicämie, einige waren Recidive nach früheren Operationen. Wenn nun auch in den übrigen Fällen von Amputation der Brustdrüse mit oder ohne gleichzeitige Ausräumung der infiltrirten Achseldrüsen Heilung angegeben wird (Fall 224 Adenom, 225 Adenoma cysticum, 231 und 232 Adenoepitheliom, 239 Epitheliomrecidiv, 240 Epitheliom auch der Achseldrüsen, 246 und 247 Epitheliom, 251 Epitheliomrecidiv der Brustdrüsengegend), so räth Mazzoni doch seinen Schülern, nur auf Wunsch der Kranken bei infectiven Geschwülsten die Operation zu verrichten, wenn auch unter dem Zweifel, dass sie vollkommenen Erfolg haben werde, denn wenigstens trage sie zur Lebensverlängerung bei (S. 319). Dieser klinische Erfahrungssatz ist schon sehr alt und bleibt sowohl für die vorantiseptische als antiseptische Wundbehandlung gültig, bei welch letzterer die Ausräumungen der Achseldrüsen in oft colossaler Weise ausgedehnt werden. Für die Prognose gibt mir das Verhalten der subcutanen Nackendrüsen den Ausschlag, ungefähr in derselben Weise, wie es von Ricord für die constitutionelle Syphilis formulirt wurde; es wird jedoch von Mazzoni in keiner Krankheitsgeschichte erwähnt, trotzdem es leider auch schon bei nicht sehr entwickelten Carcinomen gefunden wird.

Aus den Krankengeschichten (243, 249) und den Bemerkungen zu denselben über die Entfernung des carcinomatösen Penis geht hervor, dass in Mazzoni's Nähe diese Operation meistens noch nach der alten Methode, welcher Narbenverengerung folgt, ausgeführt wird; er nennt daher das Verfahren, die ersparte Schleimhaut der Urethra mit der äusseren Haut zu vernähen, processo della nostra scuola und beschreibt dasselbe ausführlicher, wodurch er meines Bedünkens sein Streben aussprechen will, die ältere fehlerhafte Methode zu verbannen und die neuere an ihre Stelle zu setzen. Ricord, Demarquay, Follin, Teale, Otto Weber (1855), Roser, Pitha, Bardeleben, Bourguet (1868) haben in dieser Richtung nicht wesentlich verschiedene Verfahren erfunden und E. von Bergmann operirte 1861 in meiner chirurgischen Klinik zur Dorpat einen Mann mit Wegnahme der Urethra bis hinter Pars bulbosa, vernähte die Schleimhaut derselben mit der hinteren Wundcommissur im Damme und vereinigte den gespaltenen Hodensack wieder. Nach 10 Jahren war kein Recidiv des Epithelioms eingetreten und Patient urinirte frei in sitzender Stellung (Dorpater medicinische Zeitschrift. Bd. II. Heft 3. Taf. VI. Dorpat 1871). Ich bin der Meinung, dass die Vernähung der Schleimhaut mit dem äusseren Tegument wohl Allgemeingut der heutigen Chirurgen ist.

Sarkome des Unterkiefers erforderten dreimal theilweise Resection des Knochens, Sarkom am Unterarme Exarticulation im Schultergelenke (S. 240).

Unter der Aufschrift: Abdominalgeschwülste, begegnen wir 4 Ovariumgeschwülsten mit 3 Ovariotomien und in einem Falle mit mehrmaligen Punctionen, weil Patientin auf eine andere Operation nicht einging, mit Besserung. 2 Ovariotomien verliefen bei antiseptischen Cautelen glatt, eine Operirte starb nach mehreren Tagen an Kohlenoxydvergiftung durch einen schadhaften Ofen der Klinik. In einem der Fälle waren die Verwachsungen mit den Därmen und dem kleinen Becken so bedeutend, dass

Mazzoni sich entschloss nach Benedict Stillings's Vorgange die Cyste mit Spencer Wells' Troicart anzustechen, worauf sich beiläufig 10 Liter einer trüben kaffeefarbigen Flüssigkeit entleerten, welche im Grunde schwärzlich, nach Koth roch. Nach der Entfernung des freien Cystentheiles in Ausdehnung von 40 Cubikcentimetern wurden die Ränder des zurückgelassenen Cystentheiles mit Peritoneum und Bauchwandung vernäht. Genauere Untersuchung entdeckte 2 Verbindungsöffnungen mit dem Rectum. — Bei dem ersten Verbandwechsel nach 5 Tagen entleerte sich Koth aus der Wunde. Der Verlauf des Falles war ein aseptischer und nach 2 Monaten verliess Patientin die Klinik mit einer kleinen Kothfistel in der Mitte der Wundnarbe, welche nach späteren Nachrichten noch besteht. — Wie in Deutschland das englische Wort Clamp nostrificirt wurde, so ist dies in Italien mit unserer Klammer geschehen.

Die Hernien sind durch 19 Fälle vertreten; von diesen waren eingeklemmt 13, welche operirt wurden und eine Mortalität von 6 ergaben. Die Todesursache war Peritonitis, eine ohne Zeitangabe der Einklemmung, eine 4 Tage septisch, eine 7 Tage purulent, eine 4 Tage (H. cruralis) auch purulent; in einem Falle war das incarcerirte Netzstück abgequetscht worden, dies geschah jedoch auch in mehreren Fällen, die geheilt wurden. In einem Falle musste aber wegen Gangrän des Darms ein künstlicher After angelegt werden; bei den Geheilten dauerte die Incarceration dreimal einen Tag, zweimal 2 Tage, einmal 3 Tage, einmal 7 Tage nach allmählicher Einklemmung. Die Taxis gelang von selbst bei Bad und Eis zweimal, einmal unter Formilchlorid; in einem Falle ging die eingeklemmte Darmschlinge am 3. Tage unter Eisumschlägen freiwillig zurück, doch mit ihr auch der Bruchsack: es zeigten sich die Symptome der inneren Einklemmung, gegen welche Patient jedes operative Eingreifen verweigerte und starb; er trug ein Bruchband, welches er auch in der Nacht nicht ablegte und unter welchem während des Schlafes die Einklemmung plötzlich entstand.

Mazzoni spricht einige Male in seinen Reflexionen von der Herniotomie seiner Schule, ohne eines Näheren darauf einzugehen; er deutet nur die mehrfachen seichten Einschnitte (Débridement) der Bruchpforte an, welche er Scarpa zuschreibt, die deutschen Chirurgen hingegen auf Hesselbach den Aelteren zurückführen, quetscht das mit vorgefallene Netzstück ab, gleichviel ob noch normal oder bereits geweblich entartet, entfernt den Bruchsack und vernäht den Hals desselben mit Silberdraht. Eine eingehendere Beschreibung des Verfahrens hat Mazzoni gegeben in Anno II. p. 172: „La nostra maniera non é quella conosciuta finora". Besonders warnt Mazzoni vor der Abkühlung der Operationsstelle.

Die letzte Abtheilung des Berichtes (S. 357—375) begreift die Blasensteine, die Krankheiten der Prostata und der Blase. Bei Hypertrophie der Prostata bedient sich Mazzoni der Beniquet'schen Sonde zur Ausdehnung und Druckatrophie nebst Auswaschungen der Blase mit lauwarmem Wasser oder Borlösung, wobei einmal Heilung, zweimal Besserung, einmal Tod eintrat. In letzterem Falle, bei Symptomen der Urämie, wird der Sectionsbericht über den Zustand der Blase und der Nieren sehr vermisst, denn die Worte. „Die Autopsie des Cadavers bestätigte die klinische Diagnose", ist doch nicht genügend.

Die 12 Fälle von Blasensteinen geben mit den Veröffentlichungen von Dr. Ceccarelli aus dem Kinderhospitale auf Sant Onofrio in Rom einen Maassstab der Häufigkeit der Blasensteinbildung in Rom und Umgegend. Mazzoni benutzte diesen Umstand, um seinen Schülern die verschiedensten Steinschnittmethoden vorzuführen, wir finden die Cystotomie nach Celsus zweimal (S. 365), mit einem Tod aus Urininfiltration, einmal mit Heilung; — einmal den Seitensteinschnitt, einmal den Medianschnitt, mit Tod durch Urininfiltration und Pyelonephritis, zweimal das Celsus-Dupuytren'sche Verfahren mit 2 Heilungen, einmal das neapolitanische Verfahren mit Heilung, dreimal Lithrotritie und zweimal Lithoplaxie mit ebenso viel Heilungen. Unter diesen Methoden zieht Mazzoni die Dupuytren'sche allen anderen vor, hält den neapolitanischen Handgriff nur bei kleineren Steinen für geeignet und räth, vor der Lithoplaxie die Harnröhre erst einige Zeit lang zu erweitern.

Die letzte Abbildung (Tav. V) stellt die Vorder- und Rückenansicht eines mit Fibroma molluscum behafteten Mannes dar. Die Krankengeschichte desselben ist in dem Berichte nicht enthalten, weil Patient nicht vollkommen geheilt war; es war nur die grösste Geschwulst an der linken Glutealgegend von 4 Kgrm. Gewicht entfernt worden, die übrigen, ungefähr 200 an der Zahl, von der Grösse eines Hirsekorns bis eine Nuss, wurden stehen gelassen.

Dieser besprochene klinische Bericht ist Mazzoni's Schwanengesang; er schickte ihn mir mit einem freundschaftlichen Briefe von 6. Januar d. J. Am 5. Februar, bei dem Eintritte in die Wohnung eines seiner Patienten, nachdem er, der Herzleidende, 130 Stufen erstiegen, fiel Mazzoni vom Herzschlage getroffen, todt nieder. Er erreichte ein Alter von 60 Jahren. — Von Prof. Postempski, welcher in Verbindung mit Mazzoni's Neffen, Gaetano Mazzoni, die Redaction der Krankheitsgeschichten im Berichte besorgte, erwarten wir einen ausführlicheren Nekrolog. Des Verstorbenen Begabung als Lehrer, sein Ruf als ausgezeichneter Operateur, der weit über Romas Grenzen hinausragte, seine Pflichttreue im Staatsdienste als Präsident des obersten Gesundheitsrathes des Königreichs Italien werden bei Generationen seiner Schüler und seiner Patienten das Andenken an den in der Ausübung seines Berufes Verblichenen noch lange wach erhalten.

Adelmann.

2.

Port, Dr. Jul., Taschenbuch der feldärztlichen Improvisationstechnik. Vom internationalen Comité des rothen Kreuzes gekrönte Preisschrift. Mit 188 in den Text gedruckten Holzschnitten. Stuttgart, Verlag von Ferd. Enke. 1884.

Die im Jahre 1881 vom internationalen Comité des rothen Kreuzes ausgeschriebene Concurrenz um 3 Preise für die beste Bearbeitung einer „Improvisationskunst von Hülfsmitteln für Verwundete und Kranke" veranlasste den schon längst in Sachen der Kriegsheilkunde bewährten Autor

mit seinen einschlägigen Erfahrungen und Kenntnissen in den Bewerb einzutreten. Zwei der Preise wurden dem deutschen Autor einstimmig zuerkannt und zwar für seine „Improvisationen für den Dienst auf Verbandplätzen und desgleichen beim Transportdienst". Die nicht gekrönten „Improvisationen beim Lazarethdienst" waren nach des Verf. eigenem Urtheil zu fragmentarisch ausgefallen und sind jetzt in gänzlicher Umarbeitung im III. Theil des vorliegenden Werkes niedergelegt.

Die Kriegsvorbereitung der Aerzte lässt noch zu viel zu wünschen übrig, als dass der Segen der colossalen Anstrengungen zu Gunsten der Verwundeten des Schlachtfeldes diesen hinreichend zu Gute komme. Die Uebungs- und Fortbildungscurse reichen nicht hin, um aus dem tüchtigen Arzte auch einen ebenso tüchtigen Feldarzt zu bilden; denn an diesen tritt noch die vielfache und ganz eigenartige Forderung der Hülfsleistung heran, nämlich die Kunst, das zur Pflege im Augenblicke Fehlende durch die feldärztlichen Improvisationen zu ersetzen. Der Aerzte sind ja an sich immer zu wenige und die vorhandenen wenigen obendrein immer geneigt, nach langsamen civilärztlichen Methoden zu arbeiten. Jene Leistungsfähigkeit muss deshalb durch die Ausbildung in weit „flotteren" Methoden so hoch wie möglich gesteigert werden, namentlich beziehungweise der Improvisirung von Verbänden, Unterkunftsräumen, Lagerungsmitteln, Transporteinrichtungen u. s. w., für welche die Hülfe der Lazareth-Reservedepôts erfahrungsgegemäss so oft durch unerwartete Wendungen in den Kriegsereignissen unzulänglich werden können. „Die höhere Auffassung der ärztlichen Improvisationsaufgabe versteht nun darunter die Kunst, die benöthigten Krankenpflegeartikel, die in fertigem Zustande nicht zur Hand sind, aus den jeweils erreichbaren Rohmaterialien selbst herzustellen oder Gebrauchsgegenstände des gewöhnlichen Lebens zu ärztlichen Zwecken umzugestalten."

Dies die leitenden Gedanken der Vorrede, welche, wie auch die folgenden zur Wiedergabe geeigneten allgemeinen Vorschriften, die von charakteristisch energischem Zweckbewusstsein getragene Denkweise des Verfassers zeigen. Im ersten Theile des Buches wurden die Improvisationen für den Dienst auf den Verbandplätzen dargestellt. Als erste Erfordernisse an einen zu wählenden Verbandplatz bezeichnet Verf. die möglichste Nähe der Gefechtslinie und möglichste Deckung gegen Hufe und Räder. Die Kugelsicherheit kommt für ihn angesichts der jetzt so weit tragenden Geschosse erst in letzter Linie. Auch der zum Verbandplatz transportirte Verwundete soll in der Regel zuerst verpflegt (!), dann gelagert und erst darnach in die chirurgische Behandlung genommen werden. Um die so hochwichtige Verpflegung der erschöpften und meist schon die Tage vorher schlecht genährten Verwundeten ohne grossen Zeit- und Kraftverlust, ja manchmal überhaupt zu ermöglichen, muss der Führer des Sanitätsdetachements suchen, immer ein paar erworbene Rindviehstücke als eisernen Bestand mit sich zu führen, ausserdem aber Conserven und ganz besonders Fleischmehl (Carne pura), aus welch letzterem sich nach dem Recept: 5 Eier, 500 Grm. Weizenmehl, 150 Grm. Butter und 40 Grm. Fleischmehl zwiebackartige Conserven (ein Zwieback pro Mann und Tag) backen lassen, in Vorrath halten. Auch das Sanitätspersonal aller Grade muss möglichst gut genährt werden, denn: „was man den Krankenträgern gibt, das kommt den Verwundeten zu Gute." Die so feuergefährliche freie

Strohschüttung (Lagerung) sollte nur den Leichtverwundeten geboten und für die Schwerverwundeten wo möglich Strohsäcke oder Matratzen beschafft werden, und diese, wenn irgend thunlich, auf improvisirte Bahren gelegt werden, damit der Transport zum Operationstisch erleichtert wird. Das für die Anfertigung der Bahren erforderliche Material, Handwerkszeug und namentlich die Nägel müssen auf Anlass des findigen Sanitätsofficiers zum Vorrath herbeigeschafft sein.

Die Verwundeten müssen strenge in Leichte und Schwere getheilt werden, und erstere als diejenigen, welche sich als die kräftigeren im berechtigten egoistischen „Kampfe ums Dasein" stets hervordrängen und anfangen als Element der Unordnung zu wirken, bald thunlichst weiter rückwärts abgeschoben werden. Bis dies möglich ist, müssen sie scharf überwacht werden und keine Eigenmächtigkeiten begehen dürfen. Zu den apart gelagerten Schwerverwundeten muss nur ein Eingang sein, und dieser wie auch der Kochplatz durch Wachen geschützt werden.

Nach der Hauptarbeit erfolgt die Revision des Schlachtfeldes, welche von Aerzten geleitet und bei Fackelschein nicht pedantisch genug ausgeführt werden kann.

Auf dem Verbandplatze kommen zunächst die improvisirten Beinbruchverbände zur Verwendung. Derartige auf dem Schlachtfelde schon anlegen zu wollen, hält Port für falsch; nach ihm ist es die erste Pflicht, den Verwundeten weiteren Gefahren zu entrücken. Als Fracturverband steht der Gypsverband obenan, aber auch alle aus schmiegsamem Material, wie Stroh, Weiden, Pappendeckel, Schusterspan, Draht, Bandeisen und Blech gefertigten Schienen sind verwendbar; sofort eine Extension einzurichten, erscheint nicht nöthig. Für die grosse Schlacht ist der Gypsverband zu langsam, auch seine Abnahme zu zeitraubend, er gehört mehr in die Lazarethe. Als Polsterung diene die aufgelockerte Streu. Verwandter Pappdeckel muss etwaigen Regens halber gefirnisst sein. Es folgen nun durch gute Holzschnitte illustrirte Anleitungen zur Herstellung von Arm- und Bein-, in specie Oberschenkelverbänden, welche im Original nachzulesen sind.

Bezüglich der antiseptischen Improvisationen betont auch Port, dass die unglücklichen Wundheilungsresultate in früheren Kriegen ganz unzweifelhaft in der schlechten Beschaffenheit der Verbandstoffe beruhten. Diese müssen in erster Linie staubfrei verpackt sein, d. h. in Blechbüchsen, deren Anwendung die Basis und Grundbedingung der Kriegsantiseptik bilde. Die Anfertigung dieser liesse sich nöthigenfalls noch während des Ausmarsches mit Hülfe eines löthkundigen Soldaten erreichen. Statt des viel zu zeitraubenden Abwaschens und Desinficirens der die Wunde umgebenden Haut sollen die auf ihr haftenden Keime durch Auftragen von Collodium oder eines schnell trocknenden Firnisses fixirt werden. Bezüglich der antiseptischen Verbandstücke muss die Idee, die Carbolspiritusjute erst im Felde zu improvisiren und vor jedesmaligem Gebrauche frisch zu bereiten, sowohl aus Rücksicht auf den bestehenden Raummangel in den Sanitätswagen als auf den Dienstbetrieb definitiv aufgegeben werden; sie sind unbedingt vor dem Ausmarsch fertig zu stellen. Für alle auf dem Schlachtfelde gemachten Operationen müssen die provisorischen Verbände fortfallen und nur Dauerverbände in Anwendung gezogen werden. Als

Deckmaterial empfiehlt sich dafür gefirnisster Shirting. Leider mangelt es bisher am nöthigen Platz für die Unterbringung dieses Materials. Gegenüber den bisher am besten erprobten carbolisirten Verbandstoffen fordern die neuerdings so bewährten Sublimat-Holzwolleverbände die Aufmerksamkeit der Militärärzte heraus. Sie befördern in erster Linie die als antiseptische Potenz so bedeutsame Austrocknung der Secrete und dürften sich deshalb in erster Linie für den Felddienst eignen. Als Surrogate der Holzwolle sind Torf (event. auf manchen Schlachtfeldern zu finden), Torfmoos oder Sägespäne (namentlich von Pappelholz) anzusehen. Auch die Streupulververbände, namentlich der Gypstheer, welche aus einer gewöhnlichen Medicinflasche als Streubüchse applicirt werden, verdienen ins Auge gefasst zu werden. Ferner kann das Aufgiessen von Perubalsam (mit Oel zusammengeschmolzen), von Theer die aseptische Wundheilung einleiten.

Gelegentlich der Improvisationen zur Blutstillung betont Verf. für die Bekämpfung der acuten Anämie die directe Infusion der bekannten schwach alkalisch gemachten 0,6 proc. Chlornatriumlösung.

Der II. Theil umfasst die Improvisationen beim Transportdienst. Zunächst der Transport durch Menschen und zwar durch einen Mann. Die hierbei zu improvisirenden mannigfaltigen Hülfsmittel, namentlich die Anwendung der belobten tyroler Sanitätskraxe sind wie auch die für das Tragen durch zwei oder mehr Mann zu improvisirenden Bahren, die so beschaffen sein müssen, dass sie für lange Zeit das Bett des Verwundeten bilden können, im Original nachzusehen. Das Gleiche gilt auch von den Anweisungen zu Improvisationen für den Transport vermittelst Thieren, Wagen, Eisenbahnen und auf Schiffen.

Die grössten Anforderungen an den Kriegsarzt stellt der Lazarethdienst, und in diesem lässt sich nur dann Segensreiches leisten, wenn die dort stationirten Aerzte in der ersten Zeit mit den kleinen chirurgischen Aufgaben nicht zu sehr behelligt werden, und aus diesem Grunde müssen schon die Hülfsleistungen auf dem Schlachtfelde immer mehr nur ausnahmsweise provisorische sein. Im Lazarethdienst handelt es sich zunächst um administrative Improvisationen, und zwar in erster Linie um die Lagerung und Unterbringung der Verwundeten. In schwach bevölkerten und wenig civilisirten Gegenden ist man hierfür öfters auf Nothunterkunftsräume angewiesen, die an der Hand einiger baulicher Kenntnisse und mittelst des elementaren Bauhandwerkszeuges aus dem in der Natur befindlichen Material hergestellt werden müssen. Diese dürfen aber nicht den eine geordnete ärztliche Pflege ausschliessenden Charakter von Schlupfwinkeln haben, sondern vor Allem ein Aufrechtstehen des Pflegepersonals gestatten, ventilirbar und zu reinigen sein, und auch den leichten Ein- und Austransport der Kranken gestatten. Da die Friedensbettstelle kein feldmässiges Geräthe ist, müssen transportable Lager geschaffen werden, die dem Kranken, nicht dem Lazareth gehören, denn sie bilden das Fundament des Feldsanitätsdienstes, und an der Fürsorge ihrer Construction und Anfertigung erkennt man den richtigen Feldarzt. Die mannigfachen Anweisungen zum Hüttenbau, die Besprechung über ihre Ventilation, Zeltbefestigung, Einrichtungen für den Winter, den Bodenverschluss der Hütte, Kocheinrichtungen, über Brunnen und die Einrichtung bestehender Gebäude zu Laza-

rethzwecken sowie alle schon in das Gebiet der praktischen Chirurgie einschlagenden Improvisationen müssen im Original nachgelesen werden. Auch diese Abschnitte sind mit zahlreichen guten Holzschnitten geziert.

Somit können wir das ungemein anziehend geschriebene kleine preisgekrönte Buch voll von echten Goldkörnern der feldärztlichen Wissenschaft allen deutschen Chirurgen, von denen über kurz oder lang Jeder in die Lage kommen kann, seine Dienste dem Vaterlande auch auf dem Kriegspfade zu leihen, auf das Angelegentlichste empfehlen. Ein Jeder müsste es für den Kriegsfall durchstudirt haben.

Langenbuch.

3.

B. v. Beck, Ueber die Wirkung moderner Gewehrprojectile, insbesondere der Lorenz'schen verschmolzenen Panzergeschosse auf den thierischen Körper. Mit 43 Tafeln in Lichtdruck. Verlag von F. C. W. Vogel, Leipzig 1885. 12 Mark.

Dieses dem Grossherzog von Baden gewidmete Buch verfolgt sowohl einen humanitären, als auch einen wissenschaftlichen Zweck. Der Verf. redet der Einführung des Lorenz'schen verschmolzenen Panzergeschosses das Wort, weil aus seinen Experimenten mit Sicherheit hervorgeht, dass dieses Geschoss die bei Weitem geringsten Verletzungen am lebenden Körper hervorbringt und also dem Zweck, den Gegner kampfunfähig zu machen, in der humansten Weise entspricht. Zur Klarstellung der noch heute vielfach verschieden gedeuteten Wirkung der Geschosse hat v. Beck eine grosse Anzahl von Experimenten angestellt und zwar mit verschiedenen Geschossen; Weichblei, Hartblei, verschmolzenes Panzergeschoss mit Stahlmantel, verschmolzenes Panzergeschoss mit Kupfermantel, explosive Geschosse u. a. m. dienten dazu, um die vergleichsweisen Wirkungen festzustellen; schwächere und stärkere Ladungen wurden ferner verwerthet. Als Schussobjecte dienten Holzplatten, Eisenplatten, lebende Pferde, todte Pferde, dann Combination von Eisenplatten und den gleichen Körpern; Metallcylinder, verschieden gefüllt, thierische Blasen u. a. m.

Die Schussexperimente finden wir auf Tabellen von S. 15—43 in der übersichtlichsten Weise geordnet, so dass es nur eines Blickes bedarf, um die Effecte der verschiedenen Geschosse vergleichen zu können. Die Experimente sind in der zweckmässigsten Weise angestellt worden und mannigfaltig modificirt, so dass alle die Geschosswirkung betreffenden Fragen aus denselben beantwortet werden können. v. Beck hat wohl von allen deutschen Chirurgen die ausgedehntesten praktischen Erfahrungen auf Schlachtfeldern und in Kriegshospitälern gesammelt und es ist vor allen Dingen zu constatiren, dass er von seinen Meinungen über die Geschosswirkung auf den menschlichen Körper, wie er sie schon früher in seinen Werken ausgesprochen hat, keineswegs zurückgekommen ist, sondern dieselben durch alle seine späteren Erfahrungen und nun besonders wieder durch die hier veröffentlichten Experimente bestätigt gefunden hat.

Seit dem grossen Kriege von 1870—71 ganz besonders sind bei den Chirurgen die verschiedensten Ansichten aufgetaucht und die verschieden-

artigsten Experimente ausgeführt worden, weil man für die colossalen Wirkungen der Geschosse auf den Körper nach anderen Ursachen suchte, als der einfachen Kraft des Geschosses und dem sich ihm entgegenstellenden Widerstand. In seinen Schlussfolgerungen (S. 78) stellt v. Beck den Satz voran: „Die Percussionskraft übt als Hauptfactor den wesentlichsten Einfluss auf die Wirkung der Geschosse aus, da von ihr die Gewalt abhängt, mit welcher ein Hinderniss beseitigt werden kann, oder nicht, da sich nach ihr eventuell die weitere Beschaffenheit des Geschosses richtet.“ Die weiteren, zerstörenden Wirkungen sind von der Cohärenz der Moleküle des Geschosses, von der Festigkeit oder Weichheit des Materials desselben, also von der Fähigkeit zur Deformirung abhängig.

Die viel discutirte Schmelzung der Geschosse, welche durch die Entwicklung hoher Wärmegrade zu Stande kommen soll, und die daraus resultirende Anschauung, dass Schusswunden Brandwunden seien, was besonders durch die Versuche von Socin und Hagenbach zu einer vielfach angenommenen Theorie erhoben worden, hat schon seit längerer Zeit keine allgemeine Geltung mehr, sie wird auch von Beger (siehe diese Zeitschrift. Bd. XXII. S. 596) zurückgewiesen. v. Beck hat auch in dieser Richtung seine neuen Versuche verwerthet, um zu zeigen, dass die Deformirung der Bleigeschosse kein Product der Schmelzung sein könnte, da niemals ein so hoher Wärmegrad erreicht wird, als er zur Schmelzung des Bleies erforderlich ist; es stellte sich als experimentelles und berechnetes Resultat heraus, dass selbst bei Bewältigung beträchtlicher Widerstände die Temperatur der Bleigeschosse 69°, der Stahlmantelgeschosse 78° und der Kupfermantelgeschosse 110° im Durchschnitt nicht überschreitet. Eine Tabelle (S. 60) gibt einen schnellen Ueberblick über Experimente und Berechnung.

Auch der Luftdruck der Expansionsgase wird für jede Fernwirkung ausgeschlossen; diese Kraft kann nur in unmittelbarster Nähe, besonders aber in Höhlen ihre verderbliche Wirkung äussern. Luftstreifschüsse existiren nicht.

Von besonderer Wichtigkeit erscheint die Verwerthung der neuen Versuche gegenüber der Theorie, dass die grossen Zerstörungen der Gewebe durch hydraulischen Druck verursacht würden; diese Theorie wird von Beger besonders befürwortet auf Grund seiner mit Manumetermessung vorzugsweise an Schädeln angestellten Versuche.

v. Beck erklärt sich gegen diese Theorie, gegen welche er schon in einer Arbeit in dieser Zeitschrift (Schädelverletzungen; neue Folge. Bd. XVI. 5 u. 6) auftrat.

v. Beck wendet gegen die Theorie der Höhlenpressung ein, dass unser Schädel, unser Herz, unsere Blase nicht mit bis zum höchsten Druck gefüllten Dampfkesseln oder Wasserbehältern, die prall gefüllt sind, verglichen werden könnten. Die enormen Schädelzersprengungen sind Folge der hohen Percussionskraft der Geschosse und besonders ihrer grossen Deformirung; seine Schiessversuche mit dem Stahlmantelgeschoss ergaben deshalb ganz andere Resultate: glatte Schusskanäle wurden erzeugt, natürlich modificirt, je nachdem das Geschoss durch eine mehr oder weniger dicke Knochenplatte des Schädels seinen Eintritt nahm. Ebenso kamen bei nicht deformirten Kugeln auch im Herzen einfache Lochschüsse zu Stande, des-

gleichen im Darm und in der Musculatur, welche trotz der enormen Percussionskraft der Stahlmantelgeschosse ganz glatte Kanäle zeigten.

Es ist natürlich nicht möglich, in dieser Besprechung die ganze Fülle des Materials, welche v. Beck bietet, darzustellen; wir haben besonders die noch am meisten umstrittenen Punkte hervorgehoben; der Verf. geht indessen kritisch und erklärend auf die sämmtlichen Ursachen der Geschosswirkungen genauer ein und entwickelt dieses ganze, grosse und interessante Kapitel in seiner bekannten klaren und präcisen Weise. Die grosse Anzahl instructiver Tafeln trägt zur Verdeutlichung der Versuche und zur Beweisführung wesentlich bei.

Strassburg, den 29. October 1885. Lücke.

4.

Lehrbuch der speciellen Chirurgie, als Einführung in die chirurgische Praxis. Für Aerzte und Studirende von Dr. Alfred Genzmer. I. Abtheilung. Mit 31 Abbildungen in Holzschnitt. Braunschweig, Verlag von Friedrich Wreden. 1884. (352 Seiten.)

Die vorliegende erste Abtheilung dieses neuen chirurgischen Lehrbuches — vermuthlich das erste Drittel desselben — erscheint in Wreden's Sammlung „kurzer medicinischer Lehrbücher" und ist dadurch sowie durch die Specialisirung seines Titels bereits in mancher Hinsicht charakterisirt. Man wird keine eingehenden topographisch- oder pathologisch-anatomischen Betrachtungen, keine historischen Details oder ausführliche Krankengeschichten zu erwarten haben. Dagegen interessirt es uns vor Allem zu erfahren, ob der Verf. sein grosses Gebiet möglichst erschöpfend und damit naturgemäss im Ganzen in gedrängter Form und vorwiegend objectiv berichtend, oder mehr eklektisch und damit im Einzelnen breiter, von einem subjectiveren Standpunkte aus dargestellt hat. Verf. hat den letzteren Weg gewählt; er hat, gestützt auf eine offenbar sehr ausgedehnte persönliche Erfahrung in durchgehends sehr klarer und dabei knapper Form die besonders praktisch wichtigsten Abschnitte in für die Zwecke eines solchen Lehrbuches durchaus hinreichender Ausführlichkeit behandelt, während die selteneren Erkrankungen und die nach der Ansicht des Verf. weniger wichtigen Kapitel dann häufig nur kurz skizzirt sind. — Ein bemerkenswerthes Plus bietet das Buch im Gegensatz zu anderen Compendien in der ziemlich eingehenden Heranziehung von Abschnitten aus verwandten Gebieten, welche den Chirurgen besonders interessiren, als Erkrankungen der Nase, des Rachens, Kehlkopfes u. s. f. — Verf. beruft sich ausser auf seine eigenen Beobachtungen des Oefteren auf die Arbeiten Volkmann's, und auch ohne directen Hinweis wird man häufig an die in der Hallenser chirurgischen Klinik geltenden Grundsätze erinnert, wie sie aus schriftlichen und mündlichen Mittheilungen bekannt sind, und an deren Aufstellung ja auch der Verf. bekanntlich wesentlich mitgearbeitet hat. Bei den grossen Differenzen, welche in praktisch chirurgischen Fragen die verschiedenen deutschen Lehranstalten aufweisen, werden wohl die Auffassungen und Rath-

schläge des Verf. manche Bedenken und unvermeidlichen Widerspruch hervorrufen; auch über die Häufigkeit und Wichtigkeit gewisser Erkrankungsformen werden andere Chirurgen, deren Erfahrung auf anderen localen Verhältnissen basirt, abweichender Ansicht sein. Diese Schattenseiten jeder prononcirt subjectiven Darstellung werden jedoch reichlich dadurch aufgewogen, dass Verf. durch die Wärme und Sicherheit, mit welcher er die verschiedenen therapeutischen Maassnahmen empfiehlt, sofort unser Vertrauen zu der Zweckmässigkeit derselben gewinnt und in uns den Wunsch anregt, es einmal, vielleicht entgegen unserer bisherigen Gewohnheit, nach seiner Methode zu versuchen. Besonders wird der Arzt, welcher „in die chirurgische Praxis eingeführt werden“ will, der Schwierigkeit überhoben, sich für sein therapeutisches Einschreiten aus einer ganzen Reihe von empfohlenen Verfahren eine Methode auszusuchen; er wird es gewiss nicht zu bereuen haben, wenn er sich zunächst einmal der sicheren, wenn auch wenig Abwechselung darbietenden Führung des Verf. anvertraut. — Nicht sehr zweckmässig erscheint uns die subjective Darstellungsweise des Verf. in Bezug auf die Wahl der Antiseptica. Er arbeitet wesentlich mit Carbolsäure, hat aber dabei eine grosse Vorliebe für Chlorzink, während Sublimat und Jodoform kaum erwähnt werden. Es wäre sehr erwünscht gewesen, wenn Verf. die seinen verschiedenprocentigen Carbol- und Chlorzinklösungen entsprechenden Dosen anderer gebräuchlicher antiseptischer Körper angegeben hätte, da doch gerade in diesem Gebiete ein Festhalten an dem Erlernten und persönlich Erprobten gerechtfertigt ist.

G. Ledderhose.

XI.

Ueber die Trepanation bei Blutungen aus der A. meningea media und geschlossener Schädelkapsel.

(Vortrag, gehalten an der 58. Versammlung deutscher Naturforscher und Aerzte zu Strassburg, 21. September 1885.)

Von

Prof. Dr. Krönlein
in Zürich.

Bei unversehrten Hautdecken und geschlossener Schädelkapsel ein Hämatom der A. meningea media richtig diagnosticiren, auf Grund dieser Diagnose die Schädelhöhle an richtiger Stelle künstlich eröffnen und durch Beseitigung des Blutextravasats das von tödtlicher Lähmung bedrohte Gehirn noch zur richtigen Zeit entlasten — gehört, wenn nicht zu den glänzendsten Triumphen, so doch sicher zu den dankbarsten, weil direct lebensrettenden Handlungen der operativen Chirurgie. Bezüglich der Sicherheit und Promptheit ihrer Wirkung lassen sich überhaupt nur wenige Operationen mit der Trepanation in solchem Falle vergleichen; sie steht ebenso hoch wie die Tracheotomie bei gefahrdrohender Laryngostenose, die Herniotomie bei eingeklemmtem Bruche, der Katheterismus, oder, wenn solcher unmöglich, der Blasenstich bei lebensgefährlicher Harnverhaltung. In wissenschaftlicher Beziehung aber überragt sie weit alle diese Operationen. Die Trepanation besitzt hier den vollen Werth eines planvoll ausgeführten physiologischen Experiments; die Beobachtungen, welche sie zu machen gestattet, ergänzen und controliren in willkommener Weise das für den Menschen, was die Experimentatoren denen wir die neuere Lehre vom Hirndruck verdanken, wie Pagenstecher, v. Bergmann, Duret u. A., am Thiere festgestellt haben.

Noch in einer anderen Beziehung ist die Operation eine überaus dankbare. Heute, wo die künstliche Eröffnung der Schädelhöhle dank dem Schutze der Antiseptik zu einer ebensowenig gefährlichen Operation geworden ist wie die vorsichtige Eröffnung der Bauchhöhle, können wir ohne Uebertreibung behaupten, dass in

der überwiegenden Mehrzahl der Fälle, in denen es uns gelingt, das intracranielle arterielle Hämatom durch die Trepanation zu entleeren, wir um den weiteren Verlauf der Operation nicht besorgt zu sein brauchen, dass meistens der Ausgang ein günstiger ist, vorausgesetzt natürlich, dass nicht anderweitige, durch das ursprüngliche Trauma bedingte Complicationen, wie Hirnquetschung oder Hirnblutungen u. s. w. die Prognose trüben.

In den vergangenen drei Jahren bin ich 4 mal in der Lage gewesen, bei unversehrten Hautdecken und an der Operationsstelle wenigstens geschlossener Schädelkapsel die Trepanation wegen Ruptur der A. meningea media und consecutivem intracraniellem Hämatom auszuführen, jedesmal ex indicatione vitali, sub finem vitae. Die Diagnose war in jedem der 4 Fälle richtig gewesen; immer fand sich ein ganz bedeutendes supradurales Blutextravasat im Gebiet der Art. meningea media derjenigen Seite, auf welcher die Trepanation ausgeführt wurde. Allein gleichwohl gelang es mir nur in zweien der Fälle, das Hämatom bei der Operation auch wirklich zu finden und zu entleeren, in den beiden anderen dagegen nicht. Jene beiden ersten Fälle heilten, die beiden letzten dagegen gingen rasch unter den Erscheinungen zunehmenden Hirndrucks zu Grunde.

Diese beiden unglücklichen Fälle sind es, welche mich veranlassen, der sehr fleissigen und gründlichen Arbeit über die Blutungen aus der Arteria meningea media, welche Paul Wiesmann auf meine Anregung vor Kurzem unternommen und in dieser Zeitschrift (Bd. XXI und XXII) veröffentlicht hat, eine weitere diesbezügliche Mittheilung folgen zu lassen, wobei ich mich der Hoffnung hingebe, dass die Lehre, welche ich aus meinen Erfahrungen glaube ziehen zu können, künftighin für die Auffindung solcher versteckter intracranieller Hämatome zwischen Dura und Knochen wegleitend sein möge.

Meine Mittheilung knüpft an die Wiesmann'sche Arbeit unmittelbar an. Was über Symptome und Diagnose der aus der Art. meningea media stammenden intracraniellen Blutungen zu sagen ist, findet sich daselbst — unter Zugrundelegung von 257 aus der Literatur und der hiesigen Klinik gesammelten Fällen — ausführlichst erörtert und braucht hier nicht wiederholt zu werden. Was uns dagegen hier ganz besonders interessirt, ist die Frage:

Wie soll nach einmal festgestellter Diagnose eines aus der Art. meningea media stammenden und schweren Hirndruck bewirkenden Blutextravasats in jenen Fällen verfahren werden, wo an der Haut, den Weichtheilen und dem Knochen des Schädels keinerlei sichere An-

haltspunkte für die genauere Localisirung der intracraniellen Läsion gefunden werden können und die Diagnose lediglich aus den rationellen, d. h. den cerebralen Symptomen sowie aus der Anamnese deducirt wurde?

Zwar hat auch diese Frage Wiesmann in seiner Arbeit einer eingehenden Besprechung unterworfen und die verschiedenen Vorschläge der Autoren, so von Samuel Cooper, Hueter und Vogt, M. Beck, L. Championnière kritisch beleuchtet. Er hat auch bereits hervorgehoben, dass wiederholt schon, trotz genauer Befolgung der Vorschriften der genannten Autoren, das Hämatom dem suchenden Trepan entging, und ferner den Rath ertheilt, in solcher precären Lage eben das Glück mit einer anderen Stelle des Schädels zu versuchen, wobei vielleicht die Art und Gruppirung der cerebralen Erscheinungen den Chirurgen leiten könne.

Ueber diesen Vorschlag hinaus ist aber Wiesmann nicht gegangen und es entsprach diese Reserve auch ganz dem Standpunkte, den ich selbst zur Zeit der Publication der Arbeit eingenommen habe. Weitere Erfahrungen erst konnten mich veranlassen, aus dieser Reserve herauszutreten und für solche kritische Fälle einen bestimmteren Vorschlag des operativen Vorgehens zu machen, der, wie ich glaube, immer zum Ziele führen dürfte.

Prüft man die in dem Gefässgebiet der A. meningea media liegenden und aus ihr stammenden Hämatome auf ihren Sitz und ihre Ausdehnung, so lässt sich zwar eine gewisse Mannigfaltigkeit der Formen wohl constatiren; im Ganzen aber hält es nicht schwer, sie auf einige wenige Typen zurückzuführen, wenigstens sofern wir nur die grossen, nach aussen Symptome machenden und darum diagnosticirbaren Formen ins Auge fassen.

Eine Gruppe dieser Hämatome — wir wollen sie die diffusen nennen — zeichnet sich durch die bedeutende Ausdehnung des Blutextravasats fast über die ganze Concavität der betreffenden Schädelhälfte aus; diese Hämatome können sich von der Protuberantia occipitalis interna bis zum Tuber frontale und von der Falx bis zum Planum orbitale, dem Boden der Schläfengrube und dem Tentorium cerebelli erstrecken. Sie überschreiten also noch die Grenzen desjenigen Gebiets der Dura mater, welches Marchant[1]) auf Grund seiner experimentellen Untersuchungen als „Zone décollable" bezeichnet hat.

1) Des épanchements sanguins intracraniens consécutifs au Traumatisme. Paris 1881.

Diesen diffusen Hämatomen gegenüber bilden die circumscripten eine zweite Gruppe. Auch sie können zwar eine ganz erhebliche Ausdehnung gewinnen; allein immerhin ist ein Theil der Dura mater an der Schädelconcavität nicht abgelöst, sondern dem Knochen adhärent geblieben. Das Hämatom ist überall scharf begrenzt; seine Peripherie beschreibt meist einen Kreis oder ein Oval, und die grösste Dicke des Extravasats entspricht häufig genau dem Centrum. Der häufigste Sitz dieser circumscripten Hämatome ist die mittlere Schädelgrube; vorn begrenzt sie gewöhnlich der scharfe Rand des kleinen Keilbeinflügels, hinten die Kante der Felsenbeinpyramide, indem an diesen beiden Orten die Dura mater dem Knochen fester adhärirt („Zone adhérente" nach Marchant); nach unten können sie sich bis nahe an das Foramen spinosum erstrecken, während sie nach oben häufig die Sutura squamosa überschreiten und das ganze Planum semicirculare innen bedecken (Haematoma medium s. temporo-parietale). Entschieden seltener, obwohl ich sie selbst bis jetzt 2 mal beobachtet habe, sind diejenigen circumscripten Hämatome, welche die mittlere Schädelgrube ganz frei lassen und nur die Gegend unter dem Tuber parietale einnehmen. Sie reichen oben meist bis zur Falx, hinten bis zur Protuberantia occipitalis interna und unten bis zum Tentorium cerebelli (Haematoma posterius s. parieto-occipitale). Am seltensten endlich sind bis jetzt die vorderen Hämatome beobachtet worden, Blutextravasate aus der A. meningea media, die in ihrer Hauptmasse unter dem Tuber frontale liegen, nach unten einen Theil der Dura des Planum orbitale abgelöst haben und nach hinten bis in die Gegend der Kreuznaht und noch darüber hinaus sich erstrecken (Haematoma anterius s. fronto-temporale).

Warum in dem einen Falle von Ruptur der A. meningea media diese, in dem anderen jene Form von supraduralem Hämatom entsteht, hängt in erster Linie von der Lage der Rupturstelle des Gefässes ab, und diese resultirt selbstverständlich wieder aus dem Ort und der Art des Traumas. Leider ist in den wenigsten Fällen der Casuistik von den Beobachtern diesen Punkten genügende Aufmerksamkeit geschenkt worden; sicher ist nur, dass sowohl der Stamm selbst als auch die einzelnen Aeste der A. meningea media bald nur an einer, bald aber auch an mehreren Stellen zerrissen gefunden worden sind. Diese Rupturstellen können weit auseinanderliegen; bei dem H. fronto-temporale handelt es sich wohl immer um eine Zerreissung des vorderen Zweiges des vorderen Astes der A. meningea media, bei dem H. parieto-occipitale um eine solche des hinteren

Astes jenseits der Ueberbrückung der Felsenbeinpyramide und bei dem H. temporo-parietale um eine Zerreissung des Gefässes in seinem Verlaufe in der Schläfengrube, wobei ebensogut der Stamm als auch der vordere oder der hintere Ast der Arterie verletzt sein kann. Ist die Blutung beschränkt, so kommt es hierbei zum circumscripten H. temporo-parietale; ist sie dagegen profus, maximal, so führt dieselbe zur Bildung des diffusen, über die ganze Grosshirnhemisphäre sich ausbreitenden Hämatoms. — Die grosse Vulnerabilität der Schläfengegend einerseits, der Reichthum an grossen arteriellen Gefässen (Stamm und beide Hauptäste der A. meningea media) andererseits erklärt zur Genüge, warum die intracraniellen Hämatome gerade hier am häufigsten sich finden.

Lässt sich nun der jeweilige Sitz dieser Hämatome mit einiger Sicherheit aus den klinischen Symptomen erkennen, oder gilt auch heute noch der Ausspruch Astley Cooper's[1]): „I do not find any difference of symptoms produced by the different situations of the blood; whatever is the situation of the blood, the symptoms of compression are the same?" — Wir können, glaube ich, die erste Frage ebensowenig bejahen, wie wir dem Ausspruche Astley Cooper's unbedingt beipflichten möchten. Das klinische Bild des Hirndrucks, hervorgerufen durch Blutungen aus der A. meningea media, ist, wie Wiesmann eingehend gezeigt hat, keineswegs ein so uniformes, wie es nach A. Cooper scheinen möchte; einzelne Symptome variiren und es ist kein Zweifel, dass sie variiren je nach dem Sitz und der Grösse der Hämatome, und je nach der Art und Weise, wie sich die locale Wirkung der Hämatome auf die psychomotorischen Rindenbezirke geltend macht. Bald betrifft die contralaterale Lähmung nur den Arm, bald Arm und Bein, bald nur den Facialis u. s. w., und mit Recht bemerkt Wiesmann, dass sich aus der Gruppirung dieser Symptome vielleicht Anhaltspunkte für eine bestimmtere topische Diagnose gewinnen lassen. — Wäre der Chirurg in jedem Falle in der Lage, den Verletzten vom Momente der Verletzung an zu beobachten, könnte er stets verfolgen, wie die einzelnen Symptome sich entwickeln, wäre ferner der Fall stets ein reiner, d. h. nicht complicirt durch anderweitige Krankheitserscheinungen, wie Commotio cerebri, Contusio cerebri, apoplektische Herde in der Hirnsubstanz, acuten Alkoholismus — wie in mehreren unserer eigenen Beobachtungen — so könnten ganz gewiss die neueren Fortschritte in der Hirnphysiologie weitgehende Hoffnungen nach dieser Richtung er-

1) Lectures of surgery. London 1832. p. 126.

wecken. Allein wie selten sind alle diese Bedingungen erfüllt! In einem unserer Fälle war der Kranke von der Polizei in tiefem Sopor gefunden und nach der Klinik gebracht worden; es fehlte jegliche genauere Anamnese; der Kranke war kurz zuvor in schwerbetrunkenem Zustande noch gesehen worden; man wusste nicht, ob er auf ebener Erde gefallen oder von einer Treppe hinuntergeworfen worden sei; äussere Verletzungen konnten nicht constatirt werden u. s. w. In solchen Fällen ist der Chirurg zufrieden, wenn es ihm auf Grund genauester Untersuchung gelingt, die Diagnose auf Ruptur der Art. meningea media überhaupt zu stellen, wenn er weiss, auf welcher Seite des Schädels er das Hämatom zu suchen hat.

Wir glauben also, dass in der überwiegenden Mehrzahl der Fälle die Dinge nicht so liegen, dass an eine weitere Verfeinerung der Diagnose gedacht werden kann.

Soll man nun, da man die genaue Lage des Hämatoms nicht kennt, aufs Geradewohl den Schädel auf derjenigen Seite, auf welcher wir die Läsion vermuthen, trepaniren und es dem Zufall überlassen, ob wir damit das Hämatom blosslegen oder nicht?

Keineswegs: dieser Standpunkt früherer trepanationslustiger Jahrhunderte ist ja längst verlassen. Nach dem Vorschlage von Vogt, M. Beck u. A. pflegt man die Trepanation in solchen Fällen gegenwärtig gewöhnlich an der Wahlstelle für die Continuitätsunterbindung der A. meningea media vorzunehmen, d. h. in der Schläfengegend, etwa entsprechend dem vorderen unteren Winkel des Scheitelbeins. Was man hier mit ziemlicher Regelmässigkeit findet, ist nun freilich nicht sowohl der Stamm der Arterie als vielmehr deren vorderer Hauptast, wie Merkel[1]) ganz richtig hervorhebt. Will man also diesen vorderen Hauptast aufsuchen, so ist die Regel, welche die genannten Autoren aufgestellt haben, ganz brauchbar. Nun handelt es sich aber in unseren Fällen zunächst nicht um die Blutstillung, sondern um die Entfernung des bereits vorhandenen gefahrdrohenden Blutextravasats. Die Blutung selbst hat meist in dem Zeitpunkt, wo der Chirurg in diesen schwer diagnosticirbaren Fällen zur Operation schreitet, schon aufgehört. Ueberdies haben wir oben schon hervorgehoben, dass die Quelle der Blutung, die Stelle der Continuitätstrennung der A. meningea media oder eines ihrer Aeste an ganz verschiedenen Orten gesucht werden muss. Eine Continuitätsunterbindung am Orte der Wahl dürfte also, sollte die Blutung noch andauern, nur dann einen immerhin zweifelhaften Erfolg versprechen,

1) Handbuch der topographischen Anatomie. Braunschweig 1885. Bd. I. S. 64.

wenn die Gefässverletzung gerade peripher im vorderen Aste sich befinden würde.

Für unsere Betrachtung hat indess dieses Bedenken keine grosse Bedeutung. Denn für uns liegt die Frage einfach so: Ist es zweckmässig, zur Aufsuchung und Entleerung eines verborgenen Hämatoms der A. meningea media die Stelle in der Schläfengegend zu wählen, welche die genannten Autoren für die Trepanation angegeben haben? Und darauf können wir füglich mit Ja antworten. Denn wie aus der obigen Darstellung und vielleicht noch klarer aus der folgenden Skizze hervorgeht, dürfte es fast ausnahmslos gelingen, an dieser Stelle die diffusen Hämatome und unter den circumscripten wenigstens die temporo-parietalen und fronto-temporalen aufzufinden. — Einzig die circumscripten parieto-occipitalen Hämatome sind von dieser Stelle aus nicht zugänglich. Hierin liegt der Schwerpunkt dieser ganzen Untersuchung.

Zweimal hatte ich es mit solchem parieto-occipitalen Hämatom zu thun, wie mich die Section hinterher belehrte. Die in der Schläfengegend nach Vogt vorgenommene Trepanation konnte nicht zum Ziele führen. Ein Erfolg aber hätte sehr wohl erreicht werden können, wenn ich es gewagt hätte, ein zweites Trepanloch an der richtigen Stelle, d. h. unterhalb des Tuber parietale, anzulegen. Mein Vorschlag geht also dahin:

In solchen Fällen, wo wir die Diagnose auf ein gefahrdrohendes Hämatom der A. meningea media gestellt haben und wo sich an den weichen und harten Schädeldecken keinerlei verwerthbare Anhaltspunkte für eine bestimmtere Localisirung des Hämatoms finden lassen, trepanire man ex indicatione vitali zunächst an der von Vogt, M. Beck u. A. angegebenen Stelle der Schläfengegend. Wird nach ausgeführter Trepanation an dieser Stelle das Hämatom nicht gefunden, glaubt aber dennoch der Chirurg an der einmal gestellten Diagnose festhalten zu sollen, so schreite er zu einer zweiten Trepanation und wähle hierzu eine Stelle zunächst unter dem Scheitelbeinhöcker, denn in diesem Falle muss er annehmen, dass es sich um ein circumscriptes Haematoma parieto-occipitale handle.

Für die richtige Bestimmung der beiden Trepanationsstellen möchte ich folgende einfache Regel aufstellen.

Man ziehe durch den Supraorbitalrand nach hinten eine Linie parallel mit der Horizontallinie des Kopfes (Ohröffnung- unterer Augenhöhlenrand-Linie). In dieser Linie müssen die beiden Trepanationslöcher liegen; das vordere circa 3—4 Cm. hinter dem Processus zygomaticus des Stirnbeins, das hintere in dem Kreuzungspunkte

der gedachten Linie und einer Verticalen, welche man sich unmittelbar hinter dem Processus mastoides nach oben gezogen denkt (s. beistehende Abbildung).

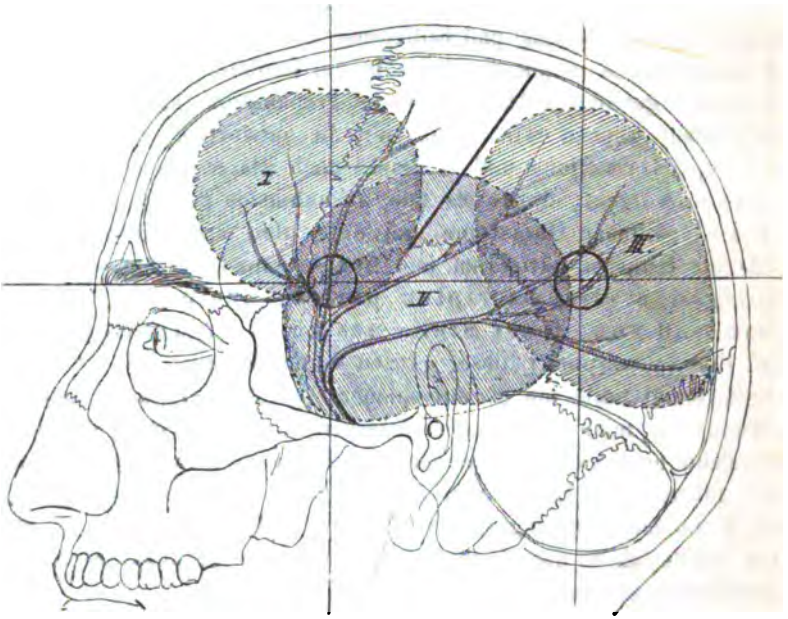

Erklärung der Abbildung.

Die vorstehende Abbildung soll die topographischen Beziehungen der verschiedenen Typen des circumscripten supraduralen Hämatoms der A. meningea media zur Schädeloberfläche und die Lage der von mir vorgeschlagenen Stellen für die Trepanation verdeutlichen.

Der Umriss der Schädelfigur (in nicht ganz halber Lebensgrösse) ist nach der Abbildung in v. Bruns' chirurgischem Atlas (Taf. III. Fig. 5) gezeichnet. Die Verzweigung der A. meningea media entspricht dem Mittel aus einer Reihe von Untersuchungen, die ich an zahlreichen Schädeln vorgenommen habe; sie stimmt ziemlich gut überein mit den genauen Angaben von G. Marchant (l. c.). Demnach theilt sich die A. meningea media schon früh, meist noch auf dem Boden der mittleren Schädelgrube (s. auch Merkel l. c.) in zwei Hauptäste (Ramus anterior und posterior). Der Ramus anterior theilt sich dann wieder in zwei Hauptzweige, von denen der eine vor dem Sulcus Rolando, der andere hinter demselben nach oben verläuft.

Das Uebrige ergibt sich aus der Zeichnung ohne weitere Beschreibung:

Die schraffirte Fläche I entspricht einem Haematoma fronto-temporale,
" " " II " " " temporo-parietale,
" " " III " " " parieto-occipitale.

Der schräge dicke Strich im oberen mittleren Quadrat entspricht dem Verlaufe des Sulcus Rolando nach L. Championnière und Marchant (l. c.).

Es ist wohl kaum nöthig, hier noch besonders hervorzuheben, dass durch die Etablirung einer zweiten Trepanationsöffnung der Eingriff an sich keineswegs gefahrvoller wird. Auch die nach der Heilung bestehende Infirmität ist so gering, dass dieses Bedenken der lebensrettenden Bedeutung der Operation gegenüber gar nicht in die Wagschale geworfen werden kann.

Diese doppelte Trepanation bei Hämatomen der A. meningea media kann auch noch in einem anderen Falle zweckmässig erscheinen, wie schon Sabatier[1]) hervorgehoben hat und wie ich hier anhangsweise noch bemerke. Es kann sich nämlich empfehlen, bei diffusen Hämatomen, die von dem kleinen Keilbeinflügel oder sogar von dem Stirnhöcker nach hinten bis zur Protuberantia occipitalis interna reichen und die schon bei der Trepanation in der Schläfengrube glücklich gefunden worden sind, doch noch eine zweite Trepanation (und zwar, wie ich auch hier vorschlage, an der oben bezeichneten Stelle) vorzunehmen, blos um die ausgedehnten, der Dura oft fest aufsitzenden Coagula besser entfernen und die gewaltige Höhle zwischen Knochen und Dura besser drainiren zu können. Wiesmann verwirft zwar in seiner Arbeit dieses Vorgehen; allein seither habe ich mich selbst überzeugen können, wie ausserordentlich zweckmässig die Anlegung dieses zweiten Drainloches und die vollständige, durchgehende Drainage der supraduralen Höhle in einem entsprechenden Falle sein kann (s. Krankengeschichten Fall 2).

Ich lasse zum Schlusse die eigenen Beobachtungen hier folgen, wobei ich indess bezüglich Fall 1 und 3 auf die ausführliche Beschreibung in der Wiesmann'schen Monographie verweisen muss.

Fall 1 (s. Wiesmann l. c. Fall 115).

Subcutane Schädelfractur. Commotio cerebri. Compressio cerebri. Contralaterale Hemiparese. Trepanation am 8. Tage. Ausräumung eines bedeutenden supraduralen Blutextravasats. Heilung.

Es handelte sich hier um ein rechtsseitiges Haematoma frontotemporale, und zwar war zunächst der hintere untere Rand desselben in der Trepanlücke (Vogt) zu Gesicht gebracht worden.

Fall 2. Neue Beobachtung:

Subcutane Schädelfractur. Compressio cerebri. Contralaterale Hemiparese des N. facialis sowie von Arm und Bein. Collaterale Parese des N. facialis. Aphasie. Trepanation am 8. Tage. Ausräumung eines colossalen linksseitigen supraduralen Blutextravasats. Heilung.

H., Josef, Müller, von Flaach, 30 Jahre alt, wurde am 9. April 1885 in die chirurgische Klinik aufgenommen. Das ärztliche Zeugniss lautete auf

1) Siehe Wiesmann l. c.

eine Schädelbasisfractur, welche sich der Patient in betrunkenem Zustande durch Fall von einer Treppe zwei Tage zuvor (7. April) zugezogen habe. Alle weiteren Details über den Krankheitsverlauf bis zum Eintritt in die Klinik fehlen vollständig. Status praes. bei der Aufnahme:

Kräftig gebautes Individuum, das mit Ausnahme einer kleiner Excoriation in der linken Schläfengegend keine äusseren Verletzungen zeigt. Patient ist nicht völlig bei Bewusstsein; bei kräftigem Anrufen sieht er den Sprechenden an, allein er antwortet nicht auf Fragen oder doch ganz unverständlich. Die Möglichkeit bestehender Aphasie muss zugegeben werden, doch lässt sich die Art der Aphasie nicht genauer bestimmen. Puls von mittlerer Füllung, 120, Respiration ebenfalls frequent, 28—30 und oberflächlich. Deutliche linksseitige Facialisparese; ab und zu treten krampfhafte Zuckungen der linken Gesichtshälfte auf, wobei indess der Stirnast des N. facialis nicht betheiligt ist. Pupillen stark verengt, doch bei Lichteinfall reagirend; das linke untere Augenlid sugillirt. — Deutliche motorische Parese des rechten Arms und des rechten Beins; die Sensibilität scheint noch vorhanden zu sein. Patient lässt den Harn unter sich gehen. Kein Erbrechen, keine Delirien. — Am folgenden Tage tritt als neue Erscheinung eine rechtsseitige Facialisparese auf, welche stärker ist, als die schon früher constatirte linksseitige. Doch auch hier ist der Stirnast des Facialis frei. Puls unregelmässig, 55—60.

Am 14. April — also am 8. Tage nach der Verletzung — ist der Zustand entschieden verschlimmert. Patient ist vollständig soporös, gähnt häufig. Starker Druck auf die linke Schläfengegend erscheint schmerzhaft.

Die gleich am Tage der Aufnahme vermuthete Diagnose wird heute mit Sicherheit gestellt:

Fractura bas. cranii mit Verlauf der Fracturlinie durch die linke mittlere Schädelgrube und das linke Felsenbein; Quetschung oder Zerreissung des linken N. facialis in seinem Verlauf durch den Canalis Faloppiae. — Ruptur der linken A. meningea media und linksseitiges supradurales Hämatom mit contralateraler Parese des rechten Facialis, des rechten Arms und des rechten Beins. Aphasie.

Ohne Zögern wird an demselben Tage zur Trepanation geschritten, in der Absicht, das intracranielle Hämatom zu entfernen. Die Operation geschah in typischer Weise an der von Vogt angegebenen Stelle (s. Wiesmann) und führte direct auf das mächtige Blutgerinnsel, welches die mittlere Schädelgrube vollständig ausfüllte und nach hinten zu bis gegen die Protuberantia occipitalis interna sich erstreckte. Es war ganz unmöglich, mit dem eingeführten kleinen Finger die Wandung der mit Blutcoagulis angefüllten Höhle zwischen Schädelwand und Dura mater nach oben und hinten abzutasten, so gross erwies sich der Raum. Um gleichwohl die Coagula möglichst gründlich ausräumen zu können, schritt ich deshalb an der von mir oben angegebenen Stelle zum zweiten Mal zur Trepanation, traf abermals hier auf mächtige Coagula und konnte nun mit einem grossen scharfen Löffel sämmtliche Gerinnsel entfernen. Die Dura mater zeigte, mit dem Reflector von den beiden Oeffnungen aus beleuchtet, nirgends einen Einriss; sie war im Centrum der Höhle mindestens 3 Cm. vom Knochen

abgedrängt; die letztere aber schätzte ich 14 Cm. lang und 8—10 Cm. hoch. Das ganze Blutextravasat mochte etwa 240 Grm. betragen.

Zu bemerken ist noch, dass in dem vorderen Operationsfeld, in der Schläfengrube eine feine Fissur senkrecht nach unten gegen den Boden der Schläfengrube zu verlief, wo sie sich verbreiterte.

Nach gründlicher Ausräumung dieses diffusen Hämatoms und Ausspülung der Höhle mit 1 pro Mille Sublimatlösung wird ein dickes Drainrohr durch die vordere Trepanationsöffnung ein- und durch die hintere Oeffnung herausgeführt und ein grosser Sublimat-Holzwolleverband um den ganzen Schädel und die Schultergegend angelegt.

Der Verlauf war ein ausserordentlich günstiger. Schon 3 Stunden nach der Operation erwacht Patient aus seinem tiefen Sopor und versucht zu sprechen; doch sind seine Worte nicht oder doch nur theilweise zu verstehen. Nach unruhiger Nacht, während welcher Patient wenig schlief und meist vor sich her sprach, ist am Morgen das Befinden erheblich besser; die Parese der rechtsseitigen Extremitäten ist entschieden geringer geworden. Am 16. April gibt Patient auf die meisten Fragen deutliche und präcise Antworten, auch die rechtsseitige Facialisparese schwindet; Puls 90, Temperatur stets normal. — Von da an geht es mit der Heilung des Patienten rapide vorwärts. Am 17. April überzeugt man sich bei dem ersten Verbandwechsel, dass die Dura mater sich schon bedeutend wieder vorgewölbt, d. h. dem Knochen genähert hat; am 19. April ist die Parese des rechten Facialis, des rechten Arms und des rechten Beins vollständig verschwunden, die Sprache ist viel besser, doch fehlen dem Patienten einzelne Wortbegriffe, so z. B. der Begriff des Wortes „Spital". Auch wenn es dem Patienten vorgesprochen wird, kann er es nicht nachsprechen; Patient sagt selber, das Wort liege ihm auf der Zunge, aber er könne es nicht finden. Am 22. (April), beim zweiten Verbandwechsel überzeugt man sich, dass die Dura mater sich überall an den Knochen wieder angelegt hat, soweit es das noch liegende Drainrohr gestattet. Das letztere wird mit einiger Mühe entfernt.

Am 15. Mai sind die Wunden geheilt und verlässt Patient das Bett. Keinerlei Lähmung mehr zu constatiren, doch klagt Patient über Abnahme des Sehvermögens und ab und zu über Doppelsehen. Die von Herrn College Prof. Horner vorgenommene Augenuntersuchung ergab am 19. Mai Folgendes: „Sehschärfe beiderseits = 1. Accommodation nicht gestört. Irisbewegungen völlig normal. Gesichtsfeld nicht beschränkt. Ophthalmoskopischer Befund normal. Refractive Emmetropie. Beim Fixiren des rechten Auges steht das linke Auge oben aussen und macht Einrichtungsbewegungen nach unten innen. Das linke Auge steht immer höher und ist sowohl nach unten als nach oben in den äussersten Bewegungen beschränkt, mehr nach unten als nach oben. Im ganzen Blickfeld besteht Diplopie. Das Bild des linken Auges steht tiefer und näher. Der Höhenabstand nimmt zu nach rechts, ab nach links; am stärksten ist er in der horizontalen Visirebene (45°) nach rechts, während ebensoviel nach links sich die einzige Stelle findet, wo die Höhendifferenz mangelt. Laterale Abstände sind gar keine vorhanden.

Herr Prof. Horner resumirt dahin: „Die Verhältnisse der Diplopie lassen durchaus keinen Schluss absoluter Sicherheit zu, da sie keineswegs

charakteristisch sind und secundäre Contractur wesentlich influenzirt. Indessen ist die starke Zunahme der Höhendistanz nach rechts und das Näherstehen des Bildes des linken Auges für linksseitige Trochlearislähmung als wahrscheinlichster Diagnose ausschlaggebend."

Am 30. Mai wird Patient aus der Klinik entlassen. Nach dem Urtheil seines Bruders, der Lehrer ist, macht Patient bezüglich seines psychischen Verhaltens keinen anderen Eindruck als in gesunden Tagen.

Fall 3 (s. Wiesmann l. c. Fall 36).

Kopfwunde auf der rechten Seite, nicht bis auf den Knochen gehend. Commotio cerebri. Freies Intervall. Ausgesprochene Symptome von Compressio cerebri. Trepanation links mit zwei Kronen, ohne Erfolg. Tod.

Es handelte sich um ein circumscriptes Haematoma parieto-occipitale der linken Seite; die an der von Vogt bezeichneten Stelle ausgeführte Trepanation konnte also nicht zum Ziele führen. Dass dann zum zweiten Mal die Trepanation 3 Cm. höher oben und circa 1 Cm. weiter nach hinten ausgeführt wurde, war fehlerhaft. Die Trepanation hätte unterhalb des Tuber parietale vorgenommen werden sollen an der oben von mir genauer angegebenen Stelle (s. Zeichnung des Schädeldachs und des Gehirns in der Wiesmann'schen Abhandlung).

Fall 4. Neue Beobachtung.

Subcutane Schädelfractur, Compressio cerebri. Contralaterale Hemiparese. Trepanation ohne Erfolg. Tod.

N., Eduard, Färber von Aussersihl, 40 Jahre alt, wurde am 15. Juli 1885 in bewusstlosem Zustande in die Klinik gebracht. Nach den Aussagen der Begleiter war er am 12. Juli in total betrunkenem Zustande eine Treppe hinunter gefallen und dann bewusstlos liegen geblieben. Am 15. Juli fand ihn die Polizei, welche seinen Transport in die Klinik veranlasste. Weitere Angaben waren nicht erhältlich.

Der kräftig gebaute, mittelgrosse Mann liegt in tiefem Sopor auf seinem Lager. Puls 74, Temperatur 37,6°. Auf lautes Anrufen bewegt sich Patient etwas, auch auf tiefe Nadelstiche in die Haut der Extremitäten macht er geringe Bewegungen mit denselben. Dabei glaubt man sich zu überzeugen, dass die Bewegungen des linken Beins am wenigsten ausgiebig sind. Eine Parese des einen oder anderen Facialis ist nicht deutlich zu constatiren; dagegen scheint eine linksseitige Abducensparese zu bestehen und linksseitiger Nystagmus. — Nachdem der ganze Kopf rasirt ist, bemerkt man hinter dem rechten Ohr eine teigige Beschaffenheit der Haut und scheint es, als ob derber Druck dem Kranken in dieser Gegend schmerzhaft sei. Sonst nirgends Spuren einer Verletzung. Retentio urinae. — Patient wird zu Bette gebracht und erhält eine Eisblase auf den Kopf. Catheterismus. — Dieser Zustand dauert die nächsten Tage an; abgesehen von einigen rasch vorübergehenden lichteren Momenten, in denen Patient stöhnt, mit lallender Stimme über Kopfweh klagt, liegt er fortwährend in tiefem Schlafe, reactionslos, da. Mit Mühe gelingt es, ihm etwas flüssige Nahrung einzuflössen, wobei er sich aber leicht verschluckt. Der Stuhl ist fortwährend retardirt; vom 20. Juli an lässt Patient, der bisher immer katheterisirt wurde, den Urin unter sich.

Der Puls ist von 74 auf 120 gestiegen und setzt hie und da aus, die Zunge ist trocken, bräunlich belegt. Temperatur normal. — Am ganzen Körper hat die Analgesie zugenommen, auf tiefe Nadelstiche reagirt Patient links fast gar nicht, rechts wenig; dabei werden Abwehrbewegungen nur mit den rechtsseitigen Extremitäten ausgeführt; der linke Arm und das linke Bein fallen, wenn man sie in die Höhe hebt, viel schlaffer auf das Lager zurück als die rechtsseitigen Extremitäten. Keinerlei Facialisparese. So ist der Zustand noch am 22. Juli, also 10 Tage nach dem Falle.

Die Diagnose lautet als höchst wahrscheinlich auf ein *intracranielles, supradurales Hämatom aus der rechten A. meningea media.* Für die topische Diagnose konnte nur verwerthet werden die leichte teigige Beschaffenheit der Haut hinter dem rechten Ohr und die linksseitige Hemiparese von Arm und Bein. — Die Anamnese liess sich leider trotz aller Nachforschungen nicht weiter vervollständigen.

Da baldiger Exitus letalis zu befürchten war, so entschloss ich mich am 22. Juli zur Trepanation, in der Hoffnung, das Blutextravasat zu finden. Ich wählte die Vogt'sche Wahlstelle in der rechten Schläfengegend und führte die Operation in gewohnter Weise aus. Der blossgelegte Knochen erwies sich ganz intact. Nach Eröffnung der Schädelhöhle präsentirt sich die intacte, etwas bläulich verfärbte, dem Knochen innig anliegende Dura mater. Da somit ein supradurales Blutextravasat nicht gefunden wurde, so versuchte ich zunächst mit einem feinen Elevatorium die Dura von der Trepanlücke aus vom Knochen etwas abzuhebeln. Dabei sickert namentlich unter dem hinteren Rande etwas dunkel gefärbtes Blut hervor, so dass der Verdacht entsteht, das Blutextravasat möchte sich etwas weiter hinten befinden. Die Trepanationsöffnung wird deshalb nach hinten mittelst Meissel und Hammer um 1 Cm. vergrössert, doch ohne dass das gesuchte Hämatom sich zeigte. Abermals wird mit einem Elevatorium die Dura nach hinten etwas abgehebelt, allein ohne Erfolg, nur zwei stecknadelkopfgrosse Blutgerinnsel kommen hierbei zum Vorschein. — Die bläuliche Verfärbung der Dura mater erweckt nunmehr den Verdacht, dass vielleicht ein subdurales Blutextravasat sich vorfinden möchte; es wird daher unter strenger Beobachtung der Antiseptik ein kleiner Probeschnitt durch die Dura gemacht; doch fehlt auch unter der Dura ein Blutextravasat.

Damit wird die Operation beendigt. Bei der mangelnden Anamnese und den wenig prägnanten Symptomen, auf welche die Diagnose einer Ruptur der rechten A. meningea media sich stützen konnte, wagte ich nicht an anderer Stelle nochmals zu trepaniren. — Es wurde daher ein grosser antiseptischer Verband (1 pro Mille Sublimatlösung, Sublimatholzwolle) angelegt und Patient zu Bette gebracht.

Wie zu befürchten, liess der Tod nicht lange auf sich warten. Am 26. Juli — bei 40° Temperatur, 52 Respiration und nicht mehr zählbarem Pulse — erfolgte der Exitus. Patient musste in den letzten Tagen mit grösster Mühe mittelst Schlundsonde ernährt werden. Der Versuch mit nährenden Klystieren scheiterte an der Incontinenz des Sphincter ani.

Aus dem Sectionsbefund hebe ich nur das für unsere Untersuchung Wichtige hervor:

Das Operationsfeld war völlig unverändert, ohne jegliche Spuren von Entzündung oder Sepsis. Ueber dem rechten Occipitallappen des Grosshirns zeigte sich nach Wegnahme des Schädeldachs auf der Dura ein rundliches, circa 8—10 Cm. im Durchmesser fassendes und im Centrum etwa 3 Cm. dickes Blutcoagulum, scharf abgegrenzt, oben bis zum Sinus longitudinalis, hinten bis zur Protuberantia occipitalis interna, unten bis zum Sinus transversus und vorne bis 3 Cm. weit vom hinteren Rande des Trepanationsloches reichend. Die gesammelten und gewogenen Blutgerinnsel dieses circumscripten Haematoma parieto-occipitale betrugen 142 Grm. — Die Rupturstelle betraf den hinteren Ast der A. meningea media und lag etwas unterhalb des Centrums des Blutkuchens. Der Knochen zeigte eine Fissur, welche durch das rechte Felsenbein und das rechte Scheitelbein in der Richtung gegen die Protuberantia occipital. verläuft und an einer Stelle sich mit der Furche für den Ramus poster. art. meningeae mediae kreuzt. Ausserdem zahlreiche kleine rundliche Blutextravasate in der Gehirnsubstanz selbst, so in der vorderen Centralwindung, der dritten Stirnwindung, der ersten Schläfenwindung der rechten Seite.

Auch in diesem Falle hätte eine Trepanation an der von mir empfohlenen Stelle das Blutextravasat über der Dura mater sicher blossgelegt.

XII.

Ueber die Fascien und die interfascialen Räume des Halses.

Von

Dr. med. Kr. Poulsen
in Kopenhagen.

(Hierzu Tafel I u. II.)

I. Einleitung.

Es sind wenige Abschnitte der descriptiven Anatomie, wo die Meinungen so verschieden sind, als wenn die Rede von den Fascien des Halses ist, es ist schwierig, zwei gleichlautende Beschreibungen dieser zu finden. Nachdem Allan Burns[1]) ganz kurz die Fascia colli dargestellt hatte, kam bald eine Variante nach der anderen; der Eine hatte eins, der Andere mehrere Blätter, der eine hatte Fascienräume, wo sie sich bei dem anderen nicht fanden, gesehen. Die Ursache der verschiedenen Auffassungen liegt augenscheinlich darin, dass, streng genommen, so gut wie keine Fascien sich am Halse finden, wenn man denn unter solchen Platten von Bindegewebe, von mehr oder minder fibrösem Gewebe gebildet, oder jedenfalls mit eingelagerten fibrösen Bündeln, wie wir sie von denen der Extremitäten kennen, verstehen will. Es findet sich am Halse ein mehr oder minder fibröses Bindegewebe, doch nicht von einem solchen Charakter, dass es den Namen einer Fascie verdiente; nur an wenigen Stellen, z. B. in der sogenannten Fascia omoclavicularis finden sich eingelagerte fibröse Bündel. Das betreffende Bindegewebe kann mehr oder minder stark entwickelt sein; es findet sich mehr verdichtet bei abgemagerten muskulösen Individuen, ich habe es aber doch so gut wie nie so stark gefunden, dass es mit der Fascie der Extremitäten verglichen werden könnte. Wenn man nun durch Dissection dieses Bindegewebe darzustellen sucht, kann es nicht vermieden werden, dass der Eine ein Blatt und der Andere keines findet; es mag theils

1) Observations on the surgical anatomy of the head and neck. Edinburgh 1811. p. 4.

vom Material, theils von der technischen Geschicklichkeit der Untersucher, theils endlich davon abhängen, wie weit der Betreffende in seinen Ansprüchen auf die Fascien geht.

Wie bekannt, hat Henke[1]) auf eine andere Weise als die gewöhnliche das Verhalten untersuchen wollen; er hat mittelst künstlicher Oedeme die Lageverhältnisse des lockeren Bindegewebes bestimmt und als Fascien die mehr oder minder starken Züge von Bindegewebe, die er zwischen den verschiedenen Abschnitten des lockeren Bindegewebes fand, bezeichnet. Im Gegensatze zu anderen Verfassern findet er keine zusammenhängende Fascie. Wie man aber bei den früheren Beschreibungen mitunter zweifeln musste, ob sie den wirklichen Verhältnissen entsprächen, ob man nicht etwas zu schematisch, mit der Dicke der Blätter etwas zu wenig genau gewesen wäre, um sie nur zusammenhängend zu bekommen, so kann man auch die Darstellung Henke's ein wenig skeptisch ansehen. Bei der diffusen Infiltration, die er hervorruft, kann es nämlich nicht vermieden werden, dass mehrere der Platten von Bindegewebe, die, wie erwähnt, nicht zu den stärksten gehören, aufgelöst oder zerrissen werden, so dass nur vereinzelte Bündel hier und da die Lageverhältnisse der Platten angeben werden; von solchen losgerissenen Bündeln die Begrenzungen der verschiedenen Bindegewebsräume construiren wollen, ist nicht correct, die wahre Begrenzung wird nur durch vereinzelte Injectionen in die interfascialen Räume gefunden.

Ich habe deshalb gemeint, dass es wohl der Mühe werth wäre, das Bindegewebe des Halses, wenn auch auf eine andere Weise als es früher geschehen ist, aufs Neue zu untersuchen. Zu meiner Untersuchung legte ich folgenden Plan an: Auf einer zusammenhängenden Suite gefrorener Querschnitte wollte ich die stärkeren, die mehr verdichteten Schichten von Bindegewebe finden; in die von diesen begrenzten Räume („die interfascialen"), also in das lockere Bindegewebe, wollte ich gefärbte Leimauflösungen einspritzen, theils um die Begrenzungen der Räume, also die Fascien, zu studiren und auf diese Weise meine Untersuchungen der Querschnitte controliren, theils um die Stellen, wo die erwähnten Räume mit einander möglicherweise communicirten, zu finden und so dem Studium der Senkungsabscesse eine anatomische Grundlage zu geben.

Das Gefrieren ist mittelst einer Kältemischung von grobem Salze und feingestossenem Eis vollzogen worden; um das Eindringen der

1) Beiträge zur Anatomie des Menschen mit Beziehung auf Bewegung. Leipzig 1872. 1. Heft. S. 12—24.

Salzauflösung in die Haut, das der Vollständigkeit des Durchfrierens entgegenwirken würde, zu hindern, rieb ich zuerst das Material mit Leinöl ein. Das Gesicht wurde nach vorn gerichtet und das Präparat wurde darnach von einer 10 Cm. dicken Schicht der Kältemischung umgeben; die gebildete Auflösung hatte durch Löcher im Gefrierkasten Abfluss. Nach dem Verlauf von 24 Stunden wurde das Sägen angefangen; die Schnitte, die 1—2 Cm. dick waren, wurden vom Sägemehl sorgfältig gesäubert und einen Monat in Spiritus gehärtet. Durch behutsame Entfernung der einzelnen Theile solcher Schnitte voneinander wird das lockere und das mehr verdichtete Bindegewebe gesehen, und durch behutsame Präparation kann man dann ohne Gewalt die Fascien darstellen.

II. Die Fascien des Halses.

Die sogenannte Fascia superficialis, die tiefste Schicht des subcutanen Bindegewebes, kann am Halse kaum als ein zusammenhängendes Blatt dargestellt werden, wie es auf dem Bauche und in der Kniekehle geschehen kann; sie setzt sich von den angrenzenden Regionen auf den Hals fort, ohne irgendwo einen Ansatz zu gewinnen. Das Platysma ist in dieser Fascia superficialis so eingelagert, dass sie an der Verschiebung der Haut gegen die eigentliche Muskelfascie, Fascia cervicalis, Theil nimmt. Um die Lageverhältnisse dieser zu untersuchen, wollen wir einen Querschnitt in der Höhe des 4. Halswirbels (Taf. I u. II, Fig. 1) betrachten. Wir sehen dann in der Regio anterior colli ein verdichtetes Bindegewebsblatt, das den Musc. sternohyoideus deckt, am Rande des Musc. sternocleidomast. aber in zwei Blätter getheilt wird, von denen das eine die Aussenseite des Muskels[1]) deckt, während das andere seine innere Bekleidung bildet, so dass es gleichzeitig die Mm. omohyoideus und thyreohyoideus deckt. An der V. jugularis int. wird dieses Blatt in zwei getheilt, ein inneres, das längs der Mm. constrictores pharyngis, darauf auf der Hinterseite des Oesophagus läuft, und ein äusseres, das zwischen der Vene und dem Musc. sternocleidomast. liegt und an dessen hinterem Rande der äusseren Fascienbekleidung des Muskels und einem Bindegewebsblatte, das die Mm. praevertebrales und scaleni bedeckt hat, begegnet.

Als eine einfache Bindegewebsplatte setzt sich die Fascie dann

1) Hier sowohl als im Folgenden ist bei der Beschreibung von der aufgerichteten Stellung des Körpers mit nach vorn gerichtetem Gesichte ausgegangen.

in die Regio lateralis colli[1]) und in die Regio nuchae fort, innerhalb des Musc. cucullaris gehend und sich an die Proc. spinosi heftend. Von der Fascie der Prävertebralmuskeln geht vorn eine Bindegewebsplatte, ein Septum, zwischen die Vena jugularis int. und die Arteria carotis comm., es schmilzt mit dem Bindegewebe, das die Mm. constrictores deckt, zusammen. Wir haben folglich auf diesem Querschnitte ein oberflächliches Fascienblatt (Lamina superficialis fasciae colli) und ein tiefes (Lamina profunda fasciae colli) gefunden, das die Prävertebralmuskeln deckt, und folgende interfasciale Räume: 1. einen Raum, der von dem Musc. sternocleidomast. eingenommen wird, 2. einen Venenraum, 3. einen Arterienraum, 4. einen Raum zwischen den Prävertebralmuskeln und den Mm. constrictores pharyngis und endlich 5. einen Raum zwischen dem Larynx und der Lamina superficialis colli.

Wenn wir nun abwärts diesen Bindegewebsplatten folgen, so finden wir, dass in der Regio anterior ungefähr von der Cartilago cricoidea eine Spaltung der Fascie in ein vorderes und ein hinteres Blatt geschieht; das erste heftet sich an den vorderen Rand der oberen Fläche des Manubrium, das letzte an das Lig. interclaviculare, wir bekommen hier also im Jugulum einen interfascialen Raum von der Dicke des Manubrium. In der Regio sternocleidomast. sieht man ein starkes Fascienblatt unterhalb des Musc. omohyoideus, welches die innere Seite des Musc. sternocleidomast. deckt; circa 1½ Cm. von dem Schlüsselbein wird auch dieses Blatt in zwei gespalten, ein äusseres dünneres, das dem Musc. sternocleidomast. folgt und sich mit diesem an den vorderen Rand der oberen Fläche des Schlüsselbeins heftet, während das stärkere innere Blatt sich an den hinteren Rand heftet; innerhalb des Musc. sternocleidomast. findet sich also auch ein interfascialer Raum. Wenn wir endlich die Regio lateralis colli untersuchen, finden wir das erwähnte starke Fascienblatt dem Musc. omo-

1) Ich theile den Hals in folgende Regionen ein: I. Regio colli anterior zwischen den Mm. sternocleidomast., der Maxilla inf. und dem Manubrium; II. Regio sternocleidomastoidea, dem betreffenden Muskel entsprechend; III. Regio lateralis colli zwischen dem Musc. sternocleidomast., Musc. cucullaris und dem Schlüsselbein und IV. Regio nuchae. Die Regio anterior wird abermals in die Regio supra- und infrahyoidea, die erste ferner in die Regio submaxillaris und die Regio retromaxillaris s. Regio parotidea getheilt. Der Abschnitt der Regio anterior, der zwischen dem Venter post. m. digastrici, dem Venter ant. m. omohyoidei und dem Musc. sternocleidomast. liegt, wird Regio carotidea superior s. Trigonum cervicale sup. genannt. Der untere Theil der Regio lateralis colli wird Regio supraclavicularis, das Dreieck zwischen dem Venter post. omohyoidei, dem Musc. sternocleidomast. und dem Schlüsselbein wird Trigonum cervicale inf. genannt.

hyoideus folgend und sich beständig an den hinteren Rand des Schlüsselbeins heftend, während ein dünneres Blatt, das am oberen Rande des Musc. omohyoideus dem früher erwähnten starken Blatte begegnet, sich an den vorderen Rand heftet; oberhalb des Muskels findet sich in der Regio lateralis colli nur ein Fascienblatt; wir haben also im Trigonum cervicale inf. einen dritten interfascialen Raum von der Dicke des Schlüsselbeins und mit dem Musc. omohyoideus als obere Begrenzung. Mehr hinterwärts verläuft die Fascie dann weiter oben innerhalb des Musc. cucullaris.

Nach oben nimmt die Fascie einen starken Ansatz am Os hyoideum und kann man der Scheide des Musc. sternocleidomast. folgend ihre Insertion finden; das einfache Fascienblatt in der Regio lateralis colli verläuft, nachdem es die Muskeln hier gedeckt hat, innerhalb des Musc. cucullaris. — Um der Verbreitung der Fascien in die Regio suprahyoidea zu folgen, wollen wir einen Querschnitt in der Höhe des Angulus maxillae inf. betrachten (Taf. I u. II, Fig. 2). Wir sehen dann ein Bindegewebsblatt von seinem hinteren Rande entspringen, es geht hinterwärts, die äussere Fläche der Glandula parotis deckend, während ein anderes von der inneren Seite des Angulus einwärts geht und eine Grenzscheide zwischen der Glandula submaxillaris und der Glandula parotis bildet; vereinzelte Fasern dieses Blattes heften sich an die Zungenwurzel, die meisten aber drehen sich zurück, eine innere Wand gegen die Glandula parotis bildend, während sie gleichzeitig den Musc. digastricus und den Musc. stylohyoideus decken; am hinteren Rande der Parotis begegnen sich die zwei Blätter, um sich abermals am Musc. sternocleidomast., den sie dann einscheiden, zu trennen; das am hinteren Rande des Muskels gesammelte Bindegewebsblatt verläuft dann innerhalb des Musc. cucullaris und heftet sich an die Processus spinosi. Am unteren Rande der Glandula parotis schmilzt die äussere und die innere Bindegewebsdecke zusammen, setzt sich nach hinten auf den Musc. sternocleidomast. und unterhalb in die Fascie, welche die Regio carotidea sup. deckt, fort; an der vorderen Seite begegnet sie dem Venter post. m. digastrici, deckt diesen und die Glandula submaxillaris; diese wird auch von zwei Blättern, einem äusseren und einem inneren, umhüllt. Das erste spannt sich über die Regio submaxillaris vom Venter post. an den Venter ant. m. digastrici und heftet sich abwärts an das Os hyoideum, aufwärts an den unteren Rand der Maxilla inf. an; das innere Blatt deckt erstens ein Stück des Musc. hyoglossus, dann des Musc. mylohyoideus, schmilzt am Venter ant. m. digastrici mit dem äusseren Blatte zusammen und begegnet in der Mittellinie dem Blatte von der

entgegengesetzten Seite; es heftet sich mit dem Musc. mylohyoideus an die Linea obliqua int. Das vom Ramus lateralis maxillae inf. kommende Septum, das wir zwischen der Glandula submaxillaris fanden, heftet sich aufwärts an die Basis des Processus styloideus sowie auch an die Pars tympanica des Os petrosum, unterhalb stösst es an die Fascie, wo diese sich von der Glandula parotis auf die Glandula submaxillaris schlägt. Die Fascie, welche die Parotis deckt, heftet sich aufwärts an den knorpeligen Theil des Gehörganges sowie auch an das Os zygomaticum. In der Regio suprahyoidea haben wir folglich zwei interfasciale Räume, einen in der Regio submaxillaris und einen in der Regio retromaxillaris bekommen.

Das Bindegewebsblatt, das den Musc. sternocleidomast. deckt, wächst aufwärts mit seinem Perimysium zusammen, dasselbe geschieht auch mit dem Bindegewebe, das sich an der äusseren Seite des Musc. cucullaris findet; dieses Bindegewebe ist dünn und kann kaum als eine eigene Membran dargestellt werden, dagegen ist es ein ziemlich dickes Blatt, das innerhalb des Musc. cucullaris verläuft.

Die meisten der eben erwähnten Fascienblätter sind dünn; vorzüglich gilt dies dem Bindegewebe, welches den inneren Theil der Scheide der Glandula submaxillaris bildet; stark ist das Bindegewebe vor den Mm. sternohyoidei sowie auch in dem Septum, das sich zwischen der Glandula parotis und der Glandula submaxillaris findet; am stärksten ist jedoch die Bindegewebsplatte, welche vom Musc. omohyoideus an den hinteren Rand der oberen Fläche des Schlüsselbeins geht. Hier ist ein Abschnitt des verdickten Bindegewebes, wo man ernstlich von einer Fascie sprechen kann; hier ist eine Bindegewebsplatte, die mittelst eingelagerter fibröser Bündel verstärkt wird, wie wir dies auch an den Extremitäten finden. Es ist dieser Abschnitt der Fascie des Halses, die Richet[1]) die Fascia omoclavicularis nennt. Wenn wir diese hervordisseciren, sieht man leicht, dass die fibrösen Bündel, von welchen einige von dem ersten Costalknorpel kommen können, nur in geringem Grade den Musc. sternohyoideus decken, dass sie sich nicht oberhalb des Musc. omohyoideus finden, dass es, kurz gesagt, wesentlich nur das Dreieck zwischen diesem Muskel, dem Musc. sternohyoideus und der Clavicula ist, das aus fibrösem Gewebe gebildet ist.

Gegenbaur[2]) hat es höchst wahrscheinlich gemacht, dass die

1) Traité d'anatomie medico-chirurgicale. 4. Edit. 1873. p. 300.

2) Ueber den Musculus omohyoideus und seine Schlüsselbeinverbindung. Morphologisches Jahrbuch. I. Bd. S. 243. Leipzig 1876.

betreffenden Bündel dem bei verschiedenen Thieren, bisweilen auch beim Menschen vorkommenden Musc. cleidohyoideus entsprechen. Wie es sich nun auch verhält, so ist es sicher, dass die Anwesenheit der fibrösen Bündel diesen Abschnitt der Fascie als ein eigenes Blatt auszuscheiden nicht berechtigt, sei es, dass man es am Musc. omohyoideus enden oder über diesen sich fortsetzen lässt.

Sicher ist es, dass die fibrösen Bündel vom Schlüsselbein gegen den Venter ant. m. omohyoidei gehen und dass das dazwischenliegende lockere Bindegewebe sich über den Muskel ununterbrochen fortsetzt, kurz gesagt, wir haben ein Fascienblatt, das, nachdem es die mittleren Prätrachealmuskeln bekleidet hat, sich auswärts und hinterwärts fortsetzt und den Musc. sternocleidomast. umscheidet; im inneren Blatte der Scheide sind in den tiefen Bindegewebsschichten fibröse Bündel in dem Abschnitte, der unter dem Musc. omohyoideus liegt, eingelagert; erst circa 1½ Cm. über dem Schlüsselbein spaltet sich die Fascie, indem die tiefen Bindegewebsschichten mit den fibrösen Bündeln sich an die hintere Fläche der Clavicula heften, während die oberflächlichen dünneren Bindegewebspartien mit dem Musc. sternocleidomast. sich an den vorderen Rand der Clavicula inseriren. Auch im Trigonum cervicale inf. geschieht eine Spaltung; wie früher erwähnt, hat die Trennung hier am oberen Rande des Venter post. m. omohyoidei stattgefunden, der interfasciale Raum wird nach vorn abgeschlossen, indem das äussere und das innere Blatt am hinteren Rande des Musc. sternocleidom. zusammenschmelzen. In dem Winkel zwischen diesem Muskel und der Clavicula findet sich eine ziemlich starke Verdickung in dem äusseren Blatte, welche der von Dittel[1]) beschriebene Processus falciformis ist, der die Mündung der Vena jugularis ext. post. in die Vena subclavia deckt, er hat einen scharfen concaven Rand.

Den interfascialen Raum im Jugulum hat Gruber[2]) als das Spatium intraaponeuroticum suprasternale genauer beschrieben; aufwärts endet es an der Glandula thyreoidea, abwärts wird es von dem Manubrium (Incisura semilunaris), auswärts von den zwei Mm. sternocleidomast. begrenzt, indem die zwei Fascienblätter an deren vorderem Rande zusammenschmelzen; die Tiefe des Raumes entspricht der Dicke des Manubrium, indem, wie früher erwähnt, das vordere Fascienblatt sich an dessen vorderen Rand heftet, während das hin-

1) Die Topographie der Halsfascien. Wien 1857.

2) Ueber das Spatium intraaponeuroticum suprasternale und dessen Sacci coeci retro-sternocleidomastoidei in den Mémoires de l'académie impériale des sciences de St. Petersbourg. VII. série. Tome XI. No. 11. 1867.

tere sich an das Ligamentum interclaviculare heftet. Dieses Ligament ist von der Fascie nicht scharf abgegrenzt, geht aber in diese gleichförmig über. Die zwei Fascienblätter will Gruber auf zwei Fasciensysteme beziehen: das vordere Blatt auf die Lamina superficialis fasciae colli, das hintere auf die Lam. media. Wie gesagt, begegnen sie sich an dem Musc. sternocleidomast., ausgenommen dicht über der Clavicula, hier bleibt eine Oeffnung, eine Porta spatii intraaponeurotici, durch welche man in den interfascialen Raum innerhalb des Musc. sternocleidomast., in den von Gruber genannten Saccus coecus retro-sternocleidomastoideus, kommt. Dissecirt man den letzteren, so findet man bei mageren Individuen nur ein lockeres Bindegewebe ohne eine bestimmte Begrenzung; bei fetten Individuen dagegen sieht man oft den Saccus coecus mit Fett gefüllt, wohl abgegrenzt mit hinterwärts gekehrter, abgerundeter Spitze; ich habe ihn ausserhalb des Musc. sternocleidomast. gehend nicht getroffen; in einem Falle, wo er sich von der Unterlage deutlich hervorbauschte, war er 3 Cm. lang und $1^1/_2$ Cm. hoch. Die einfachste Weise, auf welche man ihn beschreiben kann, ist folgende: Das Bindegewebsblatt, das sich zwischen dem Musc. sternocleidomast. und dem Musc. omohyoideus findet, setzt sich abwärts bis ein paar Centimeter von der Clavicula ungetheilt fort; hier wird es in zwei Blätter gespalten, ein Blatt, das der inneren Seite des Musc. sternocleidomast. folgt und sich an den vorderen Rand der Clavicula, und eins, das sich an ihre Hinterseite heftet; eine vordere Begrenzung bekommt der interfasciale Raum am vorderen Rande des Musc. sternocleidomast., indem hier die zwei in der Fossa suprasternalis sich befindenden Fascienblätter zusammenschmelzen, ausgenommen dicht über der Clavicula, an welcher Stelle (Porta) man also eine Verbindung zwischen dem lockeren Bindegewebe des Saccus coecus und dem Bindegewebe in dem Spatium suprasternale findet.

In der Regio infrahyoidea liegen unter der Fascie oder in dieser eingelagert mehrere Venen, welche von der Regio submaxillaris kommen und hier mit der V. facialis ant. in Verbindung stehen können. Längs der Mittellinie haben wir auf beiden Seiten eine V. mediana colli, längs dem Musc. sternocleidomast. eine V. jugularis ext. ant.; sie haben mitunter die Dicke von 1 Cm., sind aber in der Regel dünn; sie laufen in dem Spatium suprasternale in einen gemeinschaftlichen Stamm zusammen: V. superficialis colli ant., welche auswärts und nach hinten durch die Porta in den Saccus coecus läuft, sein inneres Blatt durchbohrt und in die V. jugularis ext. post. oder direct in die V. subclavia mündet. In dem Spatium suprasternale findet sich eine

Verbindung zwischen den zwei Vv. medianae (solche Anastomosen kann man auch höher aufwärts finden). Fehlt der Stamm der V. superficialis colli ant. auf der einen Seite, so findet sich doch eine Venenverbindung zwischen der V. subclavia oder der V. jugularis ext. post. auf dieser und der V. superficialis colli ant. auf der anderen Seite; eine ähnliche Venenverbindung findet man auch, wenn die zuletzt erwähnte, statt durch den dazugehörenden Saccus coecus zu gehen, in den entgegengesetzten mündet; wir werden folglich in dem Saccus coecus eine Vene zu treffen in der Regel sicher sein.

In der Regio infrahyoidea beschreibe ich nur eine Fascie, sie deckt die Prätrachealmuskeln; ich fasse das lockere Bindegewebe zwischen den Mm. sternohyoidei und den Mm. sternothyreoidei nicht als eine Fascie auf, auch nicht das Bindegewebe, welches sich zwischen den zuletzt erwähnten Muskeln und der Trachea findet. Die Bindegewebsplatte, welche vom Rande des Venter ant. m. omohyoidei (mehr unterwärts vom Rande des Musc. sternothyreoideus) auf der äusseren Seite des Pharynx und des Oesophagus nach hinten läuft, ist dünn; je näher wir an das Mediastinum kommen, desto lockerer wird sie, man kann sie hier nicht als eine eigene Membran darstellen; aufwärts setzt sie sich an die Basis cranii, beständig die Pharynxmuskeln bekleidend, fort (wächst hier mit der Fascia buccopharyngea zusammen). Diese Bindegewebsplatte, die man passend die Lamina visceralis nennen kann, ist zwar mit der Prävertebralfascie verbunden, indem man aufwärts Bindegewebsfäden von vorn nach hinten von der einen an die andere gehend findet, das folglich auf eine äussere Begrenzung des Retrovisceralraumes deuten könnte, doch macht die Verbindung nicht den Eindruck fest zu sein, und, was die Injectionsversuche zeigen, sie leistet keinen Widerstand.

Die Lamina profunda fasciae colli[1]) deckt die Prävertebralmuskeln und die Mm. scaleni; in der Mittellinie heftet sie sich an den Rand des Ligamentum longitudinale anticum und wird mit den Muskeln an deren Insertion und Anfang geheftet. Sie deckt die in die Mm. scaleni austretenden Nerven und verliert sich in das Bindegewebe, das diese umgibt. Nach hinten wird die Lamina profunda mit der Lamina superficialis fasciae colli vereinigt, um innerhalb des Musc. cucullaris zu gehen.

Die zwei Fascien bilden, wie früher erwähnt, eine Begrenzung des interfascialen Raumes, in welchem sich die grossen Halsadern

1) Den N. sympathicus habe ich vor diesem Fascienblatte oder in ihm eingelagert gefunden.

finden, bilden, kurz gesagt, die sogenannte Gefässscheide. Ob diese selbständig oder nur von den angrenzenden Fascien gebildet wird, darüber herrscht keine Uebereinstimmung bei den Verfassern. Eine zusammenhängende Bindegewebsplatte um die Gefässe innerhalb der Lamina superficialis und profunda fasciae colli kann nicht dargestellt werden; dieses wird z. B. unmöglich sein, wo die V. jugularis int. mit der inneren Fascienbekleidung des Musc. sternocleidomast. oberhalb des Musc. omohyoideus in Berührung kommt, die Fascie ist hier so dünn und durch straffes Bindegewebe an die Vene geheftet, dass eine solche Präparation nicht stattfinden kann. Während es rücksichtlich der Vene, welche, wie gesagt, durch straffes Bindegewebe an die umgebenden Fascien geheftet ist, eine eigene selbständige Gefässscheide darzustellen unmöglich ist, sind die Verhältnisse ebenso schwierig, was die Arterie betrifft; diese ist von lockerem Bindegewebe umgeben, aber von so lockerem, dass man davon keine zusammenhängende, nur einigermaassen feste Bindegewebsmembran darstellen kann. Ich verwerfe daher eine selbständige Gefässscheide, die Gefässe liegen in einem interfascialen Raume. Die nächste Frage ist dann die, ob sie in einem gemeinschaftlichen Raume liegen, oder ob sie getrennt seien. Langenbeck[1]) behauptet, dass die Arterie und die Vene jede ihre Scheide hat, dass die Vene nach vorn und einwärts gezogen werden kann, während die Arterie liegen bleibt; er hat mehrmals die Vene aus ihrer Scheide losgetrennt, sie auf die Seite gezogen und die Arterie auf ihrem Platze von ihrer Scheide gedeckt gesehen. Es ist aus Taf. I u. II, Fig. 1 zu sehen, dass ich mit Dittel und mehreren Anderen die Arterie und die Vene durch ein Bindegewebsseptum, in dessen hinterem Ansatz man den N. vagus findet, getrennt sein lasse; diesem Septum kann man gerade an die Basis cranii (hier zwischen der Arteria carotis int. und der Vena jugularis int.) und abwärts an den Zusammenstoss der Vene mit der V. subclavia folgen.

Die Nichtübereinstimmung, die sich bei den Verfassern bei Beschreibung der sogenannten Gefässscheide geltend macht, findet man auch bei der Erwähnung des Septum, das die Glandula parotis von der Glandula submaxillaris trennt. Während Sappey[2]) den inneren Abschnitt der Fascie in der Regio submaxillaris sich an den Processus styloideus heften und also eine Scheidewand bilden lässt,

1) Beiträge zur chirurgischen Pathologie der Venen. Archiv für klin. Chirurgie. I. Bd. S. 55. 1861.

2) Traité d'anatomie. 1876. T. II. p. 178.

lässt Gray[1]) und mehrere Andere eine starke Bindegewebsplatte vom Angulus maxillae an den Processus styloideus aufsteigen, um sich da anzuheften, es ist das sogenannte Lig. stylomaxillare, das folglich zum Septum wird. Die Verhältnisse werden auf diese Weise nicht correct beschrieben, denn die Parotisgrube wird aufwärts nicht so eingeengt, dass ihre vordere Fascienwand nur eine Breite dem Proc. styloideus entsprechend bekommt. Auf Taf. I u. II, Fig. 2 kann man sehen, dass vom Ramus lateralis maxillae inf. eine Bindegewebsplatte, welche die Grenze der zwei Glandulae salivales bildet, einwärts geht; sie wird aufwärts an die Pars tympanica ossis petrosi sowie auch an den Processus styloideus geheftet, nach unten schmilzt sie mit der Lamina superficialis fasciae colli zusammen, wo diese sich von der Regio retromaxillaris an die Regio submaxillaris überschlägt. In dieser Bindegewebsplatte finden sich starke fibröse Bündel, die vom Proc. styloideus schräg nach unten gehen und nach vorn sich an den Angulus maxillae inf. heften; diese fibrösen Bündel bilden mit dem verbindenden Bindegewebe das sogenannte Lig. stylomaxillare; nachdem es frei dissecirt ist, zeigt es sich dreieckig, mit der Spitze aufwärts gegen den Proc. styloideus gerichtet; dieses Dreieck füllt aber nicht die vordere Wand der Parotisgrube aus, es findet sich eine dünne Bindegewebsschicht, welche vom äusseren Rande des Ligaments an den Ramus lateralis maxillae inf. geht, und die sich aufwärts an die Pars tympanica ossis petrosi[2]) heftet.

Nicht alle vom Proc. styloideus kommende fibröse Bündel heften sich an den Angulus, ein Theil strahlt in die unterliegende Fascie aus, schräg nach hinten gegen den Musc. sternocleidomast. zielend, und sie tragen dadurch zur Bildung Richet's[3]) Aponévrose d'insertion faciale bei, welche den Muskel an den Unterkiefer heftet; zu dieser Aponeurose gehen auch selbständige Fasern vom Angulus maxillae inf.. Dieses ausstrahlende fibröse Gewebe, das die Glandula parotis unterwärts stützt, wird, besonders bei mageren Individuen, als ein Strang, welcher vom Angulus einwärts und nach hinten an den Musc. sternocleidomast. geht, leicht gefühlt; er entspricht einigermassen dem unteren Ansatze des Septum, das sich zwischen der Glandula parotis und der submaxillaris findet; was also vor ihm liegt, gehört der Regio submaxillaris an, hinter ihm liegt die Regio retromaxillaris.

1) Anatomy descriptive and surgical. London 1869. p. 215.

2) Diese Darstellung entspricht der von Hyrtl, welcher das Lig. stylomaxillare als einen integrirenden Theil der Fascie betrachtet.

3) l. c. p. 283.

Die Stärke der Fascien nimmt mit dem Alter zu; Foetus habe ich nicht untersucht, bereits aber bei kleinen Kindern findet man recht deutliche Bindegewebsblätter, Dittel's Processus falciformis ist wohl entwickelt. Es ist ja die allgemeine Annahme, dass sie durch die Muskelthätigkeit gebildet werden, weshalb man auch verstehen kann, dass Muskeln, die oft gebraucht werden, wie der Musc. sternocleidomast., eine stärkere Fascienscheide als andere, die entweder nicht so oft benutzt werden oder von welchen man jedenfalls keinen isolirten Gebrauch macht, bekommen können.

III. Die interfascialen Räume.

Nachdem ich so von einem rein descriptiven anatomischen Gesichtspunkte aus die Fascien untersucht habe, habe ich die Grenzen der interfascialen Räume und die Stellen, wo sie untereinander in Verbindung stehen, durch Injectionen näher zu bestimmen gesucht, eine Untersuchung, die mehr der chirurgischen Anatomie anzugehören scheint. Zur Injection habe ich warme Gelatine mit einer filtrirten Lösung von Berlinerblau gefärbt benutzt; nach beendetem Einspritzen, das durch gleichmässigen Druck mittelst einer Handspritze vorgenommen ward, wurde das Präparat eine Zeit lang mit kaltem Wasser übergossen und näher untersucht, wenn der Leim erstarrt war. Diese Versuchsmethode scheint beim ersten Blick nicht ganz zuverlässig zu sein. Die erste Einwendung, die man dagegen macht, ist, dass die Leimlösung warm sei — bei meinen Versuchen ist sie gar oft sehr warm gewesen, da ich meine Versuchsobjecte nicht erwärmt gehabt habe. Man könnte sich denken, dass eine solche Lösung leichter als eine kalte durch die dünnen Fascienblätter, von welchen sich ja mehrere am Hals finden, zu dringen im Stande sei. Es ist ferner nothwendig, einen gewissen Druck, um die Leimmasse einzutreiben, anzuwenden, einen Druck, der vielleicht gegen die Kraft der Fascien Widerstand zu leisten zu gross sein könnte; endlich ist es unzweifelhaft, dass während des Einspritzens das lockere Bindegewebe auf die Seite getrieben wird, und man könnte sich denken, dass es hier einen Widerstand leisten werde, der, wäre es ein Abscess, welcher die Ausfüllung bewirke, nicht stattfinden werde — die Abscessmembran ist ja von anderem Ursprung.

Von diesen Einwendungen lege ich auf die erste nicht so viel Gewicht, freilich hat warmer Leim eine grosse Neigung, durch Infiltration das Gewebe zu durchdringen und vielleicht ist es daher nicht immer ein Durchbruch, was in den Versuchen sich findet; die

Kraft der Fascien, Widerstand zu leisten, wird aber nicht von dem Umstande, dass der Leim warm ist, behindert werden, denn ein einigermaassen starkes Blatt widersteht der Infiltration oder wird jedenfalls ihren Fortschritt hindern; ich bin zu dieser Ueberzeugung gekommen, indem ich gesehen habe, wie gut das wirklich dünne Fascienseptum zwischen der Arterie und der Vene dem Einfluss des warmen Leimes widerstanden hat. Man könnte sich ja aber denken, dass die Wärme in Verbindung mit dem angewandten Drucke abnorme Senkungsverhältnisse bewirken könne; dies ist eine Einwendung, der man nicht bestimmt widersprechen kann; die Versuche jedoch scheinen im Ganzen dagegen zu sprechen — wo ich ein nur einigermaassen ordentliches Fascienblatt nachweisen konnte, da hat auch die Leimmasse dieses respectirt. Die Rücksicht auf die zweite und die dritte Einwendung bewirkt aber, dass man sich mit wenigen Versuchen nicht begnügen kann, dass man, um die Injectionen in die verschiedenen Räume combiniren zu können, eine grössere Reihe ausführen muss.

Kann aber die angewandte Methode einigermaassen die Richtung, in welcher das lockere Bindegewebe am Halse verläuft, angeben, dann ist doch keineswegs sicher, obgleich es sehr wahrscheinlich ist, dass die Abscesse den Weg, den die Injectionen nehmen, gehen werden. Das inflammatorische Moment, das hier fehlt, kann ja an Stellen, wo die Leimlösung es nie machen würde, einen Durchbruch bewirken, so z. B. durch das oberflächliche Fascienblatt in die Regio submaxillaris und dann durch die Haut. Dass meine Versuche volle chirurgische Bedeutung haben, dafür wird also eine grössere auf Sectionsmaterial gestützte Untersuchung des Weges der Abscesse am Halse gefordert, eine Untersuchung, die, wie ich weiss, noch nicht vorliegt.

Das Material, aus dem ich meine Schlüsse gezogen habe, besteht aus 100 Injectionen, an 64 Leichen ausgeführt. In der Regel habe ich die Injection, bis die erregte Spannung sie unmöglich machte, fortgesetzt, nicht aber in jedem Falle ist es mir gelungen dieselbe Menge Flüssigkeit einspritzen zu können; die Injectionsöffnung kann nämlich theils zu gross sein, so dass man die Canüle nicht genau umschliessen kann, theils kann die deckende Fascie von verschiedener Dicke sein; während ich daher mehrere Versuche ziemlich schnell abbrechen musste, sind dadurch Uebergangsformen zu den weiter vorgeschrittenen Injectionen hervorgebracht, wodurch die Auffassung dieser in hohem Grade erleichtert ist. Regelmässig habe ich magere Individuen zu meinen Versuchen angewendet.

A. Das Spatium suprasternale.

Dieser Raum entsteht dadurch, dass die Fascie, welche die Prä trachealmuskeln deckt, gegen das Jugulum sich in zwei Blätter spaltet, ein oberflächliches, das sich an den vorderen Rand der oberen Fläche des Manubrium, und ein tiefes, das sich an das Ligamentum interclaviculare ansetzt. Die zwei Blätter schmelzen am vorderen Rande des Musc. sternocleidomast., ausgenommen dicht über der Clavicula, zusammen; hier ist eine Oeffnung, Porta sacci coeci (aufwärts von einem scharfen Rande begrenzt), durch welche die V. superficialis colli ant. in den Saccus coecus geht; dieser erscheint dadurch, dass der Musc. sternocleidomast. mit dem oberflächlichen Bindegewebe der Fascie (dem inneren Theile der Fascienscheide) in der Nähe der Clavicula die darinliegenden Muskeln verlässt und sich an ihren vorderen Rand heftet, während die tiefe fibröse Schicht der Fascie sich an ihre hintere Seite inserirt. Sowohl im Spatium suprasternale als im Saccus coecus findet sich ein fetthaltiges Bindegewebe und lymphatische Drüsen, die letzteren aber nicht constant; ich selbst habe mehrmals zwei bis drei an der Zahl gesehen. Gruber hat sie bei 12 Proc. im Spatium suprasternale, bei 22 Proc. im Saccus coecus gefunden; man muss sie auf die Glandulae cervicales superficiales beziehen.

Macht man, nachdem man die Haut bei Seite dissecirt hat, und die Canüle durch das oberflächliche Fascienblatt gestochen ist, eine Injection in das Spatium suprasternale, so bekommt man einen rundlichen Tumor, der gegen die Oberfläche prominirt, aufwärts in die Höhe der Cartilago cricoidea, abwärts an die Incisura semilunaris reicht, mit seinen Seiten an den Mm. sternocleidomast. endet und sich ein wenig vor deren vorderen Rand legt; bei Kindern findet man, dass der Leim die Fascie vor das Manubrium vorbauscht und kann sich der Tumor ein paar Centimeter auf seine vordere Fläche niederstrecken, zwischen den Sternalportionen der zwei Mm. sternocleidomast. liegend. Nach hinten ist der Tumor von den Mm. sternohyoidei und der Fascie, welche diese deckt, begrenzt, die Fascie ist infiltrirt, während die Muskeln frei dissecirt werden können. Das tiefe Fascienblatt, das sich an das Lig. interclaviculare heftet, wird also nicht perforirt; man findet keinen Leim hinter diesem Ligament, auch nicht hinter den Prätrachealmuskeln. Mit den im interfascialen Raume und in der Fascie eingelagerten Venen schickt der Leim bisweilen Verlängerungen aufwärts. Nachdem das Spatium suprasternale gefüllt ist, dringt der Leim durch die Porta in den

Saccus coecus[1]), welcher gefüllt wird; die Injection kann aber nun nicht länger fortgesetzt werden, die Spannung wird so gross, dass der Leim durch das oberflächliche Fascienblatt, welches dünn ist und welchem es ausserdem an einer Stütze in der Haut gebricht, durchdringt.

Es geht aus den Versuchen hervor, dass das Spatium suprasternale aufwärts bis in die Höhe der Cartilago cricoidea reicht, unten von der oberen Fläche des Manubrium, auf den Seiten von den Mm. sternocleidomast. begrenzt ist, und dass das interfasciale Bindegewebe längs der V. superficialis colli ant. mit dem Bindegewebe im Saccus coecus zusammenhängt. Dieser zeigt sich circa 2 – 3 Cm. lang, 1—2 Cm. hoch, die Dicke entspricht der Breite der Clavicula, die ihn nach unten begrenzt; nach hinten endet er spitzig, vom interfascialen Raume im Trigonum cervicale inf. abgeschlossen. Diesen Abschliessen spielt in chirurgischer Hinsicht doch gewiss keine Rolle, bei so gut wie allen Injectionen in das Trigonum cervicale inf. ist der Saccus coecus nämlich gefüllt und die Ursache, dass das erwähnte Trigonum durch die Injection ins Spatium suprasternale nicht gefüllt wird, ist gewiss, dass es dem Leim schwierig ist durch die enge Porta zu dringen, ausserdem bewirkt das dünne oberflächliche Fascienblatt im Jugulum, dass man nur eine geringe Menge injiciren kann. Seine äussere Seite wendet der Saccus coecus gegen den Musc. sternocleidomast., das dazwischenliegende Fascienblatt ist dünn durch Infiltration der tiefen Muskelbündel wird, wie wir später sehen werden, auch in der Regel der Saccus gefüllt; die innere Seite kommt mit der V. jugularis int. und der V. subclavia am nächsten in Berührung, die trennende Fascie ist stark und in keinem der Versuche perforirt worden, die Leimmasse ist auch nicht durch sie längs der V. superficialis colli ant. gedrungen, d. h. wie früher erwähnt, sie perforirt nie in die V. subclavia oder in die V. jugularis ext. post. Wenn der Leim in den Saccus coecus, wo der Raum vorne vom Trigonum cervicale inf. gebildet wird, der Vena cava durch die Fascie gedrückt ist es klar, dass er diese nicht zusammendrücken

[1]) Diesen Ausdruck habe ich für die V. superficialis colli ant. da sie in die Leimmasse eingeht, eingeführt.

A. Das Spatium suprasternale.

Dieser Raum entsteht dadurch, dass die Fascie, welche die Prä trachealmuskeln deckt, gegen das Jugulum sich in zwei Blätter spaltet, ein oberflächliches, das sich an den vorderen Rand der oberen Fläche des Manubrium, und ein tiefes, das sich an das Ligamentum interclaviculare ansetzt. Die zwei Blätter schmelzen am vorderen Rande des Musc. sternocleidomast., ausgenommen dicht über der Clavicula, zusammen; hier ist eine Oeffnung, Porta sacci coeci (aufwärts von einem scharfen Rande begrenzt), durch welche die V. superficialis colli ant. in den Saccus coecus geht; dieser erscheint dadurch, dass der Musc. sternocleidomast. mit dem oberflächlichen Bindegewebe der Fascie (dem inneren Theile der Fascienscheide) in der Nähe der Clavicula die darinliegenden Muskeln verlässt und sich an ihren vorderen Rand heftet, während die tiefe fibröse Schicht der Fascie sich an ihre hintere Seite inserirt. Sowohl im Spatium suprasternale als im Saccus coecus findet sich ein fetthaltiges Bindegewebe und lymphatische Drüsen, die letzteren aber nicht constant; ich selbst habe mehrmals zwei bis drei an der Zahl gesehen. Gruber hat sie bei 12 Proc. im Spatium suprasternale, bei 22 Proc. im Saccus coecus gefunden; man muss sie auf die Glandulae cervicales superficiales beziehen.

Macht man, nachdem man die Haut bei Seite dissecirt hat, und die Canüle durch das oberflächliche Fascienblatt gestochen ist, eine Injection in das Spatium suprasternale, so bekommt man einen rundlichen Tumor, der gegen die Oberfläche prominirt, aufwärts in die Höhe der Cartilago cricoidea, abwärts an die Incisura semilunaris reicht, mit seinen Seiten an den Mm. sternocleidomast. endet und sich ein wenig vor deren vorderen Rand legt; bei Kindern findet man, dass der Leim die Fascie vor das Manubrium vorbauscht und kann sich der Tumor ein paar Centimeter auf seine vordere Fläche niederstrecken, zwischen den Sternalportionen der zwei Mm. sternocleidomast. liegend. Nach hinten ist der Tumor von den Mm. sternohyoidei und der Fascie, welche diese deckt, begrenzt, die Fascie ist infiltrirt, während die Muskeln frei dissecirt werden können. Das tiefe Fascienblatt, das sich an das Lig. interclaviculare heftet, wird also nicht perforirt; man findet keinen Leim hinter diesem Ligament, auch nicht hinter den Prätrachealmuskeln. Mit den im interfascialen Raume und in der Fascie eingelagerten Venen schickt der Leim bisweilen Verlängerungen aufwärts. Nachdem das Spatium suprasternale gefüllt ist, dringt der Leim durch die Porta in den

Saccus coecus[1]), welcher gefüllt wird; die Injection kann aber nun nicht länger fortgesetzt werden, die Spannung wird so gross, dass der Leim durch das oberflächliche Fascienblatt, welches dünn ist und welchem es ausserdem an einer Stütze in der Haut gebricht, durchdringt.

Es geht aus den Versuchen hervor, dass das Spatium suprasternale aufwärts bis in die Höhe der Cartilago cricoidea reicht, unten von der oberen Fläche des Manubrium, auf den Seiten von den Mm. sternocleidomast. begrenzt ist, und dass das interfasciale Bindegewebe längs der V. superficialis colli ant. mit dem Bindegewebe im Saccus coecus zusammenhängt. Dieser zeigt sich circa 2—3 Cm. lang, 1—2 Cm. hoch, die Dicke entspricht der Breite der Clavicula, die ihn nach unten begrenzt; nach hinten endet er spitzig, vom interfascialen Raume im Trigonum cervicale inf. abgeschlossen. Dieses Abschliessen spielt in chirurgischer Hinsicht doch gewiss keine Rolle, bei so gut wie allen Injectionen in das Trigonum cervicale inf. ist der Saccus coecus nämlich gefüllt und die Ursache, dass das erwähnte Trigonum durch die Injection ins Spatium suprasternale nicht gefüllt wird, ist gewiss, dass es dem Leim schwierig ist durch die enge Porta zu dringen, ausserdem bewirkt das dünne oberflächliche Fascienblatt im Jugulum, dass man nur eine geringe Menge injiciren kann. Seine äussere Seite wendet der Saccus coecus gegen den Musc. sternocleidomast., das dazwischenliegende Fascienblatt ist dünn (durch Infiltration der tiefen Muskelbündel wird, wie wir später sehen werden, auch in der Regel der Saccus gefüllt); die innere Seite kommt mit der V. jugularis int. und der V. subclavia am nächsten in Berührung, die trennende Fascie ist stark und in keinem der Versuche perforirt worden, die Leimmasse ist auch nicht durch sie längs der V. superficialis colli ant. gedrungen, die, wie früher erwähnt, sie perforirt und in die V. subclavia oder in die V. jugularis ext. post. mündet; der Leim ist auch nicht, wo der Saccus coecus vom Trigonum cervicale inf. gefüllt worden ist, der Vene durch die Fascie gefolgt, sie ist also an diese straff angeheftet.

Wenn wir nun untersuchen wollen, ob die klinischen Erfahrungen mit den Resultaten der Injectionsversuche übereinstimmen, dann finden wir, dass schon Allan Burns[2]) betreffs der Prognose von Abscessen und Geschwüren, welche vor den Prätrachealmuskeln und ihrer Fascie lagen, behauptet, dass sie sich nicht in das Mediastinum

1) Dieses Eindringen geschieht längs der V. superficialis colli ant., die in die Leimmasse eingelagert liegt.

2) l. c. p. 17.

senkten, sondern durch die Haut brächen. Velpeau[1]) ist ängstlicher und räth eine frühe Incision aus Furcht vor einer Senkung nach hinten in das Mediastinum; die späteren Chirurgen sind doch mehr geneigt, diese Gefahr für nicht so gross anzusehen. Es ist auch mit den Versuchen in guter Uebereinstimmung, wenn Blandin[2]) Abscesse vom Spatium suprasternale innerhalb des Musc. sternocleidomast. gehen und in der Regio supraclavicularis landen gesehen hat. Es scheint also, dass die Versuche und die klinische Erfahrung darin übereinstimmen, dass der interfasciale Raum im Jugulum nach hinten gut abgeschlossen ist und dass die hier stehende Fascie, selbstverständlich von den hinter ihr liegenden Prätrachealmuskeln gestützt, gegen einen Druck von vorn, sei es, dass dieser einer künstlichen oder einer natürlichen Ausfüllung sein Entstehen verdanke, guten Widerstand leistet.

Versuche.

(9 Versuche sind gemacht.)

1. Mann, 55 Jahre. Der Tumor liegt vor den Prätrachealmuskeln, reicht aufwärts an den unteren Rand der Cartilago cricoidea, ist unten von der Incisura semilunaris, an den Seiten von den Mm. sternocleidomast. begrenzt; er dringt innerhalb dieser durch die Porta und füllt den Saccus coecus an beiden Seiten; dieser ist circa 3 Cm. lang und 1½ Cm. hoch; V. superficialis colli ant. ist in der Leimmasse eingelagert. Mit der V. mediana colli dext. verläuft sie 1 Cm. lang. Nichts hinter dem Lig. interclaviculare, im präviscéralen Raume oder um die V. subclavia, keine Infiltration der Prätrachealmuskeln.

2. Weib, 53 Jahre. Der Tumor liegt vor den Prätrachealmuskeln; reicht aufwärts an die Cart. cricoidea, ist unten von der Incisura semilunaris, auswärts von den Mm. sternocleidomast. begrenzt. Er dringt in diese ein und füllt den Saccus coecus an beiden Seiten, dieser ist 2 Cm. lang, 1 Cm. hoch; V. superficialis colli ant. ist in der Leimmasse eingelagert. Nichts hinter dem Lig. interclaviculare, im präviscéralen Raume oder um die V. subclavia. V. superficialis colli ant. liegt in der Leimmasse eingelagert.

3. Mann, 57 Jahre. Der Tumor liegt vor den Prätrachealmuskeln, reicht aufwärts an die Cart. cricoidea, ist unten von der Incisura semilunaris, auswärts von den Mm. sternocleidomast. begrenzt; mit der V. jugularis ext. ant. verläuft die Leimmasse in die Höhe bis an die Incisura thyreoidea. Nichts im Saccus coecus (nur eine geringe Menge Leim wurde injicirt). Nichts hinter dem Lig. interclaviculare oder im präviscéralen Raume; keine Infiltration der Prätrachealmuskeln.

4. Knabe, 8 Monate. Der Tumor liegt vor den Prätrachealmuskeln, reicht aufwärts an die Cartilago cricoidea, hat sich unten auf die vordere

1) Traité d'anatomie chirurgicale. 1837. T. I. p. 435.

2) Malgaigne, Traité d'anatomie chir. T. II. Paris 1838. p. 53.

Fläche des Sternum an die zweite Costa gesenkt, ist auswärts von den Mm. sternocleidomast. begrenzt, vor deren vorderen Rand sich ein wenig vorlegend. Er hat den Saccus coecus dext. gefüllt. Nichts hinter dem Lig. interclaviculare, im präviscerален Raume oder um die V. subclavia dext. Die äusseren Schichten der Mm. sternohyoidei sind von der Leimmasse ein wenig infiltrirt.

B. Das Trigonum cervicale inferius.

Hier haben wir einen oberflächlichen interfascialen Raum, er ist dadurch gebildet, dass die Fascie in der Regio lateralis colli am Venter post. m. omohyoidei in zwei Blätter gespalten wird, ein oberflächliches dünnes, das an die vordere Fläche geheftet wird, und ein tiefes fibröses Blatt, das sich an die hintere Fläche der Clavicula inserirt; nach vorn begegnen sich die zwei Blätter an dem hinteren Rande des Musc. sternocleidomast., nach hinten nimmt die Höhe des Raumes ab, indem der Musc. omohyoideus sich hier der Clavicula mehr und mehr nähert; die äussere Fläche wendet sich gegen die Haut, die innere gegen die V. subclavia und die Mm. scaleni.

Macht man, nachdem man die Haut sammt dem Platysma entfernt und die Cantile durch das oberflächliche Fascienblatt gestochen hat, eine Injection in diesen Raum, so bekommt man einen Tumor, welcher sich 2—3 Cm. über die Clavicula hebt, nach unten von dieser begrenzt ist; nach hinten endet er spitzig 5—6 Cm. von der Articulatio acromio-clavicularis, vom Musc. cucullaris bedeckt, nach vorn steht er auf einige Zeit gegen den Saccus coecus gespannt, dringt darnach weiter in den Musc. sternocleidomast. und füllt den Saccus; er kann durch die Porta ins Spatium suprasternale reichen. Die tiefen Bündel des Musc. sternocleidomast. sind oft vom Leim, welcher sich innerhalb der Fascienscheide hoch aufarbeiten kann, infiltrirt, das Eindringen ins Spatium suprasternale findet aber nur durch die Porta sacci coeci statt. Diese Infiltration zeigt, dass die äussere Wand des Saccus dünn ist, was schon früher bemerkt wurde. Wird die Spannung im Trigonum zu gross, so strömt der Leim durch das oberflächliche Fascienblatt aus, einen Weg, welchen er wahrscheinlich auch benutzen würde, wäre die Haut intact, dem Gewölbe des Bindegewebes vor der Clavicula gemäss, was in mehreren Versuchen stattgefunden hat.

Wenn man nun den Tumor in der Regio supraclavicularis näher untersucht, findet man, dass der Leim den Venter post. m. omohyoidei bis an die Stelle, wo dieser die Clavicula verlässt, um mehr rückwärts an die Scapula zu gehen, ganz umschliesst; der Muskel tritt auf der hinteren Seite des Tumor in der Nähe seiner Spitze aus, 2 bis

3 Cm. seines peripheren Endes sind in der Regel frei, nach vorn reicht die Umlagerung an seine Tendo intermedia. Wenn wir später das Verhalten der Injectionsmasse zum Venter ant. m. omohyoidei betrachten, werden wir finden, dass dieser nie vom Leim, welcher immer auf seine hintere Seite sinkt, umschlossen sind. Der Venter post. liegt also eigentlich im interfascialen Raume, wovon man sich übrigens auch durch eine einfache Dissection der Region überzeugen kann; löst man das oberflächliche Fascienblatt von der Clavicula, so sieht es fast aus, als ob die Fascie eine Schleuder um den Muskel bilde; es ist aber ein Kunstproduct, das Gray[1]) darstellt, wenn er von dieser Schleuder einen schmalen Streifen, der sich an die erste Costa inserirt, abscheidet. Wahrscheinlich bildet der Musc. omohyoideus durch sein Zusammenziehen selbst den interfascialen Raum, darauf deutet ja, dass die Fascienspaltung am oberen Rande des Muskels stattfindet; im inneren Fascienblatt, das zu demselben Fascienabschnitt wie das, welches die innere Wand des Saccus coecus bildet, gehört, findet man, wie bei den Fascien erwähnt, fibröse Bündel, die nach Gegenbaur einem Musc. cleidohyoideus entsprechen. Die Versuche scheinen mir diese Annahme zu stützen, indem der Tumor in allen unten von der Clavicula begrenzt ist und da, wo der Venter post. m. omohyoidei diese, um mehr rückwärts zu gehen, verlässt, endet. Dieses tiefe Fascienblatt im Trigonum ist in keinem der Versuche perforirt[2]) und der Leim ist in den tiefen Abschnitt der Regio supraclavicularis, wo wir die Art. und die V. subclavia und den Plexus brachialis finden, nicht eingedrungen.

Die in diese Region unternommenen Injectionen zeigen, dass der interfasciale Raum eben dem Trigonum cervicale inf. entspricht, dass er nach hinten an seiner Spitze endet, und dass das Abschliessen nach vorn durch die Verschmelzung der zwei Fascienblätter einer vordringenden Ansammlung keinen besonderen Widerstand leistet. In diesem interfascialen Raume finden wir ein fetthaltiges Bindegewebe und zwei bis drei Glandulae cervicales superficiales, die letzteren jedoch nicht constant; ferner verlaufen hier die Nn. supraclaviculares

1) Anatomy descriptive and surgical. London 1869. p. 218. Die von ihm präparirte Schleuder sollte die Aufgabe haben, die Krümmung des Muskels (mit der convexen Seite nach unten und vorwärts) zu erhalten.

2) In einigen Versuchen ist der Leim durch das tiefe Fascienblatt des Saccus coecus gedrungen und liegt unmittelbar auf der vorderen Fläche der V. jugularis. Die dünne Partie, die sich hier finden muss, entspricht vielleicht dem Zwischenraum zwischen den fibrösen Bündeln vom ersten Costalknorpel und den Bündeln von der Clavicula; bisweilen gebricht es an dem fibrösen Gewebe in diesem Zwischenraume.

(eigentlich im oberflächlichen Fascienblatt eingelagert), sowie auch die V. transversa colli[1]) (sie kann, wenngleich selten, innerhalb des tiefen Fascienblattes liegen), überdies die Art. transversa scapulae und die Art. cervicalis superficialis, die doch gewiss ebenso häufig innerhalb des Fascienraumes liegt; endlich finden wir in diesem den letzten Abschnitt der V. jugularis ext. post. Diese Vene steigt längs des hinteren Randes des Musc. sternocleidomast. nieder, geht innerhalb des Processus falciformis durch das oberflächliche Fascienblatt und perforirt endlich das tiefe Blatt, um in die V. subclavia oder die V. anonyma zu münden. In mehreren der Versuche ist der Leim der V. jugularis ext. post. ein Stück aufwärts gefolgt, nur in zweien der Versuche hat er ihr durch das tiefe Fascienblatt gegen die V. subclavia zu folgen begonnen, sie ist also hier straff an die Fascie geheftet, wie es auch mit der V. superficialis colli ant. der Fall war.

Versuche.

(19 Versuche sind gemacht.)

1. Mann, 17 Jahre, rechte Seite. Der Tumor reicht circa 4 Cm. über die Clavicula, ist unten von dieser begrenzt, nach hinten endet er spitzig circa 5 Cm. von der Artic. acromio-clavicularis, nach vorn am Musc. sternocleidomast.; er ist innerhalb dieses dicht über die Clavicula gedrungen, hat den Saccus coecus gefüllt und hat durch die Porta in das Spatium suprasternale zu dringen begonnen. Die tiefen Bündel des Musc. sternocleidomast. sind infiltrirt. Der Venter post. m. omohyoidei ist bis an die Tendo intermedia eingelagert. Nichts um die V. subclavia. Die Mm. scaleni und den Plexus brachialis kann man frei disseciren.

2. Weib, 55 Jahre, linke Seite. Der Tumor reicht circa 3—4 Cm. über die Clavicula, ist unten von dieser begrenzt, nach hinten endet er spitzig circa 5 Cm. von der Artic. acromio-clavicularis, nach vorn am Musc. sternocleidomast.; er ist innerhalb dieses dicht über die Clavicula gedrungen, hat den Saccus coecus gefüllt und sich 1 Cm. in das Spatium suprasternale gearbeitet. Die tiefen Bündel des Musc. sternocleidomast. sind bis in die Höhe des Os hyoideum infiltrirt. Der Venter post. m. omohyoidei ist bis an die Tendo intermedia in dem Leime eingelagert. Nichts um die V. subclavia. Die Mm. scaleni und den Plexus brachialis kann man frei disseciren.

3. Weib, 36 Jahre rechte Seite. Der Tumor reicht circa 3—4 Cm. über die Clavicula, ist unten von dieser begrenzt, nach hinten endet er spitzig circa 5 Cm. von der Artic. acromio-clavicularis, ein wenig in den Musc. cucullaris reichend, nach vorn an den Musc. sternocleidomastoid.;

1) Diese Vene entspricht der Art. transversa scapulae und der Art. cervicalis superficialis. Die V. transversa colli Henle's und der anderen Verfasser muss man mit der entsprechenden Arterie lieber dorsalis scapulae nennen, weil der Verlauf dem N. dorsalis scapulae entspricht.

er dringt innerhalb dieses, füllt den Saccus coecus und einen Theil des Spatium suprasternale, welches er durch die Porta erreicht hat. Die Bündel des Musc. sternocleidomast. sind bis in die Höhe des Venter ant. m. omohyoidei infiltrirt, der Leim ist ferner hier durch die Fascie gedrungen und liegt unmittelbar auf der vorderen Fläche der V. jugularis int. (bis in die Höhe des Musc. omohyoideus), unten sogar diese umschliessend. Der Venter post. m. omohyoidei ist bis an seine Tendo intermedia eingelagert, nach hinten verlässt er den Tumor an dessen Spitze. Mit der V. jugularis ext. post. wird eine 3 Cm. messende Verlängerung längs des Musc. sternocleidomast. aufwärts gefunden. Nichts um die V. subclavia; die Mm. scaleni und den Plexus kann man frei disseciren.

4. Weib, 42 Jahre, rechte Seite. 60 Grm. werden injicirt. Der Tumor reicht circa 2—3 Cm. über die Clavicula, ist unten von dieser begrenzt, nach hinten endet er spitzig circa 5 Cm. von der Artic. acromioclavicularis (ein wenig innerhalb des Musc. cucullaris gehend), nach vorn am Musc. sternocleidomast.; nichts im Saccus coecus. Der Venter post. m. omohyoidei ist zum Theil bis an seine Tendo intermedia eingelagert, nach hinten verlässt er den Tumor an dessen Spitze. Mit der eingelagerten V. jugularis ext. post. wird eine dünne Verlängerung aufwärts geschickt. Nichts um die V. subclavia. Die Mm. scaleni und den Plexus brachialis kann man frei disseciren. Der Leim hat sich vor die Clavicula und circa 3 Cm auf die vordere Fläche des Musc. pectoralis maj. gesenkt.

5. Mann, 64 Jahre, rechte Seite. 75 Grm. wurden injicirt. Der Tumor reicht circa 4 Cm. über die Clavicula, ist unterwärts von dieser begrenzt, nach hinten endet er spitzig circa 5 Cm. von der Artic. acromioclavicularis (ein wenig in den Musc. cucullaris gehend), nach vorn am Musc. sternocleidomast.; er ist innerhalb dieses gedrungen und hat den Saccus coecus gefüllt; nichts im Spatium suprasternale. Der Leim ist ferner dicht über die Clavicula durch die Fascie gedrungen und liegt unmittelbar auf der vorderen Fläche der V. jugularis int. Die tiefen Bündel des Musc. sternocleidomast. sind bis in die Höhe des Musc. omohyoideus infiltrirt. Der Venter post. m. omohyoidei ist bis an seine Tendo intermedia eingelagert, nach hinten verlässt er den Tumor an dessen Spitze, 3 Cm. des peripheren Endes des Muskels sind von der Injectionsmasse frei. Mit der eingelagerten V. jugularis ext. post. wird eine 2 Cm. betragende Verlängerung aufwärts geschickt. Nichts um die V. subclavia. Die Mm. scaleni und den Plexus brachialis kann man frei disseciren.

C. Der retroviscerale Raum.

Das Wort retrovisceral ist eine bessere Bezeichnung der Ausdehnung dieses Raumes als retropharyngeal, denn er folgt der hinteren Fläche der Halsviscera gerade zu dem Diaphragma; er liegt zwischen dem Pharynx mit dem Oesophagus, welcher von der dünnen Lamina visceralis gedeckt wird, und den Vertebrae mit den Prätrachealmuskeln, von der Lamina profunda fasciae colli gedeckt. Aufwärts reicht er an die Basis cranii; eine Seitenbegrenzung bekommt er, indem die umgebenden Fascien sich an der inneren Seite

der Art. carotis int. und comm. begegnen (siehe Taf. I u. II, Fig. 1). Der Raum ist von lockerem Bindegewebe gefüllt; Gautier[1]) hat ein Paar Lymphdrüsen nachgewiesen, die sich bei Kindern unter 3 Jahren auf jeder Seite der Mittellinie zwischen dem Musc. constrictor sup. und den Prävertebralmuskeln in der Höhe des 3. Halswirbels hinter der Art. carotis int. immer finden sollen; die Vasa efferentia gehen an die Glandulae, die innerhalb der Tonsillen und unter diesen liegen, und begegnen hier einem Theile der Lymphgefässe der Zunge. Simon[2]) hat durch Injection in die Nasenschleimhaut Lymphgefässe, die nach hinten längs der Wand des Schlundes zwischen der Art. carotis int. und dem Musc. stylo-pharyngeus gingen und in einer Drüse vor den Vertebrae endeten, gefüllt.

In den retrovisceralen Raum hat König[3]) vom Cavum pharyngonasale Leiminjectionen gemacht und dadurch gefunden, dass dieser längs der Art. thyreoidea inf. mit der Gefässspalte in Verbindung steht, und dass das Eindringen in diese erst dann stattfindet, wenn der Leim diese Arterie erreicht und umschlossen hat. In der Gefässspalte stieg die Injectionsmasse dann längs der Art. carotis comm. aufwärts. Auf der seiner Abhandlung folgenden Zeichnung ist der Tumor in drei Abschnitte getheilt, einen mittleren und zwei Nebenpartien, die erst an der Art. thyreoidea inf. miteinander in Verbindung stehen; diese Verbindung hat nicht dadurch stattgefunden, dass der Leim von der ebengenannten Arterie erst die Art. subclavia erreicht hat und darnach längs der Art. carotis comm. in die Höhe gestiegen ist, sondern es scheint, als ob die Leimmasse der Art. thyreoidea inf. bis an die Stelle, wo diese hinter die Art. carotis comm. geht, gefolgt und an der Stelle, wo sie sich kreuzen, längs dieser hinaufgestiegen sei. Unter dem Arcus aortae kommt es zu einer Verbindung zwischen dem retrovisceralen und dem präviscerealen Bindegewebe.

Um in den Raum zu kommen, habe ich die Theca cranii abgesägt, das Gehirn entfernt und das Corpus ossis sphenoidei und den vorderen Theil der Pars basilaris ossis occipitis weggemeisselt, bis ich meine Canüle zwischen die Schleimhaut und die Prävertebralmuskeln anzubringen im Stande war; sie wurde mittelst ein Paar

1) Des abscès retropharyngiens-idiopathiques ou de l'angine phlegmoneuse. Genève 1869, ref. in König, Die Krankheiten des unteren Theiles des Schlundes und der Speiseröhre (Pitha u. Billroth, Handbuch der allgem. und spec. Chirurgie. III. Bd. 1. Abtheilung. 1880).

2) Lymphgefässe der Schneider'schen Membran des Menschen, ref. in Schmidt's Jahrbücher. 1860. Bd. 107. S. 161 nach Gaz. de Par. 1860. p. 159.

3) Die Krankheiten des unteren Theiles des Schlundes und der Speiseröhre.

Pincetten befestigt. Während der Injection findet man, dass der Leim zuerst die hintere Schlundwand hervorbauscht und dass er darnach auf der Seite des Halses innerhalb des Musc. sternocleidomast. eine Ausfüllung, vor dessen vorderen Rand reichend, bildet; die nähere Untersuchung zeigt, dass der Abschnitt des Tumors, der zwischen der Pharynxwand und den Vertebrae liegt, und der jene hervorbauscht, von der Tonsilla sehr scharf abgegrenzt ist, und dass die Seitenbegrenzung, welche die Fascien dem Raume setzen, gesprengt ist, der Tumor breitet sich also in das Bindegewebe hinter den Gefässen aus; hier findet er keinen Widerstand bis an den Processus spinosis. Man findet deshalb auch in den Versuchen eine verschiedene Breite des Tumors nach oben. Indem die Seitenbegrenzung des Raumes gesprengt ist, liegt der Leim in unmittelbarer Berührung mit der Art. carotis int. (mehr abwärts mit der Art. carotis comm.), ist folglich in die Gefässspalte gedrungen; dadurch entsteht die Möglichkeit einer Senkung in diese nebst einer gleichzeitigen Verbreitung des Leimes im eigentlichen retrovisceralen Raume; in diesem habe ich die Injectionsmasse nur an den 2. Brustwirbel herandrängen können. Soltmann[1]) aber, der unter besseren Verhältnissen als ich gearbeitet hat, indem er die Versuchsobjecte erwärmt hatte und so die Injectionen eine längere Zeit fortsetzen konnte, hat bei kleinen Kindern den Leim an das Diaphragma getrieben. Wenn die Injectionsmasse in die Gefässspalte gekommen ist, dringt sie an der Arterie (Carotis int. und comm.) längs dem Venter post. m. digastrici in die Regio carotidea sup., diese vorbauschend, indem sie gleichzeitig der äusseren Seite der Glandula thyreoidea folgt und sich hinter den Musc. sternothyreoideus in den präviscerален Raum arbeitet. Die Art. thyreoidea inf. liegt in dem retrovisceralen Abschnitte des Tumors in dessen hinteren Schichten und nur mit ihrer ersten Krümmung (mit der convexen Seite nach oben) eingelagert; die Stelle, wo sie in die Glandula mündet, ist in der Regel von der Injectionsmasse frei und ist letztere nicht der Arterie an die Art. subclavia gefolgt. In keinem der Versuche ist der Tumor wie bei König in drei Abschnitte getheilt, einen mittleren retrovisceralen und zwei Nebenpartien in der Gefässspalte; sie sind nämlich längs der inneren Seite der Arterie verbunden, und dass diese Verbindung nicht an der Art. thyreoidea inf. stattfindet, zeigen die Versuche, wo diese gar nicht erreicht ist und wo der Leim doch in die Gefässspalte hineingedrungen

1) Die Ausbreitungsbezirke der Congestionsabscesse bei der Spondylarthrocace der Kinder in Jahrbücher für Kinderheilkunde. VII. Bd. 1874. S. 272.

ist; dass die Art. thyreoidea inf. von der Leimmasse umschlossen wird, beruht ganz einfach darauf, dass sie in dem betreffenden Abschnitte dicht an dem retrovisceralen Raume liegt.

Wenn wir nun die einzelnen Abschnitte des Tumors untersuchen, finden wir, dass die Ursache, dass er von der Tonsilla sehr scharf abgegrenzt wird, die ist, dass der Leim zwischen den Muskeln in das Paquetum Riolani nicht hineindringt; in einem Versuche, wo dieses geschehen ist, trieb der Leim auch die Tonsilla gegen das Cavum pharyngis vor. In mehreren der Versuche sind die Pharynxmuskeln infiltrirt, die Injectionsmasse ist sogar in die Schleimhaut gedrungen, so dass man von dem Schlunde aus die blaue Farbe hat durchscheinen sehen; ebenfalls sind bisweilen die Mm. praevertebrales und scaleni infiltrirt — ein Beweis, dass sowohl die Lamina visceralis als die Lamina profunda fasciae colli keinen grossen Widerstand leisten. Nur in einem Versuche hat ein Eindringen zwischen die Trachea und den Oesophagus stattgefunden, ein Umstand, der auf ihre ziemlich feste Zusammenlöthung aneinander deutet. Wenn der Leim nun in den Abschnitt der Gefässspalte, wo die Arterie sich findet, gekommen ist, ist es ihm leicht diese, welche von lockerem Bindegewebe umgeben ist, zu umschliessen; dann und wann ist zugleich die V. jugularis int. in dem Tumor eingelagert, hier hat dann ein Durchbruch durch das fasciale Gefässseptum stattgefunden. Während nun, wie erwähnt, der Leim in den tiefen Abschnitt der Regio retromaxillaris, in das Paquetum Riolani, nicht hineindringt, folgt er der hinteren Seite des Venter post. m. digastrici und kommt dadurch nicht in den interfascialen Raum der Regio submaxillaris, dagegen wird die Regio carotidea sup. vorgebauscht, die Fascie kann hier nämlich nachgeben, und diese Hervortreibung nebst der leichten Passage im retrovisceralen Raume bewirkt vielleicht, dass man den Leim in den prävisceralen Raum nicht weiter eintreiben kann. Indem der Tumor sich hinter dem Venter ant. m. omohyoidei tiefer hinabsenkt, begegnet er der Glandula thyreoidea; entweder in diesen oder in anderen Versuchen, wo die Leimmasse mit dieser Drüse in Berührung kommt, dringt sie hinter diese, woraus folgt, dass die Glandula thyreoidea jedenfalls in ihrer Peripherie an die Trachea und den Larynx straff gelöthet ist. Hier in den Versuchen folgt der Leim deshalb dem äusseren Rande der Drüse, dann ihrem Isthmus und reicht so in den prävisceralen Raum; um hier hereinzukommen, muss er die Lamina visceralis, die, wie früher erwähnt, hier sehr dünn ist, perforiren, ferner hinter den Musc. sternothyreoideus dringen. In den meisten Versuchen endet der Tumor in dem Präviscerall-

raume am unteren Rande des Isthmus glandulae thyreoideae [1]); wie er sich übrigens in diesem Raume verhalten wird, muss man aus den Injectionen hier schliessen, die diesen charakteristische Infiltration des Musc. sternothyreoideus findet man in den meisten der Versuche.

Die Versuche zeigen, dass der retroviscerale Raum von der Basis cranii an das Diaphragma reicht, dass auswärts die Begrenzung nicht stark ist, sowie auch dass der betreffende Raum längs der Arterie und hinter dem Musc. sternothyreoideus mit dem präviscerealen Raume in Verbindung steht.

Versuche.

(7 Versuche sind gemacht.)

1. Weib, 17 Jahre. Der Tumor ist oben circa 7 Cm. breit, wird nach unten schmäler und reicht von der Basis cranii an den 1. Brustwirbel; gegen den Pharynx bildet er einen Vorsprung, der von der Tonsilla ziemlich scharf abgegrenzt ist, die Pharynxmuskeln sind nicht infiltrirt. Auf beiden Seiten ist der Leim innerhalb der Art. carotis int. (mehr abwärts innerhalb der Art. carotis comm.) gedrungen, während aber der Venter post. m. digastrici seinem weiteren Vorrücken nach oben Widerstand leistet, arbeitet er sich in die Regio carotidea sup. (diese vorbauschend) ein, dann längs dem äusseren Rande der Glandula thyreoidea, hinter dem Musc. sternothyreoideus, den man losdisseciren kann, in den präviscerealen Raum, wo der Tumor am unteren Rande der Glandula endet; die zwei Seitenhälften begegnen sich nicht. Der Leim ist nicht hinter die Glandula thyreoidea, auch nicht zwischen die Trachea und den Oesophagus gedrungen; nichts in der Regio submaxillaris. Von den grossen Halsgefässen ist nur die innere Seite der Arterie mit der Leimmasse in Berührung; keine Infiltration im Paquetum Riolani. Der Venter ant. m. omohyoidei liegt vor dem Tumor; diesen Muskel, den Musc. sternocleidomast. und die dazwischenliegende Fascie kann man losdisseciren. Keine Infiltration in den Mm. praevertebrales oder in den Mm. scaleni. Der Theil des Tumor, welcher im retroviscerealen Raume liegt, reicht 2½ Cm. mehr abwärts als der Theil, welcher sich vor der Trachea findet.

2. Weib, 46 Jahre, fett. 300 Grm. wurden injicirt. Der Tumor ist oben circa 10 Cm. breit, reicht von der Basis cranii an den 2. Brustwirbel; gegen den Pharynx bildet er einen Vorsprung, von der Tonsilla abgegrenzt; die Pharynxmuskeln sind ein wenig infiltrirt. Auf der rechten Seite ist die Leimmasse in den Bereich der Arterie gedrungen (in der Regio carotidea sup. wird sie umschlossen, während die Vene auf der vorderen Fläche frei ist), folgt längs dem äusseren Rande der Glandula thyreoidea und arbeitet sich hinter den Musc. sternothyreoideus (dessen äussere Bündel infiltrirt sind) in den Präviscerealraum, wo sie am unteren Rande der Glan-

1) Soltmann l. c. S. 277 bemerkt, dass er in keinem seiner Versuche den Leim in den präviscerealen Raum getrieben hat; er erwähnt aber nicht die Verhältnisse des Tumors zu den Prätrachealmuskeln. In den meisten seiner Versuche ist die Gefässspalte perforirt, in einem ist sogar die Art. carotis von einer 4 Mm. dicken Leimschicht umgeben.

dula endet. Der Venter ant. m. omohyoidei liegt vor dem Tumor; diesen Muskel, den Musc. sternocleidomast. und die dazwischenliegende Fascie kann man frei disseciren. Auf der linken Seite werden sowohl die Arterie (Carotis int. und comm.) als die Vene, diese doch nicht ganz oben an der Basis cranii, umschlossen; der Leim ist in die Fascienscheide des Musc. sternocleidomast. gedrungen und hat den oberflächlichen Fascienraum des Trigonum cervicale inf. zu füllen begonnen. Der Musc. sternothyreoideus ist zum Theil infiltrirt, der Leim liegt auf seiner vorderen Fläche und löthet den Venter ant. m. omohyoidei fest. Der Leim ist nicht hinter die Glandula thyreoidea, auch nicht zwischen die Trachea und den Oesophagus gedrungen; nichts in der Regio submaxillaris. Keine Infiltration in dem Paquetum Riolani, dagegen sind die Mm. praevertebrales und scaleni ein wenig infiltrirt. Die Art. thyreoidea inf. dext. ist mit ihrer ersten Krümmung eingelagert, die Art. sinistra sieht man nicht. Die Injectionsmasse, die auf der linken Seite die Art. carotis comm. umlagert, hat sich auf die Aorta unter das Pericardium viscerale ein wenig gesenkt. Der Theil des Tumors, welcher in dem retrovisceralen Raume liegt, reicht 3 Cm. mehr abwärts als der Theil vor der Trachea.

3. Mann, 44 Jahre, fett. (Da die Injectionsöffnung zu gross war, konnte nur eine geringe Menge injicirt werden.) — Der Leim reicht an den 4. Halswirbel; auf der linken Seite ist er in den Bereich der Arterie gedrungen (diese nach oben umschliessend, während die V. jugularis int. auf der vorderen Fläche frei ist), hat sich in die Regio carotidea sup. vorzubauschen begonnen und bildet hier einen 3 Cm. breiten Tumor unterhalb des Musc. digastricus. Er bildet gegen den Pharynx einen Vorsprung von der Tonsilla abgegrenzt; die hinteren Schichten der Pharynxmuskeln sind infiltrirt, das Paquetum Riolani ist frei. Nichts in der Regio submaxillaris; keine Infiltration der Mm. praevertebrales und scaleni.

4. Weib, 59 Jahre. 250 Grm. wurden injicirt. Der Tumor ist oben 10 Cm. breit und wird unten schmäler; er reicht von der Basis cranii bis an den 1. Brustwirbel. Er bildet gegen den Pharynx einen Vorsprung, von der Tonsilla abgegrenzt, die Pharynxmuskeln sind infiltrirt, und der Leim reicht bis an die Schleimhaut. Auf beiden Seiten dringt der Tumor an die Arterie (Carotis int. und comm.), dann auf der linken Seite in die Regio carotidea sup. längs dem äusseren Rande der Glandula thyreoidea, dann hinter den Musc. sternothyreoideus (den man zum Theil frei-disseciren kann), in den präviscerale Raum und endet am unteren Rande der Glandula; auf der rechten Seite folgt er ihrer äusseren Seite, ist aber nicht hinter den Musc. sternothyreoideus gedrungen. Nichts hinter der Glandula thyreoidea, auch nichts zwischen der Trachea und dem Oesophagus; nichts in der Regio submaxillaris. Von den grossen Halsgefässen ist die Arterie auf der linken Seite in die Leimmasse ganz eingelagert, die Vene ist auf der vorderen Fläche frei; auf der rechten Seite ist sowohl die Arterie als die Vene auf der vorderen Fläche frei. Keine Infiltration im Paquetum Riolani. Der Venter ant. m. omohyoidei liegt vor dem Tumor; diesen Muskel, den Musc. sternocleidomast. und die dazwischenliegende Fascie kann man frei disseciren. Die Mm. praevertebrales und scaleni sind ein wenig infiltrirt. Die Art. thyreoidea inf. ist auf beiden Seiten frei. Der

Theil des Tumors, der im retrovisceralen Raume liegt, reicht ebenso weit herab als der Theil vor der Trachea.

D. Der präviscerale Raum.

Dieser Raum liegt zwischen der Trachea und den Prätrachealmuskeln; von Fascien wird er nach vorn von der Lamina superficialis, auf den Seiten von der von dieser ausgehenden Lamina visceralis begrenzt; in ihm findet man fetthaltiges Bindegewebe nebst Lymphdrüsen, den Glandulae cervicales prof. zugehörend. Um diesen Raum injiciren zu können, eröffnete ich zuerst das Spatium suprasternale und stach dann die Canüle durch die sich hier befindende tiefe Fascie circa 2—3 Cm. über dem Manubrium und eben mitten unter den Mm. sternohyoidei ein. Der Tumor hält sich hinter der Fascie und füllt den Raum zwischen den Mm. sternohyoidei und der Trachea; keine Injectionsmasse findet sich zwischen dieser und der Glandula thyreoidea; nach oben reicht er in der Mittellinie an das Os hyoideum, auf den Seiten dringt er innerhalb der Art. carotis comm. in den retrovisceralen Raum, nach unten senkt er sich in das Mediastinum ant. nieder. Man findet also, wie es zu erwarten war, eine Passage hinter dem Musc. sternothyreoideus von dem prä- an den retrovisceralen Raum, welche durch eine Perforation der Lamina visceralis zu Stande kommt, wodurch also der Leim in die Gefässspalte und von da weiter nach hinten reicht. Indem nun diese Lamina visceralis gesprengt worden ist, findet sich zugleich zu der Regio carotidea sup. ein Zutritt, wir sehen deshalb auch den Tumor sich hier ausbreiten, hinter den Venter ant. m. omohyoidei gehen und eine Verlängerung längs des Venter post. m. digastrici senden, während in den interfascialen Raum der Regio submaxillaris nichts eingedrungen ist. In dem retrovisceralen Raume reicht der Tumor in der Regel an den Rand des Oesophagus, nach oben bis an die Basis cranii, nach unten senkt er sich längs der Trachea gegen das Mediastinum post. nieder. Im präviscerealen Abschnitte des Tumors liegen die Mm. sternothyreoidei eingelagert, der Leim ist zwischen die Muskelbündel hineingedrungen und hat sie getrennt; dass aber das Hervortreten hinter diesen Muskeln nach hinten geschieht, sieht man sehr schön in einem Versuche, wo die Leiminfiltration der rechten Seite sich nicht über alle Bündel erstreckt hat, ein Theil derselben läuft auf der vorderen Seite des Tumors. Während der Injection wird also zuerst der Raum zwischen der Trachea und den Mm. sternothyreoidei gefüllt, dann dringt der Leim zwischen diese Muskelbündel, kann sich dann durch die Mm. sternohyoidei arbeiten und

kommt unmittelbar unter die Fascie zu liegen, wie in einem Versuche, wo man eine Andeutung einer Perforation dieser gegen die Oberfläche findet. In keinem der Versuche hat der Leim in den Saccus coecus oder in das Spatium suprasternale gereicht.

Rücksichtlich der Senkung nach unten geht sie längs der vorderen und hinteren Seite der V. anonyma sin., am leichtesten längs der vorderen Seite vor, der Leim dringt in das lockere Bindegewebe zwischen dem Pericardium und dem Sternum ein und reicht unten bis an das Diaphragma. In keinem der Versuche ist das Pericardium perforirt. Die Injectionen widerlegen folglich die Auffassung, die mehrere Verfasser haben, dass die Präviscerealspalte nach unten gegen das Mediastinum abgeschlossen sei. Das von Degrusse angenommene Diaphragme cervico-thoracique ist, wie Richet[1]) bemerkt, nur ein Kunstproduct; es ist möglich, wie Ask[2]) sagt, dass die V. anonyma sin. eine Zeit lang die Senkung nach unten hindern kann, denn sie ist, wie alle grossen Venen des Halses, an die Umgebungen straff geheftet; dagegen findet die Annahme Luschka's[3]), dass das Lig. interclaviculare sich an die Trachea legt und ein Abschliessen des Raumes nach unten bildet, keine Stütze; die Entfernung des Manubrium von der Trachea ist nämlich so gross, dass das betreffende Ligament eine Verbindung zwischen ihnen[4]) zu bilden nicht im Stande sein wird.

Die Versuche zeigen, dass der präviscerale Raum nach oben an das Os hyoideum reicht, indem die Fascie hier einen straffen Ansatz nimmt, dass er nach unten mit dem Mediastinum ant. in Verbindung steht, dass endlich die Lamina visceralis kein starkes Abschliessen nach aussen bildet, dass man aber eine leichte Passage durch sie und dann längs der inneren Seite der Art. carotis comm. in den retrovisceralen Raum findet. Ferner sind sie mit den klinischen Erfahrungen rücksichtlich der Abscesse des präviscerealen Raumes in guter Uebereinstimmung, indem diese eine grosse Neigung haben, sich in das Mediastinum zu senken.

Versuche.

(8 Versuche sind gemacht.)

1. Weib, 27 Jahre. Der Tumor liegt zwischen den Prätrachealmuskeln und der Trachea; er reicht nach oben an das Os hyoideum, nach aussen

1) l. c. p. 307.

2) Halsens chirurgiska Anatomie. Lund 1858. p. 36.

3) Die Anatomie des Menschen. Tübingen 1862. 1. Bd. 1. Abth. S. 141.

4) S. die Darstellung der gefrorenen Schnitte in Braune's Topographisch-anatomischem Atlas. Leipzig 1872.

an die grossen Halsgefässe, nach unten hat er sich vor die V. anonyma sin. circa 3 Cm. in das Mediastinum ant. gesenkt. Der Leim ist auf beiden Seiten innerhalb der Art. carotis comm. in den retrovisceralen Raum an den Rand des Oesophagus gedrungen. Die Mm. sternothyreoidei sind in der Leimmasse, die zwischen die Muskelbündel hineingedrungen ist, eingelagert. Der Venter ant. m. omohyoidei liegt vor dem Tumor; die Regio carotidea sup. ist ein wenig vorgebauscht und eine kleine Verlängerung wird längs des Venter post. m. digastrici nach oben gesendet; nichts in der Regio submaxillaris. Die Mm. sternocleidomast. und die dazwischenliegende Fascie kann man losdisseciren. Nichts hinter der Glandula thyreoidea oder im Spatium suprasternale.

2. Mann, 22 Jahre. 225 Grm. wurden injicirt. Der 9 Cm. breite Tumor liegt zwischen der Trachea und den Prätrachealmuskeln; die Mm. sternocleidomast. und die dazwischenliegende Fascie kann man frei disseciren. Er reicht nach oben in der Mittellinie an den unteren Rand der Cartilago thyreoidea, nach aussen an die grossen Halsgefässe, zwischen diese sich ein wenig vorbauschend, nach unten hat er sich circa 3 Cm. in das Mediastinum ant., vor und hinter die V. anonyma sin. gehend, gesenkt. Der Leim hat sich auf beiden Seiten hinter den Musc. sternothyreoideus dann innerhalb der Art. carotis comm. (deren hintere Fläche frei ist) in den retrovisceralen Raum, welcher am Rande des Oesophagus endet, gearbeitet; hier reicht er auf der linken Seite an das Cornu maj. ossis hyoidei, auf der rechten Seite nicht ganz so hoch empor. Auf der linken Seite ist der Musc. sternothyreoideus in der Leimmasse, die zwischen die Muskelbündel hineingedrungen ist, ganz eingelagert, auf der rechten Seite ist der Muskel unvollständig infiltrirt, ein Theil seiner Bündel läuft vor dem Tumor. Die tiefen Bündel der Mm. sternohyoidei sind auch infiltrirt, sowie auch der Venter ant. m. omohyoidei der linken Seite. Dieser Muskel liegt vor dem Tumor; die Regio carotidea sup. ist ein wenig vorgebauscht und eine kleine Verlängerung läuft längs des Venter post. m. digastrici nach oben; nichts in der Regio submaxillaris. Nichts hinter der Glandula thyreoidea oder im Spatium suprasternale.

3. Mann, 32 Jahre. 250 Grm. wurden injicirt. Der Tumor liegt zwischen den Prätrachealmuskeln und der Trachea (die Mm. sternocleidomast. und die dazwischenliegende Fascie kann man frei disseciren); er reicht nach oben in der Mittellinie an das Os hyoideum, nach aussen streckt er sich innerhalb des Musc. sternocleidom. hin und reicht an die grossen Halsgefässe, zwischen diesen sich ein wenig vorbauschend, auf der rechten Seite legt er sich in der Nähe der Clavicula vor die Vene; nach unten senkt er sich in das Mediastinum ant. bis an die zweite Costa nieder, namentlich vor die V. anonyma sin., aber auch hinter diese und längs der Trachea gehend. Auf der linken Seite ist der Leim innerhalb der Art. carotis comm. in den retrovisceralen Raum an den Oesophagus gedrungen, reicht hier nach oben an das Cornu maj. ossis hyoidei; von der Clavicula und nach unten ist die Arterie auf dieser Seite ganz umlagert, über der Clavicula auf der hinteren Fläche frei. Auf der rechten Seite ist der Leim nur unter die Glandula thyreoidea, die Arteria carotis comm. umgebend, in den retrovisceralen Raum gedrungen. Die Art. thyreoidea inf. läuft auf der hinteren

Fläche des Tumors frei. Die Mm. sternothyreoidei sind in der Leimmasse, die zwischen die Muskelbündel hineingedrungen ist, eingelagert; die tiefen Schichten des Musc. sternohyoideus und des Venter ant. m. omohyoidei sind infiltrirt. Namentlich auf der linken Seite bauscht sich die Regio carotidea sup. ein wenig vor, und eine Verlängerung läuft längs dem Venter post. m. digastrici nach oben; nichts in der Regio submaxillaris. Nichts hinter der Glandula thyreoidea.

4. Weib, 29 Jahre. 250 Grm. wurden injicirt. Der Tumor liegt zwischen den Prätrachealmuskeln und der Trachea (die Mm. stereocleidomast. und die dazwischenliegende Fascie kann man frei disseciren); er reicht nach oben ein wenig unterhalb der Cartilago cricoidea, der Leim reicht nicht über den Venter ant. m. omohyoidei; nach aussen streckt sich der Tumor innerhalb des Musc. sternocleidomast. an den äusseren Rand der V. jugularis int., nach unten hat er sich hinter namentlich aber vor die V. anonyma sin. in das Mediastinum ant. und das subseröse Bindegewebe zwischen dem Pericardium und dem Sternum an die vierte Costa gesenkt; nichts im Cavum pericardii. Auf der linken Seite findet sich eine geringe Hervortreibung zwischen der V. jugularis int. und der Art. carotis comm. und zugleich ein beginnendes Eindringen in den retrovisceralen Raum längs der inneren Seite der Arterie. Die rechte Art. carotis comm. ist frei. Die untere Hälfte des Musc. sternothyreoideus ist auf beiden Seiten in die Leimmasse, die zwischen die Muskelbündel hineingedrungen ist, eingelagert; die obere Hälfte ist auf der hinteren Fläche frei; gegen die Clavicula sind auch die Mm. sternohyoidei infiltrirt und der Leim liegt hier unter der Fascie. Der Venter ant. m. omohyoidei liegt vor dem Tumor, und man kann ihn frei disseciren. Nichts hinter der Glandula thyreoidea oder in dem Spatium suprasternale.

E. Die Gefässspalte.

Dieser Raum ist nach hinten von der Lamina profunda fasciae colli, nach vorn von der Lamina superficialis, nach innen von der Lamina visceralis nebst den von dieser an die Lamina profunda gehenden Bindegewebsfasern begrenzt; die letzteren nebst der Lamina visceralis sind schon bei den oben erwähnten Versuchen, der Injectionsmasse geringen Widerstand zu leisten, gefunden worden. Durch das fasciale Gefässseptum ist die Vene von der Arterie getrennt; die letztere ist von lockerem Bindegewebe umgeben, während die Vene an die Fascie straff geheftet ist. Ausser den Gefässen findet man in diesem Raume, namentlich längs des äusseren Randes der Vene, mehrere Glandulae cervicales profundae. Es ist Stein[1]), welcher in seiner Abhandlung über die Congestionsabscesse einen Unterschied zwischen einem Abscesse, welcher der Vene folgt, und einem, der sich längs der Arterie senkt, angegeben hat; der erste hat eine Neigung, in das

1) Om Congestionsabscesser og Pusudbredninger. Hospitalsmeddelelser. 3. Bd. Kóbenhavn. 1850. p. 380.

Mediastinum ant. zu gehen, indem der Eiter eine leichte Passage längs des äusseren Randes der Vene hat, während ein Abscess längs der Arterie in den „Carotidentrichter", welcher zwischen dem Venter ant. m. omohyoidei und dem Musc. sternocleidomast. liegt, und dessen Spitze, die nach vorn zeigt, sich an der Tendo intermedia des erstgenannten Muskels findet, eindringen wird; nachdem der Eiter diesen Trichter gefüllt hat, wird er die Fascie perforiren und sich gegen das Jugulum niedersenken.

Um eine Injection längs der V. jugularis int. zu machen, schnitt ich die Haut weg, öffnete die Fascienscheide des Musc. sternocleidomast. und arbeitete mich durch dessen Muskelbündel über die Stelle, wo er sich mit dem Musc. omohyoideus kreuzt; wenn die Bündel auf die Seite gezogen wurden, lag das innere Scheideblatt, dasselbe, das, wie erwähnt, die vordere äussere Fascienwand der Gefässspalte bildet und das vor der Vene unmittelbar liegt, vor — durch dieses Blatt brachte ich meine Canüle, die sich also zwischen der Vene und der Fascie befand. Wenn ich längs der Arterie injiciren wollte, durchschnitt ich dieses Fascienblatt, dissecirte die Vene los und durchschnitt sie nach einer doppelten Unterbindung; das fasciale Gefässseptum lag dann vor und durch dieses brachte ich meine Canüle an, die folglich unmittelbar auf die Arterie zu liegen kam.

Selbst bei einer oberflächlichen Betrachtung findet man keinen geringen Unterschied zwischen dem Tumor, welcher sich längs der V. jugularis int. formt, und dem, welcher der Art. carotis comm. folgt. Der erste ist schmal, länglich, hat die Richtung der Vene und kreuzt sich mit dem Caput sternale m. sternocleidomast., der andere dagegen breitet sich gegen die Mittellinie und drängt die Prätrachealmuskeln nach vorn. Die nähere Untersuchung zeigt nun, dass eine Injection längs der Vene einen 2—3 Cm. breiten Tumor bildet, der nach innen von dem Larynx und der Trachea, nach aussen von einer mit dieser parallelen Linie begrenzt ist, er reicht nach oben an die Basis cranii, nach unten dringt er dicht über dem Manubrium längs der V. anonyma hinter den Musc. sternothyreoideus in den präviscералen Raum und von da in das Mediastinum ant. nieder; die Vene liegt in der Mitte des Tumor, der Leim umgibt sie sowohl auf der vorderen als auf der hinteren Fläche, während die Arterie frei und nichts in den retroviscералen Raum gedrungen ist. Wenn der Leim dagegen der Art. carotis comm. folgt, wird diese umschlossen, während die Vene frei ist; ferner dringt er sowohl in den retro- als den präviscералen Raum ein, nach hinten die Seitenbegrenzung des erstgenannten Raumes perforirend, nach vorn durch die Lamina viscералis

hinter den Musc. sternothyreoideus in den zuletzt erwähnten hineindringend; der Leim arbeitet sich also denselben Weg, als wenn er in den retro- oder präviscerealen Raum injicirt worden ist. Wenn, wie es in mehreren Versuchen der Fall ist, beide Gefässe in den Tumor eingelagert sind, was durch das Eindringen des Leimes durch das erwähnte Gefässseptum geschehen ist, wird die Senkung längs der Arterie dem Tumor sein Gepräge geben, indem er auf den Seiten sich über den Theil der Leimmasse, welcher der Vene gefolgt ist, breitet. Ursache davon, dass wir den schmalen Tumor längs der Vene bekommen, ist augenscheinlich der straffe Ansatz dieser an die Fascie, dass aber der Leim nicht in den retrovisceralen Raum dringt, verdankt er gewiss dem Gefässseptum; nach oben reicht der Tumor, wie gesagt, an das Foramen jugulare, was also zeigt, dass dieses Septum sich nach oben zwischen der Vene und der Art. carotis int. fortsetzt; selten folgt der Leim der V. facialis post., bisweilen aber der V. facialis ant. Die Injection längs der Arterie umschliesst die Art. carotis comm. und int., selten wird etwas längs der Art. carotis ext. nach oben geschickt. Die beiden Tumoren senken sich in das Mediastinum ant. theils vor und theils hinter die V. anonyma, sie verhalten sich hier wie die Injectionen in den präviscerealen Raum; längs der Arterie ist eine Möglichkeit einer Senkung unter das viscerale Blatt des Pericardium, doch ist die Passage augenscheinlich schwierig. Die beiden Tumoren liegen ferner hinter dem Venter ant. m. omohyoidei und innerhalb des Musc. sternocleidomast., und auf beiden kann man in die Regio carotidea sup. ein Hervordringen finden; während es aber dem Leime längs der Arterie diese Region zu füllen leicht ist, muss er, wenn er sich längs der Vene niedersenkt, um dahin zu kommen, gewiss in der Regel der V. facialis ant. folgen. In einem Versuche sah man dies recht schön, indem der Leim hier deutlich der betreffenden Vene folgte, breitete er sich mehr und mehr aus und füllte die Regio carotidea sup., indem er gleichzeitig der Vene in das oberflächliche Fascienblatt der Regio submaxillaris folgte. Was das Hervordringen der Regio carotidea sup. betrifft, so findet es augenscheinlich statt, weil der Leim, wenn er dem Venter ant. m. omohyoidei begegnet, vor diesem, vielleicht vermöge eines straffen Ansatzes der Fascie an seine vordere Fläche, nicht niederdringen kann; er kann auch nicht auf die äussere Seite des Musc. sternocleidomast. kommen; wenn aber in der betreffenden Region zwischen den zwei Muskeln ein Abschnitt, der keinen grossen Widerstand leisten kann, nur aus Fascie bestehend, sich findet, wird diese gegen die Oberfläche nach aussen gebauscht, und wir bekommen dann die charak-

teristische dreieckige Ausfüllung, die mit einem Ansatze der Tendo intermedia m. omohyoidei an eine Gefässscheide nichts zu thun hat. Während der Injectionen habe ich mehrmals dieses Vordrängen der Fascie zwischen den zwei Muskeln gesehen; wenn der Druck darin zu gross wurde, drang der Leim vor den Venter ant. m. omohyoidei, lag aber dann suprafascial (siehe die Injectionen in die Regio submaxillaris). Folglich kann man, wenn der Leim sich längs der Vene oder der Arterie senkt, eine Ausfüllung der Regio carotidea sup. bekommen, indem sie gleichzeitig gegen das Mediastinum niederdringt, und wenn die klinische Erfahrung zeigt, dass Abscesse längs den Gefässen sich in der Regio carotidea sup. lieber subcutan öffnen, als in das Mediastinum gehen, muss dies darauf beruhen, dass der Eiter zuerst die betreffende Region füllt, weil er hier so geringem Widerstande begegnet; wie sich von selbst ergibt, hat man nicht wenige Beispiele, dass der Eiter den Gefässen an das Mediastinum gefolgt ist, soviel ich aber weiss, ist nicht besonders angegeben, ob dieses längs der Vene oder der Arterie geschieht.

Was den N. vagus betrifft, so liegt er in der Regel an der äusseren Seite der Arterie vom Leime umschlossen, wenn dieser der Arterie gefolgt ist, insgemein ist er frei, wenn der Tumor sich längs der Vene findet. Bei mehreren Injectionen längs der Vene ist der Leim zwischen die tieferen Bündel des Musc. sternocleidomast. gedrungen und hat den Saccus coecus gefüllt.

Nachdem wir so die Verhältnisse der Fascie zu der V. jugularis int. gesehen haben, wird es passend sein, zu untersuchen, ob Richet Recht hat, indem er seiner Fascia omoclavicularis die besondere Bedeutung zuschreibt, die Venen während der Inspiration offen zu halten. Berard[1]) hat schon die Thätigkeit der Fascie nach diesem Punkte hin behauptet und namentlich die Aufmerksamkeit auf den Ansatz der V. anonyma und der V. subclavia an die Fascie des Musc. subclavius und dadurch an das Knochensystem gelenkt, so dass eine Hebung des Sternum und der ersten Costa bewirkte, dass die betreffenden Venen klafften. Richet[2]) macht aber mit Recht darauf aufmerksam, dass es nicht genügt, dass diese Venen offen gehalten werden, sondern dass es auch mit den oben liegenden der Fall sein muss, wo ein Ansatz an das Knochensystem nicht geltend gemacht werden kann. Es ist, wie er sagt, die Fascia omoclavicularis, welche die Vena

1) Mémoire sur un point d'anatomie et de physiologie du système veineux. Archives générales de médecine. 1830. T. XXIII. p. 169.

2) l. c. p. 308.

jugularis int., die V. subclavia und anonyma umhüllt, die bewirkt, dass diese während der Inspiration nicht zusammenfallen, und dass sie, wenn man sie durchschneidet, klaffen — die Fascie wird durch den Musc. omohyoideus gespannt. Man könnte doch hier einwenden, dass es mit dem Kreislaufe schlimm wäre, wenn die Fascienwirkung sich nur auf den Abschnitt der Venen, der mit der Fascia omoclavicularis in Berührung steht, beschränke. Die Versuche zeigen nun auch, dass die V. jugularis int. während ihres ganzen Verlaufes von der Basis cranii bis an die V. subclavia an die Fascie straff geheftet ist; dasselbe ist mit der V. subclavia und anonyma der Fall. Der längs der V. jugularis int. gehende Tumor hat nämlich überall dieselbe Breite, und die Schwierigkeit, in das Mediastinum weit vorzudringen, zeigt, wie stark der Ansatz der V. subclavia und der V. anonyma ist. Die Spannung der Fascie muss deshalb nicht nur am Musc. omohyoideus, sondern auch am Musc. sternocleidomast., welcher die V. jugularis int., wo diese sich der Oberfläche nähert, überall deckt, stattfinden. Es ist folglich keine Ursache, nur der Fascia omoclavicularis Richet's die Ehre der Erhaltung des Kreislaufes während der Inspiration[1]) zuzuschreiben.

Versuche.

1. Längs der Arterie.

(7 Versuche sind gemacht.)

1. Ein Erwachsener, linke Seite. Der Tumor ist 4 Cm. breit, länglich; nach aussen wird er von einer mit der Trachea parallelen Linie begrenzt, nach innen reicht er in die Regio carotidea sup. an den Larynx, mehr abwärts dringt er hinter den Musc. sternothyreoideus (dieser ist theilweise infiltrirt) in den präviscerealen Raum ein, die Mittellinie ein wenig überschreitend; nach hinten ist der Leim in den retroviscerealen Raum an den Rand des Oesophagus gedrungen; nach oben reicht der Tumor an die Basis cranii (hier schmäler), nach unten hat eine geringe Senkung auf die vordere und hintere Seite der V. anonyma sin. sowie auch längs der Trachea begonnen, der Tumor endet ein wenig unter der Incisura manubrii. Die Art. carotis comm. ist eingelagert, ebenso die Art. carotis ext. und int., die V. jugularis int. ist auf der vorderen Fläche frei. Die Regio carotidea sup. ist ein wenig vorgebauscht und die Fascie ist hier festgelöthet. Der Venter ant. m. omohyoidei läuft vor dem Tumor; diesen Muskel nebst dem Musc. sternohyoideus und dem Musc. sternocleidomast. kann man losdisseciren. Nichts hinter der Glandula thyreoidea, um die Glandula submaxillaris oder die Parotis.

1) Die V. superficialis colli ant. und die V. jugularis ext. post. werden gewiss von der Fascia omoclavicularis, während sie diese perforiren, offen gehalten, unzweifelhaft hindert aber auch das Platysma den Zusammenfall der zuletzt erwähnten während der Inspiration.

2. Mann, 51 Jahre, etwas fett, rechte Seite. Der Tumor ist 4 Cm. breit, länglich, reicht nach aussen an den äusseren Rand der V. jugularis int., nach innen wird er in der Regio carotidea sup. vom Larynx begrenzt, mehr unten dringt er längs der Glandula thyreoidea hinter den Musc. sternothyreoideus (diesen infiltrirend) in den prävisceralen Raum (begegnet in der Mittellinie einer Injection längs der Art. carotis sin.); nach hinten ist der Leim in einer Ausdehnung von 4 Cm. innerhalb der Arterie in den retrovisceralen Raum gedrungen, begegnet hinter dem Oesophagus der Injectionsmasse von der linken Seite; nach oben endet der Tumor an der Stelle, wo die Carotis sich theilt, nach unten dringt er ein wenig vor und hinter die V. anonyma ein. Die Art. carotis comm. ist unter der Stelle der Injection ganz umlagert, über dieser auf der hinteren Fläche frei; die vordere Fläche der V. jugularis int. ist nach unten von einer dünneren Schicht des Leimes gedeckt, nach oben ist sie frei; der N. vagus liegt frei an der äusseren Seite der Arterie. Der Venter ant. m. omohyoidei liegt vor dem Tumor; diesen Muskel nebst dem Musc. sternocleidomast. und der Fascie kann man frei disseciren. Nichts hinter der Glandula thyreoidea oder in der Regio submaxillaris.

3. Ebenso, linke Seite. Der Tumor verhält sich wie auf der rechten Seite, doch ist die vordere Fläche der Vene ganz frei und die Arterie in ihrem ganzen Verlaufe umschlossen; der Leim macht eine Verlängerung nach oben längs der äusseren Seite der Art. carotis int. an die Basis cranii (nichts mit der Art. carotis ext.). Der N. vagus liegt an der äusseren Seite der Arterie eingelagert.

4. Mann, 31 Jahre, rechte Seite. 150 Grm. wurden injicirt. Die Mündung der Canüle war nach oben gerichtet. — Der Tumor ist 6 Cm. breit, länglich; nach aussen wird er von einer mit der Trachea parallelen Linie begrenzt, nach innen dringt er hinter den Musc. sternothyreoideus (dessen obere Hälfte infiltrirt ist, der Leim liegt auf seiner vorderen Fläche) und in den prävisceralen Raum ein, füllt die ganze rechte Seite dieses bis an das Os hyoideum, überschreitet die Mittellinie ein wenig; nach hinten ist der Leim längs der inneren Seite der Art. carotis comm. in den retrovisceralen Raum an den Rand des Oesophagus gedrungen. Nach oben endet der Tumor an der Stelle, wo die Carotis sich theilt, nach unten hat er in das Mediastinum ant. sich zu senken begonnen und geht vor und hinter die V. anonyma sin. und längs der Trachea. Die Art. carotis comm. ist in ihrer unteren Hälfte ganz eingelagert, auf dem übrigen Theil nur auf der vorderen Fläche gedeckt; die V. jugularis int. ist über der Stelle der Injection frei, unter dieser in einer Ausdehnung von 3 Cm. ist sie umlagert. Der N. vagus liegt an der äusseren Seite der Arterie eingelagert. Die Regio carotidea sup. bauscht sich stark hervor. Der Venter ant. m. omohyoidei geht vor dem Tumor, er ist festgelöthet. Den Musc. sternocleidomast. und die Fascie kann man losdisseciren. Nichts hinter der Glandula thyreoidea oder in der Regio submaxillaris.

2. Längs der Vene.

(10 Versuche sind gemacht.)

1. Weib, 30 Jahre, linke Seite. Der Tumor ist 3 Cm. breit, länglich; er reicht nach innen an den Larynx und die Trachea, nach aussen

wird er von einer mit diesen parallelen Linie begrenzt, nach oben wird er schmäler, folgt längs dem Venter post. m. digastrici, endet an der Basis cranii, nach unten hat er sich ein wenig vor die V. anonyma sin. gesenkt. Von der Trachea ist der Tumor durch den Musc. sternothyreoideus getrennt, doch schiebt er sich in der Höhe der Incisura manubrii hinter den Muskel, längs der V. anonyma sin. folgend. Die V. jugularis int. ist ganz eingelagert und liegt in der Mitte des Tumors; die Arterie und der N. vagus liegen auf dessen hinterer Fläche frei; nichts im retrovisceralen Raume. Der Venter ant. m. omohyoidei liegt vor dem Tumor und ist festgelöthet. Nichts längs der V. facialis ant., nichts um die Glandula submaxillaris oder die Parotis. Den Musc. sternocleidomast. und die Fascie kann man lospräpariren.

2. Weib, 30 Jahre, linke Seite. Der Tumor ist 2 Cm. breit, länglich; er ist nach innen von dem Larynx und der Trachea, nach aussen von einer mit diesen parallelen Linie begrenzt; nach oben reicht er an die Basis cranii, hier schmäler, nach unten dringt er längs der V. anonyma hinter den Musc. sternothyreoideus und ein wenig auf die vordere und hintere Fläche der Vene nieder. Die V. jugularis int., die in der Mitte des Tumors liegt, ist unter der Stelle der Injection ganz umlagert, über dieser auf der hinteren Fläche frei; die Arterie und der N. vagus liegen auf der hinteren Seite des Tumors frei. Der Leim hat die V. facialis ant. umschlossen, die Regio carotidea sup. gefüllt, die Fascie festgelöthet und das oberflächliche Fascienblatt der Regio submaxillaris infiltrirt; die Glandula selbst ist frei. Der Venter ant. m. omohyoidei liegt vor dem Tumor. Unter der Stelle der Injection ist der Musc. sternocleidomast. in seinen tiefen Bündeln infiltrirt; der Saccus coecus ist gefüllt, man findet ein beginnendes Füllen des oberflächlichen Fascienraumes des Trigonum cervicale inf. Nichts um die Glandula parotis oder im retrovisceralen Raume.

3. Mann, 24 Jahre, linke Seite. Der Tumor ist 3 Cm. breit, länglich; er ist nach innen von dem Larynx und der Trachea, nach aussen von einer mit diesen parallelen Linie begrenzt; nach oben endet er circa 1 Cm. von der Basis cranii; der Leim ist 1 Cm. hinter die untere Hälfte des Musc. sternothyreoideus (diesen infiltrirend) gedrungen; ein grösseres Hervordringen findet aber dicht über dem Manubrium längs der V. anonyma statt, man findet eine geringe Senkung längs ihrer vorderen Fläche. Die V. jugularis int., die in der Mitte des Tumors liegt, ist ganz umlagert, die Arterie ist frei. Der Venter ant. m. omohyoidei liegt vor dem Tumor; nichts um die Glandula submaxillaris oder die Parotis, nichts im retrovisceralen Raume. Die tiefen Bündel des Musc. sternocleidomast. sind etwas infiltrirt.

4. Weib, 30 Jahre, rechte Seite. Der Tumor ist 3 Cm. breit, länglich; nach aussen wird er von einer mit dem Larynx und der Trachea parallelen Linie begrenzt; nach innen dringt er hinter den Musc. sternothyreoideus und füllt die rechte Seite des Prävisceralraumes bis an die Incisura thyreoidea aus; nach unten hat er sich vor und hinter die V. anonyma bis an die Mitte des Arcus aortae gesenkt; nach oben wird er schmäler und reicht bis an die Basis cranii. Die V. jugularis int., die in der Mitte des Tumors liegt, ist ganz umlagert, ebenso unter der Stelle der Injection auch

die Arterie; unter dieser ist der Leim in den retrovisceralen Raum und an den Rand des Oesophagus gedrungen. Der Leim ist der V. facialis post. gefolgt; nichts ist aber in die Glandula parotis gedrungen, nichts in die Regio submaxillaris. Der Venter ant. m. omohyoidei liegt vor dem Tumor festgelöthet, die Regio carotidea sup. ist vorgebauscht, die deckende Fascie kann man frei präpariren. Unter der Stelle der Injection sind die tiefen Bündel des Musc. sternocleidomast. infiltrirt, der Saccus coecus und der oberflächliche Fascienraum des Trigonum cervicale sind theilweise gefüllt.

F. Die Regio submaxillaris.

Diese Region reicht aufwärts an die Maxilla inf., nach unten an das Os hyoideum; der Venter post. m. digastrici bildet die Grenze gegen die Regio carotidea sup. Indem der Musc. mylohyoideus von der Linea obliqua int. nach unten und innen an das Os hyoideum geht, wird zwischen diesem Muskel und der Maxilla in Verbindung mit der sich hier anheftenden Fascie ein interfascialer Raum, der die Glandula submaxillaris salivalis aufnimmt, gebildet. Wenn nämlich die Fascie von der Mittellinie den Venter ant. m. digastrici erreicht, deckt sie diesen; am äusseren Rande des Muskels wird sie in zwei Blätter gespalten, ein oberflächliches, das über die Grube an den Venter post. m. digastrici springt und das nach oben sich an den unteren Rand der Maxilla inf. heftet, und ein tiefes, sehr dünnes Blatt, das den Boden des Raumes, d. h. den Musc. mylohyoideus und ein Stück des Musc. hyoglossus deckt, aufwärts wird dieses Blatt an die Linea obliqua int. geheftet. Nach unten schmelzen beide Blätter zusammen und heften sich an das Os hyoideum. Der Raum reicht in der Regel 4—5 Mm. mehr nach unten als die Tendo intermedia m. digastrici; nach hinten ist er mittelst eines Fascienseptums, doch nur gegen die Regio retromaxillaris abgeschlossen; vor dem Septum bleibt eine Passage um den hinteren Rand des Musc. mylohyoideus in den Sulcus alveolo-lingualis, diesen Weg geht der Ductus Warthonianus. Die Glandula submaxillaris ist von lockerem, bisweilen fetthaltigem Bindegewebe umgeben; von den Glandulae lymphaticae submaxillares liegen die wenigsten in dem interfascialen Raume, die meisten liegen in der Fascie eingelagert und längs des Musc. digastricus; ich habe Lymphdrüsen in dem erwähnten Septum eingelagert gefunden; eine Suppuration derselben müsste einen Abscess in der Regio parotidea ebensogut als in der Regio submaxillaris hervorzurufen im Stande sein. Unter den grösseren Gefässen, die in dieser Region laufen, bemerkt man die Art. maxillaris ext., die man oft in die Glandula submaxillaris salivalis eingelagert findet, und die in den interfascialen Raum auf der inneren Seite des Musc. digastricus kommt, und die V. facialis

post., die auf der äusseren Seite des Muskels emporsteigt und die im oberflächlichen Fascienblatte eingelagert liegt. Diese Vene geht am häufigsten in die V. facialis comm. und dadurch in die V. jugularis int., bisweilen geht sie in die V. jugularis ext. post., quer über die äussere Seite des Musc. sternocleidomast. laufend, über, in diesem Falle steht sie durch eine kleinere Anastomose häufig mit der V. jugularis int. in Verbindung; oft hat sie mit der V. mediana colli und der V. jugularis ext. ant. starke Verbindungsäste.

Nachdem man einen kleinen Hautschnitt in der Mitte der Region gemacht und das Platysma durchschnitten hat, fühlt man in der Regel leicht die Glandula submaxillaris salivalis, und man kann dann, wenn man den interfascialen Raum injiciren will, die Canüle durch das oberflächliche Fascienblatt stechen; dann und wann ist die supponirte Glandula eine Lymphdrüse gewesen, die Injectionsmasse hat dann nur das oberflächliche Fascienblatt infiltrirt. Macht man eine Injection in den interfascialen Raum, so wird dieser vorgebauscht, der Tumor steht zwischen dem Venter ant. und post. m. digastrici hervor, nach oben von der Maxilla, nach unten von dem Os hyoideum begrenzt, und der Leim dringt zwischen die Lobuli der Drüse ein. Setzt man die Injection fort, so legt sich der Tumor vor den Venter ant. m. digastrici (kann die Mittellinie überschreiten) und vor die äussere Seite des Musc. sternocleidomast.; gleichzeitig senkt er sich aber in die Regio carotidea sup. nieder und bauscht diese hervor. Die Ursache dieser Senkung ist, dass der Leim der V. facialis ant., die in dem Tumor eingelagert liegt, folgt, und man kann deutlich nachweisen, dass die Injectionsmasse der Vene an die V. jugularis int. folgt, indem sie sich längs derselben senkt; die Art. maxillaris ext. findet man in der Regio submaxillaris umschlossen, man findet aber keine Senkung längs der Art. carotis ext. oder comm.[1]) Aus den Versuchen wird hervorgehen, dass der Tumor nicht so grosse Neigung hat, sich längs der grossen Gefässe zu senken, als sich in die Regio carotidea sup. auszubreiten, und er verhält sich hier wie bei den Injectionen in die Gefässspalte; die Fascie, die nur geringen Widerstand leistet, wird von ihm vorgebauscht, und er dringt endlich vor den Venter ant. m. omohyoidei gegen das Jugulum, d. h. suprafascial, nieder, während die geringe Senkung längs der V. jugularis int. subfascial liegt. Dieses Eindringen gegen das Jugulum findet

1) Ich glaube doch, dass eine Senkung längs der Art. maxillaris ext. stattfinden kann; das klinische Bild bleibt dasselbe, entweder findet sie längs der Arterie oder der V. facialis ant. statt.

wahrscheinlich längs einer der in der Regio infrahyoidea eingelagerten Venen statt. Endlich kann der Tumor von der Regio carotidea sup. sich längs der V. jugularis ext. post. senken und wird dann, aus den Injectionen in das Trigonum cervicale int. zu schliessen, diesen Raum erreichen.

Indem der Leim sich in die Regio carotidea sup. niedersenkt, dringt er gleichzeitig in den Sulcus alveolo-lingualis, theils längs des Ductus Warthonianus, theils durch den Musc. mylohyoideus. Der erstere Weg ist der leichteste, der Leim dringt in das lockere Bindegewebe, das denselben Ductus umgibt, ein, füllt den Sulcus alveololingualis und umschliesst die Glandula sublingualis; er kann in die oberflächlichen Schichten der Schleimhaut eindringen. In dem Musc. mylohyoideus finden sich wohl keine Löcher, die Bündel aber laufen ziemlich parallel von der Linea obliqua int. an das Os hyoideum und an den Sehnenstreifen des Muskels; die die untere Fläche deckende Fascie ist, wie erwähnt, dünn, der Leim dringt deshalb durch sie und zwischen die Muskelbündel und dann in den Sulcus alveololingualis. Indem aber das tiefe Fascienblatt gesprengt worden ist, kann der Leim ferner dem Venter post. m. digastrici zwischen die Bündel des Paquetum Riolani folgen, also in den tiefen Abschnitt der Regio retromaxillaris, wo er fast in allen Versuchen die Pharynxwand vor der Tonsilla erreicht; dagegen dringt der Leim so gut als nicht in den oberflächlichen Abschnitt dieser Region, wo man die Glandula parotis findet, ein, indem das zwischen dieser und der Glandula submaxillaris sich befindende Fascienseptum dem Drucke der Injectionsmasse widersteht. Was nun die Injection betrifft, wenn diese in das oberflächliche Fascienblatt gemacht ist, dann finden wir, dass sie sich verhält, als ob sie in den interfascialen Raum gemacht wäre, doch ist dieser nicht gefüllt worden, was darauf beruht, dass der Leim sich gleich längs der V. facialis ant. in die Regio carotidea sup. gesenkt hat; die zwei Versuche, in welchen dieses geschehen ist, sind dann mit dem in guter Uebereinstimmung, wo der Leim, der längs der V. jugularis int. injicirt worden ist, der V. facialis ant. an die Regio submaxillaris folgt und das oberflächliche Fascienblatt infiltrirt. Bei einer Injection in den interfascialen Raum muss der Leim also zuerst die oberflächliche Fascie infiltriren, um sich längs der Vene senken zu können.

Durch die klinischen Erfahrungen hat man sich überzeugt, dass Abscesse der Regio submaxillaris eine grosse Tendenz haben, sich nach aussen durch die Haut zu öffnen und nicht zu senken; wenn eine Senkung stattfindet, wird sie in der Regel auf die Regio caro-

tidea sup. beschränkt; man hat auch sichere Beispiele, dass der Eiter den Gefässen in das Mediastinum gefolgt ist.[1]) Nicht selten breitet sich die Suppuration längs des Ductus Warthonianus in den Sulcus alveolo-lingualis aus, wohin sie auch durch den Musc. mylohyoideus kommen kann. Emmert[2]) sagt, dass Abscesse der Region, wenn auch selten, in das Cavum pharyngis perforiren können. Die Versuche stimmen also mit den klinischen Erfahrungen gut überein; sie zeigen, dass der interfasciale Raum gegen die Glandula parotis gut abgeschlossen ist, dass die Fascie an das Os hyoideum einen starken Ansatz nimmt und dass das tiefe Fascienblatt sehr schwach ist. Ferner zeigen sie, dass, wenn der Tumor in der Regel die Mittellinie nicht überschreitet, er dieses keiner Raphe oder einer Linea alba colli verdankt, sondern dass die Fascie an den Musc. digastricus straff geheftet ist. Eine solche Raphe wird namentlich von den Verfassern, die mehrere Fascienblätter am Halse fanden, angenommen; anatomisch jedoch kann man, wie Jarjavay[3]) richtig bemerkt, sie nicht zeigen; in der Regio infrahyoidea, wo man von ihr übrigens keinen Gebrauch macht, wenn man nur ein Fascienblatt hat, zeigen die Injectionen in die Gefässspalte und in den retrovisceralen Raum, dass die Mittellinie nicht respectirt wird.

Versuche.

(10 Versuche sind gemacht.)

1. Mann, 24 Jahre, rechte Seite. Die Leimmasse füllt den interfascialen Raum von der Maxilla bis an das Os hyoideum; nach vorn wird der Tumor vom Venter ant. m. digastrici begrenzt, nach hinten dringt er um den hinteren Rand des Musc. mylohyoideus in den Sulcus alveolo-lingualis. Der Leim ist auch hier herauf durch die Bündel des Muskels gekommen; längs des Musc. digastricus ist er ferner in das Paquetum Riolani hineingedrungen und reicht an den Pharynx vor der Tonsilla. Der Leim ist zwischen die Lobuli der Glandel hineingedrungen; die Art. maxillaris ext. ist eingelagert, ebenso die V. facialis ant.; längs der ersteren findet man keine Senkung, dagegen folgt der Leim der Vene an die V. jugularis int. und steigt längs der vorderen Fläche derselben an die Basis cranii auf, nach unten an den Vent. ant. m. omohyoidei nieder. Nichts um die Glandula parotis.

2. Mann, 25 Jahre, rechte Seite. Die Canüle ist durch das oberflächliche Fascienblatt neben einer Lymphdrüse eingestochen. Die Leimmasse hat das oberflächliche Fascienblatt infiltrirt, nur wenig ist in den interfascialen Raum gedrungen; sie hat sich längs der V. facialis ant. in die Regio carotidea sup. gesenkt, diese vorgebauscht und sich ein wenig

1) In Gazette des hôpitaux. 1869. No. 74 werden zwei solche Fälle von Malassez und Lucas Championnière referirt.

2) Lehrbuch der speciellen Chirurgie. 1870. I. Bd. S. 623.

3) Traité d'anatomie chirurgicale. 1853. T. II. p. 214.

vor dem Venter ant. m. omohyoidei niederzudringen begonnen. Der Leim ist der eingelagerten Vene an die V. jugularis int. gefolgt. Nichts um die Parotis.

3. Derselbe, linke Seite. Die Canüle wie im vorigen Versuche angebracht. Die Leimmasse hat das oberflächliche Fascienblatt infiltrirt, nur ein wenig ist in den interfascialen Raum eingedrungen; sie hat sich längs eines Astes der V. jugularis ext. ant. gesenkt und ist dann dieser an das Jugulum gefolgt, dagegen findet man nichts längs der grossen Halsgefässe; nichts um die Parotis.

4. Weib, 62 Jahre, etwas fett, linke Seite. Die Leimmasse füllt den interfascialen Raum, erreicht die Mittellinie und legt sich vor den Venter ant. m. digastrici; nach hinten dringt sie um den hinteren Rand des Musc. mylohyoideus (dessen Bündel infiltrirt sind) in den Sulcus alveolo-lingualis ein und längs dem Venter post. m. digastrici zwischen die Muskeln des Paquetum Riolani an den Pharynx und endet hier 1 Cm. hinter der Tonsilla. Der Tumor legt sich auf den vorderen Rand des Musc. sternocleidomast. (ohne diesen zu infiltriren); er hat, der eingelagerten V. facialis ant. folgend, sich in die Regio carotidea sup. gesenkt, diese vorgebauscht und ist ein wenig vor den Venter ant. m. omohyoidei (suprafascial) gedrungen, während die Leimmasse gleichzeitig der Vene an die V. jugularis int. gefolgt ist, diese in ihrem mittleren Drittel umschlossen hat und nun hinter dem ebengenannten Muskel liegt (subfascial). Nichts längs der Arterie. Der Leim ist zwischen die Lobuli der Drüse gedrungen, und die Parotis ist auf ihrer vorderen Seite ein wenig infiltrirt.

5. Mann, 32 Jahre, fett, linke Seite. 150 Grm. wurden injicirt. Der Tumor füllt die Regio submaxillaris von der Maxilla inf. bis an das Os hyoideum, überschreitet nicht die Mittellinie und ist zwischen die Lobuli der Drüse gedrungen; nach hinten legt er sich ein wenig auf den Musc. sternocleidomast. Der Leim ist um den hinteren Rand des Musc. mylohyoideus in den Sulcus alveolo-lingualis hinaufgedrungen, füllt diesen ganz aus, umschliesst die Glandula sublingualis und hat sich hier theils unter, theils über dem Musc. geniohyoideus ein wenig über die Mittellinie gearbeitet; die Leimmasse hat an einigen Stellen die Bündel des Musc. mylohyoideus getrennt, so dass man durch diesen eine Verbindung zwischen der Regio submaxillaris und dem Sulcus alveolo-lingualis hat. Längs dem Venter post. m. digastrici ist der Leim ferner in das Paquetum Riolani eingedrungen und reicht bis an die Pharynxwand vor der Tonsilla. Nichts um die Glandula parotis. Keine Senkung längs den Gefässen, nichts in der Fascienscheide des Musc. sternocleidomast.

6. Weib, 43 Jahre, linke Seite. 200 Grm. wurden injicirt. Der Tumor füllt die Regio submaxillaris von der Maxilla inf. bis an das Os hyoideum, beugt sich ein wenig vor den Venter ant. m. digastrici (den der Leim umschliesst), überschreitet aber nicht die Mittellinie; nach hinten legt er sich an den Musc. sternocleidomast. Er hat sich in die Regio carotidea sup. gesenkt und füllt diese; in diesem Theil des Tumors liegt die V. facialis ant. eingelagert, die in die 1 Cm. breite V. jugularis ext. post. übergeht; der Leim ist an diese mit gefolgt, geht quer über die äussere Seite des Musc. sternocleidomast. und hat sich längs der Vene bis circa 3 Cm.

von der Clavicula gesenkt. Die einzelnen Lobuli der Glandula submaxillaris sind von der Leimmasse getrennt, die um den hinteren Rand des Musc. mylohyoideus in den Sulcus alveolo-lingualis, den sie ganz füllt, gedrungen ist und die Glandula sublingualis umschliesst; sie ist in die oberflächlichen Schichten der Schleimhaut gedrungen. Die Bündel des Musc. mylohyoideus sind zum Theil getrennt. Längs des Venter post. m. digastrici ist der Leim in das Paquetum Riolani gedrungen und erreicht die Pharynxwand vor der Tonsilla. Die vorderen Lobuli der Glandula parotis sind ein wenig infiltrirt. Keine Senkung längs der in dem Tumor eingelagerten Art. maxillaris ext., dagegen ein wenig nach unten längs der V. jugularis int., die mit der V. facialis ant. in Verbindung steht.

7. Mann, 64 Jahre, linke Seite. 150 Grm. wurden injicirt. Der Tumor füllt die Regio submaxillaris, überschreitet die Mittellinie ca. 1 1/2 Cm., umschliesst den Venter ant. m. digastrici; nach hinten legt er sich auf die äussere Seite des Musc. sternocleidomast. (dessen äussere Bündel ein wenig infiltrirt sind). Er hat sich in die Regio carotidea sup. und ein paar Centimeter nach unten vor den Venter ant. m. omohyoidei (suprafascial) niedergesenkt. Längs der eingelagerten V. facialis ant. ist der Leim an die V. jugularis int. gekommen und hat sich 4 Cm. nach unten auf die vordere Fläche gesenkt; nichts längs der Art. carotis ext. und comm. Die Leimmasse ist ferner um den hinteren Rand des Musc. mylohyoideus in den Sulcus alveolo-lingualis, sowie auch längs des Venter post. m. digastrici in das Paquetum Riolani gedrungen und erreicht die Pharynxwand vor der Tonsilla; der Leim ist zwischen die Bündel des Musc. mylohyoideus gedrungen, wodurch man eine Verbindung des Tumor über und unter diesem Muskel bekommt. Die Glandula submaxillaris ist ganz infiltrirt; nichts um die Parotis.

G. Die Regio retromaxillaris s. parotidea.

Die ossöse Begrenzung dieser Region ist nach vorn die hintere Seite des Ramus lateralis maxillae inf. und des Processus pterygoideus, nach hinten der Processus mastoideus und der Process. transversus des Atlas und des Epistropheus; die Decke wird von der Pars petrosa und der Pars cartilaginea meatus auditorii ext. gebildet, die innere Wand bilden die Mm. constrictores pharyngis, während der Musc. pterygoideus int. die vordere und der Musc. sternocleidom. die hintere Wand vollständig machen; nach unten bildet der Venter post. m. digastrici eine Grenze gegen die Regio carotidea sup. Die Region zerfällt natürlich in zwei Abschnitte, einen oberflächlichen interfascialen Raum, in welchem die Parotis liegt, und einen tiefen, der das Paquetum Riolani, den Musc. digastricus nebst Gefässen und Nerven aufnimmt. Die Glandula parotis füllt ganz den interfascialen Raum, der folglich ebenso wie die Drüse nach oben an die Pars cartilaginea meatus auditorii ext., nach unten einen Centimeter unter den Angulus reicht; nach vorn streckt er sich ein wenig auf die äussere Seite des Musc.

masseter aus, nach hinten wird er von dem Musc. sternocleidomast. begrenzt. Die deckende Fascie, die sich nach oben an den Arcus zygomaticus und die Pars cartilaginea meatus audit. ext., nach vorn an den Ramus lateralis maxillae inf. (geht hier in die Fascia masseterica über) heftet, nach hinten sich mit der Fascienscheide des Musc. sternocleidomast. verbindet und nach unten mit dem tiefen Blatte des Fascienraumes zusammenschmilzt, ist auf ihrer äusseren Seite mit dem subcutanen Bindegewebe und auf ihrer inneren Seite mit der Glandula parotis, in welche sie Bindegewebssepta schickt, innig verbunden. Die Glandulae parotideae lymphaticae liegen drei bis vier an der Zahl in der Parotissubstanz selbst (bisweilen auch ausserhalb dieser), die auch von der V. facialis post. und der Art. carotis ext. durchbohrt wird, eingelagert; die erste, die mehr oberflächlich liegt, steht in der Regel sowohl mit der V. facialis comm. als mit der V. jugularis ext. post. in Verbindung, ihr Stamm geht bald in die eine, bald in die andere der ebengenannten Venen, nach Luschka[1]) am häufigsten in die V. jugularis ext. post., über. Die Art. carotis ext. steigt nach oben innerhalb des Musc. digastricus, dringt dann durch das tiefe Fascienblatt und legt sich entweder in einen Halbkanal auf der inneren Seite der Drüse oder in die Drüsensubstanz selbst ein. In dem interfascialen Raume findet man nur sparsames lockeres Bindegewebe.

Um eine Injection in diesen Raum machen zu können, präparirt man die Haut auf die Seite und sticht die Canüle durch das oberflächliche Fascienblatt; damit man sie nicht in den Musc. sternocleidomast. steche, muss man am besten diesen von seiner Fascienscheide befreien. Man sieht bald, dass man nur eine geringe Menge des Leimes injiciren kann, theils weil man nur sehr wenig loses Bindegewebe und theils weil man so wenige nachgiebige Parteien in dem Raume findet. Man bekommt einen Tumor, der die Fascie auswärtstreibt; nach oben reicht er an den Gehörgang, nach unten ein paar Centimeter unter den Angulus, nach vorn legt er sich auf die hintere Hälfte des Musc. masseter, nach hinten auf den vorderen Rand des Musc. sternocleidomast.; er entspricht folglich dem klinischen Bilde einer Parotitis. Wenn wir den Tumor näher untersuchen, finden wir, dass der Leim zwischen die Lobuli der Drüse eingedrungen ist, dass er das tiefe Fascienblatt perforirt und sich zwischen die Muskeln des Paquetum Riolani gegen die Pharynxwand, die er theils vor, theils hinter der Tonsilla erreicht, gearbeitet hat. Wenn der

1) Die Anatomie des Menschen. 1862. I. Bd. 1. Abth. S. 361.

Leim diesen tiefen Abschnitt der Region erreicht hat, sollte man, nach den Injectionen in die Regio submaxillaris zu schliessen, erwarten, dass er sich in die ebengenannte Region senken würde; eine solche Andeutung findet man in einem Versuche, da ich aber in diesem wie in allen Injectionsversuchen in die Parotisgrube nur eine geringe Menge von Leim eingespritzt habe, ist die Senkung nicht sehr ausgebreitet. Dies ist auch die Ursache, dass man nicht in allen Fällen die Gefässe im Tumor eingelagert findet; wo der Leim sie erreicht hat, findet man eine Andeutung einer Senkung, am deutlichsten längs der Vene und dann sowohl an die V. jugularis int. als an die V. jugularis ext. post. Das Letztere scheint am häufigsten zu sein; in einem Versuche hat diese Senkung die Mitte des Musc. sternocleidom. erreicht, wäre sie weiter gegangen, so hätte sie sich an den oberflächlichen Fascienraum des Trigonum cervicale inf. ausbreiten müssen, wenigstens nach den Injectionen in diese Region zu schliessen. Da aber die Versuche im Ganzen rücksichtlich der Senkung längs den Gefässen nicht so instructiv sind, liegt es nahe, zu untersuchen, ob die Injectionen in die Gefässspalte nicht die nöthige Erklärung geben können. Die Versuche zeigen nun, dass der Leim sowohl längs der Art. carotis ext. als auch längs der V. facialis post. nach oben dringen kann; stellen wir dieses mit den Injectionen in die Regio parotidea zusammen, so sehen wir folglich, dass von dieser eine Senkung in die Gefässspalte theils längs der Vene, theils längs der Arterie stattfinden kann. Welchen Weg die Senkung vorzieht, geht aus den Versuchen nicht hervor, denn es beweist nichts, dass es scheint, als sei der Leim der V. facialis post. am längsten gefolgt, indem diese, die mehr oberflächlich als die Arterie liegt, zuerst umschlossen wird.

Nach vorn ist der Tumor gegen die Glandula submaxillaris gut abgeschlossen, das fasciale Septum scheint hier also stark zu sein, wie bei den Injectionen in die Regio submaxillaris; dünn ist dagegen die Fascienscheide des Musc. sternocleidomast., der oft von der Leimmasse infiltrirt ist; in einigen Versuchen ist auch der Leim dem Ductus Stenonianus an den vorderen Rand des Musc. masseter gefolgt, ohne in das Cavum oris zu dringen. Man sieht also, dass der interfasciale Raum der Regio parotidea ziemlich gut abgeschlossen ist, ausgenommen nach innen; in fast allen Versuchen ist der Leim durch das tiefe dünne Fascienblatt gedrungen, obgleich es nicht, wie Richet[1]) annimmt, natürliche Oeffnungen hat.

1) l. c. p. 190.

Eine suppurative Parotitis öffnet sich am häufigsten subcutan, nicht selten bricht sie in den Meatus auditorius ext. durch die Incisurae Santorinianae, in das Cavum pharyngis oder das Cavum oris; man hat ferner in der Literatur Beispiele der Verbreitung der Entzündung längs der Gefässe an das Mediastinum sowie auch in das Cranium. Bruns[1]) führt ein schönes Beispiel einer Senkung längs der V. jugularis ext. post. an; endlich sagen sowohl Nélaton[2]), Follin und Duplay[3]) als Bruns[4]), dass ein solcher Abscess die Fascienscheide des Musc. sternocleidomast. perforiren und in dieser sich ausbreiten kann.

Die Versuche stimmen also mit den klinischen Erfahrungen gut überein; dass nichts in den Meatus auditorius ext. gedrungen ist, zeigt, dass das abschliessende Bindegewebe hier so stark ist, dass ein suppurativer Process stattfinden muss, um dieses zu durchbrechen. Die Perforation in das Cavum oris kann der Leim nicht hervorrufen, sie findet nämlich nur statt, wenn die Entzündung entweder in den Lobuli der Glandel entstanden oder an diese fortgepflanzt ist.

Ich habe meine Aufmerksamkeit auf eine mögliche Senkung längs der Art. maxillaris int. zwischen die Mm. pterygoidei gelenkt gehabt; die erwähnte Arterie geht von der Art. carotis ext., während sie in dem interfascialen Raume liegt; die Versuche geben hinsichtlich dieses Punktes keine Aufklärung.

Versuche.

(10 Versuche sind gemacht.)

1. Weib, 30 Jahre, rechte Seite. Der Tumor reicht vom Ohr bis an den Angulus, nach vorn legt er sich auf die äussere Seite des Musc. masseter und reicht bis an seine Mitte, nach hinten an den vorderen Rand des Musc. sternocleidomast. (nicht infiltrirt). Der Leim ist zwischen die äusseren Lobuli der Drüse, ferner theils hinter den Musc. digastricus, theils zwischen diesen und den Musc. stylohyoideus gegen die Pharynxwand gedrungen. Keine Senkungen längs der Gefässe. Nichts in der Regio submaxillaris.

2. Mann, 67 Jahre, rechte Seite. Der Tumor reicht vom Ohr bis an den Angulus, nach vorn an die Mitte des Musc. masseter, nach hinten legt er sich auf die äussere Seite der vorderen Hälfte des Musc. sternocleidomast., dessen oberflächliche Bündel etwas infiltrirt sind. Die Art. carotis ext. und die V. facialis post. sind bis an die Stelle, wo sie den Venter post. m. digastrici passiren, an dem entlang eine kleine Verlängerung gefunden wird, eingelagert. Die Parotis ist ganz infiltrirt; nichts in der Regio

1) Handbuch der prakt. Chirurgie. I. Abth. 1. Bd. Tübingen 1859. S. 1075.
2) Éléments de pathologie chirurgicale. Paris 1876. T. IV. p. 537.
3) Traité élémentaire de pathologie externe. Paris 1878. T. 5. p. 88.
4) l. c. p. 1109.

submaxillaris, dagegen ist der Leim zwischen dem Musc. stylopharyngeus und dem Musc. stylohyoideus sowie auch zwischen den obengenannten und dem Musc. digastricus gegen die Pharynxwand gedrungen und reicht bis an die Tonsilla. Nichts zwischen den Mm. pterygoidei.

3. Weib, 38 Jahre, rechte Seite. 50 Grm. wurden injicirt. Der Tumor reicht vom Ohr bis circa 3—4 Cm. unter den Angulus, nach vorn an die Mitte des Musc. masseter, schickt eine Verlängerung mit dem Ductus Stenonianus, nach hinten legt er sich auf die äussere Seite der vorderen Hälfte des Musc. sternocleidomast. (nicht infiltrirt). Der Leim hat die Glandula parotis infiltrirt, hat aber nicht die Art. carotis ext. erreicht; man findet kein Eindringen in das Paquetum Riolani. Die V. facialis post. ist in der Regio parotidea eingelagert, sie geht in die V. jugularis ext. post., längs deren sich der Leim bis an die Mitte des Musc. sternocleidomast. senkt, über. Nichts im Cavum oris.

4. Ein Erwachsener, fett, linke Seite. 75 Grm. wurden injicirt. Der Tumor reicht vom Ohr bis 3 Cm. unter den Angulus, nach vorn an die Mitte des Musc. masseter, nach hinten legt er sich auf die äussere Seite der vorderen Hälfte des Musc. sternocleidomast., der ein wenig infiltrirt ist. Längs der eingelagerten V. facialis post., die auf der äusseren Seite des Musc. digastricus geht, findet man eine Senkung bis an die V. jugularis int.; auch längs der Art. carotis ext., die theilweise umschlossen ist, findet man eine kleine Senkung an den Venter post. m. digastrici. Der Leim ist zwischen die Lobuli der Parotis, ferner zwischen die Muskeln des Paquetum Riolani gegen die Pharynxwand gedrungen und reicht bis an die Tonsilla. Die V. facialis post. steht mit der V. jugularis ext. post. in Verbindung, und längs dieser findet man eine kleine Senkung. Nichts in der Regio submaxillaris oder zwischen den Musc. pterygoidei.

H. Die Regio sternocleidomastoidea.

Um in den interfascialen Raum dieser Region, der vom Musc. sternocleidomast. ganz ausgefüllt wird, also in seine Fascienscheide eine Injection zu machen, macht man einen Hautschnitt auf der Mitte des Muskels, durchschneidet das Platysma und bringt die Cantile innerhalb des oberflächlichen Fascienblattes an. Der Tumor hat die Gestalt des Muskels bewahrt und reicht von dem Proc. mastoideus bis an die Clavicula; an dem hinteren Rande liegt die in der Fascie eingelagerte V. jugularis ext. post. von der Injectionsmasse, die hier 1 bis 2 Cm. hinter den Muskelrand reicht, umschlossen. Der Leim ist zwischen die Muskelbündel eingedrungen und präsentirt sich auf der inneren Seite des Muskels; ist dieser erreicht, so wird insgemein der Saccus coecus gefüllt. Dünne Stellen der Fascienscheide findet man in ihrem unteren Abschnitte sowohl auf der äusseren als auf der inneren Seite; wir finden nämlich, dass der Tumor in mehreren Versuchen sich vor die Clavicula und den Musc. pectoralis maj. gesenkt hat, und dass in allen Fällen, wo der Leim die innere Seite des Muskels

erreicht hat, der Saccus coecus gefüllt worden ist (vgl. hiermit die Injectionen in das Trigonum cervicale inf. und in die Gefässspalte längs der Vene). Von dem Saccus coecus ist eine Ausbreitung an das Spatium suprasternale und an den oberflächlichen Fascienraum des Trigonum cervicale inf. möglich; an diesen letzteren Ort kann der Leim ferner längs der V. jugularis ext. post. kommen. In keinem der Versuche findet eine Senkung längs den grossen Halsgefässen an das Mediastinum statt.

Es ist Velpeau[1]), der zuerst auf einen Abscess innerhalb der Fascienscheide dieses Muskels aufmerksam gemacht hat; er kann, wie er sagt, durch eine primäre Myositis entstehen oder von einer naheliegenden Lymphadenitis fortgepflanzt sein; dass Exsudate aus anderen Regionen sich in diese Fascienscheide senken können, ist schon bei der Regio parotidea[2]) erwähnt worden. Velpeau räth, zur rechten Zeit zu eröffnen, da man nicht wissen kann, wo der Abscess perforiren wird; Bruns[3]) führt ein Beispiel einer Senkung in das Mediastinum an; die Injectionen längs der V. jugularis int. geben die Möglichkeit einer solchen.

Versuche.

(8 Versuche sind gemacht.)

1. Mann, 38 Jahre, fett, linke Seite. Der Tumor ist 4 Cm. breit, der Leim hat sich innerhalb der Fascienscheide gehalten und reicht nach oben an die Insertion des Muskels, nach unten hat er circa 1 1/2 Cm. über der Clavicula aufgehört; er ist zwischen die Muskelbündel gedrungen, hat doch nicht die innere Seite des Muskels erreicht, die Fascie kann man hier frei präpariren; nichts im Saccus coecus. Mit der V. jugularis ext. post. wird eine Verlängerung gegen den Fascienraum des Trigonum cervicale inf. gesendet.

2. Mann, 49 Jahre, rechte Seite. 175 Grm. wurden injicirt. Der 6 Cm. breite Tumor hat die Gestalt des Muskels bewahrt und reicht von seiner Insertion (hier spitzig) an die Clavicula, hat sich ein paar Centimeter vor dieser in der Richtung des Caput sternale gesenkt; nach hinten endet der Tumor am hinteren Rande des Muskels, nach vorn ein wenig vor dem vorderen. Der Leim ist zwischen die Muskelbündel gedrungen und zeigt sich auf der inneren Seite des Muskels, der Saccus coecus hat sich zu füllen begonnen; nichts im Fascienraume des Trigonum cervicale inf. Nichts hinter den Mm. praetracheales oder längs den grossen Gefässen; nichts um die Glandula parotis.

---

1) Leçons orales de clinique chirurgicale. Paris. T. III. p. 442.

2) König hat Suppurationen nach Caries cranii et sterni sich in die Fascienscheide verbreiten gesehen: Die entzündlichen Processe am Halse. S. 25 (Billroth und Lücke, Deutsche Chirurgie. 1882).

3) l. c. S. 1109.

I. Die Regio lateralis colli.

In diese Region habe ich einige Injectionen über dem Musc. omohyoideus gemacht, obgleich sich hier kein interfascialer Raum findet, um die Verhältnisse des Tumors theils zu dem oberflächlichen Fascienraume des Trigonum cervicale inf., theils zu der Axilla zu sehen. Nachdem ich die Haut auf die Seite präparirt hatte, stach ich die Canüle durch das sich hier befindende einfache Fascienblatt. Der Tumor reicht nach oben an die oberen Halswirbel, dringt nach vorn innerhalb des Musc. sternocleidomast. und legt sich hinter die Gefässe, um die Trachea zu erreichen; nach hinten arbeitet er sich innerhalb des Musc. cucullaris, nach unten steigt er innerhalb des Venter post. m. omohyoidei und innerhalb dessen Fascie, endet aber dann in den meisten Versuchen an der Clavicula, sich hier ein wenig nach aussen und innen die V. subclavia senkend. Die Ursache ist wesentlich, dass der Leim einer von oben kommenden Vene an die V. transversa colli folgt und dadurch den Fascienraum des Trigonum cervicale inf. füllt. Um möglicherweise diese Füllung zu hindern, machte ich in einigen Versuchen das oberflächliche Fascienblatt hier los und stach die Canüle dicht über der Clavicula unterhalb des Musc. omohyoideus durch das tiefe Blatt ein; man sah dann, dass der Leim sich innerhalb der Fascie hielt und auf die innere und äussere Seite der V. subclavia niederstieg und dem Plexus brachialis in die Axilla, in einem Versuche an die fünfte Costa, folgte. In allen Versuchen sind die Mm. scaleni infiltrirt, der Leim umschliesst jedenfalls die oberflächlichen Nerven des Plexus brachialis und folgt ihnen an ihre betreffenden Foramina intervertebralia; keine Senkung findet längs der Art. subclavia statt. Nach aussen prominirt der Tumor stark in die Regio lateralis colli, da er durch die Fascie auf die äussere Seite des Musc. sternocleidom. und des Musc. cucullaris vorzudringen gehindert wird.

Wenn wir die Leimmasse innerhalb des Musc. sternocleidomast. etwas näher betrachten, so finden wir, dass sie sich wie der retroviscerale Tumor verhält, was wir ja auch erwarten müssen, da sie sich in denselben Bindegewebsschichten findet. Wir können dann diese beiden Tumoren combiniren und schliessen, dass, wenn der retroviscerale Tumor sich in die Regio lateralis colli senken will, er dem Plexus brachialis an die Axilla — den Weg, den die Suppurationen der cariösen Wirbel nicht selten gehen — folgen wird.

Versuche.

(12 Versuche sind gemacht.)

1. Mann, 24 Jahre, linke Seite. 175 Grm. wurden injicirt. Der an der Clavicula 9 Cm. breite Tumor wird nach oben schmäler und endet

am 2. Halswirbel, nach unten an der Clavicula, nach vorn geht er innerhalb des Musc. sternocleidomast. (nicht infiltrirt) an den äusseren Rand der Art. carotis comm. (er liegt hinter den Gefässen), nach hinten dringt er circa 3 Cm. innerhalb des Musc. cucullaris. Der Leim ist einer von oben kommenden Vene an die V. transversa colli gefolgt und hat den oberflächlichen Fascienraum des Trigonum cervicale inf. und zum Theil den Saccus coecus gefüllt. Die Mm. scaleni sind infiltrirt; ein Theil der Nerven des Plexus brachialis ist eingelagert, der Leim ist ihnen an die Foramina intervertebralia gefolgt. Nichts um die V. oder die Art. subclavia, nichts in der Axilla.

2. Weib, 34 Jahre, rechte Seite. 150 Grm. wurden injicirt. Der an der Clavicula 9 Cm. breite Tumor wird aufwärts schmäler und endet in der Höhe des Os hyoideum, nach unten an der Clavicula; nach vorn geht er innerhalb des Musc. sternocleidom. (nicht infiltrirt) und an den äusseren Rand der V. jugularis int., legt sich ein wenig hinter die Art. carotis comm. und dringt nach hinten ein paar Centimeter innerhalb des Musc. cucullaris. Der Leim ist einer von oben kommenden Vene an die V. transversa colli gefolgt und hat den oberflächlichen Fascienraum des Trigonum cervicale inf. (nicht den Saccus coecus) gefüllt. Die Mm. scaleni sind infiltrirt, den Plexus brachialis kann man frei präpariren. Nichts um die Art. oder die V. subclavia. Nichts in der Axilla.

3. Mann, 57 Jahre, fett, rechte Seite. Nachdem das oberflächliche Fascienblatt des Trigonum cervicale inf. losgemacht war, wurde die Canüle durch das tiefe Blatt dicht über der Clavicula (unterhalb des Musc. omohyoideus) eingestochen. Der 6 Cm. breite Tumor reicht circa 5 Cm. über die Clavicula, nach vorn geht er innerhalb des Musc. sternocleidomast. (nicht infiltrirt) an den äusseren Rand der V. jugularis int., nach hinten erstreckt er sich ein paar Centimeter innerhalb des Musc. cucullaris; nach unten hat er sich, innerhalb der Fascie liegend, auf die innere und äussere Seite der V. subclavia zu senken begonnen. Der Leim folgt den an die Foramina intervertebralia eingelagerten Nerven in die Axilla, eine 1 Cm. dicke Leimschicht liegt auf der äusseren Seite des Musc. serratus anticus bis an die fünfte Costa. Die Mm. scaleni sind infiltrirt, eine geringe Senkung auf der inneren Seite der Arterie. Nichts im oberflächlichen Fascienraume des Trigonum cervicale inf.

4. Weib, 46 Jahre, rechte Seite. Der Versuch wie Nr. 3 gemacht. Der an der Clavicula 8 Cm. breite Tumor reicht nach oben bis in die Höhe der Incisura thyreoidea, nach vorn geht er innerhalb des Musc. sternocleidom. (nicht infiltrirt) hinter die Gefässe an die Trachea, nach hinten circa 3 Cm. innerhalb des Musc. cucullaris; nach unten hat er sich, innerhalb der Fascie liegend, ein wenig auf die äussere Seite der V. subclavia und längs der umschlossenen Nerven in die Axilla bis an die zweite Costa gesenkt; der Leim folgt den oberen Nerven an die Foramina intervertebralia. Die Mm. scaleni sind infiltrirt; die innere Seite der Art. subclavia ist frei. Nichts im oberflächlichen Fascienraume des Trigonum cervicale inf.

Erklärung der Abbildungen.

(Tafel I u. II.)

Die beiden Schnitte, von denen der obere ein wenig schräg gefallen ist, sind von einem 86jährigen mageren Manne genommen; die Fascien, mit blauer Farbe gemalt, sind gut entwickelt. Um die Lageverhältnisse genau zu bekommen, sind die Contouren auf eine mit Kopallack bestrichene Glasplatte, die über das Präparat gelegt wurde, abgezeichnet. Des Ueberblickes wegen sind die Fascienräume etwas ausgedehnt worden. Alle Zeichnungen sind in natürlicher Grösse.

Fig. 1. Schnitt in der Höhe des unteren Theiles der 4. Vertebra colli (obere Schnittfläche).

1. Corpus vertebrae colli IV.
2. Arcus vertebrae colli IV.
3. Processus obliquus vertebrae colli IV.
4. Cartilago thyreoidea.
5. Cartilago arytaenoidea.
6. Musc. arytaenoideus transversus.
7. Mm. constrictores pharyngis.
8. Musc. sternohyoideus.
9. Musc. omohyoideus (Venter ant.).
10. Musc. thyreohyoideus.
11. Musc. sternocleidomastoideus.
12. Mm. praevertebrales.
13. Musc. scalenus anticus.
14. Musc. scalenus med. et post.
15. Musc. levator scapulae.
16. Musc. splenius capitis.
17. Musc. cucullaris.
18. V. jugularis int.
19. Art. carotis comm.
20. N. vagus.
21. N. cervicalis V.
22. Fascienseptum zwischen der Arterie und der Vene.
23. Lamina profunda fasciae colli.
24. Lamina visceralis fasciae colli.

Fig. 2. Schnitt in der Höhe des Angulus maxillae inf. (untere Schnittfläche).

1. Angulus maxillae infer.
2. Atlas.
3. Dens epistrophei.
4. Tonsilla.
5. Lingua.
6. Cavum pharyngo-orale.
7. Cavum pharyngo-nasale.
8. Musc. digastricus (Venter ant.).
9. Musc. geniohyoideus.
10. Musc. mylohyoideus.
11. Musc. stylopharyngeus et styloglossus.
12. Musc. stylohyoideus.

13. Musc. digastricus (Venter post.).
14. Musc. sternocleidomastoideus.
15. Musc. cucullaris.
16. Mm. praevertebrales.
17. Glandula submaxillaris salivalis.
18. Glandula parotis.
19. Art. maxillaris ext.
20. Art. carotis ext.
21. Art. carotis int. (an der Flexura Cowperi getroffen).
22. V. facialis post.
23. V. jugularis int.
24. N. vagus.
25. N. hypoglossus.
26. N. sympaticus.
27. Lamina profunda fasciae colli.
28. Fascienseptum zwischen der Art. carotis int. und der V. jugular. int.
29. Fascienseptum zwischen der Glandula parotis und der Glandula submaxillaris.

Fig. 3. Injection in den retrovisceralen Raum.

Man sieht, wie die blaue Leimmasse von dem retrovisceralen Raume innerhalb der Art. carot. comm. und des Musc. sternothyreoideus in den präviscerален Raum gedrungen ist. Auf der linken Seite ist der Musc. sternothyr. weggenommen; auf beiden Seiten ist die V. jugularis int., die vor und ausserhalb des Tumor gelegen ist, entfernt.

1. Glandula submaxillaris.
2. Musc. digastricus.
3. Art. carotis comm.
4. Musc. sternothyreoideus.
5. Musc. thyreohyoideus.

Fig. 4. An der rechten Seite Injection längs der Vena jugularis int., an der linken Seite längs der Arteria carotis comm.

Auf der rechten Seite liegt die Vene von der Leimmasse umhüllt, die Arterie liegt hinter dieser verborgen. Auf der linken Seite ist die Arterie umhüllt, die Vene, die an der äusseren Seit des Tumor gelegen ist, ist frei.

1. Glandula submaxillaris.
2. Musc. omohyoideus.
3. Musc. sternothyreoideus.
4. V. jugularis int.

XIII.

Aus der Volkmann'schen Klinik.

Zwei Fälle von Lipoma arborescens genu, complicirt mit frischer Synovialistuberculose.

Ein Beitrag zur Lehre vom Tuberculöswerden ursprünglich nicht-tuberculöser Processe.

Von

Dr. Georg Schmolck.

(Hierzu Tafel III u. IV.)

Nur sehr wenige Fälle von Lipom des Kniegelenks sind bisher bekannt geworden, sei es dass diese Affection in der That eine so seltene ist, oder dass man vor Einführung der antiseptischen Wundbehandlung, wo doch die Eröffnung eines Gelenkes mit Recht als eine lebensgefährliche Operation galt, kaum je Gelegenheit hatte, derartige Beobachtungen zu machen. Möglicherweise ist der Grund für die geringe Anzahl der bisher beobachteten Fälle mehr in dem letzteren Umstande zu suchen, da sich in letzter Zeit die Beobachtungen zu mehren scheinen.

Joh. Müller war der Erste, der von dem Vorkommen eines Kniegelenklipoms berichtete. Er erwähnt ein Präparat von beiden Kniegelenken eines Mannes im anatomischen Museum zu Halle[1]) und beschreibt diese Bildung, der er den Namen Lipoma arborescens genu beilegte, als von der Synovialhaut ausgehend, mit einigen Worten. Volkmann hat eine Abbildung dieses Präparats gegeben in der Chirurgie von v. Pitha und Billroth. Bd. II. 2. Abtheilung. S. 576.

Ausserdem sind dann noch folgende Fälle bekannt geworden, von deren erstem es jedoch nicht ganz sicher ist, ob man ihn hierher rechnen darf.

Er ist im Jahre 1862 von Simon in Rostock operirt und von demselben in Langenbeck's Archiv. VI. S. 573 als sarcomatöse Entartung einer hypertrophirten Gelenkzotte beschrieben worden. Doch

1) Ueber den feineren Bau der Geschwülste. S. 50.

spricht, wie aus der kurzen Schilderung ersichtlich, sehr viel dafür, dass es sich ebenfalls um ein Lipom gehandelt hat.

Der bezügliche Fall ist folgender:

1. Ein 46jähriger Mann litt seit einem halben Jahre an Schmerzen im rechten Knie, welches eine leichte Schwellung zeigte. Zuweilen traten beim Gehen ganz plötzlich heftige Schmerzen auf. Die Untersuchung liess eine innerhalb des Gelenkes gelegene, etwas bewegliche Geschwulst von der Grösse einer Patella erkennen, die für einen sehr grossen Gelenkkörper gehalten wurde und sich bei Beugung des Knies an der inneren Seite der Patella vordrängte.. Demgemäss wurde hier die Incision gemacht. Doch war die Exstirpation des Tumors dadurch erschwert, dass er gerade an der entgegengesetzten Seite anhaftete und zwar mit sehr breitem Stiele. Der Erfolg der Operation war ein vollkommener, die Function des Beines wurde wieder völlig hergestellt.

Die mikroskopische Untersuchung zeigte, dass die ganze Geschwulst einen Ueberzug von zartem, einschichtigem Plattenepithel besass, welches eine Fortsetzung des Epithels der Synovialmembran darstellte. Die Geschwulst bestand der Hauptsache nach aus faserigem Bindegewebe, dessen längliche Kerne leicht zu erkennen waren, um welche herum beginnende Verfettung auftrat.

(Vielleicht hat es sich also um ein Fibrolipom oder, wie man früher sagte, ein Lipoma mixtum gehandelt.)

Ausserdem soll der Tumor allerdings noch Riesenzellen enthalten haben.

2. Fall von Volkmann (Beiträge zur Chirurgie, Jahresbericht der Universitätsklinik zu Halle im Jahre 1873. S. 183):

Ein 63 Jahre alter Gutsbesitzer leidet seit $1^1/_2$ Jahren an Reizungserscheinungen im linken Kniegelenk. Schon vor 1 Jahre hatte man einen Gelenkkörper diagnosticirt. Die Beschwerden waren durch das Tragen einer Gummikniekappe nicht zu heben und so wurde anfangs Mai 1873 in der Klinik zur Exstirpation des Gelenkkörpers, der, von der Grösse einer Kirsche an der äusseren Seite des Gelenkes in der Nähe des oberen Drittels der Patella sass, geschritten. Sofort nach Eröffnung des Gelenkes zeigte es sich, dass es sich um ein Lipom handelte, welches sich gestielt in den Gelenkraum hinein, vielleicht von einer Zotte aus, entwickelt hatte und dessen Stiel 1 Cm. breit war. Die Wunde heilte per primam und bereits Ende Mai konnte Patient entlassen werden.

Der Erfolg der Operation war deshalb kein vollständiger, weil sich bei dem Patienten seitdem eine Arthritis deformans, die in ihren ersten Anfängen wohl schon zur Zeit der Operation bestanden haben mag, ausbildete.

3. Fall von Riedel (diese Zeitschrift. X. Bd. S. 37):

Eine 34jährige Frau hatte sich $^3/_4$ Jahre vor ihrer Aufnahme in die Klinik durch Trauma eine Affection des Kniegelenks zugezogen, die mit Schwellung und Schmerz einherging. Bei der Aufnahme war keine Schwellung mehr vorhanden, und es wurde die Diagnose auf ein durch die Verletzung losgerissenes Knochen- oder Knorpelstück gestellt. Als man die Incision am medialen Rande des Ligam. patellae vornahm, fand man in der Tiefe einen derben Fettklumpen von der Grösse einer wälschen Nuss,

der lateralwärts vom Ligam. patellae an dem dort gelegenen Fettpackete inserirte und sich unter dem Ligamente nach der medialen Seite des Gelenks hindurchgeschoben hatte. Exstirpation. Heilung der Wunde per primam. Functionelle Heilung vollkommen.

4. Fall von Riedel (l. c.):

Ein 22jähriges Mädchen klagt seit 13 Wochen über Schmerzen beim Gehen im linken Knie. Es findet sich an der lateralen Seite der Rectussehne ein wallnussgrosser, rundlicher Körper von ziemlich fester Consistenz. Bei der Incision findet sich ein derbes Lipom von mehr als Wallnussgrösse, das von dem Fettgewebe ausgeht, welches den oberen Recessus vom Femur trennt. Die hintere Wand desselben ist dadurch nach vorn ins Gelenk eingestülpt und musste in weiter Ausdehnung mit entfernt werden. Ein derber Fortsatz der Geschwulst geht nach oben zwischen die Fasern des Quadriceps hinein, er konnte nur mit Mühe radical exstirpirt werden. — Ebenfalls vollkommene Heilung.

Die Tumoren sowohl bei Fall 3 als bei 4 bestanden aus reinem Fettgewebe und hatten als Decke eine mehrfache Zellschicht.

Die nun folgenden Fälle 5 und 6 sind von Dr. Lauenstein im Seemannskrankenhause zu Hamburg beobachtet und im Centralblatt für Chirurgie. 11. Jahrgang 1884. S. 836 u. folg. veröffentlicht worden.

5. Einem 16jährigen jungen Mädchen war vor ungefähr 4 Jahren eine Enchondrose am unteren Ende des linken Femur abgemeisselt worden, nach welcher Operation Patientin sich circa 3 Jahre vollkommen wohl befand. Dann traten wieder Beschwerden im linken Knie auf mit Erscheinungen, wie sie für die Einklemmung von Gelenkmäusen charakteristisch sind, und auch die Untersuchung führte zu dieser Diagnose. Die Exstirpation dagegen ergab ein Lipom von der Grösse und Form einer auf die Kante gestellten Feige. Dasselbe ging von der Vorderfläche des Femur aus, von der lateralen Grenze der vorderen Knorpelfacette desselben. Es erfolgte die Heilung der Wunde per primam und die Beweglichkeit des Kniegelenks, welche vor der Operation erheblich beschränkt war, wurde nach einjähriger geeigneter Nachbehandlung wieder eine vollkommene.

6. Bei einem 42jährigen Steuermann, welcher sich 1 Jahr vorher eine Patellarfractur zugezogen hatte, die nur fibrös heilte, wurde gelegentlich einer zunächst allerdings auf eine irrthümliche Annahme hin unternommenen Operation das Kniegelenk incidirt. Es enthielt dünnflüssiges Blut (Folge eines Tags zuvor erlittenen Traumas) und im unteren Theile einen „derben Fettklumpen", welcher durch eine Synovialfalte mit den Ligam. cruciatis und der Fossa intercondylica zusammenhing, jedoch am festesten an der Hinterfläche des Ligam. patellae haftete. Der circa zweiwallnussgrosse Tumor wurde exstirpirt und nach 2 Monaten konnte Patient, dem gleichzeitig wegen des fibrös geheilten Patellarbruches die Naht der Patella gemacht worden war, den Unterschenkel bis zum rechten Winkel beugen und wieder strecken.

Bei den bisher beschriebenen Fällen handelte es sich um in einfacher Zahl entwickelte Tumoren, welche von einer lipomatösen Entartung der übrigen Zotten des Gelenks nicht begleitet waren.

Im November des vergangenen aber und im September dieses Jahres wurden in der Hallenser Klinik 2 Fälle von Lipom des Kniegelenks operirt, bei welchen es sich um eine Vermehrung, Hypertrophie und fettige Entartung sämmtlicher Gelenkzotten handelte und bei welchen ausser dieser Multiplicität der Tumoren noch eine frische complicirende Kapseltuberculose in hohem Grade auffällig und interessant war. Der erste dieser Fälle ist deshalb auch schon auf dem letzten Chirurgencongress von Herrn Geheimrath v. Volkmann mit kurzen Worten erwähnt worden.

Fall 1. Der 23jährige Cand. theol. Carl Rentz wurde am 30. October 1884 in die Klinik aufgenommen. Seine Eltern und Geschwister leben und sind gesund. In der Familie soll nie ein Fall von Tuberculose vorgekommen sein. Auch hat Patient selbst bisher nie Zeichen von Scrophulose erkennen lassen. Er war vielmehr bis zum Jahre 1872 stets gesund, mit Ausnahme eines leichten Masernanfalles, den Patient im 7. Lebensjahre durchmachte, der aber in 3 Tagen, ohne Nachkrankheiten im Gefolge zu haben, ablief.

Im Jahre 1872 — also 12 Jahre vor seiner Aufnahme in die chirurgische Klinik und seiner hier erfolgten Operation — bekam Patient, nachdem er 2—3 Monate vorher sich angeblich eine heftige Erkältung des rechten Beines — jedenfalls aber auch wohl gleichzeitig eine nicht ganz unbedeutende Contusion desselben — zugezogen hatte, indem er mit diesem Beine durchs Eis gebrochen war, heftige Schmerzen im rechten Kniegelenk, welche das Gehen unmöglich machten. Die Gelenkgegend war angeschwollen. Nach achttägiger Ruhe und Pinselung mit Jodtinctur war die Schwellung gewichen und Patient, der noch einige Zeit eine Binde trug, konnte wieder umhergehen. Fieber war während der Erkrankung nicht vorhanden; auch waren andere Gelenke nicht afficirt. Indessen hatte Patient seitdem vielfach an dem damals erkrankt gewesenen Kniegelenk zu leiden. Noch als Schüler bekam Patient 2—3 mal eine ähnliche, plötzlich eintretende, jedesmal etwa eine Woche dauernde Anschwellung des rechten Kniegelenks mit Schmerzen. Nach dem zweiten Anfalle kehrte das Gelenk nicht wieder zu seinem früheren Umfange zurück, sondern blieb, namentlich an der Innenseite, dauernd etwas geschwollen. Von da ab stellten sich bei dem Kranken dann und wann immer schnell vorübergehende Schmerzen ein. Patient konnte das Knie nicht mehr bis zum äussersten Grade extendiren; doch war die Behinderung so geringfügig, dass er die Turnübungen mitmachen konnte.

Als Student wurde Patient 1880 wegen ähnlicher Beschwerden in der Poliklinik behandelt. Es wurde chronischer Hydrops genu diagnosticirt und ihm eine Gummibinde verordnet.

Im Jahre 1883 bekam Patient nach starken körperlichen Anstrengungen: Turnen und Springen, heftige Schmerzen im rechten Knie. Er wurde mit Eisumschlägen behandelt und trug 8 Tage lang einen Wasserglasverband.

Bei seiner Aufnahme in die Klinik gibt Patient, der von der Grösse der Veränderungen, die sich inzwischen an seinem Kniegelenk entwickelt haben, keine rechte Ahnung hat, an, seit 8 Tagen wieder eine Verschlimmerung seines Zustandes bemerkt und an mässigen Schmerzen gelitten zu haben.

Patient ist ein kräftiger, gut genährter Mann. Lunge und Herz sind völlig normal, auch die übrigen inneren Organe intact. Die rechte Kniegelenksgegend ist ziemlich stark geschwollen; namentlich ist die Bursa quadricipitis an der inneren Seite stark vorgebuchtet. Die Patella scheint ein wenig emporgehoben, man hat aber nicht das Gefühl des Tanzens der Patella, auch nicht, wenn man den Gelenkinhalt durch Druck auf die Bursa in eine grössere Spannung versetzt. Doch ist in der Bursa quadricipitis und zu beiden Seiten der Patella ganz undeutlich Fluctuation nachzuweisen und fühlt man zwar keinen festen Körper, der als eine Gelenkmaus gedeutet werden könnte, wohl aber eigenthümlich teigige Massen, die irrthümlicherweise auf eine ausgedehnte Verdickung der Kapsel bezogen werden.

Es wird daher eine gewöhnliche, fungöse Kniegelenksentzündung mit mässigem Erguss diagnosticirt und am 1. November 1884 an der Innenseite das rechte Kniegelenk dicht neben der Patella durch einen grossen Schnitt eröffnet. Es entleerte sich keine Flüssigkeit, vielmehr prolabirt aus der Oeffnung eine grosse Anzahl höchst eigenthümlicher, dunkelrother, zottenartiger Gebilde, die sich durch ihre ganz ungewöhnliche Grösse auszeichnen, indem dieselben zum Theil den Umfang einer starken Daumenphalanx haben. Ein grosses Packet derselben, welches der vorderen Fläche des Femur, resp. der hinteren Wand der Bursa extensorum aufsitzt und dieselbe, wie Taf. III. IV, Fig. 1 zeigt, zu einer grossen und breiten Falte ausgezogen hat, wird mit sammt der ihm zum Anheftungspunkte dienenden Synovialmembran abgeschnitten, wobei eine ungewöhnlich starke Blutung entsteht, die durch mehrere Unterbindungen und Compression mit Schwämmen gestillt werden muss. Offenbar ist die enorm gewucherte Gelenkmembran ungewöhnlich stark vascularisirt. Ausser diesem Packete finden sich noch drei aus ähnlichen, jedoch grösseren, knolligen Auswüchsen gebildete polypenartige Geschwülste, die durch einen als Gegenöffnung angebrachten Schnitt an der Aussenseite des Gelenks ebenfalls mit starker Blutung entfernt worden. Zwei von ihnen sind auf Taf. III. IV, Fig. 2 und 3 abgebildet. Einführung von drei dicken Drains, zwei ins Gelenk, einen in die Bursa extensorum.

Das Gelenk wird sehr stark mit 1 pro Mille Sublimatlösung ausgespült. Naht, Lister'scher Verband. Letzterer wird sehr fest angelegt, um die ziemlich beträchtliche Blutung aus der Synovialis zu stillen. — Temperatur Abends 36,8. Wohlbefinden.

Den 2. November 37,8. Patient klagt über Schmerzen, die hauptsächlich an den Stellen der Drains zu sitzen scheinen. Daher Verbandwechsel, wobei es sich zeigt, dass die Wunde absolut reizlos ist. Der neue Verband wird weniger fest angelegt, worauf die Schmerzen aufhören.

3.—5. November. Temperatur normal; vollkommenes Wohlbefinden.

6. November. Verbandwechsel. Wunde völlig reactionslos. Aus dem Gelenk lässt sich kein Secret ausdrücken; in demselben ist nur wenig geronnenes Blut vorhanden. Alle drei Drains werden entfernt.

7.—13. November. Fortdauernd fieberfreier und schmerzloser Verlauf.

14. November. Verbandwechsel. Die Wunden sind geheilt, nur die Drainstellen nässen noch etwas. Die Nähte werden entfernt.

18. November. Die Wunden sind völlig verheilt.

Am 21. November bekommt Patient einen Wasserglasverband, der am 16. December wieder entfernt wird. Das Knie ist schmerzlos, zeigt sich aber nur wenig beweglich. Patient wird entlassen, indem ihm fleissige Uebung des Gelenks empfohlen wird.

Am 6. Januar 1885 stellt sich Patient wieder vor. Er kann das Bein activ bis zu 120° Flection heben; die Beweglichkeit nimmt noch continuirlich zu. Er geht, ohne zu hinken, und macht weite Wege.

Von der ungewöhnlichen Grösse und Multiplicität der in Form gestielter Lipome gewucherten Gelenkzotten, sowie von der Art und Weise, wie dieselben der ebenfalls stark fettreichen Synovialis aufsitzen, gibt die beigefügte Taf. III. IV ein getreues Bild. Fig. 1 stellt die von der Innenseite des Gelenks entfernten Massen dar, die beiden kleineren (Fig. 2 u. 3) sind von der Aussenseite des Gelenks exstirpirt. Das erstere zeigt ein über fünfmarkstückgrosses Stück Synovialis mit einer beträchtlichen Anzahl gestielt von der Synovialis entspringender, zottenartiger Bildungen. Die kleinsten derselben, bis ½ Cm. lang, erinnern ganz an hypertrophische Gelenkzotten und sind am ausgeschnittenen Präparat von fast rein rother, höchstens schwach gelbröthlicher Farbe, von weicher, sammetartiger Consistenz. Die grösseren Zotten stellen keulenförmige, birnförmige oder einfach abgestumpfte cylindrische Bildungen dar, welche durchweg eine mehr gelbliche Farbe haben, zum Theil an längeren Stielen befestigt sind und eine Länge bis zu 4, ja 5 Cm. erreichen. Sie haben vollständig das Aussehen und die Consistenz von Lipomen und das Ganze erinnert ausserordentlich an stark entwickelte Appendices epiploïcae am Dickdarm fetter Personen.

Bei genauerer Betrachtung einer einzelnen Zotte fallen noch einige Unregelmässigkeiten in der Färbung der Oberfläche auf, die den Verdacht aufsteigen lassen, dass es sich gleichzeitig um eine frische Tuberculose ihres synovialen, bei oberflächlicher Betrachtung noch glatten und glänzenden Ueberzuges handeln möge. Man findet besonders in den basalen Theilen der mittelgrossen Zotten einige undeutlich sich markirende kleinste perlgraue oder selbst graugelbe Knötchen, die hier und da auch wohl ganz leicht prominiren. Bei Lupenvergrösserung sieht man, wie die äusserste zierliche, die ganze Oberfläche der Zotten überziehende Gefässramification an den Stellen dieser graugelben Knötchen aussetzt.

Nachdem das Präparat bis zum nächsten Morgen gelegen, treten die Tuberkel viel deutlicher und unzweifelhafter hervor; fast auf jeder der grösseren Zotten findet sich ohne Mühe eine ganze Reihe derselben bis zu Hirsekorngrösse. Auch die mit der Hauptmasse der Zotten entfernte Synovialis selbst, an der in frischem Zustande keine miliaren Eruptionen hatten bemerkt werden können, zeigt jetzt eine grosse Anzahl transparenter, gelblich grauer, submiliarer Knötchen, dieselbe stellenweise dicht durchsetzend. Ausserdem treten an dem Haupttumor (Fig. 1) jetzt zwei hanfkorngrosse flach prominirende, derbere, gelbliche und bereits opake Infiltrate in der Synovialis auf (in der Zeichnung angedeutet), die, wie bei Lupenvergrösserung deutlich erkennbar, aus einer grossen Zahl minimalster Tuberkel-

knötchen bestehen. Aehnliche etwas kleinere tuberculöse Herde, ähnlich den Solitärtuberkeln, finden sich auch in spärlicher Zahl an den Zotten vor, und zwar an den kleinsten Formen derselben. Sie erscheinen hier als stecknadelkopfgrosse, nicht ganz scharf begrenzte, opake, gelbliche Bildungen, meist an dem freien Ende der Zotte sitzend.

Die Schnittfläche der kleinsten Zottenauswüchse ist röthlich, mit zahlreichen Gefässluminibus. Die grösseren Körper zeigen dagegen ein derberes, blassgelbes Fettgewebe und bindegewebige Züge.

Mikroskopisch zeigen die kleinsten Zotten ein sehr zartes Bindegewebsgerüst von nur wenig ausgesprochenem streifigem Bau und mit eingestreuten rundlichen (lymphoiden) spindelförmigen und sternförmigen Körperchen. Dieses Gerüst wird von einer sehr grossen Zahl feinster, meist relativ dickwandiger Blutgefässe durchsetzt, die grossentheils parallel zur Längsaxe der Zotte verlaufen und sich mehrfach verästeln. Die venösen Gefässe sind spärlicher und finden sich meist dicht unter der die Geschwülste überziehenden Serosa. Letztere selbst ist mit einem vielfach noch deutlichen Endothel bekleidet. Fettgewebe findet sich in den kleinsten Zotten nur äusserst spärlich, während es in den grossen Zotten die Hauptmasse bildet und dieselben als ausgesprochene Lipome erscheinen lässt.

Was nun die miliaren Eruptionen anbelangt — von denen man, nach deren Frische und Kleinheit ebenso wie nach dem ganzen klinischen Verlauf annehmen muss, dass sie erst in der allerletzten Zeit als eine secundäre Störung in dem schon seit Jahren erkrankt gewesenen Gelenk sich entwickelt haben — so liegen dieselben sämmtlich in der Serosa, resp. dicht unter derselben und erscheinen in ihren kleinsten und jüngsten Formationen am gefärbten Präparate eben noch dem blossen Auge erkennbar.

Unter dem Mikroskope lösen sie sich als dichte Ansammlungen ganz gleichmässig grosser, lymphoider Rundzellen auf, die stets in innigem Zusammenhange mit den Blutgefässen stehen, sei es, dass das Gefäss central durch das Knötchen hindurchgeht oder dass das letztere dem Gefäss lateral aufsitzt, entweder knopfförmig oder dasselbe theilweise umgreifend. Sehr schön markirt sich an einigen Stellen, wo man Längsschnitte der Blutgefässe und der sie umhüllenden Tuberkel vor sich hat, der Unterschied zwischen den Endothelzellen des Gefässrohres und den viel kleineren granulirten Tuberkelelementen. Erst in den grösseren Knötchen, die meist länglich-rund configurirt sind, hier und da auch ganz unregelmässig geformte Zellenhaufen darstellen, finden sich grössere epithelioide Zellen vor, und hier gelingt es auch, unzweifelhafte Tuberkelbacillen, jedoch in geringer Anzahl, nachzuweisen. Vielkernige Riesenzellen kommen in diesen kleinsten und jüngsten Tuberkelkörnerchen nicht vor. Dagegen zeigt ein Schnitt durch den einen der oben erwähnten grösseren Tuberkel der Synovialis (Taf. III. IV, Fig. 1) Riesenzellen in ganz erstaunlicher Anzahl. Kleine Rundzellen finden sich hier nur wenige. Vielmehr besteht der Knoten der Hauptsache nach aus epithelioiden Zellen und grossen, meist vielkernigen Riesenzellen von der vielgestaltigsten und wunderlichsten Form. Bei schwächerer Vergrösserung erscheint der ganze Knoten aus einer Reihe ungleich grosser einzelner Knötchen zusammengesetzt, die entweder unmittelbar aneinander stossen oder durch schmale, faserige Züge gegeneinander abgegrenzt sind. Der ganze Knoten ist fast überall durch eine Art von Kapsel, aus streifigem,

zellenreichem Gewebe bestehend, gegen die gesunde Synovialis, in der sich jedoch auch hier und da kleinste, den oben beschriebenen identische Knötchen finden, abgegrenzt.

Sehr erwähnenswerth sind noch eigenthümliche Ansammlungen von braunem Pigment, die sich als verstreute rostbraune Flecke vorwiegend in den peripheren Theilen der grösseren Tuberkel finden, ganz spärlich in dem centralen Theil und in der Synovialis, und welche jedenfalls auf frühere Blutungen zurückzuführen sind. Bei stärkerer Vergrösserung bestehen diese Pigmentflecken aus glänzenden, braunen, eckigen oder rundlichen Körnern von verschiedener Grösse, meist frei im Gewebe liegend, nur hier und da von den Zellen aufgenommen.[1])

Fall 2. Der 52jährige Landwirth Schäfer, der angeblich aus einer gesunden Familie stammt, in der Tuberculose nicht vorgekommen sein soll, und sich auch als ein grosser, kräftig gebauter Mann präsentirt, dessen innere Organe anscheinend völlig gesund sind, leidet seit 5 Jahren an einem chronisch entzündlichen Processe im rechten Kniegelenk. Die Affection hat damals mit Knacken im Gelenk und Schmerzen, die sich namentlich bei längerem Stehen und stärkeren Anstrengungen zeigten, begonnen. Sehr allmählich nahm der Umfang des Gelenkes zu und die Beschwerden steigerten sich. Einreibungen, Pflaster und Kaltwassercuren waren ohne jeden Erfolg.

Seit den letzten 4 Wochen ist, angeblich nach einer Erkältung, eine heftige Steigerung der krankhaften Processe im Kniegelenk eingetreten. Patient geht mühsam und stark hinkend mit dem Stock.

Bei der am 2. September 1885 erfolgten Aufnahme des Patienten zeigte sich das Kniegelenk durch einen grossen Erguss, der namentlich die Bursa extensorum ausdehnt, die bis handbreit über die Patella hinaufragte, sehr angeschwollen. Das Gelenk war heiss und ein Minimum flectirt. Bei der Palpation des Gelenkes fühlte man die Kapsel stark wulstig verdickt und durch den Erguss hindurch an einzelnen Stellen theils weichere, lappige Massen, theils härtliche oder selbst knochenharte Einlagerungen in der Kapsel, die etwa den Umfang eines Markstückes darbieten. Die Temperatur zeigt leichte abendliche Steigerungen (38,5°).

Die Wahrscheinlichkeitsdiagnose wird nach in anderen Fällen gemachten Erfahrungen auf Hydrops tuberculosus, und zwar speciell auf beginnende Tuberculose eines bereits seit längerer Zeit erkrankten Gelenkes gestellt.

Am 3. September wird das Gelenk zu beiden Seiten der Patella durch zwei grosse 7—8 Cm. lange Längsschnitte eröffnet. Nach Abfluss einer grossen Menge klarer synovialer Flüssigkeit und Auseinanderziehung der Incisionswunden mit stumpfen Haken prolabiren aus den letzteren tiefdunkelrothe, wulstige Synovialfalten, die mit Hunderten hypertrophischer gurkenkerngrosser und grösserer blutrother Zotten besetzt sind. Mit Messer und Scheere werden, soweit es möglich ist, aus dem geöffneten Gelenk alle Zottenmassen, meist mit grossen ansitzenden Theilen der Synovialis, entfernt, wobei sich die äusseren unter der stark gewulsteten eigentlich syno-

1) Die mikroskopische Untersuchung verdanke ich der Güte des Herrn Privatdoc. Dr. Schuchardt, Assistenzarzt an der chirurgischen Klinik.

vialen Schicht liegenden Partien des Kapselbandes stark fibrös verdickt zeigen. Die Blutung ist anfangs sehr bedeutend, steht jedoch nach längerer Ausspülung mit kalten antiseptischen Flüssigkeiten vollständig, so dass die Wunden genäht und nur zwei starke Drains eingelegt werden.

Zu bemerken ist, dass die Gelenkknorpel, soweit sie dem Gesicht und dem Finger zugänglich waren, sich vollständig gesund erwiesen.

Bei der genaueren Untersuchung der exstirpirten Zotten und synovialen Massen zeigte sich eine sehr deutliche, offenbar ganz frische Synovialtuberculose. Unter und in dem serösen Ueberzuge der strotzend mit Blut gefüllten, übrigens ganz aus Fettgewebe bestehenden, hypertrophischen Gelenkzotten sah man überall, eben dem blossen Auge erkennbar, die feinen submiliaren Körner liegen, die sich auch mikroskopisch unzweifelhaft als echte, eben erst hier und da in beginnender Fettmetamorphose und Verkäsung befindliche Tuberkel erwiesen. Auch der Nachweis des Vorkommens von Bacillen in denselben konnte geführt werden. Aeltere, grössere und deutlich käsig gewordene Knötchen fanden sich nicht vor, so dass es sich offenbar um eine ganz frische Affection des seit 5 Jahren erkrankten Gelenkes handelte.

Der Verlauf war ein völlig reactionsloser, so dass Patient bereits nach 3 Wochen (25. September) trotz der ausserordentlichen Schwere des Eingriffes im Gypsverbande entlassen werden konnte.

Patient hat sich dann Anfangs October wieder vorgestellt; das Gelenk ist sehr abgeschwollen, wenn auch immer noch stärker als das der anderen Seite und ganz frei von Erguss. Auch ist eine Verwachsung der Gelenkflächen nicht eingetreten, da passive Beugungen in geringer Ausdehnung vollständig glatt erfolgen. Doch wird der Vorsicht halber dem Patienten noch der Gebrauch eines Schienenapparates empfohlen und soll derselbe vor der Hand mit steifem Gelenk gehen.

Es unterliegt wohl keinem Zweifel, dass es sich bei diesem Patienten ursprünglich um einen einfachen Fall von Hydrops mit starken Zottenwucherungen gehandelt hat, der vielleicht schon im Begriffe war, in Arthritis deformans überzugehen, wenngleich Knorpeldefecte und ossificirende Wülste an den Gelenkrändern nicht nachgewiesen werden konnten; wenigstens scheint dafür das Vorkommen jener obenerwähnten harten Einlagerungen in die Kapsel zu sprechen, die besonders an der äusseren Seite des Gelenks als flache rundliche bis markstückgrosse Scheiben hervortreten und vor der Operation auch den Gedanken an eigentliche Gelenkkörper hatten aufkommen lassen. Sie wurden bei der Operation vollständig excidirt und erwiesen sich als diffuse Verknöcherungen des subsynovialen Bindegewebes.

Klinisch besonders interessant ist in den beiden eben beschriebenen Fällen die Beobachtung der beginnenden Tuberculose. Es ist schon durch Riedel (l. c.) darauf aufmerksam gemacht worden, dass sich sehr häufig bei der eigenthümlichen Form der fibrinösen Synovitis, welche zur Bildung von Reiskörpern führt, später secun-

där eine Synovialtuberculose einstellt. Er beschreibt (l. c.) 4 Fälle von massenhaften Corpusculis oryzoideis im Kniegelenk, bei welchen sich ausnahmslos später Tuberculose des Gelenks entwickelte, und stellt im Anschluss hieran und an eine Reihe ähnlicher in der Literatur verzeichneter Fälle die Prognose bei fibrinösen Körpern des Gelenkes als verhältnissmässig ungünstig hin.

Dass ebenso wie die Synovitis fibrinosa auch die Lipomasie der Gelenkzotten die durch vermehrte Vascularisation u. s. w. Gelenkhaut für die Ansiedlung der Tuberkelbacillen besonders empfänglich machen kann, ist leicht erklärlich und unsere Fälle liefern dafür ein lehrreiches Beispiel. Ob die sehr starke Ausspülung des Gelenks mit antiseptischen Lösungen den beginnenden tuberculösen Process definitiv zum Stillstand gebracht haben wird, muss abgewartet werden. Jedenfalls ist diese Hoffnung nicht unberechtigt, da man schon oft eine beginnende Gelenktuberculose durch eine derartige Behandlung definitiv geheilt hat. Bis jetzt haben sich bei beiden Patienten keinerlei Symptome einer recidivirenden Gelenkaffection gezeigt.

Was aber in den beiden vorliegenden Fällen die primäre Erkrankung selbst anbetrifft, so ist es unserer Ansicht nach nicht zu bezweifeln, dass sich die zottigen und polypösen Bildungen, die hier in so ungewöhnlicher Zahl auftreten, durch eine Fetthyperplasie und Neubildung der physiologischen Gelenkzotten gebildet haben, so dass wir deshalb das Ganze am einfachsten mit dem Ausdruck „Lipomasie der Gelenkzotten" bezeichnen.

Im Gegensatz hierzu haben Riedel und Lauenstein in den sub 3, 4, 5 und 6 von mir mitgetheilten Fällen einen anderen Entstehungsmodus, nämlich die Entwicklung aus para- und retrocapsulären Fettlagern angenommen.

König weist ganz besonders in einer Anmerkung[1]), die er zu den beiden von Riedel mitgetheilten Fällen macht, darauf hin, dass man sich die Entstehung dieser Geschwülste wohl ähnlich zu denken habe, wie die der subserösen Fettgeschwülste des Peritoneums; er will daher diese Lipome als „subseröse Gelenklipome" bezeichnen.

Die beiden von Riedel beschriebenen Fälle scheinen ihm die Haupttypen dieser Geschwulst am Kniegelenk zu repräsentiren, indem die Gelenklipome von den zwei grossen Fettlagern desselben, dem einen zu beiden Seiten des Ligam. patellae, dem anderen auf der vorderen Fläche des Oberschenkels hinter der Bursa extensorum (Bursa supragenualis) gelegenen, ausgegangen sind. Gerade an der

1) Diese Zeitschrift. X. Bd. S. 37.

letzteren Stelle gibt er an, schon öfters bei Gelegenheit des Operationscursus an den Gelenken kräftiger Männer eine eigenthümliche Einstülpung des retrocapsulären Fettes, und zwar meist auf der lateralen Seite der Bursa, resp. des Oberschenkels bemerkt zu haben, und glaubt König, dass kräftige Bewegungen des lateralen Randes des Musculus rectus die breite Fettmasse auf den Knochen zusammendrücken und in das Gelenk hineinzustülpen vermögen; ja er nimmt an, dass unter Umständen sogar durch eine Gewalteinwirkung eine so plötzliche und heftige Spannung der Fascie auf der einen Seite des Ligam. patellae hervorgerufen werden kann, dass ein Riss der Synovialis die Folge sei, der einen Theil des Fettes in das Gelenk eintreten liesse. Indessen sei ein Trauma durchaus keine nothwendige Voraussetzung, denn auch ohne ein solches sei das Hereinwachsen eines Lipoms von einem grossen Fettlager aus nichts Erstaunliches.

Lauenstein erklärt sich mit dieser Ansicht König's völlig einverstanden und will seine beiden Fälle als Stützen für die Wahrscheinlichkeit der König'schen Theorie angesehen wissen.

Nun mag ja diese König'sche Ansicht für das als einzelne Geschwulst auftretende Gelenklipom, wie es Riedel und Lauenstein und früher schon Volkmann beobachtet und beschrieben haben, zutreffen, für die multiple Form aber, wie sie zuerst Joh. Müller als Lipoma arborescens bezeichnet hat, muss man unbedingt auf die Hyperplasie der Gelenkzotten zurückgehen. Man wird nämlich zugeben müssen, dass die ganze Configuration der Tumoren bei dem Joh. Müller'schen Falle — wie man aus der Abbildung in der Chirurgie von v. Pitha und Billroth. Bd. II. 2. Abtheilung. S. 576 ersehen kann — und bei den eben von uns beschriebenen Fällen einen wesentlich anderen Charakter trägt, als bei den Tumoren, welche in den Fällen von Simon, Volkmann, Riedel und Lauenstein sub 1, 2, 3, 4, 5 und 6 geschildert sind. Aus dieser Verschiedenheit der Configuration lässt sich auch auf die Art und Weise der Entstehung des isolirten Lipoms einerseits, und des Lipoma arborescens andererseits schliessen.

In dem Joh. Müller'schen nämlich und in den beiden von mir beschriebenen Fällen, wo sich excessive Fettwucherungen, welche an dünneren, zuweilen selbst fadenförmigen Stielen aufgehängt sind, in so bedeutender Anzahl auf der Gelenkhaut finden, dass Volkmann das Aussehen derselben in diesem Zustande mit dem Aussehen eines Schafpelzes verglichen hat, kann man an diesen Wucherungen alle möglichen Uebergangsformen von der normalen, nur spärliche Fettzellen enthal-

tenden Gelenkzotte bis zu vollständigen Fettgeschwülsten erkennen, denen von dem Charakter der Gelenkzotten fast nichts als die Endothelbekleidung geblieben ist. Man ersieht daraus deutlich, dass sie aus den physiologischen Gelenkzotten hervorgegangen sind durch einen Process, welchen wir oben als „Lipomasie der Gelenkzotten" bezeichnet haben. Nur für diese multiplen Lipome ist selbstverständlich der von Joh. Müller gewählte Name Lipoma arborescens zutreffend.

Dieser gegenüber steht die andere Art von Gelenklipomen (in unserer Abhandlung repräsentirt durch die Fälle 1 bis 6), welche mehr abgerundet und isolirt vorkommende Tumoren bilden, an welchen sich die Entstehung aus Gelenkzotten nicht erkennen lässt. Für dieses isolirte Gelenklipom dürfte die König'sche Theorie zutreffen, zumal sie ein Analogon in der Entstehung der subserösen Fettgeschwülste des Peritoneum findet.

Ob nun aber diese Aetiologie für alle Fälle der letzteren Art zutrifft oder ob nicht vielmehr auch hier in vielen Fällen die Wucherung von einer Gelenkzotte ausgeht, wird sich schwer erweisen lassen. Volkmann scheint übrigens für den Fall von isolirtem Lipom, welchen er beschrieben hat [1]), das Letztere anzunehmen, denn er bemerkt besonders, dass sich das Lipom „vielleicht von einer Gelenkzotte aus" entwickelt habe.

Zum Schlusse erlaube ich mir meinem hochverehrten Lehrer, Herrn Geh.-Rath Prof. Dr. v. Volkmann, welcher die Güte hatte, mir die obigen Fälle aus seiner Klinik zur Verfügung zu stellen, hierfür sowie für die freundliche Durchsicht der Arbeit meinen verbindlichsten Dank auszusprechen, ebenso Herrn Dr. Leser für gütige Unterstützung.

---

1) Beiträge zur Chirurgie, Jahresbericht der Universitätsklinik zu Halle im Jahre 1873. S. 183.

XIV.

Eine neue Operation der Patellarfractur. Subcutane Metallnaht der Kniescheibe.

Von

Prof. Dr. Anton Ceci,
Dirigent der propäd.-chirurg. Klinik zu Genua.

Die bedeutenden functionellen Störungen, welche ein Kniescheibenbruch gewöhnlich hinterlässt, sind bekannt: gleich nach erfolgtem Bruche stellt sich eine articuläre Blutgeschwulst von wechselnder Grösse ein; oft wird auch der präpatellare Schleimbeutel mit Blut gefüllt und communicirt mit dem Gelenk.

Die Lageveränderung der beiden Fragmente hängt hauptsächlich von dem Grade der Zerreissung der lateralen Kniescheibenbänder ab. Das Blut und die Synovialflüssigkeit, welche sich zwischen die beiden Bruchstücke ergiessen, der Zug des M. quadriceps und die Retraction des Lig. patellae behindern mehr oder weniger den Contact der beiden Bruchstücke und die Bildung eines knöchernen Callus. Das lange Liegenlassen der Immobilisationsapparate bewirkt oft Verminderung oder gar Verlust der Beweglichkeit des Kniegelenks. Der oft sich bildende Knochencallus zieht sich durch die Bewegungen des Gelenks später in die Länge.

Wenn sich auch ein knöcherner oder ein fibröser Callus bildet, welcher glückliche Verlauf durch besondere Umstände bedingt ist, so bleibt doch immer die Gefahr der Recidivfractur, die sich noch mit einer gefährlichen Gelenkeröffnung verbinden kann.

Nicht selten wurde auch während der Bildung des Callus Nekrose eines Fragments beobachtet, wohl bedingt durch die Art des Verbandes.

Die schweren Folgen der Verletzung und die Schwierigkeit der Heilung führten denn auch zu den verschiedensten Methoden auf therapeutischem Gebiete.

Die Therapie hat erstens den Gefahren der fehlenden oder unvollkommenen Consolidation der beiden Fragmente zu begegnen,

zweitens der Verminderung oder dem Verluste der Function des Kniegelenks.

Eine erste Art der Therapie besteht in günstiger Position des Beines: Streckung des Kniegelenks bei Rückenlage, Beugung des Oberschenkels gegen das Becken, um den M. triceps zu entspannen; um die beiden Fragmente zusammenzuhalten, kann man einen Apparat anwenden, welcher, indem er sich der Oberfläche des Gelenks gut anschmiegt, noch eine besondere Aushöhlung, um die Kniescheibe aufzunehmen, trägt, welche die beiden Stücke in Contact erhält (Malgaigne).

Eine andere Methode wurde von Knight und Gibson angegeben; durch einen Ring, der mittelst nach hinten angebrachter Schiene gestützt wird, ist die Fixirung bewirkt; doch kann die Knochenernährung durch diesen Apparat gehindert werden.

Um die Fragmente im Contact zu erhalten, wurden noch Apparate construirt von Dorsey, Hynew, Hamilton, A. Cooper und Lorsdale.

Prof. Mazzoni erfand einen sehr einfachen Verband: Er hält die beiden Stücke mittelst der Finger zusammen, während ein Gypsverband darüber hart wird; so bleiben an den vier Ecken der Patella Eindrücke und die Fragmente bleiben fest in ihrer Lage.

Erwähnenswerth sind auch die Haken von Malgaigne; dieselben verlangen jedoch eine lange und vollständige Immobilisation des Gelenks und können zudem noch Perforationen in dasselbe hervorbringen.

Trélat modificirte im Jahre 1863 das Verfahren von Malgaigne, indem er die Haken statt direct auf die Patella auf Stücke von Hartgummi wirken liess, welche dem Knie und dem Oberschenkel nach modellirt waren.

Vor 3 Jahrhunderten gab ein Italiener, Severino, die directe Naht der Bruchstücke an, wurde aber deshalb beinahe für verrückt gehalten.

Die Ersten, welche die Naht wirklich anwendeten, waren Byrd und Cooper von S. Francisco und zwar für frische und alte Brüche; in frischen Fällen werden die Fragmente blossgelegt und genäht, in alten müssen dieselben zuerst angefrischt werden.

Nur flüchtig gedenke ich der Operation von Lund, welcher einen Stift mit Schraubengewinde in je ein Bruchstück einstiess und dieselben mittelst eines Verbindungsstückes einander näherte.

Kocher zog auf der Vorderfläche des Gelenks Catgutfäden durch und band sie über einem Gazekissen, das auf der Kniescheibe lag.

Niehors zog einen Silberfaden vom oberen Rand der Patella über die vordere Gelenkfläche und drückte die Fragmente gegeneinander, indem er den Faden am unteren Rande wieder herauszog.

Lister bediente sich eines ähnlichen operativen Verfahrens in Bezug auf die beiden Bruchstücke, nachdem er zuvor die Anfrischung und die in Vergessenheit gerathene Metallnaht gemacht hatte.

Volkmann und Schede entleeren zuerst das Blut mittelst Punction aus dem Gelenk, waschen dasselbe mit einer desinficirenden Flüssigkeit aus, legen die Fragmente bloss und nähen dieselben.

Dieffenbach schlug die Durchtrennung des Lig. pat. propr. vor.

Dies sind die hauptsächlichsten Operationsmethoden bei Patellarbruch.

Die neuesten und besten Statistiken ermuthigen einstweilen noch nicht sehr zur Anwendung der Naht, denn es kommt ein nicht unbeträchtlicher Procentsatz von Todesfällen vor; oft bleiben Functionsstörungen des Gelenks zurück oder gänzliche Unbrauchbarkeit desselben. Die Apparate jedoch, welche zur Annäherung der Fragmente dienen, geben oft Veranlassung zur Ankylose, während sie selten ihren Zweck, d. h. eine gute Consolidation der Fragmente erreichen. Darum ist es wohl räthlich, nach anderen passenderen und weniger gefährlichen Heilmethoden zu suchen für eine Fractur, welche auf 100 Fälle 2½ mal vorkommt.

Meiner Operation kommt eine allgemeine Anwendung zu, denn sie scheint passend zu sein sowohl für frische Fälle bei viel oder wenig von einander entfernten Bruchstücken, bei kleinerem oder grösserem Hämatom des Gelenks, als auch bei alten Fracturen, selbst bei solchen mit langem fibrösem Callus.

Andererseits sichert meine Operation vollständig vor Ankylose, da sie lange vor der definitiven Consolidation der Fragmente Bewegung des Gelenks gestattet; sie wäre auch angezeigt als Prophylaxe bei den sogenannten recidivirenden Fracturen, welche, wie bekannt, vom herausstehenden knöchernen Callus oder von dem Zerreissen des fibrösen Callus abhängen, oder aber einer Prädisposition des Patienten zukommen.

Mein Operationsverfahren, das öfters an der Leiche bei Patellarbrüchen geübt und versucht wurde, ist folgendes:

Bei frischer Fractur und grossem Extravasat kann zuerst die Aspiration desselben mit nachfolgender Ausspritzung des Gelenks gemacht werden. Wenn man jedoch bei fixirtem Gliede einige Tage wartet, so kann man ohne Gefahr für den günstigen Ausgang der

Operation die übrigens selten fatalen Folgen einer Punction des Gelenks umgehen.

Die Operation wird nur mit einem einfachen Instrument ausgeführt, welches aus einem cylindrischen Stahlstab besteht; derselbe ist 2 Mm. dick, 7—8 Cm. lang und ist an dem einen Ende ähnlich wie ein ganz feines Raspatorium gebildet, aber mit einer Oese versehen; dieser Endtheil muss breiter sein als der Stab und der Stahl darf nicht sehr hart sein.

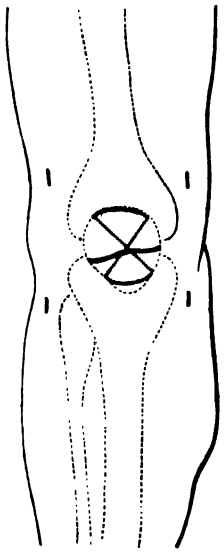

Das Bein wird in Hyperextension des Kniegelenks gebracht und durch einen Wärter fixirt. Ein Assistent bringt die beiden Fragmente zur gegenseitigen Berührung, indem er von unten wie von oben die sich bildenden Hautfalten gegen die Mitte der Kniescheibe drückt, während vollkommener Narkose des Patienten. Der Operateur führt nun den Stichbohrer vertical durch die Haut, indem er ihn z. B. gegen die innere untere Ecke der Patella richtet; sobald er auf dem Knochen angelangt ist, wird das Instrument horizontal gehalten und die Kniescheibe wird nun mittelst sorgfältiger kleiner Rotationsbewegungen des Instruments, welches gegen die obere äussere Ecke des Knochens gerichtet ist, also in diagonaler Richtung, durchbohrt. Nachdem man sich überzeugt hat, dass der Schaft des Bohrers in beiden Bruchstücken steckt, wird die Haut in passender Weise in der Nähe des schneidenden Theiles des Bohrers gehalten und perforirt; in die Oese wird ein Silberfaden eingeführt, und der Bohrer wird wieder mittelst feiner Rotationsbewegung durch seine Eintrittsöffnung zurückgebracht und der Faden aus der Oese herausgezogen.

Dann, indem stets die Hyperextension beibehalten wird, die Haut gegen das Centrum der Kniescheibe gedrängt ist und die beiden Bruchstücke in Contact sind (diese Position darf während der ganzen Operation nie geändert werden), wird der Bohrer am unteren äusseren Rande des Knochens frisch eingestossen, folgt diesem Rand, sich scharf an der Patella hinbewegend, bis zur unteren inneren Ecke, wo er dem Faden in der allerersten Einstichöffnung begegnet; dieser wird eingefädelt und zur äusseren unteren Kante, also zur letztgemachten Stichöffnung herausgezogen und ausgefädelt.

Während dieses Actes der Operation darf sich keine Verwicklung des Fadens am inneren Winkel bilden, auch muss dafür gesorgt wer-

den, dass der Draht genau dem unteren Rande der Kniescheibe anliegt.

Vom inneren oberen Winkel nun wird die Kniescheibe gegen den unteren äusseren, also in ihrer zweiten Diagonale auch noch durchbohrt und der Faden durch diesen Kanal zur oberen Oeffnung herausgezogen.

Es sieht jetzt zu den beiden oberen Oeffnungen je ein Ende des Fadens heraus; das eine derselben wird nun, wie es für den unteren Rand angegeben worden, natürlich mit Berührung einer der schon vorhandenen Stichöffnungen am oberen Rande längs der Patella geführt und zur anderen Oeffnung herausgezogen und fest mit dem sich dort befindenden anderen Fadenende zusammengedreht, nach möglichst starkem Anziehen der beiden Enden. Bevor das Anziehen erfolgt, muss man sich noch überzeugen, dass nirgends, weder am unteren, noch am oberen Rande sich Schlingen bilden und die beiden Fragmente sich genau berühren. Etwa 1 Cm. von der Contactstelle der beiden zusammengedrehten Fäden entfernt werden dieselben abgeschnitten, zu einer Schlinge umgebogen und dann mittelst einer starken Pincette in die Substanz des Knochens eingedrückt.

Der Assistent lässt nun die Haut los, worauf sich die vier Perforationsöffnungen des Stichbohrers von den vier Ecken der Patella beträchtlich entfernen, während die Bruchstücke in genauestem Contact verbleiben; die Function des Gelenks ist, wie man durch passive Bewegungen sehen wird, sofort hergestellt.

Die obige Figur soll die Umbeugepunkte des Fadens und die Stelle, wo der Faden geknüpft ist, genauer bezeichnen.

Ich möchte rathen einen harten Verband anzulegen, bis die subcutanen Einstichspunkte vollkommen vernarbt sind.

Durch die Operation wird keine Blutungsgefahr bedingt, weil keine grösseren Gefässe verletzt werden können; auch kann die beschriebene Art der Metallnaht zu keiner Gefässcompression Anlass geben, da die Circulation in der Patella durch seitliche Gefässäste bewirkt wird, welche an der Vorderfläche des Knochens eindringen.

Diese einfache und rasch ausführbare Operation, welche alle antiseptischen Cautelen zulässt, sollte ohne irgend welche Gefahr von Sepsis ausführbar sein. Dieselbe wird indicirt sein:

1. in allen frischen Fällen, wie gross auch der Abstand der Fragmente sei, denn dieselben können bei tiefer Narkose stets zum Contact gebracht werden;

2. bei alten Fracturen, wo sie die Anfrischung unnöthig macht, da die Fäden einen genügenden Reiz zur Callusbildung bedingen;

3. als Prophylaxe gegen Recidivfractur, da die Bruchstücke durch Metallnaht fest zusammengehalten werden.

Ich halte übrigens nicht so sehr an allen Details meiner Operation, was ihre Ausführung anbelangt, fest; jedoch halte ich die Grundidee, auf welcher dieselbe basirt, für sehr wichtig.

Die Naht könnte auch statt mit Metallfaden mit Seide oder Catgut ausgeführt werden. Die Einstichspunkte könnten je nach der Richtung der Bruchlinie und der Zahl der Bruchstücke verschieden gruppirt werden. Im Allgemeinen jedoch würde ich für dieselben die Form einer 8 vorziehen.

Diese Operation wurde von mir bei zwei Patienten mit durchschlagendem Erfolge vor circa 4 Monaten angewendet.

XV.

Totalexstirpation der Scapula mit Resection des Humeruskopfes und des Akromialendes der Clavicula wegen Caries mit Ausgang in Heilung und guter Gebrauchsfähigkeit des Armes.

Von

Dr. Schulz,

Arzt des Johanniterkrankenhauses zu Sonnenburg in der Neumark.

In der Prager Vierteljahrschrift für die praktische Heilkunde. 4. Bd. Jahrg. 1879 findet sich eine ausführliche Statistik der theilweisen und vollständigen Schulterblattresectionen von Prof. Dr. G. Adelmann in Berlin; desgleichen in dieser Zeitschrift. XII. Bd. S. 551. 1880: Gies, Beiträge zu den Operationen an der Scapula. Es sind hier nur im Ganzen 11 Fälle von Totalexstirpation der Scapula mit gleichzeitiger Resection des Caput humeri angegeben, Fälle also, wo sich die pathologischen Erscheinungen über die Scapula hinaus auf den Oberarm erstreckten, dieser jedoch in seiner Continuität erhalten werden konnte.

Erhaltung gerade des Armes nach der totalen Entfernung sämmtlicher das Schultergelenk zusammensetzender Theile und die ermöglichte Gebrauchsfähigkeit des ersteren erscheint mir nun so wichtig, dass ich glaube, einen von mir dieser Art operirten Fall der Statistik beifügen zu dürfen. Derselbe dürfte auch sonst noch durch seine Aetiologie und im Verlauf der Behandlung einiges Interesse bieten.

Am 11. August 1884 wurde der 16jährige Erntearbeiter Julius Sch. aus Massin (Neumark) in das Johanniterordenskrankenhaus zu Sonnenburg aufgenommen. Patient, dessen Eltern an rheumatischen Beschwerden leiden, war bisher stets gesund, besonders ohne jedes Zeichen bestehender Lungenaffection (kein Husten, kein Auswurf), Geschwister lebend und gesund. Im Juli 1884 mit Erntearbeiten beschäftigt, hatte sich Patient Mittags auf einen Heuboden noch völlig gesund schlafen gelegt. Beim Erwachen konnte er jedoch den rechten Arm schon nicht erheben und es stellte sich sofort „Reissen“ in der Schulter ein, die Gegend des Schulterblattes wurde zugleich „roth und dick“. Von einem dortigen Arzte wurde zuerst (Mitte Juli) Jodtinctur angewendet, darauf 8 Tage später eine ein-

malige Incision gemacht, bei welcher Gelegenheit sich nach Aussage des Patienten sehr viel Eiter entleert haben soll. Die Schmerzen lassen jedoch nicht nach, auch die Eiterung besteht fort und Patient kommt sehr herunter, so dass er sich am 11. August 1884 in das Krankenhaus aufnehmen lässt.

Derselbe ist ein gracil gebauter junger Mann von blasser Gesichtsfarbe. Ueber den Lungen hört man nur sehr leises Athemgeräusch, jedoch ohne Rasseln. Die Herztöne sind frei, Leber und Milz in den normalen Grenzen. Die ganze Gegend der rechten Schulter, besonders über dem Schulterblatt, erscheint geschwollen und geröthet, an einigen Stellen fluctuirend. Mitte der Scapula unterhalb der Spina eine Fistel, welche sehr reichlich Eiter entleert. Eine zweite Fistel befindet sich im oberen Drittel der Innenseite des Oberarmes, nur mässig Eiter secernirend. Die Gegend des Schultergelenks ist überall schmerzhaft bei Druck und leichtem Stoss des gestreckten Armes. Bewegungen des Armes im Schultergelenk sind nur nach vorn und rückwärts und nur in ganz minimaler Weise ausführbar, bei grösseren Versuchen geht das Schulterblatt mit. Abduction und Rotation unmöglich. Die Temperatur beträgt 40,0, der Puls ist sehr klein, fast fadenförmig. Der Kräftezustand ist ein äusserst schlechter, so dass beim Versuch, den Patienten ins Bad zu bringen, mehrfache Ohnmachtsanfälle eintraten. Ebenso wurde Patient während der Untersuchung ohnmächtig.

Es schien mir geboten, hier nur das Allernothwendigste zu thun, d. h. die fluctuirenden Stellen ausgiebig zu incidiren und gut zu drainiren — zwei breite Incisionen mit Chassaignac'scher Drainage — dann vor Allem den Kräftezustand zu bessern. Letzteres wurde durch Wein und Eierbrühe zu erreichen versucht, daneben Chinadecoct und Phosphorsäure gegeben. Die starke Eiterung macht einen täglichen Verbandwechsel nöthig, wobei Sublimatausspülungen (1 pro Mille) vorgenommen wurden und Jodoformgaze und Sublimat-Holzwollekissen zur Anwendung kommen. Der Verband wurde derart angelegt, dass der Arm absolut fixirt war.

Bei dieser Behandlung ging die Temperatur etwas herunter, schwankte zwischen 38,5 und 39,5, der Kräftezustand besserte sich etwas. Inzwischen hatte sich eine neue fluctuirende Stelle oberhalb der Spina scapulae gebildet, welche eine weitere Incision benöthigte. Bei dieser Gelegenheit wurden sämmtliche Fisteln mit dem scharfen Löffel ausgekratzt und von Neuem drainirt. Die Sonde führt bei der Untersuchung überall auf rauhen Knochen: die Scapula in ihrer ganzen Ausdehnung war ergriffen, auch war es mir nicht im Geringsten zweifelhaft, dass das Schultergelenk afficirt war.

Die sich aufdrängende Operation war nach Allem eine sehr ausgedehnte und eingreifende, der Kräftezustand des Patienten jedoch immer noch ein so äusserst schlechter, dass ich die Ausführung der Operation aufzuschieben mich genöthigt sah. Daneben bestand die Eiterung fort, ebenso andauernd hohe Temperatur, welche einmal 40,5 erreichte.

Vom 1. September ab liess ich dem Patienten neben roborirender Diät und Chinadecoct Arsenik in Form der Fowler'schen Lösung reichen.

Schon vom 4. September ab blieb die Temperatur unter 38,0, die Eiterung liess nach und der Kräftezustand besserte sich wesentlich. Im Laufe der Behandlung, während welcher die Drains stetig gekürzt wurden, schlossen sich mehrere (zwei) der Fisteln; der Kranke zeigte ein gutes Allgemein-

befinden, hatte besonders starken Appetit, so dass ich mich grossen Hoffnungen hingab, die Operation wesentlich einschränken zu können.

Plötzlich stellte sich jedoch wieder hohes Fieber ein (39,5); ich entdeckte beim Verbandwechsel eine fluctuirende Stelle unterhalb des Akromialendes des Schlüsselbeins. Bei der nochmals angestellten genauen Sondenuntersuchung erwies sich die Scapula in der Totalität cariös: der Heilungsprocess war nur ein scheinbarer gewesen. Wesentlich war jetzt jedoch, dass der Kräftezustand ein besserer, der Puls ziemlich gut war. Ich unternahm infolge dessen am 12. December die Exstirpation der Scapula in folgender Weise:

Längsschnitt über der Mitte der Scapula von der Höhe der Spina bis zum Angulus, welcher jedoch nicht eine absolut gerade Linie bildete, da ich versuchte, die Fisteln in die Schnittfläche zu bringen. Die Weichtheile wurden nun auf möglichst stumpfe Weise lospräparirt, d. h. mit Finger und Raspatorium, zum Theil die Muskelansätze mit der Scheere abgetrennt. Bald vom medialen Rande, bald vom unteren Winkel aus nach aussen und oben weiterarbeitend, wurden die Verbindungen mit der Clavicula getrennt, dann das Schultergelenk eröffnet und ebenfalls durchtrennt. Auf diese Weise gelang es, das Schulterblatt fast blutleer in seiner Totalität zu entfernen; während der ganzen Operation wurde nur eine Unterbindung nöthig und zwar die der Arteria subscapularis. Nach Entfernung der Scapula zeigten sich sowohl das Akromialende der Clavicula, als auch der Humeruskopf cariös, beide wurden ebenfalls entfernt: ersterer mittels Knochenscheere, letzterer mit der Kettensäge. Nach reichlicher Ausspülung mit 1 pro Mille Sublimatlösung wird die ungeheure Wunde durch acht grosse Nähte geschlossen, nachdem zuvor ein fortlaufendes Drain (Chassaignac) eingelegt war.

Patient, welcher während der Operation chloroformirt gehalten wurde, fing gegen Ende derselben an zu collabiren, der Puls wurde fadenförmig, die Athmung unregelmässig, so dass mehrere Aethereinspritzungen nöthig wurden. Der Puls hebt sich etwas; es müssen jedoch im Laufe des Tages noch zwei weitere Aethereinspritzungen gemacht werden. Am Abend beträgt die Temperatur 36,3, am anderen Morgen 36,5. Der Puls ist schwach, jedoch regelmässig. Patient fühlt sich sehr ermattet.

Der Verlauf ist von nun an ein befriedigender; der Kräftezustand des Patienten bessert sich stetig, wenn auch sehr langsam; die Temperatur erreicht nur noch einmal 38,0, ist sonst stets normal. Die Eiterung, welche anfangs noch sehr bedeutend war, lässt allmählich nach, so dass der Verband schliesslich 8—10 Tage liegen kann; die Drains werden nach und nach gekürzt und dann ganz fortgelassen. Die Wunde ist am 10. Februar 1885 bis auf die Drainstellen geheilt; Patient steht auf. Der Verband, welcher den Arm bis jetzt noch immer fixirt hielt, wird nun derart eingerichtet, dass leichte Bewegungen ermöglicht werden. Das Ergebniss hierbei ist nun folgendes: Sämmtliche Bewegungen im Unterarm sind vollständig frei, auch die Finger sind absolut gebrauchsfähig. Patient bewegt den Oberarm nach vorn und rückwärts, ebenso sind ganz leichte Rotationsbewegungen ausführbar, die Abduction des Armes ist jedoch nicht möglich. Im Laufe der Behandlung, während welcher Patient stets zu Uebungen angehalten wird, auch ab und zu passive Bewegungen gemacht wurden, bessert

sich die Bewegungsfähigkeit des Armes noch ganz wesentlich, auch leichte Abductionsbewegungen können ausgeführt werden, so dass dem Patienten ein für leichtere Arbeiten brauchbarer Arm erhalten ist.

Die Fisteln heilten, nachdem sie noch einmal mit dem scharfen Löffel bearbeitet waren, aus einer derselben auch noch ein kleines Knochenstückchen entfernt wurde, gänzlich, so dass Patient am 6. Mai 1885 als geheilt entlassen werden konnte.

Trotzdem ich das Akromialende des Schlüsselbeines mit entfernt hatte, bildete das zurückgelassene Stück doch eine ziemlich stark hervorspringende Ecke gegen das immerhin noch zarte Narbengewebe. Theils aus diesem Grunde — einer nochmaligen Resection des vorspringenden Schlüsselbeinstückes wollte sich Patient nicht unterwerfen — theils um eine möglichst straffe Narbenbildung zu ermöglichen, hierdurch dem Arm festeren Halt zu geben und eine eventuelle Pseudarthrosenbildung möglichst hoch oben einzuleiten, habe ich dem Patienten eine Armstütze anfertigen lassen. Dieselbe bildet einen gabelförmigen Halt für den Arm in der Achselhöhle; diese Spange läuft in einer Stahlstange aus, welche an einem Becken gut befestigt und durch ein leichtes Corset gehalten wird. Der Apparat ist sehr leicht gearbeitet, von Rob. Paalzow in Berlin angefertigt und wird vom Patient sehr gern getragen. Die Unterstützung des Armes ist jedoch nur für ein Jahr in Aussicht genommen.

Patient ist jetzt als Schreiber auf der Oberförsterei seines Heimathsortes beschäftigt, für welche Thätigkeit die Arbeitsfähigkeit seines Armes vollständig ausreicht.

Sehen wir noch einmal die Statistik an — ich folge hierbei derjenigen von Gies, Diese Zeitschrift. XII. Bd. S. 551. 1880 — so ist das Resultat der Operation bezüglich sowohl der Mortalität, als der Gebrauchsfähigkeit ein leidlich gutes zu nennen, wenn man nicht annehmen muss, dass die Fälle mit glücklichem Ausgange die bevorzugteren sind, was die Publicirung anbelangt.

Einen später von Brigham (Resection sousperiostée de toute l'omoplate et de la tête de l'humerus, Guerison. Rapport par M. Nicaise. Bulletin de la société de la chirurgie de Paris. 1879. p. 547) veröffentlichten Fall mit günstigem Ausgange, Heilung mit mässiger Gebrauchsfähigkeit, hinzugerechnet, sind im Ganzen sechs günstige Resultate bisher zu verzeichnen, zwei Todesfälle, zwei Misserfolge (Erhaltung des Armes nicht erreicht durch Gangrän); bei 2 Fällen ist der Erfolg nicht angegeben. Es sind also von 12 Fällen 50 Proc. mit Heilung. Es ist dies ein Verhältniss, wie es gewiss zur Ausführung der Operation in qualificirten Fällen auffordert, d. h. die Ausdehnung derselben nicht zu scheuen und der Entfernung der Scapula die Resection des Humeruskopfes in einer Sitzung anzuschliessen.

Bezüglich der Functionsfähigkeit liegt auch nichts gegen die combinirte Operation vor: von den sechs geheilten Fällen wird bei

viern die Gebrauchsfähigkeit besonders angegeben, bei einem als vorzüglich hervorgehoben.

Ich bin in der glücklichen Lage, auch den von mir operirten Fall bezüglich seiner Heilung, als seiner Functionsfähigkeit als recht gut zu bezeichnen.

Es war mir hierbei auffallend, bei so acuter Entstehung in ganz kurzer Zeit — 3 Wochen nach den ersten Zeichen einer Erkrankung kam Patient in meine Behandlung — die Scapula total, daneben Clavicula und Caput humeri ergriffen zu sehen. Ebenso war es interessant, das momentane Verschwinden der vorwiegend gefahrdrohenden Erscheinungen (hohes Fieber, starke Eiterung) sofort nach dem Gebrauch des Arseniks zu beobachten, welches sogar zum Schluss fast aller Fisteln geführt hatte. Ich glaube hieraus schliessen zu dürfen, dass wir in dem Arsenik ein Mittel besitzen, welches bei cariösen Knochenleiden wesentlich unterstützend wirkt, und dass wir durch dasselbe, wenn auch nicht eine absolute Heilung, so doch eine vorübergehende Besserung erzielen können. Hierdurch gewinnen wir aber Zeit, den Kräftezustand des decrepiden Patienten zu heben und so die Vorbedingungen für den günstigen Ausgang einer eingreifenden Operation erfüllen zu können. Ich glaube, dass dies der beschriebene Fall in recht augenfälliger Weise zeigt.

Während der Operation bin ich zu der Ueberzeugung gekommen, dass die Schnittführung wohl jedesmal durch die gegebenen Verhältnisse bedingt wird, dass man jedoch mit einem einfachen Dorsalschnitt, der bei Geschwülsten durch ovale Umschneidung ersetzt wird, gut auskommt.

Die nachfolgende Resection des Humeruskopfes war ausserordentlich leicht, ebenso die des Akromialendes vom Schlüsselbein. Trotz dieser letzteren bildete, wie schon gesagt, die zurückgebliebene Clavicula eine hervorragende Ecke. Ob nun eine weitere Resection von besonderem Erfolg gewesen wäre, ist mir zweifelhaft, da es auf mich den Eindruck machte, als ob durch den Zug, besonders des M. sternocleidomastoid., dem kein Gegenhalt geboten, das laterale Ende der Clavicula in die Höhe gezogen wurde.

Eine Neubildung des Knochens habe ich bisher, obwohl ich zum Theil subperiostal operirt habe, nicht constatiren können. Ob eine Gelenkverbindung zwischen Humerusschaft und einer Rippe sich herausbildet, wird sich bei einer späteren Revision des Patienten herausstellen. Als ich ihn das letzte Mal sah, war eine solche noch nicht nachweisbar.

Im Uebrigen zeigt Patient das beste Allgemeinbefinden; die Bewegungsfähigkeit des Armes hatte noch Fortschritte gemacht. Er selbst sagt aus, dass er seinen Obliegenheiten als Schreiber ohne Ermüdung des Armes gut nachkommen könne. Auch die Fisteln waren geschlossen geblieben. Es war das 5 Monate nach der Operation.

XVI.

Beiträge zur Geschwulstlehre.

Von

Prof. F. Wilh. Zahn
in Genf.

(Fortsetzung von Bd. XXII. S. 416.)

7.

Ueber zwei Fälle von Chondro-Osteoidsarkom der Schilddrüse.[1])

Maligne Tumoren der Schilddrüse[2]) kennt man schon seit langer Zeit, jedoch wurden dieselben früher stets als seltene Vorkommnisse angesehen. Durchsieht man die diesen Gegenstand behandelnde Literatur des letzten Decenniums, so ist man überrascht, um wie viel häufiger sie beobachtet werden, seitdem man sich die Mühe gibt die Schilddrüsengeschwülste, sei es klinisch, sei es anatomisch, genauer auf ihre Natur zu untersuchen. Berücksichtigt man noch dabei, dass durchaus nicht alle durch die klinische, ja sogar anatomische Untersuchung sicher gestellten Fälle veröffentlicht werden, so darf man dreist behaupten, dass die bösartigen Geschwülste der Schilddrüse viel häufiger vorkommen, als man dies nach den Angaben der pathologisch-anatomischen Handbücher vermuthen sollte. Als Beleg hierfür führe ich nur an, dass ich selbst während der 9 Jahre meines Hierseins nicht weniger als 5 Fälle von Carcinom der Schilddrüse untersucht habe, von denen drei beim Menschen und zwei beim Hund beobachtet wurden, und ich bin überzeugt, dass wohl die meisten meiner engeren Collegen über eine gleich grosse Anzahl von Fällen verfügen können.

Viel seltener als die Carcinome sind die Sarkome der Schilddrüse. Von diesen hat man Rundzellen-, Spindelzellen- und Melanosarkome beschrieben, niemals aber, soviel mir bekannt, Chondro-Osteoidsarkome. A. Förster[3]) gibt zwar an, dass „in einem von

1) Mitgetheilt auf der 58. Versammlung deutsch. Naturforscher und Aerzte zu Strassburg i. E. Sitz. vom 19. Sept. 1885. Tageblatt S. 228.

2) Vgl. H. Bircher, Die malignen Tumoren der Schilddrüse in Volkmann's Sammlung klin. Vorträge. Nr. 222. 1882.

3) Handbuch der patholog. Anatomie. 1863. Bd. II. S. 844.

ihm beobachteten Falle er in der Mitte des Sarkomknotens eine compacte weissliche Knochenmasse fand", wobei es sich möglicherweise um ein theilweise verkalktes Osteoidsarkom handelte, aber da eine histologische Beschreibung fehlt, lässt sich dies nicht mit Bestimmtheit behaupten. Derselbe Autor bemerkt sogar gleich darnach, dass die in der Literatur „erwähnten Enchondrome der Schilddrüse zweifelhaft sind".

Der Zufall hat mir vor Kurzem 2 Fälle von Chondro-Osteoidsarkom der Schilddrüse in die Hand gespielt. Ich theile dieselben nachstehend mit, weil solche Geschwülste dieses Organs meines Wissens noch nicht bekannt sind, dann aber hauptsächlich aus dem Grunde, weil sie zwei Typen derselben Art von Mischgeschwulst repräsentiren, die einen fast gleichen anatomischen Bau haben, die aber ihre Entstehung, soweit sich dies nach dem gegenwärtigen Stand der Dinge beurtheilen lässt, grundverschiedenen Ursachen verdanken, da die eine derselben eine angeborene, die andere aber höchst wahrscheinlich eine erworbene Geschwulst ist.

A. Thyreoidales Chondro-Osteoidsarkom mit embryonalen quergestreiften Muskelfasern und Pigmentzellen bei einem menschlichen Fötus.

Am 23. Juni 1885 übergab mir mein College Herr Prof. J. L. Prevost eine Geschwulst der Halsregion, die ihm von einem seiner früheren Assistenten, Herrn Dr. Ravenel in La Brévine, Kanton Neuchâtel, zugeschickt worden war. Der Geschwulst war ein Brief beigefügt, dem ich mit Beider gütiger Erlaubniss nachfolgende Notizen entnehme.

Herr Dr. Ravenel wurde am 19. Juni 1885 zu einer Frau gerufen, die sich im 7. Monat der Schwangerschaft befand. Ihre Beine und äusseren Geschlechtstheile waren stark ödematös, letztere sogar so sehr, dass das Touchiren äusserst schmerzhaft war. Irgend welche Organerkrankungen liessen sich bei der Patientin nicht nachweisen. Da hochgradige Stuhlverhaltung vorhanden war, nahm sie am 20. Juni Morgens ein Abführmittel, worauf sich gleichzeitig mit dem Stuhlgang Wehen bei ihr einstellten. Um 3½ Uhr Nachmittags gebar sie zwei Kinder, wovon das erste sich in Kopflage präsentirte, während beim zweiten ein Vorfall eines Armes statthatte. Die Geburt verlief ganz leicht und ohne sonstige Zwischenfälle.

Das Erstgeborene zeigte an der vorderen Seite des Halses eine grosse vorspringende Geschwulst, die vom Kinn bis zum Brustbein reichte und sich seitlich bis zum rechten Ohr erstreckte. Dieselbe war höckerig, verschieden resistent beim Betasten und an mehreren Stellen war die bedeckende Haut bläulich gefärbt. Letztere war jedoch, wie sich bei der Wegnahme

der Geschwulst zeigte, nicht damit verwachsen, wie auch sonst keine Verwachsungen bestanden. Die Halslymphdrüsen waren nicht vergrössert, die Thymus normal, der Bauch etwas dick, sonst alles normal. Das andere Kind war wohlgebildet. Beide waren todt geboren. Die Eltern befinden sich im Alter zwischen 30—35 Jahren. Erbliche Anlage ist nicht vorhanden.

Die mir übergebene Geschwulst hat trotz der zur Zeit herrschenden grossen Hitze keinen üblen Geruch und sieht noch ziemlich frisch aus. Sie hat die Grösse einer mittleren Mannesfaust. Ihre Oberfläche ist höckerig, sie selbst scheinbar aus mehreren verschieden grossen Cysten zusammengesetzt. Die ganze Geschwulst ist ausserordentlich weich, einzelne Knoten sind sogar hochgradig fluctuirend, so dass man den Eindruck bekommt, als sei dieselbe eine multiloculäre Cyste. Compression der am stärksten fluctuirenden Knoten lässt indess sofort erkennen, dass dieselben jedenfalls nicht unter einander communicirende Cysten sind. Sämmtliche Knoten sind von einer gemeinsamen bindegewebigen Membran umgeben, an der besondere Veränderungen nicht vorhanden sind. Beim Versuch, eine der am stärksten fluctuirenden vermeintlichen Cysten durch Punction zu entleeren, zeigt es sich, dass beim Zurückziehen des Spritzenstempels nicht, wie ich vermuthet hatte, Flüssigkeit in die Spritze eintritt, sondern nur einige Tropfen einer röthlichen, dicklichen Masse. Dieselbe sofort frisch mikroskopisch untersucht, besteht lediglich aus kleinen Rundzellen von der Grösse und dem Aussehen der Lymphdrüsenzellen und aus zahlreichen capillären, flüssiges Blut enthaltenden Gefässen; eine eigentlich geformte intercelluläre Gerüstsubstanz ist nicht nachweisbar.

Ein Versuch, die Geschwulst von den Arterien und Venen aus zu injiciren, gelingt nur unvollkommen, indem nur eine Arterie an der Oberfläche aufzufinden ist und auch diese, wie sich bei der Injection herausstellt, hauptsächlich in der Kapsel verläuft. Die in eine grosse Vene injicirte Masse dringt ausserordentlich leicht ein; trotzdem aber eine ziemliche Menge derselben injicirt wird, wird die Geschwulst nicht wesentlich praller. Die spätere Untersuchung zeigt, dass besonders an der Peripherie ziemlich viele Gefässe Injectionsmasse enthalten, die weitaus grössere Menge derselben aber sich als Klumpen ausserhalb der Gefässe im Gewebe vorfindet.

Bei genauerer Untersuchung der Geschwulst zeigt es sich, dass ihr der Larynx mit der Trachea und dem Oesophagus hinten in einer Furche versteckt anhaftet. Die beiden letzteren haben einen etwas nach hinten gekrümmten Verlauf. Diesen als Richtungslinie angenommen, lässt sich die Geschwulst in zwei Abtheilungen zerlegen, in eine kleinere, rundliche, etwa hühnereigrosse, links, und in eine viel grössere, an ihrer Oberfläche höckerige, rechts. Nachdem die Geschwulst einige Tage in Alkohol gehangen hatte, wodurch ihre Consistenz nur wenig fester geworden war, wird die grosse Geschwulst durch einen von oben nach unten geführten Schnitt in zwei Hälften getheilt, wobei sich zeigt, dass die Erhärtung noch nicht bis in die Tiefe stattgefunden hat, sondern dass hier das Gewebe noch ausserordentlich weich, stellenweise fast zerfliesslich ist und ein narbiges, blassröthliches Aussehen hat. Hiervon wird ein Stück abgeschnitten, um gewissermaassen frisch untersucht zu werden. Nach weiterer Erhärtung, die aber ebenfalls nur unvollkommen gelingt, wird die

Geschwulst sorgfältig präparirt und dabei zeigt es sich, dass sie an Stelle der Thyreoidea sitzt und dass die linke mit der rechten Abtheilung durch eine ziemlich starke Brücke verbunden ist. Ein quer durch beide und die Brücke geführter Schnitt ergibt, dass auch diese und die linke Geschwulst ausserordentlich weich sind; in dieser ist sogar ein cystenartiger Hohlraum mit unregelmässiger zerrissener Wandung vorhanden, der möglicherweise infolge des Aufhängens entstanden ist.

Mikroskopischer Befund. Von dem vorhin erwähnten, noch beinahe frischen Stück werden, so gut es anging, Schnitte angefertigt. Der Befund ist fast gleich dem bereits oben erwähnten, d. h. der Hauptsache nach besteht die Geschwulst aus kleinen Rundzellen, zwischen welchen nur an sehr vereinzelten Stellen Züge von fibrillärem Bindegewebe vorhanden sind. Ausserdem finden sich hier einzelne weite Blutgefässe mit dünner Wandung, die mit rothen Blutkörperchen erfüllt sind. Capillaren sind ohne Weiteres nicht wahrnehmbar, dagegen finden sich solche in Form von engen Endothelialschläuchen in Schüttelpräparaten. Hie und da finden sich auch quer und längs geschnittene, zum Theil ziemlich regelmässige Lumina, die mit schönem Cylinderepithel ausgekleidet sind. Schnitte von gehärteten Präparaten lassen im Wesentlichen die gleiche Structur erkennen, ausserdem finden sich jedoch hier noch Inseln von Knorpelgewebe, Pigmentzellen und quergestreiften embryonalen Muskelfasern. Von aussen nach innen zu untersucht, trifft man zuerst die Kapselmembran, die von fibrillärem Bindegewebe gebildet wird, das sehr wenige elastische Fasern enthält, aber ausserordentlich gefässreich ist. Von ihr aus gehen mässig starke Bindegewebsbündel ins Innere der Geschwulst; in ihnen verlaufen ziemlich starke Gefässe. In der Peripherie sind sie reichlicher vorhanden und bilden eine Art von Maschenwerk, in welchem sich theils viele kleine Rundzellen, theils epitheliale Bildungen in Form von anscheinend geschlossenen Follikeln oder aber von Epithelialschläuchen vorfinden. Letztere sind gabelig getheilt oder aber vielfach gefaltet, so dass sie in letzterem Falle Figuren bilden, die dem Corpus dentatum des Kleinhirns ähnlich sehen. In den Lumina derselben findet sich mitunter etwas feinkörniges Material, zumeist ist aber nichts darin vorhanden. Ihr Epithel ist kubisch oder cylindrisch und einschichtig, doch finden sich an vielen Orten an seiner Basis rundliche Zellen mit gleichartigem fein granulirten Protoplasma, ich halte dieselben für Keimepithelien. Nach aussen vom Epithel findet sich entweder fibrilläres Bindegewebe, oder aber, jedoch seltener, die genannten kleinen Rundzellen. An wenigen Stellen finden sich cystenartig erweiterte rundliche Hohlräume mit körnigem Inhalt, niedrigerem Epithel und einer bindegewebigen Begrenzungsmembran. Diese wird bei einigen von fast ganz homogenen Bindegewebsbalken gebildet, zwischen welchen nur spärliche spindelförmige Zellen liegen. Nach aussen von dieser Wand, dann aber auch mehr im Innern der Geschwulst, direct zwischen den embryonalen Rundzellen gelegen, finden sich mehr oder weniger grosse, rundliche, ovale und schlauchförmige, theils gerade, theils gebogene Knorpelmassen. Die Zellen derselben sind rund, spindel- oder sternförmig; die Intercellularsubstanz ist homogen, in den kleinen sehr wenig, in den grösseren stärker entwickelt, und hier finden sich mitunter Andeutungen der Grenzlinien von Zellenterritorien. An der Oberfläche des Knorpel-

gewebes finden sich mitunter nur die genannten Rundzellen, am häufigsten jedoch dichtgelagerte spindelförmige Zellen. Diese Knorpelinseln sind nicht gerade sehr zahlreich, besonders nicht im Innern der Geschwulst. Sie liegen zum Theil ganz vereinzelt, zum Theil finden sich mehrere derselben nahe bei einander, und zwar meistens dicht um die mit Epithelien ausgekleideten Hohlräume. Eine Verbindung zwischen den einzelnen Knorpelinseln ist nirgends nachweisbar. In der grossen Geschwulst fand ich ganz nach hinten zu einen verkalkten Balken, der sich, in diesem Zustand untersucht, wie Knochengewebe verhielt. Es finden sich nämlich in ihm sternförmige Figuren, die wie Knochenkörperchen aussehen und sich nur dadurch von ihnen unterscheiden, dass ihre wenig zahlreichen Ausläufer sich nicht theilen und nicht mit einander communiciren. Entkalkt erweist sich dieses Gewebe als Knochenknorpel.

Im Innern der Geschwulst und hauptsächlich da, wo das fibrilläre Bindegewebe mehr entwickelt ist, finden sich dann noch mitunter Pigmentzellen. Dieselben liegen bald vereinzelt, in geringer Entfernung von einander, oder aber sie bilden grössere, meist längliche Haufen, ja sogar manchmal lange schmale verästelte Züge. Da wo sie in grösserer Menge beisammen liegen, enthalten sie so viele schwarze Pigmentkörnchen dass die einzelnen Zellen kaum von einander unterschieden werden können. Ueberall da jedoch, wo nur wenige solcher Zellen beisammen liegen oder sie ganz vereinzelt sind und sie wenige Pigmentkörnchen enthalten, kann man erkennen, dass sie ungefähr die Grösse der farblosen Blutkörperchen haben und dass das in ihnen enthaltene Pigment gelbbraun und dunkelbraun ist. Um sie herum und zwischen ihnen finden sich ungefärbte Rund- und Spindelzellen.

An einigen wenigen Stellen inmitten des peripher stärker entwickelten Bindegewebes und zuweilen um rundliche Drüsenfollikel herum gelingt es Zellenbündel aufzufinden, welche aus sehr langen spindelförmigen Zellen, sehr grossen glatten Muskelfasern ähnlich, zusammengesetzt sind. Dieselben haben einen ovalen oder auch zwei, drei oder mehr rundliche Kerne, die ungefähr in der Mitte der Zellen, jedoch zunächst der Oberfläche derselben gelegen sind. Das Protoplasma dieser Zellen erscheint auf den ersten Anblick regelmässig feinkörnig zu sein, bei genauerer Untersuchung jedoch und besonders nach der Färbung mit Pikrocarmin zeigt es sich, dass hier eine ganz deutliche Querstreifung besteht. Eine Längsstreifung ist in diesen Gebilden nicht wahrzunehmen.

In der linksseitigen Geschwulst ist, wie bereits oben bemerkt wurde, eine Art von Erweichungshöhle vorhanden, von der angenommen wurde, dass sie post mortem durchs Aufhängen der Geschwulst an dieser Stelle entstanden war. In dem diese Höhle umgebenden, auch noch nach der Erhärtung sehr weichen und fast schmierigen Gewebe finden sich Cholestearinkrystalle und Myelinfäden, diese sogar manchmal zu concentrischen Kugeln angeordnet. Rechterseits wurde nichts Derartiges vorgefunden.

Die in dieser Geschwulst vorkommenden Gewebselemente sind zufolge vorstehender Beschreibung sehr verschiedenartig. Der Hauptsache nach besteht die Geschwulst aus kleinen Rundzellen, zwischen denen keine geformte Intercellularsubstanz vorhanden ist, und darum

hat sie auch ein markiges Aussehen und den Charakter eines Medullarsarkoms. Der Mangel an fester Intercellularsubstanz war am stärksten in der linksseitigen Geschwulst, und dies mag auch der hauptsächlichste Grund an der so grossen Weichheit derselben gewesen sein. Möglicherweise bestanden hier auch schon während des Lebens Erweichungsvorgänge, denn sonst liesse sich nicht gut begreifen, warum hier Cholestearinkrystalle und myeline Elemente vorhanden waren, von denen rechterseits keine Spur zu finden war.

Innerhalb dieses eigentlichen Geschwulstgewebes und dann aber noch besonders zunächst der Peripherie, wo auch noch ziemlich viel fertiges Bindegewebe vorhanden war, fanden sich Knorpelinseln, die sich ihrer Structur nach ganz wie embryonaler Knorpel und Knochenknorpel verhielten. Diese Knorpelkeime waren, was ich ausdrücklich hervorheben will, scharf abgegrenzt, und nirgends fanden sich zwischen ihnen und dem sie umgebenden Gewebe Spuren von Uebergangsstadien. An manchen Stellen verhielten sie sich gegenüber den mit Epithelien ausgekleideten Hohlräumen gerade wie die Knorpelsegmente der Bronchien gegenüber diesen.

Die epithelialen Follikel und Zellenschläuche, welche hauptsächlich überall da vorhanden sind, wo das fibrilläre Bindegewebe stärker entwickelt ist und stärkere Vascularisation besteht, also besonders in den peripheren Theilen der Geschwulst, glaube ich mit Recht als embryonales Schilddrüsengewebe auffassen zu dürfen. Wohl charakterisirte Follikel fanden sich zwar nur in verhältnissmässig geringer Anzahl vor, während die Epithelschläuche reichlich vorhanden waren. Dies ist aber durchaus nichts Auffallendes, da ja hier die Entwicklung der Schilddrüse durchaus anormal war und auch bei normalen Embryonen von Kölliker solche Schläuche noch im 6. Monat, von W. Müller sogar beim Neugeborenen und selbst 3 Jahre altem Kinde aufgefunden wurden.[1])

Die nicht sehr zahlreich hier vorhandenen Pigmentzellenhaufen und Bündel von quergestreiften Spindelzellen bieten noch ein ganz besonderes Interesse, da jene der Geschwulst den Charakter einer besonderen Malignität verleihen, während diese ein bestimmtes Zeichen ihrer fötalen Natur sind.

Die Pigmentzellen müssen als solche sui generis bezeichnet werden, von denen angenommen werden kann, dass sie aus den farblosen kleinen Rundzellen hervorgegangen seien, wenigstens spricht das Verhalten der mehr isolirt liegenden und wenig Pigment enthal-

1) S. A. Kölliker, Entwicklungsgeschichte u. s. w. 2. Aufl. 1879. S. 875.

tenden für die Richtigkeit einer solchen Annahme. Auf welche Weise aber eine solche eventuelle Umwandlung stattfindet, lässt sich nicht feststellen. Als sicher darf angenommen werden, dass die Pigmentirung nicht infolge von Bluterguss statthatte, da nirgends die Spur von einem solchen wahrgenommen wurde.

Die grossen quergestreiften Spindelzellen müssen unbedingt als embryonale quergestreifte Muskelfasern bezeichnet werden. Dafür spricht die Grösse und Form der Zellen, die excentrische Lage der Kerne und besonders die überaus deutliche Querstreifung des Protoplasmas.

Es ist wohl kaum nöthig, noch besonders hervorzuheben, dass die vorstehend beschriebene Geschwulst sich an Stelle, resp. in der Schilddrüse entwickelt hat. Ihre Lage, Form und hauptsächlich noch das Vorhandensein der erwähnten epithelialen Bildungen in der so gefässreichen peripherischen Partie der Geschwulst beweisen dies hinlänglich.

Noch überflüssiger dürfte es erscheinen, dieselbe als eine fötale zu bezeichnen, zumal sie bei einem Fötus vorgefunden wurde. Aber wenn auch ihre Herkunft unbekannt wäre, müsste sie auf Grund der in ihr vorhandenen Gewebe doch als eine solche bezeichnet werden. Drei ihrer morphologischen Bestandtheile, nämlich die Epithelschläuche, Knorpelinseln und quergestreiften Muskelfasern haben ganz exquisit den Charakter der gleichartigen normalen fötalen Gebilde und in Verbindung mit ihnen bekommen das Sarkom- und Pigmentgewebe den gleichen Charakter.

Dank den höchst interessanten Untersuchungen von G. Born: „Ueber die Derivate der embryonalen Schlundbogen und Schlundspalten der Säugethiere“ [1]), die von A. Froriep [2]) vollauf bestätigt wurden, weiss man nunmehr, dass die Schilddrüse aus der zweiten und vierten Schlundtasche entsteht. Diese Thatsache ist für die Erklärung der Entstehung und des Baues unserer Geschwulst von der grössten Wichtigkeit. Es genügt, Born's Abbildungen Fig. 11, 13 und 14 auf Taf. XI mit den von der Peripherie der Geschwulst gewonnenen Präparaten zu vergleichen, um ihre fast vollkommene Identität zu erkennen. Sodann lässt sich auch die Mannigfaltigkeit der morphologischen Elemente in unserer Geschwulst leicht begreifen, da ja aus den verschiedenen Theilen des Kiemenapparates nicht nur epitheliale Bildungen, sondern auch Knorpel-, Knochen- und Muskel-

1) Archiv für mikroskop. Anatomie. 1883. Bd. XXII. S. 271.

2) Ueber die Anlage von Sinnesorgan. am Facialis u. s. w. Archiv für Anat. und Physiologie. 1885. Anat. Abtheil.

gewebe entstehen.[1]) Nur das Vorhandensein von Pigmentzellen in unserer Geschwulst lässt sich vorderhand noch nicht erklären, während die farblosen Rundzellen Abkömmlinge des ursprünglich weichen, kernreichen Bindegewebes der Visceralbogen sein dürften.

Ausser diesen entwicklungsgeschichtlichen gibt es auch noch pathologische Thatsachen, welche für die Wahrscheinlichkeit der Entstehung solcher angeborenen Mischgeschwülste aus dem Kiemenapparat sprechen. Ich erinnere nur an die von Max Schultze beobachtete Missbildung im Bereiche des ersten Kiemenbogens[2]), in welcher sich Knorpelkerne vorfanden. Ebensolche fanden sich auch in zweien von C. F. Heusinger beschriebenen Fällen von Hals-Kiemenfisteln[3]), und R. Virchow[4]) hat einen Knorpelkern in der Wandung eines „tiefen auriculären Dermoids des Halses", welches er als von einer Kiemenspalte abstammend ansah, beobachtet.

Zu erwähnen wäre noch, dass der von Virchow[5]) citirte Fall von Adelmann, der ein 10monatliches Kind betraf, bei dem sich bei der Section in einen angeborenen Kropf neben serösen Cysten „Knorpelmassen" vorfanden.

B. Chondro-Osteoidsarkom der Schilddrüse und Lungen beim Hund.

Ende März 1885 überbrachte mir einer meiner Zuhörer, Herr Stud. med. L. Mazay, die Hals- und Brustorgane eines grossen Hundes, welche er von einem Bekannten bekommen hatte. Am Halse vor und um den Kehlkopf und die Luftröhre findet sich eine fast mannskopfgrosse Geschwulst, die bei genauerer Untersuchung sich aus dreien zusammengesetzt erweist, und zwar aus einer oberen der vorderen Wand des Kehlkopf aufsitzenden und aus zwei darunter rechts und links von der Trachea gelegenen. Die obere ist ungefähr von der Grösse des Kopfes eines neugeborenen Kindes, die nach links darunter gelegene ist fast doppelt so gross und die nach rechts von dieser befindliche hat die Grösse eines kleinen Gänseeies. Die Geschwülste sind von Muskeln und fettreichem, grosse Venen enthaltendem Bindegewebe umgeben. Beim Präpariren zeigte es sich, dass zwischen ihnen ziemlich viel loses Bindegewebe vorhanden ist, in welchem ebenfalls weite Venen verlaufen. Jede derselben ist von einer derben Bindegewebsmembran umgeben, an der etwas Besonderes nicht wahrzunehmen ist. Beim Versuch, die Geschwülste zu durchschneiden, knirschen sie unter dem Messer und bieten stellenweise einen Widerstand dar, als ob sie verkalkt oder verknöchert wären. Sie sind ausserordentlich blutreich, im Allgemeinen weich, stellenweise fast zerfliesslich und nur die grösste hat mitunter ein festeres

1) Vgl. Kölliker l. c. S. 469 u. s. w.
2) Virchow's Archiv. 1861. Bd. 20. S. 378.
3) Ebenda. 1864. Bd. 29. S. 358.
4) Ebenda. 1866. Bd. 35. S. 208.
5) S. die krankhaften Geschwülste. 1867. Bd. 3. S. 56.

Gefüge und ist auch hier weniger blutreich. Beim Betasten der Schnittflächen hat man den Eindruck, als ob die obere und kleine untere verkalkte oder verknöcherte Partien enthielt. In der grösseren unteren finden sich zwar auch solche Stellen, jedoch in bedeutend geringerer Anzahl. Die umgebenden Weichtheile sind nicht verändert. Verwachsung der Geschwülste mit ihnen, dem Larynx, der Trachea oder dem Oesophagus besteht nirgends. Die Trachea ist stark abgeplattet, nach hinten convex, sonst unverändert. Die Arterien sind frei, ebenso die V. jug. und die grossen Venen, die aus den Geschwülsten hervorkommen; nur in einer aus der grossen unteren Geschwulst kommenden Vene ist ein kleiner der Wandung anhaftender Thrombus aufzufinden. Auf der Schnittfläche der drei Geschwülste lässt sich jedoch erkennen, dass mehrere grosse, innerhalb derselben verlaufende Venen thrombotisch verschlossen sind. Auch bei der genauesten Untersuchung ist nirgends mehr eine Spur von der Schilddrüse aufzufinden.

Die Lungen sind gross, mit zahlreichen stecknadel- bis hühnereigrossen weisslichen und rothen Geschwülsten durchsetzt. Die Mehrzahl derselben und namentlich die grösseren sitzen an der Oberfläche, diese zum Theil bedeutend überragend. Eine geringere Anzahl findet sich im Innern der Lungen. Manche derselben sind offenbar in Gefässen gelegen, andere dicht daneben. Die weisslichen Geschwülste haben auf dem Schnitt ein markiges Aussehen, die rothen ein gleichmässig rothes. Sie sind alle sehr weich. Das Lungengewebe selbst ist sehr hyperämisch, zum weitaus grössten Theil nicht verändert und nur zunächst den Geschwülsten scheint etwas pneumonische Verdichtung vorhanden zu sein.

Das Herz ist unverändert. Die übrigen Organe sollen sich normal verhalten haben.

Mikroskopischer Befund. An der Peripherie der Halsgeschwülste findet sich reichliches derbes, zellenarmes Bindegewebe, das sich in Form von ziemlich breiten Zügen ins Innere der Geschwulst fortsetzt. Theils in seinem Verlauf, theils zwischen ihm ist viel verkalktes und unverkalktes Knorpelgewebe vorhanden. Dasselbe besteht aus Balken, die eine netzförmige Anordnung haben. Die zwischen ihnen befindlichen Maschenräume sind von verschiedener Grösse. Das verkalkte Knorpelgewebe sieht auf den ersten Blick Knochengewebe sehr ähnlich, in dem die darin enthaltenen Knorpelkapseln sternförmig sind und sehr grosse Aehnlichkeit mit Knochenkörperchen haben. Bei genauem Zusehen überzeugt man sich aber, dass die kurzen Ausläufer der Kapseln den Primitivkanälchen der Knochenkörperchen durchaus nicht äquivalent sind. Nach der Entkalkung haben diese Knorpelpartien ein auffallend glänzendes Aussehen und färben sich mit Pikrocarmin intensiv roth. Neben diesem verkalkten Knorpel findet sich auch nichtverkalkter. Die hyaline Grundsubstanz des letzteren hat eine viel zartere Beschaffenheit, seine Kapseln sind rund, und während dort in jeder nur je eine Zelle vorhanden ist, finden sich hier zwei und mehr. Derselbe färbt sich auch nur äusserst schwach, und zwar thun dies nur die Zellen, die Grundsubstanz bleibt ungefärbt. Am deutlichsten ist dies an dem Knorpel wahrzunehmen, welcher sich mitunter gewissermaassen als Ausfüllungsmasse in den Maschen des verkalkten Knorpels vorfindet. Stellenweise bilden die Knorpelbalken einfach die Fortsetzung der bereits erwähnten fast sklerotischen Bindegewebszüge. Eine scharfe Grenze zwischen beiden Ge-

weben ist dann nicht vorhanden, sie gehen allmählich ineinander über. Hie und da finden sich Knorpelinseln im Bindegewebe, die sich ganz ebenso verhalten. In den Maschen des Knorpelgewebes, welche grosse Aehnlichkeit mit den Markräumen des Knochens haben, finden sich an vielen Orten kleine Rund- und Spindelzellen, die stellenweise diffus braun gefärbt sind. Hie und da enthalten dieselben auch bräunliche Pigmentkörnchen, welche sich mitunter auch im sklerotischen Bindegewebe vorfinden. Dann findet sich in vielen der von den Knorpelbalken gebildeten Maschenräume ein äusserst zartes, feines Flechtwerk, das mit fibrillärem Fibrin grosse Aehnlichkeit hat. In demselben sind spärliche kleine Rund-, Spindel- und sternförmige Zellen vorhanden. Das Ganze hat einige Aehnlichkeit mit Schleimgewebe, doch kann ich nicht behaupten, dass es solches sei, da ich dasselbe nicht frisch untersucht und die Schleimreaction nicht angestellt habe. In ebensolchen Maschen finden sich manchmal normal grosse und vergrösserte Drüsenfollikel. Manche derselben enthalten colloide Kügelchen, andere nur desquamirtes Epithel. Im Ganzen sind die Reste von Drüsengewebe sehr spärlich. An vielen Orten finden sich evidente frische Blutextravasate und in ihrer Nähe auch die oben erwähnte Pigmentirung.

Die grösseren weisslichen, etwas derben Geschwülste der Lunge bestehen aus zelligem embryonalem und fertigem Bindegewebe und aus hyalinem und osteoidem Knorpelgewebe. Die Mengenverhältnisse dieser Gewebe sind nicht nur in den verschiedenen Geschwülsten verschieden, sondern oft auch an verschiedenen Stellen derselben Geschwulst. Im Allgemeinen ist das bereits fertige Bindegewebe noch ziemlich zellenreich und das embryonale besteht sogar nur aus kleinen Rund- und Spindelzellen. Eine scharfe Grenze zwischen diesem und jenem ist nirgends vorhanden. Das Knorpelgewebe findet sich zumeist in Form von grossen Knorpelinseln und dann noch in Form von schmalen langen Balken mit seitlichen zackigen Ausläufern. Diese Balken haben eine homogene Beschaffenheit, ein stark glänzendes Aussehen, sie färben sich mit Pikrocarmin viel intensiver als das übrige Knorpelgewebe und durch all Dieses sowie durch die wenigen in ihnen vorhandenen zackigen Zellen erhalten sie den Charakter des osteoiden Gewebes. Nur hie und da findet sich spärliche Kalkablagerung in ihm. Im übrigen Knorpelgewebe sind die Kapseln rund und enthalten je eine deutliche Zelle. An manchen Stellen geht das Knorpelgewebe allmählich in das mehr fertige, aber immerhin noch sehr zellenreiche Bindegewebe über. In manchen Geschwülsten finden sich stellenweise in den Zellen des medullaren Geschwulstgewebes bräunliche und zwischen den Fasern des fertigen Bindegewebes bräunliche und schwarze Pigmentkörnchen, jene körniges Blutpigment und diese Lungenschwarz. Auch in den peripheren Partien des Knorpelgewebes findet sich zuweilen Pigment in den Knorpelzellen, dann aber auch diffuse gelbliche Färbung, Beides offenbar das Resultat früherer Blutungen.

Die kleinen weissen und die rothen Geschwülste der Lunge bestehen nur aus kleinen Rund- und Spindelzellen, die namentlich in den letzteren, wegen der hier vorhandenen grossen Blutextravasate diffus röthlich und gelblich gefärbt sind. In der Umgebung der rothen Geschwülste besteht auch eine solche Färbung des Lungengewebes, und ausserdem findet sich hier noch eine hochgradige, äusserst deutliche Desquamativpneumonie.

Die desquamirten Lungenepithelien enthalten viel braunes und auch schwärzliches Pigment.

Die an Stelle der Schilddrüse vorgefundenen Geschwülste müssen wohl als primitive Geschwülste angesehen werden, und zwar wohl alle drei in gleichem Maasse. Es ist nicht anzunehmen, dass eine derselben sich vor den beiden anderen entwickelt und diese secundär bedingt habe, denn sonst müssten sich Adhäsionen zwischen ihnen vorfinden, was aber keineswegs der Fall ist. Jede derselben ist von einer eigenen Kapsel umgeben und diese selbst ist, wenigstens in ihren äusseren Partien, nicht von der Geschwulstmasse ergriffen. Ein weiterer Grund dafür, dass diese drei Geschwülste sich gleichzeitig entwickelt haben, ist das gleichmässige Ergriffensein des ganzen Organs. Man hat ganz den Eindruck, als ob das ganze Bindegewebsskelet der Drüse in nahezu derselben Weise die geschwulstige Umwandlung erlitten hätte, wobei jedoch die Bildung von eigentlichem Sarkomgewebe diejenige des Knorpelgewebes weitaus überwog. Trotzdem müssen beide als durch die gleiche Ursache bedingt und doch wieder von einander abhängig angesehen werden. Dafür spricht das Verhalten des Knorpelgewebes gegenüber dem mehr fertigen Bindegewebe und das Verhalten dieses gegenüber dem zellenreichen Sarkomgewebe, da dies und jenes an manchen Stellen allmählich in das besagte Bindegewebe übergehen. Mehr aber noch als dieses Verhalten, das ja auch noch andere Deutungen zuliesse, spricht für die Zusammengehörigkeit beider Arten von Gewebe das Verhalten der secundären Lungengeschwülste. Die kleineren und jüngeren bestehen nur aus Sarkomgewebe, während die grösseren und älteren ausserdem auch noch hyalines und osteoides Knorpelgewebe enthalten. Diese Thatsachen sprechen sogar ganz dafür, dass das Knorpelgewebe ein Abkömmling des Sarkomgewebes ist. Gerade dadurch gewinnt diese Geschwulst eine ganz besondere Wichtigkeit. Auf Grund dieses Befundes glaube ich ganz bestimmt die Ansicht aussprechen zu dürfen, dass von den primitiven Geschwülsten mittelst des Venenstroms Gewebspartikel verschleppt wurden, die nur aus Sarkomgewebe bestanden und nicht auch Knorpelgewebe enthielten. Ich habe mich nämlich in einem Fall von metastasirendem Enchondrom des Beckens [1]) selbst überzeugen können, dass die in den Lungen vorhandenen secundären Enchondromknoten immer Knorpelemboli darstellten, was besonders an den kleineren und kleinsten Geschwülsten

1) S. Ivan H. Michaloff, Contribution à l'étude de l'enchondrome avec metastases. Thèse. Genève 1882.

sehr deutlich war. Von Allem diesen war in dem vorliegenden Falle nichts wahrzunehmen. Die in Gefässen vorhandenen Geschwulstemboli bestanden immer nur aus reinem Sarkomgewebe und da, wo wie in den grösseren Geschwülsten Knorpelgewebe vorhanden war, fand sich dieses niemals in Gefässen vor.

Das eigentliche Drüsengewebe verhielt sich, soweit sich dies aus den noch vorhandenen geringen Resten beurtheilen liess, vollkommen passiv, es wurde von dem wuchernden Geschwulstgewebe förmlich erdrückt.

Die secundären Geschwülste der Lunge hatten in diesem Organ hochgradige Hyperämie und Blutungen bedingt. Ausserdem hatten wohl auch zum Theil auf Grund der Blutstauung im Lungengewebe zunächst den Geschwülsten entzündliche Veränderungen stattgefunden, die wegen der bedeutenden Wucherung der Alveolarepithelien als Desquamativpneumonie bezeichnet werden müssen.

Die beiden in Vorstehendem beschriebenen Geschwülste können als Chondro-Osteoidsarkome bezeichnet werden, denn in beiden findet sich neben dem eigentlichen Sarkomgewebe, das die Hauptsache der Geschwulst ausmacht, Knorpelgewebe und zwar in Form von einfach hyalinem Knorpel und von Knochenknorpel. Das Sarkomgewebe der ersten Geschwulst besteht nur aus kleinen Rundzellen, während es in der zweiten hauptsächlich aus Spindelzellen besteht. Das Knorpelgewebe ist in jener sehr spärlich und scharf abgegrenzt, Verbindungen zwischen den einzelnen Knorpelfragmenten konnten nirgends aufgefunden werden. Ganz anders verhält es sich in dieser; hier ist es in den drei primitiven Geschwülsten und ebenso in vielen der secundären Lungengeschwülste verhältnissmässig reichlich vorhanden, und vielerorts bildet es ein förmliches Maschenwerk. Daraus geht hervor, dass dieses Gewebe sich in beiden Geschwülsten grundverschieden verhält.

Die erste der beiden Geschwülste unterscheidet sich von der zweiten aber nicht nur durch den mehr embryonalen Charakter der genannten beiden Gewebe, sondern auch ganz besonders dadurch, dass sie ausserdem noch quergestreifte Muskelfasern und Pigmentzellen enthielt, wovon in dieser auch nicht die Spur vorhanden war.

Beide Geschwülste, hinsichtlich ihrer muthmaasslichen Entstehung mit einander verglichen, müssen als zwei Repräsentanten derselben Geschwulstart von verschiedenem Ursprung angesehen werden. Die erste kann als ein richtiger Typus der angeborenen teratoiden Geschwülste angesehen werden, während die zweite ein charakteristisches Specimen der erworbenen Mischgeschwülste ist.

Es ist überflüssig nochmals zu erörtern, aus welchen Gründen die beim Fötus vorgefundene Geschwulst als eine fötale angesehen werden muss. Solchermaassen zusammengesetzte Geschwülste wurden schon längst als auf embryonaler Anlage beruhend angesehen und deshalb von Virchow als teratoide bezeichnet. Man hat dieselben zumeist im Bereich des Urogenitalapparates und in der Kreuzbeingegend vorgefunden. An Stelle der Schilddrüse aber ist, soviel mir bekannt, eine solche Geschwulst bis jetzt noch nicht beobachtet worden. In allen bekannten Fällen, mit Ausnahme vielleicht eines einzigen[1]), handelte es sich um locale ihrem Verlauf nach gutartige Geschwülste, die wohl local recidivirten[2]), aber nicht metastasirten, trotzdem sie nach ihrem histologischen Bau scheinbar zu den bösartigsten Geschwülsten gehörten. Dieselben wurden zwar schon, wie in unserem Fall, in demselben Organ, resp. denselben paarigen Organen zu mehreren aufgefunden, aber dabei kann es sich wohl kaum um Metastasen, sondern, wie nach meiner Meinung F. Neumann[3]) richtig bemerkt, um „eine gleichzeitige, d. h. also ursprüngliche Anlage ... auf beiden Seiten" gehandelt haben. Nur in dem Fall von Marchand scheinen in der Leber wirkliche secundäre Tumoren vorhanden gewesen zu sein, jedoch hatten dieselben nicht mehr die complexe Structur wie die Primitivgeschwulst der Niere, sondern dieselben waren rein sarcomatöser Natur (l. c. S. 291). Möglicherweise gehört auch der Fall von C. J. Eberth[4]) hierher, bei dem nicht nur in beiden Nieren je eine Geschwulst vorhanden war, sondern auch „in der Serosa der unteren Fläche des Zwerchfells mehrere linsen- bis bohnengrosse markige Knötchen" sich vorfanden. In diesen fanden sich jedoch ausser „Rund- und Spindelzellen noch eine grosse Zahl glatter und quergestreifter Muskelfasern von beträchtlicher Länge", so dass, wenn diese Knötchen wirklich secundäre Geschwülste waren, durch sie der Beweis geliefert wäre, dass auch das sarcomatöse Rhadomyom als solches metastasiren kann.

Ganz anders verhielt sich unsere zweite Geschwulst. Diese war trotz ihrer histologisch scheinbar gutartigen Natur exquisit bösartig. Die zahlreichen in den Lungen vorhandenen Geschwülste beweisen

1) S. F. Marchand, Ueber einen Fall von Myosarcoma striocellulare der Niere. Virchow's Arch. 1878. Bd. 73. S. 289.

2) Vergl. G. Hauser, Beiträge zur Genese des primären Scheidensarkoms. Virch. Arch. 1882. Bd. 88. S. 165.

3) Ueber das primäre Nierensarkom. Deutsches Archiv f. klin. Medicin. 1882. Bd. XXXIII. S. 377.

4) Myoma sarcomatodes renum. Virchow's Archiv. 1872. Bd. 55. S. 518.

dies mehr als zur Genüge. In dieser Hinsicht verhält sie sich ganz wie andere gleichartige Drüsengeschwülste, zwar nicht der Schilddrüse, da eine solche bis jetzt meines Wissens noch nicht beobachtet ist, wohl aber der Brustdrüse. Ich möchte nämlich gerade auf die hier beobachteten und von H. Stilling[1]) in einer höchst interessanten Arbeit über die gleichen Geschwülste der Mamma hinweisen, weil dieselben für die Erklärung unserer Geschwulst von grösstem Werth sind. Die betreffenden Geschwülste fanden sich nämlich bei Frauen von 53, 56 und 59 Jahren und hatten sich binnen ½, 1½ und 10 Jahren entwickelt. Eine der Frauen hat ein Kind, die beiden anderen haben je acht Kinder gehabt. Bei einer dieser wird angegeben, dass sie alle selbst genährt habe. Alle drei starben. Die erste „unter den Erscheinungen einer beiderseitigen Pleuritis, von welcher die Aerzte annehmen zu müssen glaubten, dass sie durch Entwicklung von Geschwülsten in den Lungen und dem Brustfell bedingt worden sei. Die Section wurde nicht gestattet". Die beiden anderen wurden secirt und es zeigte sich, dass bei einer „beide Lungen von zahlreichen, markigen, derben Tumoren durchsprengt waren; in dem Centrum der grösseren Knoten, welche ungefähr den Umfang einer Wallnuss hatten, konnten sehr harte, verkalkte Stellen wahrgenommen werden". Bei der anderen fand sich in der Wand des rechten Herzens ein secundärer Knoten, „welcher die Höhle des Ventrikels bis auf den vordersten obersten Abschnitt vollkommen ausfüllt". Der anatomische Bau der secundären Geschwülste war ähnlich dem der primären.

Diese Brustdrüsengeschwülste hatten sich somit zu einer Zeit entwickelt, als das Organ, welches vorher entschieden functionirt hatte, sich in der Involutionsperiode befand. Dieselben hatten sich verhältnissmässig rasch entwickelt, denn auch im dritten Fall war nach mehrjährigem Stationärbleiben plötzlich ein rascheres Wachsthum eingetreten, und dieselben hatten gleichartige secundäre Geschwülste verursacht. Diese Thatsachen auf unseren Fall angewandt, berechtigen zu der Schlussfolgerung, dass auch hier die Geschwulst sich erst in späterer Zeit entwickelt hat und zwar durch Metaplasie des Bindegewebsstromas. Da es ja schon sehr schwer ist, den Zeitpunkt des Beginns einer Geschwulst beim Menschen festzustellen, würde der Versuch, dies beim Hund zu thun, nur von sehr zweifelhaftem Werthe sein. Ich nahm deshalb auch Abstand davon, dies überhaupt bestimmen zu wollen. Ich glaube, dass hier im Bindege-

1) Ueber Osteoidsarkome der weiblichen Brustdrüse. Diese Zeitschrift. Bd. XV. S. 247.

webe der Schilddrüse aus allerdings ganz unbekannten Gründen eine Proliferation stattgefunden hat, welche zur Entwicklung der vorgefundenen Geschwulst führte. Ich bin überzeugt, dass dies ebensowenig auf Grund einer „embryonalen Anlage" geschah, wie bei den Stilling'schen Fällen, es handelte sich nach meinem Dafürhalten hier einfach um einen metaplastischen Vorgang, und die Geschwulst war eine im Virchow'schen Sinne „organoide" und nicht eine „teratoide" wie die vorhergehende.

Bezüglich dieser letzteren Art von Geschwülsten glauben Cornil und Ranvier[1]) vorschlagen zu sollen, dass man sie als Mischgeschwülste, „Tumeurs mixtes", bezeichnen soll, statt wie Virchow dies thut[2]), sie „systematoide" oder „teratoide" zu nennen. Ich glaube nicht, dass die Sache damit gefördert würde, indem es auch Mischgeschwülste, d. h. aus mehreren Arten von Geweben zusammengesetzte, gibt, die entschieden erworben sind und dann den von Virchow sogenannten organoiden Geschwülsten entsprechen. Solche embryonale Mischgeschwülste kommen nicht nur, wie die genannten Autoren anzunehmen scheinen, bei Föten und bald nach der Geburt sterbenden Kindern vor, sondern sie wurden auch schon, und zwar nicht so selten, bei Erwachsenen beobachtet, hauptsächlich in den Sexualdrüsen, dann aber auch anderwärts. Das Charakteristische der bei erwachsenen Individuen beobachteten derartigen Geschwülste ist, wie ich bereits oben angedeutet habe, dass sie trotz ihres manchmal charakteristischen sarcomatösen Baues keine Metastasen verursachen.

Die beiden hier mitgetheilten Fälle scheinen mir deshalb für die Lehre von der Entstehung der Mischgeschwülste von Wichtigkeit zu sein, weil sie zeigen, dass es sich bei den teratoiden Mischgeschwülsten um ein Nebeneinander von verschiedenen Geweben handelt, bei den organoiden aber um ein Nacheinander, d. h. dass dort die verschiedenen Gewebskeime von vornherein vorhanden sind und sich unabhäng von einander entwickeln, während hier die einen aus den anderen hervorgehen.

---

1) Manuel d'histologie patholog. 2. Édition. 1884. p. 361.
2) l. c. Bd. 1. S. 122. 1863.

8.

Ueber einen Fall von papillärem cylindrocellulärem Adenom der Schilddrüse beim Hund.

Im Frühjahr und Sommer 1884 machte ich, veranlasst durch die Mittheilungen meines Collegen Prof. M. Schiff[1]), eine grosse Anzahl von Schilddrüsenexstirpationen bei alten und jungen Kaninchen, Meerschweinchen und weissen Ratten. Die Resultate dieser Versuche waren stets durchaus negativ, d. h. die Thiere befanden sich nach der Operation ganz ebenso wohl wie vordem, und wenn mehrere Thiere desselben Wurfes operirt worden waren, eines oder zwei aber zur Controle nicht, so bestand zwischen jenen und diesen kein Unterschied, die einen entwickelten sich in jeder Beziehung ebensogut wie die anderen. Dieses wurde namentlich durch periodische, monatelang fortgesetzte Wägungen festgestellt. Einige wenige Male entwickelten sich operirte Ratten nicht so gut wie andere ebenfalls operirte oder als nichtoperirte Controlthiere, aber dann fand sich als Grund dieses Zurückbleibens ein partieller oder ganzer Mangel der Schneidezähne, welche, sei es beim Festbinden während der Operation oder später beim Fassen der Thiere mittelst der Zange behufs des Wägens, abgebrochen waren. Einmal war einem Controlthier der gleiche Unfall begegnet und auch dieses blieb in der Entwicklung hinter den anderen zurück. Die Totalexstirpation war immer auf einmal vorgenommen worden, und zwar ohne antiseptische Cautelen, aber in der Aethernarkose, und die Wunden heilten stets per primam. Einige Male wurden später bei der Section geringe Reste der Schilddrüse vorgefunden, meistens jedoch fehlten solche durchaus. Prof. Schiff, dem ich meine Versuchsergebnisse mittheilte, war unterdessen für die Nager zu gleichen Resultaten gekommen, nicht aber für die Hunde und Katzen. Da er diese Versuche inzwischen mitgetheilt hat[2]), unterliess ich es die meinigen zu veröffentlichen.

Anfangs Juli 1884 erhielt Prof. Schiff einen jungen, in der Entwicklung entschieden zurückgebliebenen Hund mit grosser Kropfgeschwulst, welche ihm die hochgradigsten Athembeschwerden verursachte. Im Begriff eine Reise zu machen, ersuchte mich mein College, diese Geschwulst zu exstirpiren, da sich das Thier sonst nicht länger am Leben erhalten liess. Ich sagte dies zu, fand aber, als ich Morgens ins Institut kam, um die Operation vorzunehmen, das Thier todt. Bei der Section fand ich die beiden Schilddrüsenlappen ausserordentlich vergrössert, die Luftröhre schei-

1) Revue méd. de la suisse romande. 1884. p. 65.

2) Ibidem. p. 425.

denförmig, eng, schaumigen Schleim enthaltend. Die Mund- Rachen- und Kehlkopfschleimhaut ganz cyanotisch gefärbt. Die Venen des Halses ausserordentlich erweitert und prall mit Blut gefüllt. Alle inneren Organe sehr blutreich, aber sonst unverändert. Von den beiden Schilddrüsenlappen präparirte ich einen mit den zu- und abführenden Gefässen und injicirte ihn sofort mit rother und blauer Leimmasse. Die arterielle Injection gelang stellenweise gut, besonders zunächst der Oberfläche sehr gut, die venöse dagegen fast gar nicht, und zwar, weil in den Venen grosse Blutgerinnsel vorhanden waren.

Die Gesammtgeschwulst hatte die Grösse einer starken Mannesfaust. Nach vorn zu war sie rundlich, nach hinten abgeplattet. Sie bestand aus zwei gleich grossen Hälften, die nicht durch eine Commissur mit einander verbunden waren. Jede derselben hatte nach innen zu eine ebene Fläche, so dass sie dreikantig war und die Form eines Viertels einer Melone hatte. Ihre Oberfläche war glatt und jede war mit einer ihr zugehörigen, dünnen Bindegewebskapsel umgeben, in welcher weite Blutgefässe verliefen. Die Schnittfläche war glatt und hatte ein gleichmässig drüsiges Aussehen.

Mikroskopischer Befund. Als ich nach der Erhärtung der injicirten Hälfte Schnitte davon anfertigte, war ich über den Bau der Geschwulst nicht wenig überrascht. Statt des erwarteten folliculären Baues fand ich nämlich einen verzweigten canaliculären, der ein ganz verwirrendes Bild darbot, ähnlich demjenigen der von mir bereits in dieser Zeitschrift beschriebenen Kiemengangscyste [1]), jedoch noch viel complicirter, weil das Bindegewebsskelet nur äusserst schwach entwickelt ist. Die Kapsel besteht aus fibrillärem Bindegewebe mit wenigen elastischen Fasern und vielen weiten mit Injectionsmasse gefüllten Arterien und besonders Venen. Das eigentliche Stützgewebe der Geschwulst besteht fast nur aus Gefässen. Die grösseren derselben haben dünne Wandungen und sind von wenig Bindegewebe begleitet, in diesem sind spärliche spindelförmige Zellen vorhanden. Von diesen Gefässen gehen die Capillaren direct ab und bilden die schönsten Gefässschlingen, die, wie Pinselpräparate zeigen, nur von ganz spärlichen Bindegewebsfibrillen und Lamellen begleitet sind. Diesen Gefässschlingen sitzen niedrige oder höhere, aber immer sehr deutliche Cylinderepithelien sozusagen direct auf. Das Protoplasma dieser Zellen ist feinkörnig und ihr Kern liegt ungefähr in der Mitte der Zelle. Diese Capillarschlingen bilden mit dem wenigen sie umgebenden Bindegewebe und den ihnen aufsitzenden Cylinderepithelien förmliche Papillen, die manchmal sehr verzweigt sind. In den zwischen ihnen gelegenen Hohlräumen findet sich ein äusserst feinkörniges Material, das wie geronnenes Eiweiss aussieht. Eigentliches folliculäres Schilddrüsengewebe findet sich nirgends.

Diese wegen ihres eigenthümlichen anatomischen Baues sehr interessante Geschwulst halte ich für ein angeborenes papilläres cylindrocelluläres Adenom. Das Alter des Thieres, das gleichmässige Ergriffensein des ganzen Organs und ganz besonders der histologische Bau sprechen für seine congenitale Natur. Es stellt gewissermaassen eine Uebertreibung der embryonalen Schilddrüse dar, bedingt

1) Bd. XXII. S. 411.

durch eine übertriebene Entwicklung des Gefässsystems, infolge dessen wohl ein papillomatöses Adenom entstehen kann.

Eine der unserigen ähnliche Geschwulst wurde schon von Billroth beim Menschen beobachtet und von A. Wölfler als bösartiges papilläres Cysto-Adenom beschrieben[1]). Seine sehr ausführliche Beschreibung des mikroskopischen Befundes stimmt zwar nicht in allen Punkten mit der unserigen, aber ich glaube kaum fehl zu gehen, wenn ich annehme, dass diese Verschiedenheiten möglicherweise den der Exstirpation vorhergegangenen chirurgischen Eingriffen zuzuschreiben sind.

Dieselbe hat auch eine grosse Aehnlichkeit mit einer von mir beschriebenen Kiemengangscyste[2]), von der sie sich aber doch auch wieder durch den noch ausgeprägteren papillomatösen Bau, die ungemein starke Gefässentwicklung, den grossen Mangel an Bindegewebe und besonders die vollständige Abwesenheit des lymphoiden Gewebes unterscheidet. Die sonstige Aehnlichkeit ist um so begreiflicher, wenn man berücksichtigt, dass die eine und andere in letzter Linie als Abkömmling der Kiemenspalten betrachtet werden muss.

Vom anatomischen Standpunkt aus muss die hier in Frage stehende Geschwulst als eine gutartige bezeichnet werden, womit jedoch nicht ausgeschlossen ist, dass eine solche, unvollständig entfernt, local recidiviren könnte.

1) v. Langenbeck's Archiv. 1883. Bd. XXIX. S. 75.
2) Diese Zeitschrift. 1885. Bd. XXII. S. 406.

XVII.

Zur Enterotomie bei Ileus.

Von

Dr. F. Fuhr und **Dr. F. Wesener,**
pr. Arzt in Giessen. Docent für innere Med. in Freiburg i. B.

Während viele Chirurgen in Fällen von Ileus, wo andere therapeutische Maassnahmen im Stiche lassen, ausschliesslich die Enterotomie verrichten, bevorzugen andere die Laparotomie behufs Aufsuchung des Hindernisses und radicaler Entfernung desselben. Schon mit der Empfehlung der Enterotomie als chirurgischer Behandlung des Ileus durch Maisonneuve[1]) im Jahre 1845 (Maunoury de Chartres' These aus dem Jahre 1819 war unbeachtet geblieben) beginnt der Streit und ist bis heute noch nicht abgeschlossen. Zu Gunsten des einen und des anderen Verfahrens lassen sich berühmte Namen, Gründe und glücklich verlaufene Fälle in Menge finden.

Maisonneuve sowohl als Nélaton[2]), welch Letzterer die Operation adoptirte und auf das Wärmste empfiehlt, legten oberhalb des Hindernisses einen künstlichen After an, gross genug, um selbst festem Koth den Austritt zu gestatten, und behaupten auf Grund der in dieser Weise glücklich verlaufenen Fälle, dass sich darnach die Darmfunctionen durch Naturheilung sehr oft wieder herstellen und der künstliche After spontan schliesse. In Deutschland fand Anfangs der fünfziger Jahre die Enterotomie einen beredten Vertheidiger in Tüngel[3]). Trotzdem ihm infolge einer derartigen, dazu noch glücklich verlaufenen Operation der Process gemacht wurde, erschien von ihm eine zweite Arbeit über denselben Gegenstand 8 Jahre später[4]), die seine früheren Beobachtungen und Ansichten bestätigte. Nach ihm soll man, anstatt eines eigentlichen künstlichen Afters in der rechten Regio iliaca (nach Nélaton) oder an der gleichen Stelle auf der

1) Archives générales de médecine. IV. série. Tome VII. Avril 1845.
2) L'Union médicale 1857. No. 89, 91 u. 93.
3) Ueber künstliche Afterbildung. Kiel 1853.
4) Archiv für klin. Chirurgie. Bd. I. 1861. S. 334.

linken Seite anfangs nur eine Darmfistel, einen künstlichen After en miniature, etabliren mit der Aussicht, falls später die Kothpassage nicht auf normalem Wege erfolgt und die Fistel sich auf die Dauer als unzureichend erweist, dieselbe zu erweitern. Diese provisorische Kothfistel bietet vor dem künstlichen After den Vorzug, dass durch die weniger breite Anheftung des Darms Knickung und Spornbildung im Darmrohr vermieden und die Fortleitung der Fäcalmassen nach unten in keiner Weise gestört wird. Die kleine Oeffnung genügt vorläufig, Darmgase und Koth, nöthigenfalls durch Eingiessen von Wasser verdünnt, in genügender Weise austreten zu lassen, um die Spontanheilung abzuwarten. Die Laparotomie als Radicaloperation wird von Tüngel durchaus verworfen und in scharfen Worten verurtheilt. „Betrachtet man die verschiedenen Ursachen der inneren Obstructionen, so gibt es eigentlich, mit Ausnahme der seltenen Fälle, wo ein fremder Körper eingekeilt und deutlich fühlbar ist, keinen Fall, in welchem man Aussicht hätte, das Hinderniss auf operativem Wege zu beseitigen, wenn man ausser diesem Zwecke noch die Absicht hat, das Leben des Kranken zu erhalten." Abgesehen von der Gefährlichkeit grösserer Bauchwunden in der vorantiseptischen Zeit, sind seine Gründe hierfür dieselben, die auch jetzt noch von den Freunden der Enterotomie der Laparotomie gegenüber vorgebracht werden. Die Schwierigkeit, selbst nach Eröffnung der Bauchhöhle, einestheils Art und Sitz der Occlusion zu finden, andererseits auch, wenn dies gelungen, die Ursache derselben zu beseitigen, bestimmen ihn zu diesem strengen Urtheil. Die Fälle, in denen ein günstiger Ausgang verzeichnet wird, sind denen gegenüber, die mit dem Tode endeten, oder bei denen die Operation unvollendet bleiben musste, so selten, dass sie nicht als maassgebend betrachtet werden können.

Wachsmuth[1]) kommt auf Grund dreier selbst beobachteter Fälle, von denen zwei von Adelmann enterotomirt wurden, sowie nach Durchsicht der einschlägigen Literatur zu dem Schlusse, dass die Enterotomie in jedem Fall der Laparotomie vorzuziehen sei. Kein verständiger Chirurg wird nach ihm eine Operation unternehmen, von der er nicht im Voraus weiss, oder bei der es ihm zum Mindesten nicht wahrscheinlich erscheint, dass sie sich auch wirklich ausführen lasse. Nun lehrt die Erfahrung, dass die Laparotomie behufs Lösung der Darmocclusion 10 mal unternommen, etwa 9 mal unvollendet bleiben musste. Die Enterotomie dagegen lässt sich in jedem Falle von Ileus, welcher Natur derselbe auch sei, in gleicher Weise ausführen.

1) Ileus und Enterotomie. Virchow's Archiv. 1862. Bd. 23. S. 118.

Sie befreit den Kranken „wie mit einem Schlage“ aus directer Lebensgefahr, indem sie den gesteigerten intraabdominellen Druck aufhebt und die abnormen Darmbewegungen sistirt. Diese beiden letzten Momente bilden nach Wachsmuth die bei Weitem häufigste Ursache des traurigen Endes der an Ileus Erkrankten, da sie früher zum Tode führen, als die Veränderungen an der betroffenen Darmpartie zur Geltung kommen. Die einfache Punction des Darmes kann hier, wie auch Tüngel schon hervorhebt, die Enterotomie nicht ersetzen, da sie nur auf kurze Strecken das Darmrohr entlastet, öfters wiederholt werden muss und andererseits gefährlich ist. Ein grosser Theil der tödtlichen Ausgänge nach ausgeführter Enterotomie fällt nicht der Operation als solcher, sondern der zu späten Ausführung derselben zur Last. Würde man sie nicht, wie bisher geschehen, als letzten Versuch, das Leben des Kranken zu retten, sondern als direct heilende Operation betrachten, so würden die Resultate noch bessere sein. Nach Holmer[1]) und Heidinger[2]) lässt sich die Laparotomie mit Aussicht auf günstigen Ausgang nur dann ausführen, wenn es möglich ist, Natur und Sitz der Darmocclusion vorher zu bestimmen, wie beispielsweise nach Massenreduction incarcerirter Hernien. So leicht nun im Allgemeinen die Diagnose der inneren Incarceration ist, so schwer lassen sich die beiden geforderten Bedingungen erfüllen. Es würde sich hiernach die Ausführung der Laparotomie so gut wie ganz verbieten. Max Müller[3]) gesteht bei Veröffentlichung dreier Fälle von Enterotomie der Laparotomie, als „dem idealeren Weg“ zur Hebung innerer Einklemmungen, bei der vervollkommneten antiseptischen Technik der Jetztzeit, ihre Berechtigung zu, glaubt jedoch, dass trotzdem eine sehr erhebliche Zahl von Fällen übrig bleibe, bei denen nur die Enterotomie Hülfe schaffen könne. So dürfe es sich gar oft ereignen, dass nach manchen versuchsweise begonnenen Laparotomien das Hinderniss nicht gefunden oder radical beseitigt werden könne. Hier müssten die Verehrer des Bauchschnittes nolens volens zu dem vorher verworfenen Verfahren greifen. In vielen anderen Fällen könne man schon a priori des enormen Meteorismus wegen nicht an eine grössere Eröffnung der Bauchhöhle denken. Das Hervorquellen aller überausgedehnten Därme und die Unmöglichkeit, sie zu reponiren, würde die Folge sein. Als lehrreiches Beispiel hierfür liesse sich gleich Müller's dritte Krankengeschichte anführen. Am 12. Tage nach Beginn der ersten Symptome

1) Nord. med. ark. No. 29. 1874, ref. in Schmidt's Jahrbücher. 1880.
2) Die Laparotomie bei Darmocclusion. Dissert. inaug. Dorpat 1861.
3) Archiv für klin. Chirurgie. Bd. XXIV. 1879. S. 176.

erreichte der Meteorismus bei der 17jährigen Kranken einen solchen Grad, dass der Herzstoss im zweiten linken Intercostalraum gefühlt und die obere Herzgrenze an der Clavicula gefunden wurde. Dieser Fall lehrt ferner, dass die schon von Tüngel verworfene, aber noch von manchen Seiten angepriesene und ausgeführte Punction des Darmes nicht immer ein so ungefährlicher und kleiner Eingriff ist, wie er von ihren Empfehlern dargestellt wird. Müller sagt bei Beschreibung dieser Enterotomie wörtlich: „Bei jedem Nadelstich durch die vorliegende Darmwand zischten unter hörbarem Geräusche Darmgase aus dem Nadelstiche und ergoss sich ein ganz feiner Strahl flüssigen Darminhalts aus derselben Oeffnung." Trotzdem nennt Leichtenstern[1]) noch neuerdings die Punction des Darmes den mildesten operativen Eingriff, und Albert[2]) räth, nicht nur mit einem dünnen Instrumente zu punctiren, um nur die Gase abzulassen, sondern selbst mit einem dickeren, dessen Canüle liegen bleiben kann, um auch dem Koth Austritt zu verschaffen. Hueter[3]) dagegen nennt die Punction ein sehr bedenkliches Verfahren; S. M. Bradley[4]) sah durch Austritt von Flüssigkeit und Gasen aus der Punctionsstelle den Tod eintreten, und Schuh[5]) verwirft sie ganz wegen dieser Möglichkeit.

In manchen Fällen wird die Spannung im Darmrohr noch so gering sein, dass sich die Stichöffnung nach dem Herausziehen der Canüle schliesst, und bei diesen mag die Punction erlaubt sein, in anderen jedoch wird nach der Müller'schen Beobachtung auch aus der Stichöffnung des feinsten Probetroicarts ein tödtlicher Erguss in die Bauchhöhle folgen. Wer aber vermag vorher den Druck im Darm zu bestimmen? Von diesen Thatsachen ausgehend, wird man bei Entscheidung der Frage, ob Punction oder die „der Punction angenäherte Enterotomie" Tüngel's, sogleich die letztere wählen. Wenn sich auch nicht leugnen lässt, dass nach mehrmaliger Punction und vielleicht Aspiration von Gasen und flüssigem Koth das oberhalb der Verschlussstelle gelegene Darmstück entlastet und hiernach wie nach der Enterotomie eine Axendrehung u. s. w. rückgängig werden kann, so ist das Verfahren bei dem zweifelhaften Nutzen, den es schafft, zu gefährlich. Vielleicht noch besser und für den Kranken jedenfalls

1) v. Ziemssen's Handbuch der speciellen Pathologie und Therapie. II. Aufl. Bd. VII. 2. Hälfte. S. 565.

2) Lehrbuch der Chirurgie u. s. w. I. Aufl. Bd. III. S. 163.

3) Grundriss der Chirurgie. II. Aufl. Bd. II. Abth. II. S. 237.

4) Treatment of intestinal obstruction. Brit. med. Journal. 1879. Vol. I. p. 808.

5) Vgl. G. B. Günther, Lehre von den blutigen Operationen. Bd. IV. Abtheil. II. S. 52.

ungefährlicher erfüllt denselben Zweck die von Kussmaul[1]) bei Ileus empfohlene Herausbeförderung der aufgestauten Koth- und Gasmassen mittelst Magenausspülung. Gelang es ihm doch auf diese Weise, nicht weniger als 5 Liter fäculenter Flüssigkeit auf einmal zu entleeren.

In der neuesten Zeit hat Krönlein[2]) in einem Vortrage über die chirurgische Behandlung des Ileus die Frage, ob Enterotomie oder Laparotomie, näher beleuchtet und besonders die gegen die Enterotomie erhobene Anklage, dass der Träger des künstlichen Afters zeitlebens ein hässliches Gebrechen behalte, das ihn von der menschlichen Gesellschaft ausschliesse, durch eine Anzahl theils von ihm selbst beobachteter Fälle widerlegt. Seine Angaben, die zum Mindesten das beweisen, dass diese Behauptung nicht für alle Enterotomirten gilt, liessen sich noch um viele Beispiele vermehren; auch der später zu beschreibende Fall lässt sich in dieser Beziehung hier anreihen. Krönlein geht noch weiter als die, welche zur Indication für die Laparotomie eine genaue Diagnose über Sitz und Natur der Occlusion verlangen, und behauptet, dass die Hauptschwierigkeit und Gefahr der Operation durch den Meteorismus bedingt werde, die Hauptschwierigkeit, weil die ausgedehnten Darmschlingen jedweden Orientirungsversuch, mag die Stelle des Hindernisses noch so gut bekannt sein, vereiteln, und die Hauptgefahr, weil die meteoristisch ausgedehnten Därme häufig nicht zu reponiren sind. In manchen Fällen half dem Operateur die mehrfache Punction des Darmes, in anderen der Tod durch Collaps aus der Verlegenheit. Deshalb lässt Krönlein die Laparotomie nur dann gelten, wenn die Operation sehr frühzeitig gemacht werden kann, oder die Verschlussstelle hoch oben im Jejunum ihren Sitz hat. Mit Recht hebt Krönlein ferner hervor, dass der Bauchschnitt bei Ileus sich keineswegs mit dem bei anderen intraabdominellen Operationen vergleichen lasse, wie der Ovariotomie zum Beispiel. Hier fehlen die überausgedehnten Därme. Es ist durchaus nicht anzunehmen, dass, wie Heiberg[3]) will, durch eine Vergrösserung des Schnittes bis zum Proc. ensiformis und völlige Eventration der Bauchhöhle diesem Uebelstande abgeholfen werde. Im Gegentheil dürfte sich die Reposition der Eingeweide noch weit schwieriger gestalten. Heiberg's vierzigjähriger kräftiger Kranker

1) A. Cahn, Heilung des Ileus durch Magenausspülung. Berlin. klin. Wochenschrift. 1884. Nr. 42 u. 43.

2) Ueber die chirurgische Behandlung des Ileus. Correspondenzblatt für schweizer Aerzte. 1882. Nr. 15.

3) Ueber innere Incarcerationen. Virchow's Archiv. 1872. Bd. 54. S. 30.

wurde nach wahrscheinlich zweitägiger Incarceration laparotomirt. Der Schnitt reichte vom Nabel bis zur Symphyse, die Einklemmung wurde nicht gefunden, die vorgequollenen Darmschlingen liessen sich trotz mehrfacher Punction nicht reponiren, der Kranke starb während der Operation.

Erst nachdem bei der Section die ganze vordere Bauchwand gespalten war, liessen sich die genaueren Verhältnisse überblicken. In einem künftigen ähnlichen Falle will Heiberg wie an der Leiche verfahren und beruft sich verkehrterweise auch auf die Schnittlänge bei grossen Ovarialtumoren.

Schramm[1]) gibt zwar zu, dass die Laparotomie bei Ileus wegen des oft bestehenden Kräfteverfalls der Kranken und der häufig schon vor der Operation eingetretenen Peritonitis im Allgemeinen immer schlechtere Chancen biete, als bei anderen Krankheitszuständen, glaubt jedoch, dass sich ihre Statistik mit Hülfe der Antiseptik und verbesserter operativer Technik in der Folge bedeutend bessern werde. Die Enterotomie ist nach ihm eine „zweifellos bequeme Operation aufs Gerathewohl", ein schon jetzt in seiner Technik ausgebildetes Verfahren, während die Laparotomie sich noch in ihrer Entwicklung befindet. Gleichwohl lässt sich schwer annehmen, dass die Laparotomie bei inneren Incarcerationen nach Hinzufügung der Antiseptik in Zukunft sich noch vervollkommnen werde. Gewiss nicht die Furcht vor einer etwaigen Peritonitis allein liess die Mitglieder der Société de Chirurgie in Paris zu Ende des vorigen Jahrhunderts zu dem Entschluss kommen, „dass es besser sei, die Ileuskranken der Vorsehung zu überlassen, wenn auch hoffnungslos, als die Kunst und das Ansehen der Aerzte durch die Laparotomie zu gefährden". Würde Jeder so gewissenhaft wie Schramm und Obalinski[2]) auch die unglücklichen Ausgänge der Operationen an die Oeffentlichkeit bringen, die Statistik möchte nicht ermunternd für die Laparotomie sprechen. Wohl Mancher kennt aus eigener Erfahrung oder durch private Mittheilung einen derartigen missglückten Bauchschnitt, der nicht veröffentlicht wurde. Wenn König[3]) meint, die Literatur der letzten Jahre habe ebensoviel glückliche Ausgänge nach Laparotomie zu verzeichnen wie nach Enterotomie, so ist dies, falls die Angabe sich bestätigt, nur ein Beweis dafür, dass eben Jeder in einer gut verlaufenen Laparotomie bei Ileus etwas Aussergewöhnliches, der Ver-

1) Die Laparotomie bei innerem Darmverschlusse. v. Langenbeck's Archiv. 1884. Bd. XXX. S. 740.

2) Lehrbuch der speciellen Chirurgie. 2. Bd. 2. Aufl. S. 238.

3) Wiener med. Presse. 1884. Nr. 48—50 und ebend. 1885. Nr. 7.

öffentlichung Werthes sieht. Die Enterotomie dagegen hat jetzt schon, wie seiner Zeit Tüngel prophezeite, dieselbe Wichtigkeit erlangt wie die Herniotomie. Die Operation ist nicht mehr so vereinzelt, dass es sich der Mühe lohnte, jede einfache, typisch verlaufene in die medicinische Tagespresse zu bringen.

Der schwerste Vorwurf, der gegen die Enterotomie erhoben wurde[1]), der, spräche die Erfahrung nicht dagegen, die Operation vom theoretischen Standpunkte aus verschwinden lassen würde, ist der, dass unter Umständen ein Darmtheil eröffnet werden könne, der den incarcerirten angehört. Ja, nach Küttner[2]) müsste dies in der Mehrzahl der Fälle geschehen, da gerade diese letzteren besonders ausgedehnt, die unter- und merkwürdigerweise auch oberhalb der Verschlussstelle gelegenen Darmschlingen dagegen collabirt und blutleer seien. Wer Küttner's Veröffentlichung studirt, wird neben der auffallenden Thatsache, dass von 13 Ileuskranken, die später zur Section kamen, auch nicht ein einziger operirt worden war, das finden, dass jene Angabe sich nur auf Axendrehungen und Knotenbildung der Flexura sigmoides und der Dünndärme bezieht. Für alle Arten von Intussusceptionen, Stricturen u. s. w. gilt sie nicht. Dass die eingeklemmten Darmschlingen bei den angegebenen Formen von Ileus ausgedehnt und meteoristisch aufgetrieben sind, ist leicht begreiflich; auch dass die vom Hinderniss anal gelegenen Darmpartien zusammengefallen sind, ist leicht einzusehen; unverständlich jedoch bleibt diese Behauptung für die dem Magen zu gelegenen Theile. Woher rührt denn das massenhafte Kotherbrechen der Ileuskranken und das häufige, oft bis zum Tode anhaltende gashaltige Aufstossen derselben? Küttner sagt: „Die oberen und unteren Darmpartien sind collabirt und blutleer durch mechanische Compression", das heisst doch wohl, durch Druck der eingeklemmten Darmschlingen auf die übrigen. Dies bleibt schwer verständlich, und weitere Sectionsberichte sind hier abzuwarten. Gesetzt nun auch, es handelte sich bei Anlegung eines künstlichen Afters um jene, der Enterotomie nicht günstige Art der inneren Einklemmung, gesetzt, die Fistel fiele in den eingeklemmten Theil, so ist die Möglichkeit nicht ausgeschlossen, dass nach Entleerung dieser Schlinge eine Axendrehung oder Knotenbildung spontan sich reponirt. Geschieht dies nicht, folgt der Entleerung nur eine kurze Euphorie, und treten aufs Neue die Erscheinungen des Ileus auf, so ist nicht ausgeschlossen, an einer an-

1) Vgl. König, Lehrbuch der speciellen Chirurgie. 2. Bd. S. 238.

2) Ueber innere Incarcerationen. Virchow's Archiv. 1868. Bd. 43. S. 478.

deren Stelle einen neuen After anzulegen. Gewiss, die Chancen für den Kranken sind hierbei noch bessere, als wenn er erst nach versuchter Laparotomie und vergeblichem Durchsuchen der Bauchhöhle enterotomirt werden muss. Bei fast allen Sectionen, die Küttner zu machen Gelegenheit hatte, enthielt das incarcerirte Darmstück transsudirtes Blut, oft in Quantitäten bis zu 3½ Pfund, oder stark blutig gefärbte, schleimige Flüssigkeit. Es könnte diese Beobachtung vielleicht schon bei Ausführung der Enterotomie als diagnostisches Hülfsmittel benutzt werden, im Falle man zweifelhaft sein sollte, ob man sich im richtigen Darmtheil befinde. Küttner scheint, trotzdem seine Abhandlung erst im Jahre 1868 erschien, nur die eine glücklich abgelaufene Enterotomie von Tüngel zu kennen, wenigstens lassen seine Worte darauf schliessen: „Der Fall (von Tüngel) bleibt ein dunkler, und erst eine Mehrzahl von Operationen wird den Beweis liefern müssen, ob die Anlegung einer Kothfistel für die vielen Arten innerer Incarcerationen anzupreisen wäre." Diese Forderung aber war damals schon durch Dutzende von gut und schlecht verlaufenen Enterotomien erfüllt. Wie hätte sonst Linhart[1]) in seiner bekannten Monographie über die Brüche schon zwei Jahre zuvor schreiben können: „Besser" (als die Laparotomie) „ist daher das Verfahren von Nélaton, welches jetzt allgemein geübt und Laparoenterotomie oder Enterotomie genannt wird".

Der Anlegung eines künstlichen Afters bei inneren Einklemmungen wird ferner entgegengehalten, dass der bisher befolgten Methode, die erste geblähte Darmschlinge, die sich in der Bauchwunde präsentirt, als künstlichen Enddarm zu benutzen, der Missstand anhafte, dass diese Schlinge den oberen Theilen des Jejunum angehören könne, dass also, falls die normale Kothpassage sich nicht herstellt, die Ernährung durch Ausschalten eines zu grossen Darmstücks eine unvollkommene werde. Bedenkt man jedoch, dass die Gedärme im Bauchraume im Grossen und Ganzen nicht regellos gelagert, sondern von Haus aus eine bestimmte, nur wenig wechselnde Lage haben, dass ferner die oberen Partien des Jejunum durch das unbewegliche gekröslose Duodenum fixirt sind, so wird man bei Anlegung der Darmfistel in der Nähe des Poupart'schen Bandes linker- oder rechterseits sehr selten diesem für den Kranken fatalen Umstand begegnen. Daraus, dass nach Anlegung des Afters die genossenen Flüssigkeiten verhältnissmässig rasch und unverändert in der Wunde erscheinen, kann man durchaus nicht schliessen, dass die Oeffnung im Darm sich

1) Vorlesungen über Unterleibshernien. Würzburg 1866. S. 267.

im oberen Theile des Jejunum befindet. Bei allen Fällen, welche die Enterotomie erfordern, besteht ein starker Magendarmkatarrh und gesteigerte Peristaltik, Zustände, welche schon für gewöhnlich genossene Speisen nach kurzer Zeit vollständig unverdaut in der Entleerung per anum erscheinen lassen. Nach A. G. Richter's[1]) Angabe benutzten die älteren Wundärzte gerade diesen Umstand, um bei Anlegung eines widernatürlichen Afters bei brandigen Brüchen das untere vom oberen Darmende zu unterscheiden, und liessen den Operirten einige Esslöffel voll Oel schlucken. Bei einer Frau mit rechtsseitigem incarcerirten brandigen Cöcalbruch zeigten sich in den ersten drei Tagen schon nach Verlauf von etwa 10 Minuten die genossenen Getränke in der Schenkelbeuge. Schon in den nächsten Tagen hörte dies auf. Hiernach ist auch Cahn bei einem im Nachtrag zu seiner Abhandlung: „Ueber die Behandlung des Ileus durch Magenausspülung" mitgetheilten Fall von Enterotomie, die Lücke (nach Nélaton) ausführte, nicht berechtigt anzunehmen, dass, als am ersten Tag Milch und Pankreassaft sich in der Wunde zeigte, der Darm hoch oben, nicht weit vom Duodenum angeschnitten worden sei. Weitere Beobachtungen zur Bestätigung seiner Annahme konnten nicht gemacht werden, da die Defäcation am nächsten Tage auf normalem Wege erfolgte.

Die Frage, wie und wodurch die Enterotomie in solchen Fällen, wo die Möglichkeit der Restitutio ad integrum vorhanden ist, gleich einer Radicaloperation wirkt, ist von Cahn so treffend erörtert worden, dass es überflüssig erscheint, etwas hinzuzufügen. Seine Ausführungen gipfeln im Wesentlichen darin, dass durch Wegräumung der übermässig angehäuften Koth- und Gasmassen in erster Linie der nöthige Platz im Bauchraum zur Zurückführung der verschiedenen Arten von Axendrehungen, Invaginationen und dergleichen geschaffen wird, dass ferner durch Herbeiführung normaler Druckverhältnisse im Innern des Darmes und der Bauchhöhle die abnormen peristaltischen Bewegungen aufgehoben und die natürlichen geordneten eingeleitet werden.

Wie in anderen Fällen, wo der künstliche After den natürlichen für das ganze fernere Leben des Operirten ersetzt, die Verschlussstelle sich in der Folge verhalten und verändern mag, kann, wie Maisonneuve schon sagt, im Allgemeinen nicht beantwortet werden. Bei den sehr verschiedenen Ursachen des Ileus, des Sammelnamens für eine Reihe von Erkrankungen, die im Grossen und Ganzen

1) Anfangsgründe der Wundarzneykunst. Bd. V. Kap. 8. S. 352.

unter denselben Symptomen verlaufen, würde es zu weit führen, die verschiedenen Möglichkeiten alle zu behandeln. So kann das Hinderniss früher oder später dem vorläufig aus directer Lebensgefahr geretteten Kranken noch verhängnissvoll und tödtlich werden, in anderer Art dagegen Jahrzehnte lang unverändert fortbestehen.

Mag der künstliche After nun dieses oder jenes Hindernisses wegen angelegt werden, nur zufällig und selten wird er dicht über die Verschlussstelle fallen, gar häufig liegen fusslange Darmstücke zwischen beiden. Ist die Occlusion vorübergehend, functionirt dies ausgeschaltete Darmstück nur kurze Zeit nicht in der Norm, so kann es wohl keine merkbaren Veränderungen erleiden. Wie verhält es sich dagegen in jenen Fällen, wo der künstliche After Jahre lang bestand? Auffallenderweise wird dieser nach der Enterotomie nicht unwesentliche Darmtheil in der Regel mit Stillschweigen übergangen, oder es wird gemeinhin angenommen, dass die in diesen mehr oder minder langen Blindsack hineingerathenen Fäcalmassen durch antiperistaltische Bewegungen zum künstlichen After regurgitiren, trotzdem die Physiologie der Darmbewegungen es noch zweifelhaft lässt, ob solche rückläufige Contractionen der Gedärme überhaupt existiren. Ist es ja doch auch für den Ileus noch nicht erwiesen, ob das oft massenhafte Kotherbrechen Folge dieser zweifelhaften Darmbewegung ist, oder ob es lediglich durch den Brechact, beziehungsweise die Bauchpresse verursacht wird, die den Inhalt des überfüllten Darmrohrs dahin treibt, wo er am wenigsten Widerstand findet. Betrachtet man bei Obductionen der an Ileus Verstorbenen den noch durch flüssigen Koth und Gas überausgedehnten Darm, so muss man sich bei Annahme einer Antiperistaltik unwillkürlich fragen, weshalb der Darm sich nicht durch diese ihm geläufige Bewegung von seiner übermässigen Füllung völlig befreite. Mag nun für den intacten Darm in dieser Beziehung gelten, was da will, die Entleerung jenes ausgeschalteten Darmstücks findet in manchen Fällen nur sehr unvollkommen statt. Diese Kothstauung sowohl, wie die Veränderung des Darms infolge dieser Stauung, können dem Träger des künstlichen Afters früher oder später tödtlich werden. In dem von Krönlein[1]) beschriebenen Falle von Agenesia recti kam diese Kothstauung im blinden Ende freilich ausnahmsweise dem Kranken sehr zu Statten. Aus der in mehrfacher Beziehung interessanten Krankengeschichte sei zur Erklärung dieses nur erwähnt, dass bei einem mit fehlendem Rectum geborenen Kinde am 6. Tage nach der Geburt, als es unmöglich

1) Berliner klin. Wochenschrift. 1879. Nr. 35. S. 528.

schien, vom Damm aus, selbst nach Eröffnung des Peritoneums, das blinde Darmende zu erreichen, ein künstlicher After in der linken Regio iliaca angelegt wurde. Das Kind gedieh vortrefflich. Sieben Monate später fühlte man mit dem zur natürlichen Afteröffnung eingeführten Finger im Becken den prall mit Koth gefüllten Blindsack, der nach stumpfer Trennung seiner Adhäsionen herabgezogen und am Rande der Aftereinstülpung festgeheftet werden konnte.

Die Stuhlentleerungen erfolgten von da ab zum grössten Theil auf natürlichem Wege, nur ein geringer Theil ging durch die Darmfistel ab.[1])

Wie diese Kothstauung dagegen in manchen Fällen bei längerem Bestehen des künstlichen Afters wirken, und welchen Ausgang sie schliesslich für den Kranken haben kann, beweist der nächste Fall, dessen Mittheilung sowohl durch die seltene Veranlassung der Incarceration, als durch den interessanten anatomischen Befund, 2 Jahre nach ausgeführter Enterotomie, gerechtfertigt erscheint.

Die 47jährige P., Wittwe aus G., litt schon seit mehreren Jahren an trägem Stuhlgang, wogegen sie bald dies bald jenes Abführmittel nach eigener Verordnung in Gebrauch nahm. Die Erklärung für diese Stuhlträgheit fand sie in ihrer sitzenden Lebensweise, da sie als Näherin zum Unterhalt der zahlreichen Familie Tag für Tag und Nächte hindurch an der Nähmaschine arbeiten musste.

Am 16. Januar 1882, nachdem sie wegen achttägiger Stuhlverstopfung die gewohnten Abführmittel vergebens angewandt hatte, sah sie sich genöthigt, ärztliche Hülfe zu suchen. Bei der Untersuchung der ziemlich kräftigen Kranken, die auf ausdrückliches Befragen angab, dass sie, abgesehen von den Beschwerden der letzten Jahre, nie krank gewesen sei, fand man die gewöhnlichen Bruchpforten frei. Der Leib war leicht aufgetrieben, bei Druck jedoch an keiner Stelle empfindlich und gab überall normalen Darmton. Von aufgeblähten Darmschlingen, trotz der Dünne der Bauchdecken, nichts zu bemerken. Zeitweise trat mit gurrendem Geräusch in den Gedärmen Leibschmerz auf. Fieber fehlte. In der Meinung, dass es sich um eine hartnäckige einfache Obstipation handele, wurde neben einem Klystier auch ein Drasticum verordnet. Mit dem Klystier entleerten sich nur wenige kleine Kothbröckel, nach der Einnahme des Abführmittels steigerten sich die Schmerzen. In der folgenden Nacht stellte sich 2 mal Erbrechen ein. Der Leib war am nächsten Tage stärker gespannt, jedoch ohne Druckschmerz, von Zeit zu Zeit erfolgte zu kurzer Erleichterung der Kranken Aufstossen von Gasen. Die Gesichtszüge waren verändert, der Puls frequent und klein, die Zunge stark belegt. Keine Temperatursteigerung.

---

1) Der Zustand bei dem jetzt 6jährigen kräftigen Jungen ist derselbe geblieben, die Fistel hat sich nicht spontan geschlossen. Die Mutter des Kleinen verweigert hartnäckig jeden operativen Eingriff aus Furcht, mit dem ausserehelichen Kinde die Alimente zu verlieren.

Unterhalb des Nabels sah man deutlich, namentlich beim Reiben des Leibes, die Contouren zweier aufgeblähter Darmschlingen. Bei der Untersuchung des Mastdarms mittelst des Fingers fand man den Sphinkter fest geschlossen, den Darm leer, beim Eingehen in die Vagina stiess man sogleich auf einen festen Gegenstand, ein Hodge'sches Hebelpessarium aus Hartgummi von mittlerer Grösse, das, wie die Kranke sich jetzt erst erinnerte, 8 Jahre zuvor von einem Gynäkologen eingelegt, nie gewechselt und bei der vielbeschäftigten Frau in Vergessenheit gekommen war. Das Aeussere des Pessars war unverändert, ohne Incrustation, auffallenderweise bestand auch nur ein geringer Fluor albus. Der hintere Bügel war mit Blut gefärbt und roch deutlich fäculent. Die Portio vaginalis sehr verdickt, das hintere Scheidengewölbe ausgefüllt mit leichtblutenden Granulationsmassen. Trotz genauer Untersuchung mit dem Scheidenspiegel konnte die Perforationsstelle in der Rinne, welche die Lage des hinteren Bügels zwischen den Granulationswülsten bezeichnete, nicht gefunden werden. Abgang von Koth und Gasen durch die Vagina soll früher nicht bestanden haben und wurde auch in den nächsten Tagen nicht bemerkt. Auf genaueres Befragen erinnerte sich die Kranke jetzt, dass sie in der angegebenen Zeit Beschwerden im Unterleibe, Druck nach unten, Ziehen in den Weichen verspürt habe und unregelmässig menstruirt gewesen sei. Nach dem Einlegen des Pessariums liessen diese Erscheinungen allmählich nach, die Menses waren, wie auch jetzt noch, regelmässig. Dieser Umstand sowohl, wie die häuslichen Verhältnisse liessen die Kranke den Rath des sie damals behandelnden Arztes vergessen, sich von Zeit zu Zeit vorzustellen, um das Pessar zu wechseln. Dass dies vergessene Pessarium die Ursache der Erkrankung abgab, stand ausser Zweifel; über die Art und Weise jedoch, wie dies geschah, konnte man an verschiedene Möglichkeiten denken. Einmal konnte durch den hinteren Bügel und die massigen Granulationen ein im Douglas liegender Darmtheil einfach comprimirt sein, so dass man also hoffen durfte, dass sich nach Entfernung des ihn comprimirenden Instruments die freie Kothpassage wieder von selbst herstellen würde. Eine andere Möglichkeit war die, dass durch den langen Druck und Reiz des fremden Gegenstandes Verwachsungen der Darmschlingen unter sich oder an den Beckenwandungen entstanden seien, oder endlich, dass ein Darmstück durch die dauernde Compression narbig stricturirt worden sei. Die Kranke erhielt jetzt grosse Dosen Opium und Wasserklystiere nach der Hegar'schen Vorschrift. Die biegsame Mastdarmsonde drang dabei kaum 2 Fuss weit ein, auch konnte nie mehr als ein Liter Flüssigkeit zurückgehalten werden. Diese mehrmals vergeblich angewandten Klystiere spülten zuerst noch kleine Kothbröckel und Darmschleim aus, zuletzt floss nur das klare Wasser zurück. Die Kranke klagte über starken Durst, das Erbrechen wiederholte sich fast nach jeder Flüssigkeitsaufnahme, in der nächsten Nacht zum ersten Male mit deutlich fäculentem Geruch. Die in den letzten 24 Stunden entleerte Urinmenge betrug kaum 200 Grm. Grosse Opiumdosen, Verschlucken kleiner Eisstückchen und mehrmals wiederholte Wassereingiessungen in Knieellenbogenlage bildeten den letzten therapeutischen Versuch am folgenden Tage. Der Leib wurde immer stärker gespannt, bei Druck an einzelnen Stellen empfindlich, das Erbrechen stets fäculenter und reichlicher. Die der Kranken proponirte Enterotomie wurde entschieden verweigert. Der folgende

Tag verlief unter denselben Erscheinungen, die Kräfte der Kranken nahmen sichtlich ab, erst am nächsten Tage willigte sie, gezwungen durch das massenhafte Kotherbrechen und die Sorge um die Kinder, in die ihr vorgeschlagene Operation. Der häuslich beschränkten Verhältnisse, sowie der mannigfachen Unzuträglichkeiten halber, die der künstliche After in der ersten Zeit in einer Privatwohnung bietet, wurde die Kranke in die chirurgische Klinik gebracht, und hier von Prof. Bose die Enterotomie in der linken Regio iliaca ausgeführt am 13. Tage nach dem Auftreten der ersten Symptome. Nach der Eröffnung des Peritoneums legte sich sogleich eine stark geblähte Darmschlinge gegen die Bauchwunde; an dem kleinen zu Gesicht kommenden Theil liess sich nicht erkennen, welchem Darmtheile sie angehörte. Nachdem ein kleiner Zipfel gefasst und durch einen Suturenkranz an die äussere Haut festgeheftet war, wurde der Darm in einer Ausdehnung von 1½ Cm. eröffnet. Sofort entleerten sich eine Menge dünnen Kothes und Gase, die Spannung des Leibes nahm sichtbar ab. Nach dem Erwachen aus der Narkose fühlte sich die Kranke sehr erleichtert. Der weitere Verlauf bot nichts Bemerkenswerthes. Nach der Entlassung aus dem Spitale war das Aussehen der Kranken besser als je. Im ersten Vierteljahre nach der Operation erfolgte nach einem Klystier nur einmal Abgang von Fäces per anum. In der Darmfistel trug die Operirte als Canüle ein Stück von einem dünnen englischen Schlundrohr, das verstopft und mit einem Wattebausch bedeckt wurde. Das Ganze wurde durch eine Leibbinde festgehalten. Die Defäcation erfolgte aus der Fistel in der Regel täglich nur einmal, ein nierenförmiges Eiterbecken wurde dabei nach Entfernung des kunstlosen Obturators zur Aufnahme der Fäces vor die Oeffnung gehalten. Trat ab und zu Verstopfung ein, so wurde mittelst eines Irrigateurs etwas kaltes Wasser injicirt. Die Frau nahm ihre frühere Beschäftigung wieder auf, Niemand in den Häusern, wo sie jetzt mit der Nadel arbeitete, bemerkte ihren Zustand. Allmählich accommodirte sich die Peristaltik, wie auch bei Gesunden, der Lebensweise der Operirten so, dass sie nur des Abends nach dem Nachhausekommen die Defäcation zu besorgen brauchte. Im Ganzen etwa 4 mal in 2 Jahren erfolgte Abgang von etwas Koth per anum.

So ging, einige Unbequemlichkeiten bei Diarrhöen, Verstopfung und dem Einführen der herausgefallenen Canüle abgerechnet, anderthalb Jahre Alles gut bis zum Herbste 1883, wo der Leib zu schwellen begann, der Appetit sich verringerte und das Aussehen der Operirten sich verschlechterte. Sie klagte jetzt hauptsächlich über Erscheinungen von Seiten des Magens, Druck in der Magengrube, Aufstossen und Mattigkeit. Die Menses cessirten. Meist litt sie an Stuhlverstopfung, nicht immer reichten Kaltwasserklystiere aus, um Stuhlgang zu erzwingen. Wie vor der Operation musste öfters zu stärkeren Abführmitteln gegriffen werden. Bei öfters wiederholten Untersuchungen fand man den Leib stark ausgedehnt, in der rechten und linken Regio iliaca bis zum Nabel hinauf constant gedämpften Ton, die Dämpfungsgrenze blieb dieselbe bei wechselnder Lage des Körpers. Im Bereiche dieser gedämpften Partien überall dieselbe Resistenz, an manchen Stellen war der Leib bei der Betastung schmerzhaft, doch wurden diese schmerzhaften Punkte bei den verschiedenen Untersuchungen verschieden angegeben. Die Untersuchung per vaginam ergab den Uterus sehr tiefstehend

und retroflectirt, das hintere Scheidengewölbe flach, nach rechts hin einen derben festen Tumor im Abdomen. An den Brustorganen und im Urin war nichts Abnormes zu finden. Temperaturerhöhungen an den einzelnen Tagen, wo Messungen vorgenommen wurden, nicht vorhanden. Die Diagnose blieb zweifelhaft. Mit grösster Wahrscheinlichkeit dachte man an eine bösartige Neubildung des Netzes oder eines anderen Unterleibsorganes mit geringem Ascites. Beim Einführen des Fingers in die Fistel gelangte man in ein Darmlumen, auffallenderweise jedoch gelang es nie ein zweites zu entdecken. Der entleerte Koth roch aashaft und arrodirte, wie früher nur zu Zeit von Diarrhöen, jetzt stets die die Fistel umgebende Haut. Das Aussehen der Kranken wurde allmählich kachektisch, die Sklera der Augen leicht ikterisch.

Im Januar 1884 traten zuerst flüchtige Oedeme an den Beinen auf, die Kranke musste von jetzt ab fast stets zu Bett liegen. Der Leib wurde immer stärker aufgetrieben, die Dämpfungsgrenze ging bis über den Nabel hinaus. Spannung und lancinirende Schmerzen im Unterleibe, häufiges Erbrechen, Aufstossen, zuweilen heftige Athemnoth machten den Zustand zu einem trostlosen. Am 12. März, nachdem wenige Tage zuvor ein intensiver Icterus aufgetreten war, erfolgte unter den Erscheinungen von Lungenödem der Tod, 2 Jahre nach Anlegung des künstlichen Afters.

Die Autopsie wurde am 13. März 1884 Vormittags 10 Uhr von Dr. Wesener (damals Assistent des pathologischen Institutes) vorgenommen; der Verhältnisse halber konnte nur die Section der Bauchhöhle gemacht werden.

Sectionsbefund. Die unteren Extremitäten der weiblichen Leiche sind stark ödematös geschwollen, die Bauchdecken stark ausgedehnt und prall gespannt. Die Hautfarbe gelblich. In der linken Bauchgegend ungefähr in der Mitte zwischen dem Nabel und dem Poupart'schen Bande eine Oeffnung in den Bauchdecken von der Grösse eines Fünfzigpfennigstückes, aus der sich bei Druck auf den Unterleib gelbbräunlicher breiiger Koth entleert. Mit einer Sonde gelangt man durch diese Oeffnung in einen Kanal, der sich nach rechts und oben erstreckt.

Bei Eröffnung der Bauchhöhle entleert sich aus dieser reichliche gelbe, leicht trübe Flüssigkeit, nach ungefährer Schätzung wohl 4—5 Liter; nach Entfernung derselben bietet sich folgender Situs der Bauchorgane dar (s. Abbildung S. 329). Die Leber ragt fingerbreit unter dem rechten Rippenbogen vor, der Magen liegt zum grössten Theil mässig ausgedehnt hinter dem linken Rippenbogen, ein Theil im Epigastrium. Den grössten Theil der Bauchhöhle nimmt den Dünndarm bedeckend eine grosse dem Colon angehörige Darmschlinge ein, deren Krümmung ganz nach rechts hin liegt, während die beiden freien Enden in der linken Lumbalgegend sich finden, und dort das obere sich in der Richtung nach der Milz hin verliert, das untere nach dem kleinen Becken zu verläuft. Diese Darmschlinge ist enorm ausgedehnt, armdick, hat einen Umfang von 30—35 Cm. und ist von dunkelbräunlicher Färbung, welche durch starke Füllung mit breiigem Koth bedingt wird. Unter derselben findet sich das Colon transversum; dasselbe zieht sich von der Gegend des rechten Hypochondriums schräg nach links unten hin, im Anfang noch von dieser ausgedehnten Darmschlinge bedeckt, bis zur Gegend des Anus artificialis und ist nur mässig gefüllt, kaum erweitert. Mit der künstlichen Analöffnung steht es durch eine circa 6 Cm.

lange, mit Schleimhaut ausgekleidete Röhre in Verbindung, die eine ziemlich directe Verlängerung des Quercolons darstellt; diese Röhre hat am Colon ein Lumen von circa Markstückgrösse und verengt sich nach der Hautöffnung zu trichterförmig, so dass sie daselbst für einen Finger durchgängig ist. Das Stück des Quercolons, welches sich von dieser Stelle nach

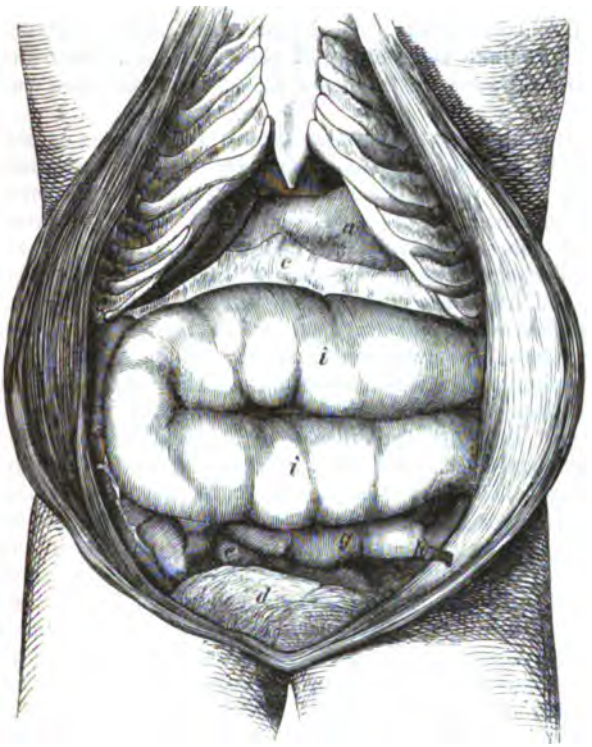

Die Abbildung veranschaulicht den Situs der Bauchorgane nach Eröffnung des Abdomens. Nur ist, um den Ovarialtumor sichtbar zu machen, derselbe von den mit ihm verlötheten Ileumschlingen und dem grossen Netz abgelöst gezeichnet. *a* Magen, *b* Leber, *c* Omentum, *d* Tumor des rechten Ovarium, *e* Ileum, *f* Colon ascendens, *g* Colon transversum, *h* zum Anus artificialis führender Darmanhang, *i* stark erweiterte Darmschlinge, dem Colon descendens und S romanum angehörend.

dem natürlichen After zu erstreckt, läuft nach aufwärts, so dass es mit dem eben erwähnten röhrenförmigen Darmanhang einen spitzen Winkel bildet, ist ziemlich beträchtlich ausgedehnt und mit Koth gefüllt, wenn auch nicht halb so stark, wie die oben erwähnte Darmschlinge. Dieses anale Ende des Colon transversum begibt sich gleich unter die untere Hälfte dieser Schlinge, so dass nur ein paar Centimeter davon sichtbar sind, lässt sich jedoch bis in die Gegend der Milz verfolgen. Den Raum zwischen dem Magen und der oberen Colonschlinge bedeckt das Mesocolon, unter dem Dünndarmschlingen liegen. Das kleine Becken ist fast vollständig ausgefüllt durch einen kindskopfgrossen Tumor, der vom rechten Ovarium

ausgeht, derselbe ist mit der Umgebung locker bindegewebig verwachsen. Diese Adhäsionen sind von bräunlicher Färbung und verlöthen die Geschwulst nicht sehr fest mit einem Theil der Beckenwand, ausserdem mit einer Anzahl Dünndarmschlingen, die in der Gegend der linken Regio inguinalis liegen, und dem grossen Netz. Ferner finden sich daselbst, sowie auf den Dünndarmschlingen spärliche fibrinöse Auflagerungen, ebenfalls meist bräunlich gefärbt.

Die Harnblase ist leer, der Uterus nach hinten flectirt, vergrössert, ebenso wie das linke Ovarium stark nach links und unten gedrängt.

Die Nieren liegen an normaler Stelle und sind ohne besondere Veränderung.

Verfolgt man den Verlauf des ganzen Darmkanals vom Magen aus beginnend, so findet sich Folgendes. Das Duodenum in gewöhnlicher Lage; das Jejunum liegt in der linken Bauchhälfte, in der Gegend der linken Niere, ist zusammengefallen und wird von der stark erweiterten Darmschlinge und vom Quergrimmdarm bedeckt; nur in der linken Regio inguinalis sind einige Schlingen sichtbar, die zum Theil schon dem Ileum angehören und, wie eben erwähnt, mit der Ovarialgeschwulst verklebt sind. Dann zieht sich der Dünndarm nach rechts hinüber, und man findet ein Paquet Ileumschlingen etwas unterhalb der rechten Niere liegend, ebenfalls von der erweiterten Darmschlinge bedeckt. Die Valvula Bauhini ist durch den Ovarialtumor ein wenig nach oben gedrängt; das Colon ascendens zieht von dort nach der Hinterfläche der Leber, das C. transversum, wie schon oben angegeben, nach dem artificiellen Anus hin und begibt sich dann, nun ziemlich stark ausgedehnt, unter der Colonschlinge nach der Gegend der Flexura coli sinistra. Dort macht der stark gefüllte Darm eine sehr spitze Biegung nach aussen und unten, verläuft aber nur eine kurze Strecke in dieser Richtung, sondern geht nach rechts bis fast zur rechten Axillarlinie, von dort wieder zurück bis fast zur linken Axillarlinie, und repräsentirt somit dieses dem Colon descendens und der Flexura sigmoides angehörige Stück die schon öfters angeführte, bei Eröffnung des Abdomens vorliegende, stark ausgedehnte und gefüllte Darmschlinge. Dann senkt es sich hinter dem erwähnten divertikelähnlichen Darmanhang in die Tiefe, um sich in das kleine Becken nach dem natürlichen After hin zu verlieren. Gerade unter dem Darmanhang findet sich die Flexura sigmoides sehr stark verengt, eben für eine dünne Sonde passirbar und fühlt sich fest, callös verdickt an. Unterhalb dieser Strictur bis zum Anus ist der Darm fast leer. An der Hinterseite der Vagina fühlt man keine deutliche Veränderung, auch sind keine abnormen Verwachsungen oder Stränge zwischen der stricturirten Stelle und den Organen des kleinen Beckens zu constatiren.

Die Leber ist eine Fettleber mässigen Grades, ebenso wie der Pylorus frei von Geschwulstmassen; auch das Peritoneum ist frei davon. Die Gallenwege wurden nicht sondirt, doch war ein dieselben von aussen her comprimirendes Moment sonst nicht zu constatiren.

Der Inhalt des Dünndarms bestand aus geringen gelblichen Chymusmassen. Im Colon ascendens und oberen Theil des transversum fanden sich gelbbräunliche breiige Kothmassen in mässiger Menge; im Colon vom Anus artificialis bis zur Strictur äusserst reichliche dunkelbräunliche breiige Fäcalmassen von stark fäculentem Geruch. Das Colon hat aufgeschnitten

8 Cm. oberhalb der Strictur einen Umfang von über 36 Cm., seine Wand ist äusserst dünn; die stricturirte Stelle besitzt aufgeschnitten einen Umfang von 8 Mm., und die Darmwand ist daselbst fest, verdickt. Dicht unterhalb derselben findet sich eine Anzahl warziger und polypöser Wucherungen der Darmschleimhaut von hellröthlicher Farbe und von Erbsen- bis Kirschengrösse; der Darm 8 Cm. unterhalb der Strictur hat 7 Cm. Umfang.

Der Ovarialtumor zeigt auf seiner Oberfläche eine Anzahl kugeliger Hervorwölbungen, ist resistent und ziemlich schwer. Auf dem Durchschnitt bestehen die Randpartien aus derber, hellröthlicher Geschwulstmasse; sonst ist die ganze Geschwulst von sehr zahlreichen Höhlen von Stecknadelkopf- bis Kirschengrösse durchsetzt, die eine dickliche, gelblich-schmierige, an Atherombrei erinnernde Inhaltmasse haben. Das diese Höhlen scheidende Gewebe ist sehr schmal, wie die Randpartien von hellröthlicher bis röthlichgrauer Färbung.

Die anatomische Diagnose lautete mithin:

Anus artificialis. Narbige Strictur in der Flexura sigmoides coli. Papilläre Wucherungen der Darmschleimhaut dicht unterhalb der Strictur. Starke Ausdehnung und Kothanhäufung des Colon zwischen dem artificiellen Anus und der Strictur. Tumor (Cysto-Adenom) des rechten Ovariums. Chronische Peritonitis. Oedem der unteren Extremitäten. Icterus. Fettleber.

Mikroskopische Untersuchung. Die warzigen und polypösen Wucherungen der Darmschleimhaut sind rein papillärer, nicht maligner Natur. Man findet als Hauptbestandtheil ein feinfaseriges, bald breiteres, bald schmäleres Bindegewebsgerüst, mit ab und zu vorkommender Einlagerung von Rundzellen. Dieses Gerüst bildet zahlreiche maschige Räume von der verschiedensten Gestalt, rund, länglich, kolbig, schlauchförmig, grösser oder kleiner, je nachdem die drüsigen Elemente durch den Schnitt getroffen sind. Diese Hohlräume zeigen am Rande eine einfache Schicht von Cylinderepithel und entweder ein freies Lumen, oder dasselbe mit Rundzellen, die häufig zerfallen sind, ausgefüllt. An einzelnen Stellen ist dieser zellige Inhalt beim Schneiden herausgefallen, und bemerkt man dann daselbst ein sehr feines Maschennetz.

Der Ovarialtumor zeigt ein bindegewebiges Stroma von verschiedener Mächtigkeit. Dasselbe ist meist ziemlich zellenreich, und man findet sowohl Stellen, die reichlich längliche Kerne zeigen, wie auch solche, wo Rundzellen in mehr oder weniger grosser Anzahl eingelagert sind. Ausserdem finden sich Partien, wo das Gewebe von einer sehr feinfaserigen Masse durchsetzt, anscheinend colloid infiltrirt ist. Der Gehalt an Blutgefässen ist wechselnd, meistens mässig, reichlich dagegen an den Stellen, wo das Bindegewebe zellenarm und mächtig entwickelt ist. Dieses Stroma lässt zahlreiche Maschen von wechselnder Gestalt und Grösse erkennen. Dieselben sind bald rund, bald länglich oder oval, meistentheils aber ganz unregelmässig mit zahlreichen vorspringenden Kanten und Balken. An den frischesten Stellen ist der Rand dieser Maschen mit einer einfachen, seltener mehrfachen Schicht niedrigen Cylinderepithels bekleidet, die sich auch an den vorspringenden Balken und Kanten findet. Die Zellen im Centrum der Maschen sind Lymphkörperchen, und zwar ist an den frischen Stellen die Kernfärbung noch deutlich; an anderen nehmen die Kerne keine Färbung mehr an, sind vielmehr die Zellen augenscheinlich in Zerfall begriffen,

während auch hier das Randepithel noch gut erhalten und einfach ist. Vielfach ist der Inhalt der Höhlen in eine, sehr häufig feine Faserung zeigende feinkörnige Masse zerfallen, in der nur noch ganz spärliche Rundzellen ohne Kern bemerkbar sind; an solchen Stellen ist auch sehr häufig das Randepithel zerfallen, so dass dann die ganze unregelmässige Höhle von solchem anscheinend colloiden Gewebe erfüllt ist. Solche Partien machen den Eindruck, als ob sie durch Vergrösserung und nachheriges Confluiren der einzelnen Follikel entstanden sind. Die Geschwulst wäre demnach als ein colloides Cystoadenom mit sehr zellenreichem Cysteninhalt zu bezeichnen.

Epikrise. Dieser nekroskopische Befund ist nach verschiedenen Richtungen hin merkwürdig. Er bestätigte zwar die früher gestellte Diagnose „Strictur des Darms" vollständig, brachte aber ausserdem eine Anzahl von Befunden, die intra vitam nicht hatten diagnosticirt werden können, und die geeignet sind, den Verlauf der Krankheit als einen nach mehreren Seiten hin interessanten zu betrachten.

Das den Ileus erzeugende Moment war unzweifelhaft die Strictur der Flexura sigmoides; dieselbe war so beträchtlich, dass, zumal bei der Patientin fast constant Obstipation bestand, sie ein beinahe absolutes Hinderniss für die Passage des Kothes abgeben musste. Die Ursache dieser Darmverengerung war jedenfalls das Hodge'sche Pessar. Abgesehen davon, dass sich bei der Section kein anderes ätiologisches Moment für dieselbe eruiren liess, sprach besonders hierfür der Umstand, dass sich die stricturirte Stelle gerade am S romanum befand, mithin an einer Stelle, die gewöhnlich, besonders bei etwas stark entwickeltem Gekröse der Flexur, im Cavum Douglasii liegt und somit direct an den Ort des hinteren Scheidengewölbes, wo der hintere Bügel des Pessars lag, anstiess. Dass bei der Autopsie die verengerte Stelle nicht hier, sondern bedeutend höher im Abdomen liegend gefunden wurde, ist wohl durch zwei Ursachen bewirkt worden, und zwar sowohl durch die Ovarialgeschwulst, die das S romanum aus dem kleinen Becken nach oben verdrängte, als auch hauptsächlich durch den Zug von Seiten der stark ausgedehnten Colonschlinge, der ebenfalls eine Dislocirung der stricturirten Stelle nach oben im Gefolge hatte.

Es erhebt sich nun ferner die Frage, in welcher Art und Weise diese Strictur durch das Pessar zu Stande kam. Dass letzteres die Hinterwand der Vagina und das Peritoneum der Excavatio rectouterina perforirt und so direct auf die Darmwand eingewirkt habe, ist wenig wahrscheinlich, da im Leben sich keine Erscheinungen geltend gemacht haben, die auf eine solche Perforation hätten bezogen werden können. Befanden sich auch bei der Untersuchung vor zwei

Jahren an dieser Stelle der Vagina reichliche und üppige Granulationen, so war doch keine Perforation daselbst nachweisbar gewesen. Die Patientin hatte ferner ihrer Angabe nach nie den Abgang von Flatus oder Koth durch die Vagina beobachtet; auch fanden sich bei der Section, soweit man bei erhaltenem Situs der Organe des kleinen Beckens beurtheilen konnte, im Cavum Douglasii selbst keinerlei Residuen einer adhäsiven Entzündung oder eines narbenbildenden Processes. Auch an der stricturirten Stelle fehlten bindegewebige Auflagerungen oder strangförmige Verwachsungen, speciell mit dem peritonealen Ueberzug des hinteren Scheidengewölbes. Man muss deshalb annehmen, dass der hintere Bügel des Pessars einfach die fragliche Schlinge gegen das Kreuzbein gedrückt und sie auf diese Weise sowohl comprimirt, als auch nun an dieser Stelle eine circumscripte ringförmige Entzündung hervorgerufen habe, die allmählich unter starker narbiger Retraction heilte; schliesslich erreichte dann die narbige Schrumpfung einen solchen Grad, dass die Fäces diese Stelle nicht mehr passiren konnten, und Ileus entstand. Dass eine solche ringförmige Entzündung mit nachfolgender narbiger Schrumpfung durch eine einfache Einschnürung, sofern dieselbe nur eine gewisse Zeit anhält, entstehen kann, ist schon öfters nach der Reposition von eingeklemmt gewesenen Hernien beobachtet worden, und wäre somit das Zustandekommen der Strictur im vorliegenden Falle auf analoge Weise zu erklären.

Wenden wir uns nun zu der Operation, so ergab die Autopsie, dass die Stelle des Darmtractus, die sich bei der Eröffnung des Peritoneums vordrängte und zur Bildung des künstlichen Afters verwendet wurde, dem Colon transversum angehörte. Dies war natürlich insofern sehr günstig, als auf diese Weise der artificielle Anus möglichst weit nach unten zu Stande kam, und nur ein verhältnissmässig kleiner Abschnitt des Darmes ausgeschaltet wurde, während der ganze Dünndarm und circa die Hälfte des Colons weiter functioniren konnte. Die Operation wirkte direct lebensrettend. Die früheren Beschwerden verschwanden zum grössten Theil, und die Defäcation ging fortan ungehindert durch den artificiellen After von Statten. Einige Mal gingen später Kothmassen durch den natürlichen Anus ab, was ja, so lange die Verengerung noch nicht so hochgradig war, wie zur Zeit des Todes, und so lange die Peristaltik des zwischen dem künstlichen After und der Strictur gelegenen Darmabschnittes noch ziemlich gut functionirte, ganz gut der Fall sein konnte. Meistens aber, in der letzten Zeit vor dem Tode überhaupt nicht, passirten keine Fäces die verengte Stelle.

Die Folgen hiervon waren ungünstig. Da nur die Wand des Colon in die Wunde eingenäht war, so konnte es nicht ausbleiben, dass, sobald diese Oeffnung geschlossen war, auch Fäcalmassen in das unterhalb des Anus artificialis gelegene Darmstück, das aus dem analen Dritttheil des Colon transversum, aus Colon descendens und der oberen Hälfte der Flexura sigmoides sich zusammensetzte, übergingen und dasselbe nach und nach ausfüllten. Im Anfang mochte diese Anfüllung sich noch in mässigen Grenzen bewegen, und auch dieser Darmabschnitt bei der Defäcation, wenigstens zum grössten Theil, entleert werden. Kann man die noch nicht stricte bewiesenen antiperistaltischen Darmbewegungen auch hierfür nicht verwerthen, so mussten doch eine stärkere Action der Bauchpresse, eventuell die kräftigen Zusammenziehungen des Darmstückes selbst einen grossen Theil des Kothes aus dem artificiellen After entleeren; eine totale konnte diese Entleerung jedoch nie sein, und so blieb es, zumal da immer neue, mitunter ziemlich feste Kothmassen ihren Weg in diesen unteren Colonabschnitt nahmen, nicht aus, dass sich allmählich eine Ueberfüllung dieses Theiles mit Koth und eine beträchtliche Ausdehnung desselben heranbildete, deren frappantes Bild uns die Section darbot. Diese Erweiterung war am ausgeprägtesten am Colon descendens und S romanum, etwas geringer am Colon transversum, wohl weil letzteres als dem künstlichen After am nächsten gelegen noch zum Theil sich entleeren konnte, während dem Abgange von Koth aus dem Colon descendens ausser der grösseren Entfernung von der künstlichen Oeffnung noch der Umstand im Wege war, dass infolge der starken Verlagerung des Colon transversum nach unten und links die Flexura coli sinistra eine beträchtlich stärkere Knickung als normal zeigte. Auf diese Art bildeten sich das Colon descendens und die Flexura sigmoides zu einem Paar von unförmlichen Schläuchen heran, das sich nach vorn in die Bauchhöhle legte. Durch den starken Druck des Inhalts wurde anscheinend die Wandung dieses Darmabschnittes stark verdünnt, ihre Musculatur atrophisch; infolge dessen liess diese Schlinge den Kothinhalt deutlich durchscheinen und zeigte eine grünlichbraune Färbung, während die Atrophie der Musculatur ein weiteres Hinderniss für eine active Entleerung der Kothmassen abgab. Auffallend erscheint es vielleicht, dass nicht bei der enormen Ausdehnung des Darms und Verdünnung seiner Wandungen eine spontane Ruptur erfolgte, wie sie unter anderen Heschl[1])

1) Zur Mechanik der diastatischen Darmperforationen. Wiener med. Wochenschrift. 1880. Nr. 1.

an der Leiche beobachtet, sowie experimentell erzeugt hat. Bei der ersten Section Heschl's handelte es sich um eine Frau mit habitueller Obstipation, bei der ohne irgend welchen ulcerösen Process im Darm, lediglich durch übermässige Dehnung seiner Wandungen durch angehäufte Fäcalmassen der aufsteigende Dickdarm perforirt war. Beim zweiten Fall starb die Kranke unter den Symptomen des Ileus, die Obduction wies als Ursache desselben ein ringförmiges Carcinom des S romanum nach. Das Colon ascendens war etwas oberhalb des Coecum an der Stelle einer Tänia durch die gewaltige Ansammlung flüssigen Fäcalbreies durchbrochen; wie bei der vorigen Kranken reichlicher Kotherguss in die Bauchhöhle. Ein diesem ähnlicher Fall wurde vor Kurzem hier beobachtet. Eine drei Monate zuvor (von Dr. Fuhr) an einem rechtsseitigen eingeklemmten Schenkelbruch operirte 50jährige Dame starb nach vorausgegangenen mehrwöchentlichen Verdauungsstörungen an acuter Peritonitis. Die Section ergab, dass es sich um einen jener, schon vorhin erwähnten seltenen Ausgänge handelte, wie er nach Linhart nach jeder gelungenen Herniotomie eintreten kann, einen Ausgang, der nach König jedoch selten in den casuistischen Mittheilungen paradirt, da mit ihm wenig Parade zu machen sei. An der eingeklemmt gewesenen Stelle des Ileums nämlich war der Darm auf eine schmale Strecke stricturirt, sein Lumen war noch für den kleinen Finger durchgängig. Der oberhalb der Strictur gelegene Darmtheil war stark mit flüssigem Koth angefüllt und unmittelbar oberhalb des Hindernisses perforirt. Der Grund, dass in unserem Falle keine solche Perforation eintrat, ist vielleicht darin zu suchen, dass sich die Erweiterung nur ganz allmählich, im Verlauf mehrerer Jahre, ausbildete; ausserdem war in den Heschl'schen Fällen und Experimenten die Ruptur im Colon ascendens aufgetreten, und es wäre denkbar, dass das Colon descendens durch seine Lage weniger zu Rupturen disponirt sei, als das ascendens.

Schliesslich kann man noch eines Umstandes gedenken, der vielleicht ebenfalls im späteren Stadium der Erkrankung der Kothentleerung hinderlich in den Weg trat, nämlich der Bildung des röhrenförmigen, divertikelähnlichen Darmanhanges. Es ist wohl zweifellos, dass derselbe seine Entstehung hauptsächlich der Darmperistaltik verdankte. War nun, so lange er sich noch nicht entwickelt hatte, die Entleerung des unteren Darmabschnittes schon ungenügend erfolgt, so musste durch die Bildung dieses röhrenförmigen Afters die Kothstauung daselbst noch bedeutender werden, da der divertikelähnliche Anhang eine solche Lage hatte, dass er eine ziemlich ge-

radlinige Verlängerung des oberen Theiles des Colon transversum darstellte, dagegen mit dem unteren Abschnitte einen spitzen Winkel bildete. Infolge dessen konnten die Fäcalmassen aus dem oberen Colonabschnitt sowohl in den unteren Abschnitt wie auch zum artificiellen Anus hinaus befördert werden; waren sie dagegen einmal in das untere Stück gelangt und dasselbe stark gefüllt, so musste sich infolge des Druckes die obere Wand des röhrenförmigen Anhanges fest an die untere anlegen und somit die Entleerung des unteren Colonabschnittes fast vollständig behindern.

Ausser durch den starken Druck, den dies Kothreceptaculum auf die Abdominalorgane ausübte, konnte es ferner eventuell noch schädlich wirken durch Resorption flüssiger fäculenter Massen; auf den starken Druck war ferner vielleicht auch der leichte Icterus zurückzuführen — durch Compression der Leber und Gallenwege —, sowie das Erbrechen. Doch konnten diese beiden Symptome wohl wahrscheinlicher durch Katarrh des Magens und Duodenums erzeugt sein, dessen Erscheinungen die Patientin auch sonst noch darbot. Ob der starke Ascites ebenfalls durch den Druck der Darmschlinge auf die Pfortader hervorgerufen wurde, liess sich nicht genau feststellen; es war zwar immerhin möglich, viel wahrscheinlicher jedoch war eine unten zu erwähnende Erklärung.

Als interessanter Nebenbefund wurde nun bei der Autopsie ein Tumor des rechten Ovarium, ein Cystoadenom, constatirt. Intra vitam war dasselbe nicht diagnosticirt worden; man hatte zwar bei der Exploration per vaginam rechts eine Resistenz gefühlt, doch war die Lage und der Umfang derselben nicht genauer zu bestimmen, so dass besonders in Hinsicht auf die zunehmende Kachexie der Patientin, den Ascites u. a. durch die Constatirung desselben nur eine Zeit lang die Vermuthung wachgerufen wurde, ob am Ende die erste Diagnose, Ileus, verursacht durch das Pessar, nicht eine irrthümliche gewesen sei, und es sich in Wirklichkeit um eine maligne Neubildung des Abdomens handele, die die Darmstenose hervorgerufen habe, sei es nun, dass dieselbe im Darmrohr selbst, etwa am Coecum ihren Sitz habe, oder von aussen her, z. B. vom Netz, dasselbe comprimire. Nun, die Section ergab die Richtigkeit der ersten Annahme und, dass der Ovarialtumor nur ein nebensächlicher Befund war, der ausserdem erst seit einiger Zeit sich ausgebildet, jedenfalls in dieser Ausdehnung zur Zeit des Ileus noch nicht bestanden hatte.

Die Wirkungen dieser Geschwulst waren mehrere. Zunächst musste dieselbe die Compression der Abdominalorgane noch steigern, sowie wahrscheinlich auch auf die grossen Gefässe den schon an sich

bestehenden Druck vermehren; daher das Oedem der unteren Extremitäten. Ferner, wie schon oben erwähnt, wurde die Stricturstelle der Flexura sigmoides, da sie mit der Umgebung nicht verwachsen war, aus dem kleinen Becken in die Abdominalhöhle gedrängt. Schliesslich rief der Tumor eine chronische Peritonitis in seiner Umgebung hervor; als Beweis dafür fanden sich die Adhäsionen desselben mit der Beckenwand, dem Omentum und einigen Ileumschlingen, sowie die schwärzliche Färbung derselben, Residuen von Blutungen, ausserdem der Erguss in die Bauchhöhle, der auch wohl zum grössten Theil eine Begleiterscheinung dieser chronischen Entzündung war.

Auf diese Weise wurden die ungünstigen Verhältnisse des Tractus intestinalis, wie sie hauptsächlich durch die Kothstauung im Colon geschaffen worden waren, noch gesteigert, und trat schliesslich der Tod wohl hauptsächlich als Folge des sich durch die mangelhafte Ernährung immer mehr ausbildenden Marasmus ein, wenn auch erst einige Jahre nach der so günstig verlaufenen und anfangs alle Beschwerden beseitigenden Enterotomie.

Aehnliche Ausgänge nach Enterotomie wie der geschilderte werden sich durch keine Modification des seither gebräuchlichen Verfahrens beseitigen lassen. Die von Schinzinger auf der Naturforscherversammlung in Salzburg für die Colotomie bei inoperabelen Mastdarmcarcinomen angegebene Verbesserung, die von ihm selbst und Anderen[1]) schon mehrfach ausgeführt und äusserst vortheilhaft gefunden wurde, kann natürlich nicht allgemein für die Enterotomie angewandt werden. Nur bei sicher diagnosticirten malignen Tumoren der Darmwand oder der Nachbarorgane, die zu Ileus führen, könnte man auch hier daran denken, den ferneren Eintritt von Koth in die anal gelegene Darmpartie dadurch unmöglich zu machen, dass man den Darm quer durchtrennt, das obere Ende desselben in die Bauchwunde einnäht, das untere dagegen durch die Naht oder Ligatur verschliesst und versenkt. In solchen Fällen jedoch, wo man noch die Erwartung hegen kann, dass das verschliessende Hinderniss nur vorübergehender Art ist, würde die Versenkung natürlich nicht zulässig sein.

1) Vgl. Beilage zum Centralblatt für Chirurgie. 1884. Nr. 23 und Aerztliches Intelligenzblatt. 1884. Nr. 47.

XVIII.

Fractur der Ulna in ihrem oberen Drittel combinirt mit Luxation des Radius.

Von

Dr. Hans Doerfler,
Assistenzarzt am städt. Krankenhaus zu Nürnberg.

(Hierzu Tafel V.)

Durch die Güte des Herrn Prof. Dr. Helferich wurden mir 4 Fälle dieser Verletzungscombination theils durch persönliche Untersuchung, theils durch Krankengeschichten zugänglich. Da die Anzahl der bisher veröffentlichten Fälle eine immerhin noch recht kleine, der Mechanismus der Entstehung, Symptome, Diagnose u. s. w. bisher noch keineswegs klar gestellt waren, vor Allem aber da diese Verletzungscombination zum Schaden der Verunglückten sehr oft übersehen wird, somit von der grössten praktischen Bedeutung ist, unternahm ich es, dieser Art von Verletzungscombination ein eingehenderes Studium zu widmen.

Im Folgenden schicke ich die vier von Herrn Prof. Helferich beobachteten Fälle voraus, um darauf die Resultate meiner Untersuchungen folgen zu lassen.

1. Fall

(von mir selbst untersucht).

Scherl, J., 66 Jahre alt, erlitt seiner Angabe zufolge vor 40 Jahren durch einen Hufschlag gegen das obere Drittel der hinteren Fläche der Ulna eine complicirte Fractur der Ulna des linken Armes im oberen Drittel mit gleichzeitiger Luxation des Radius. Zugleich mit der Verletzung bemerkte Patient sofort, dass die Streckung sämmtlicher Finger der linken Hand unmöglich geworden war. Die unmittelbar der Verletzung folgende bedeutende Anschwellung soll die Diagnose der Fractur und Luxation am ersten Tage unmöglich gemacht haben. Am dritten Tage nach der Verletzung wurde die Fractur der Ulna combinirt mit Luxation des Radius wahrscheinlich richtig diagnosticirt. „Der Arm sei gebrochen, und die Kugel aus dem Gelenke", hatte ihm ein Arzt als Einleitung zu einem nun folgenden Einrichtungsversuch mit Aufwand von vier Männerkräften gesagt. Die Einrichtung gelang nicht. Es wurde weder Schiene noch irgend ein

fixirender Verband angelegt, der Arm einfach in der Schlinge getragen. Die Wunde eiterte fast ein halbes Jahr lang, es wurden durch dieselbe zahlreiche Knochensplitter im Laufe dieser Zeit entfernt. Als nach einem halben Jahre Heilung der Wunde eingetreten war, war ausser der Unmöglichkeit, die Finger zu strecken, eine permanente Beugestellung derselben, Behinderung der Supination und Flexion des Vorderarms vorhanden. Schmerzen hat Patient seit dieser Zeit nicht mehr empfunden; doch will er in den letzten Jahren bemerkt haben, dass eine ziemlich starke Verdickung in der Gegend des Ellbogengelenks und an den vorstehenden Bruchstückenden aufgetreten sei.

Status praesens: Bei der Besichtigung des in leichte Beugung und mittlere Pronation gestellten Vorderarms fällt an der inneren Seite des Vorderarms in der Gegend des peripheren Endes des oberen Ulnadrittels eine starke Einziehung der Haut auf (vergl. Abbildung dieses Falles auf Taf. V, Fig. 1)[1]). In der Höhe des Ellbogengelenks sieht man auf dessen äusserer Seite etwas mehr nach hinten als nach vorn eine stark in die Augen springende Vorwölbung, schon mit dem Auge als Radiusköpfchen zu erkennen. Dasselbe erscheint um 1—1½ Cm. humeralwärts verschoben und steht so in gleicher horizontaler Linie mit den natürlichen Vorsprüngen des Humerus, den beiden Condylen und dem der Ulna, dem Olekranon. Von hinten und mehr von aussen als von innen betrachtet, stellt sich folgendes Bild dar: Die die Fracturstelle an der Dorsalseite bezeichnende eingezogene Hautstelle bildet die Spitze eines Dreiecks, dessen gleiche Seiten von eben dieser Hautstelle bis einerseits zum Capitulum radii, andererseits zum Olekranon verlaufen, dessen kürzere Seite die beiden genannten Knochenpunkte verbindet; ihre Mitte ist durch den Condylus ext. markirt. Der Proc. styloid. ulnae springt deutlicher als gewöhnlich in die Augen, doch ist von einer Luxation desselben nicht die Rede. Lässt man beide Arme neben einander ausstrecken, so fällt eine bedeutende Verkürzung des kranken gegen den gesunden Arm auf.

Geht man palpirend vom peripheren Ende der Ulna an ihrer inneren Kante nach oben vorwärts, so gelangt man mit dem tastenden Finger an eine beträchtliche Verdickung des Knochens; dieselbe wird erzeugt durch die aneinander ad longitudinem verschobenen, verdickten Fragmentenden der Ulna. Die beiden Fragmentenden sind nicht knöchern vereinigt, sondern gegeneinander verschieblich; sie stehen in geringem nach innen offenen Winkel zu einander. Das untere Fracturstück verläuft parallel zum Radius, ist also nicht gegen denselben dislocirt; nur das obere mit seinem unteren Ende stark ulnarwärts dislocirt. An der Fracturstelle sowohl, als im Ellbogengelenk deutliche Crepitation nachzuweisen. Der Radius zeigt sich mit seinem Köpfchen nach aussen und oben und etwas nach hinten luxirt. Bei Rotationsbewegungen ist das Köpfchen leicht als solches zu erkennen, jedoch von einer knöchernen verschieblichen Kappe bedeckt; von der Seite kann man zwischen diese Kappe und das Radiusköpfchen mit dem Finger eindringen. Die knöcherne Kappe ist offenbar eine arthritische Neubildung. In der Ellenbeuge vermisst der palpirende

1) Die Abbildungen sind nach Photographien gezeichnet.

Finger das Radiusköpfchen; das Epiphysenende des Humerus weist einige unregelmässige knöcherne Vorsprünge auf, wohl arthritische Veränderungen. Streckung im Ellbogengelenk fast vollständig ausführbar, Beugung nur bis zum rechten Winkel, Supination unvollständig, Pronation vollständig möglich; sämmtliche Finger der linken Hand in Flexionsstellung; Streckung selbständig nicht möglich, dagegen passiv; die gestreckte Stellung der Finger kann nicht beibehalten werden.

Sucht man die Luxation einzurichten, indem man extendirt und den Vorderarm zum Oberarm streckt, so bewegt sich das Köpfchen des Radius deutlich nach vorn und peripherwärts seiner ursprünglichen normalen Lage zu, kann jedoch nicht durch Druck in die alte Kapselöffnung — weil längst zerstört — zurückgebracht werden.

Die Entfernung vom Proc. styloid. ulnae bis zum Condylus internus humeri beträgt linkerseits 23½, rechts 26½ Cm. Die Länge der Ulna vom Proc. styloid. bis zum Olekranon gemessen, beträgt 23½ Cm. links, 27 Cm. rechts. Der Umfang des Ellbogengelenks der kranken Seite, auf den Knochenvorsprüngen gemessen, beträgt 35 Cm., der gesunden 25 Cm.

Kurzer Ueberblick: Es handelte sich also in diesem Falle um eine Fractur der Ulna in ihrem oberen Drittel mit gleichzeitiger Luxation des Radius; zu gleicher Zeit an der Frakturstelle Durchstossungswunde der Haut. Die Verletzung war offenbar durch directe Gewalt, Luxation und Fractur gleichzeitig entstanden. Reposition des Radius und Fixation des Armes wurden völlig versäumt; infolge dessen fand auch keine Verknöcherung der Fragmentende statt. Totale Lähmung der Fingerstrecker, wohl bedingt durch Läsion des N. radialis. Gegenwärtig besteht ausserdem Arthritis deformans. Arm vollständig arbeitsunfähig, theils wegen der mangelhaften Verknöcherung der Fragmente, theils wegen der Luxationsstellung des Radiusköpfchens.

2. Fall

(nach Krankengeschichte der chirurg. Poliklinik 25. Sept. 1880).

Busch, K., erlitt vor 7 Jahren eine Fractur des linken Vorderarms, angeblich im oberen Drittel der Armspindel; dieselbe liess nach der Heilung keinerlei Difformität des Armes zurück. Im Februar dieses Jahres brach Busch denselben Arm zum zweiten Male und zwar infolge eines Falles von der Treppe. Die genauere Angabe der Art und Weise des Falles fehlt. Die Fractur betraf diesmal die Ulna und war eine complicirte; gleichzeitig war eine Luxatio radii im Cubitalgelenk und Subluxatio processus styloid. ulnae entstanden. Busch wurde von einem Bader 14 Tage lang behandelt; er bekam einen Gypsverband, den Patient selbst nach längerer Zeit entfernte. Die infolge des bei der Verletzung erfolgten Durchbruchs des oberen Ulnafragmentes entstandene Wunde blieb 2½ Monate offen, entleerte viel Eiter und mehrere kleine Knochensplitter. Status praesens: Länge der Ulna links 21½, rechts 26½, des Radius links

25 1/2, rechts 25 1/2 Cm. Die Ulna zeigt jetzt (vergl. Taf. V, Fig. 2 u. 3) eine bedeutende Krümmung mit der Convexität nach der Volarseite des Vorderarms, eine geringere mit der Convexität nach der Ulnarseite und infolge dieser Verkrümmungen eine beträchtliche Verkürzung. Das Köpfchen des Radius steht 1 1/2 Cm. über der Linea intercondyloidea humeri, bei grösster Beugung sogar 3 Cm. über derselben. Die active Beweglichkeit im Ellbogengelenk beträgt als Streckungswinkel 170°, als Beugungswinkel 80° (auch passiv nicht weiter möglich); im Handgelenk betragen Dorsalflexion und Volarflexion circa 120°. Supination des Vorderarms sehr behindert. Alle Bewegungen des Vorderarms und der Hand werden langsam, ziemlich kraftlos und mit Schmerzen im Handgelenk ausgeführt. Letztere rühren her von der abnormen Beweglichkeit des unteren Theiles der Ulna und sind weniger gross, wenn das Handgelenk durch eine Binde fixirt ist. So weit der ziemlich kurze Befundbericht, wie er mir zur Benutzung übergeben wurde.

An der Hand der beiden nach Photographien hergestellten Abbildungen (Taf. V) dieses Falles will ich noch Einzelnes ergänzend hinzufügen: Der Arm ist in halber Beugung und starker Pronation photographirt, so dass wir ihn von seiner Innenseite und theilweise von seiner Beugeseite, theilweise von seiner Streckseite betrachten. Im Bereiche des oberen Drittels des Vorderarms sehen wir eine leichte Einziehung der Weichtheile, die Lagerungsstelle des Bruches bezeichnend. Mehr peripherwärts sehen wir gegen die Volarseite des Vorderarms zu eine bedeutende Vorwölbung der Weichtheile, offenbar bedingt durch das Ende des oberen Fragmentes. Die Ellbogengegend bietet durch seine Knochenvorsprünge mit der erwähnten Hauteinziehung in Beziehung gebracht unschwer die bei Fall 1 erwähnte Dreiecksfigur dar. Das Capitulum radii springt lebhaft vor, ist stark nach oben aussen dislocirt. Aus dieser Stellung sowohl als auch aus der Lagerung der Fragmente schliesse ich, dass die Gewalt von innen und hinten eingewirkt haben muss. Das obere Fragmentende wurde dadurch volarwärts, das Capitulum radii nach aussen und durch die Verschiebung der beiden Ulnarfragmente nach oben dislocirt. In die Augen fällt die Verkürzung der Ulna gegenüber dem Radius.

Kurzer Ueberblick: Complicirte Fractur der Ulna des linken Armes, combinirt mit gleichzeitig entstandener Luxatio radii und Subluxatio proc. styloid. ulnae. Ursache wahrscheinlich directe Gewalt.

3. Fall

(aus der Privatpraxis des Herrn Prof. Helferich; durch Krankengeschichte mir zugänglich).

F. L., 3 1/2 Jahre alt, fiel am 13. April 1882 vom Schaukelpferd herab auf die Hand. Eine genauere Angabe über Art und Weise des Falles war nicht zu erlangen. Es handelte sich um ein zartes wohlgenährtes Kind von feinem Knochenbau. Von dem behandelnden Arzte wurde eine Fractur der Ulna vor Allem auf Grund einer starken Dislocation der Fragmente in Gestalt eines dorsaleinspringenden Winkels am oberen Drittel der ulnaren

Seite des Vorderarms diagnosticirt. Der Bruch wurde reponirt, der Arm auf einer rechtwinkeligen Schiene, die Hand in Supinationsstellung, befestigt.

Am 21. April 1885 wurde von Herrn Prof. Helferich die Schiene entfernt und der Arm einer genaueren Untersuchung unterzogen. Der Vorderarm befindet sich in leicht supinirter Stellung. Die Stellung der Fragmente ist ziemlich günstig. Die genauere Palpation ergab eine Fractur der rechten Ulna, etwas oberhalb der Mitte. Am Radius ist in seinem ganzen Verlaufe keine Abnormität, namentlich keine Fractur wahrnehmbar. Dagegen zeigte sich bei der Untersuchung des Ellbogens, welche ganz ausdrücklich in dem Sinne vorgenommen wurde, weil bei einer derartigen Fractur der Ulna mit starker Dislocation an eine Luxation des Radius gedacht werden muss, eine ganz deutlich ausgesprochene Luxation des Capitulum radii nach vorn, oben und aussen. Das Capitulum radii ist direct zu fühlen, an seiner oberen grubenförmigen Gelenkfläche deutlich zu umgreifen, beweglich bei Supination und Pronation. Der ganze Ellbogen in der Epicondylenaxe deutlich verbreitert. Maasse wurden nicht genommen. Streckung und Beugung im Ellbogengelenk glatt möglich. Das Capitulum radii bleibt dabei immer luxirt. Die Bewegung der Finger war vollständig frei, eine Fractur des Epicondylus oder Condylus externus fehlte sicher. Therapie: In Narkose wird der Vorderarm gegen den Oberarm gestreckt und eine ziemlich starke Extension ausgeübt; zu gleicher Zeit wirkt ein Druck mit dem Daumen auf das Capitulum radii im Sinne der Reposition ein. Der Vorderarm sodann in spitzwinkelige Beugung zum Oberarm gebracht.

Reposition war vollständig gelungen. In spitzwinkeliger Beugung wurde der Arm auf einer Winkelschiene von Pappdeckel bei Supinationsstellung der Hand befestigt und schliesslich eine Pelotte in Gestalt eines Wattebausches gegen das reponirte Capitulum radii von der Beugeseite her befestigt. Am 1. Mai 1882 Verbandwechsel. Alles in Ordnung. Neuer Verband mit gleicher Schiene. Am 20. Mai 1882 Entfernung des Verbandes. Alles in Ordnung, keine Dislocation der Fragmente, vollständige Consolidation, Radiusköpfchen an normaler Stelle. Patient wurde als geheilt entlassen. Bei einer einige Monate später vorgenommenen Untersuchung zeigte sich der Arm völlig normal. Ellbogengelenk von ganz normaler Function und Figuration.

Kurzer Ueberblick. Es handelte sich in diesem Falle um eine Fractur der Ulna im oberen Drittel mit gleichzeitiger Luxation des Radiusköpfchens. Bei der ersten Untersuchung, die am 13. April 1882 von dem behandelnden Arzte vorgenommen war, war nur die Fractur diagnosticirt worden; am 20. April 1882 wurde auch die Luxation erkannt. Die Schwellung wird wohl die Diagnose am 13. April 1882 erschwert haben. Völlige Heilung. Nach Bruch der Ulna durch directe Gewalt kann die Radiusluxation hier durch directe Gewalt sowohl als durch indirecte erzeugt worden sein.

4. Fall

(chirurg. Poliklinik 1885. Nr. 3048; durch die Krankengeschichte mir zugänglich).

Christmann E., 7 Jahre alt, fiel am 31. April 1885 über drei Stufen einer Treppe hinab. Die genauere Art und Weise des Verletzungsvorganges ist nicht zu eruiren. Die Fractur der Ulna wurde damals auf Grund einer starken Dislocation der Fragmente diagnosticirt.

Status praesens am 14. Juli 1885: Der rechte Vorderarm zeigt eine Abknickung in der Weise, dass ein vorspringender Winkel an der Dorsalseite, ein leicht einspringender an der Volarseite sich findet; der Vorsprung findet sich im Verlaufe der Ulna etwa an der Verbindungsstelle des oberen und mittleren Drittels derselben. An dieser Stelle ist ein deutlicher Callus zu fühlen. Am Radius weder Fractur noch Callusbildung nachweisbar. Dagegen findet sich eine Dislocation des Capitulum radii, indem dasselbe nach vorn und oben derart dislocirt ist, dass es volarwärts und etwas oberhalb des Epicondylus externus deutlich umfasst werden kann. Man fühlt namentlich bei Pro- und Supinationsbewegungen den Rand des Capitulum deutlich, und sogar, wenn auch weniger deutlich, die kleine Gelenkgrube des Capitulum sich unter dem Finger bewegen. Bei Beugung prominirt es weniger, verschwindet mehr oder weniger unter der Haut und den Weichtheilen oberhalb des Condylus externus. Die Extension des Vorderarms zum Oberarm ist bis zu einem Winkel von 137°, die Flexion bis zu einem Winkel von 73° möglich und activ ausführbar. Die Hand steht mässig supinirt und lässt sich etwa um einen halben rechten Winkel proniren, also nicht in normaler Excursionsweite. Die Bewegungen im Ellbogengelenk geschehen ohne Reiben. Das Olekranon befindet sich in ganz normaler Lage, ebenso Condylenfractur sicher ausgeschlossen. Therapie: Osteopalinklase der Ulna, Repositionsversuch des Radius. Die Reposition gelang nicht vollständig. Spitzwinkelige Schiene. Patient trägt jetzt noch Verband.

Ueberblick: Fractur der Ulna im oberen Drittel mit Luxatio radii, hervorgerufen durch Fall. Hier liegt die Vermuthung nahe, dass die Verletzung in der Weise zu Stande kam, dass beim Fall von der Treppe der Vorderarm zunächst mit seinem oberen Drittel gegen eine Stufenkante anstiess, die Ulna dadurch brach, beim Fall auf die Hand die Luxation secundär erzeugt wurde. Auffallend und von der Regel ganz abweichend ist die Dislocation der Fragmente mit der Scheitelrichtung des Winkels nach hinten. Man müsste sich diese abnorme Winkelbildung dadurch entstanden denken, dass der Stoss gegen die Treppenkante die Ulna brach und die Fragmente gegen den Radius hin dislocirte. Beim Fall auf die Hand drängte sich von aussen radial das obere Fragmentende nach innen ulnarwärts gegen das untere Fragment an, riss es vom Radius los und dislocirte es mit sich nach rückwärts. Es ist eine besondere Erklärung dieser Dislocation nöthig, da bei den sämmtlichen von

mir später ausgeführten Experimenten an der Leiche das untere Fragment seine Richtung zum Radius nicht veränderte.

Durch die genauere Betrachtung dieser Fälle wurde ich zunächst veranlasst, die über diese Verletzungscombination vorhandene Literatur durchzusehen. Dieselbe ist ziemlich spärlich.

Monteggia, Adonus, Nivet berichten als die Ersten über je einen Fall von durch directe Gewalt entstandener Ulnarfractur, die mit Luxation des Radius nach vorn complicirt war. Später war es Malgaigne, der in einem Artikel der „Revue Médicochirurgicale de Paris 1854" seine „Mémoire sur les luxations de la partie supérieure du radius compliqués de fractures du cubitus" niederlegte. Er stellt in dieser Arbeit die bis zu seiner Zeit veröffentlichten Fälle zusammen, sie mit seinen eigenen Erfahrungen vergleichend; er betrachtet die Ursache, den Sitz, die Symptome der Verletzung und fügt dann noch vier genauere Krankengeschichten am Schlusse seines Artikels bei. Ausser in dieser Specialarbeit sind seine Ansichten über diese Verletzungsart auch in dem von Burger deutsch bearbeiteten Werke Malgaigne's, „Die Knochenbrüche und Verrenkungen", zu finden. Fälle von A. Cooper, Gerdy, Adams, sowie ein Präparat, das aus dem Cabinete von Dessault stammt und im Museum Dupuytren aufbewahrt wird, werden von Malgaigne erwähnt. In Roser's Handbuch der anatomischen Chirurgie finden wir sodann ebenso wie in König's Chirurgie einzelne werthvolle Notizen. Weiter berichtet Hamilton in seinen „Knochenbrüchen und Verrenkungen" von neun selbst gesehenen hierher gehörigen Fällen. Die 1878 als Dissertationsarbeit von Grénier unter dem Titel „Recherches sur la Luxation du Radius, qui complique la fracture du tiers supérieur du cubitus" erschienene Schrift ist neben der Malgaigne's die zweite Specialarbeit über dieses Thema; im Folgenden werde ich deswegen besonders auf diese beiden Arbeiten einzugehen haben.

Mechanismus der Verletzung.

Ueber die Art und Weise der Entstehung unserer Verletzungscombination bestanden bisher noch keine klaren Vorstellungen. Wenn auch manche Autoren, wie besonders Roser und Malgaigne, dem wahren Sachverhalte recht nahe kamen, so waren doch bisher die Annahmen eben nur unerwiesene Annahmen. An der Hand des statistischen Materials und besonders von Leichenversuchen war es allein möglich, sich über den Mechanismus unserer Verletzung klar zu werden.

Die von mir in der Einleitung beschriebenen Fälle eingerechnet,

finden sich in der Literatur im Ganzen 19 Krankheitsberichte, bei welchen eine Angabe der Entstehungsursache vorhanden ist. Die Gewalt war eine directe ganz sicher bei 5 dieser Fälle, davon war 3 mal die Ursache Hufschlag, 1 mal Stockschlag, 1 mal Antreffen einer Kugel gegen das obere Drittel des Vorderarms. 11 mal ist als Ursache Fall auf den Arm angegeben; von diesen 11 Fällen entstand 1 dadurch, dass der Arm zwischen Rücken des fallenden Kindes und Pflaster liegend von der Körperlast getroffen wurde, 1 durch Fall vom Pferde, 3 durch Fall von der Treppe, 1 durch Fall vom Schaukelpferd ohne nähere Angaben, 1 durch Fall mit dem Vorderarm gegen einen festen Körper, 1 durch Fall mit dem Vorderarm gegen die Kante eines Eimers; in 3 Fällen ist die Art des Falles gar nicht angegeben. Ob directe oder indirecte Gewalt, oder ob beide zugleich in diesen Fällen die Ursache der Verletzung waren, lässt sich nur für einige von ihnen bestimmter nachweisen. Für die 3 Fälle von Sturz die Treppe hinab mit gleichzeitigem Anstossen des Vorderarms gegen eine Stufenkante liegt die Vermuthung nahe, dass durch die directe Gewalt des Anstossens an eine Stufenkante die Ulna zuerst brach, durch Auffallen des Körpergewichts auf den nur von der Ulna noch gebildeten festen Vorderarmpfeiler sodann eine Verschiebung der Fragmente, damit eine Luxation des Radius hervorgerufen worden ist. Allerdings könnte die Gewalt, die die Fractur erzeugte, zugleich die Luxation im Gefolge gehabt haben, wie ich später an Leichenversuchen nachweisen werde. Fall auf die Kante eines Eimers und gegen einen festen Körper ist wohl ruhig zu der directen Gewalteinwirkung zu rechnen. In 1 Fall war die Ursache Fall auf die vorgestreckte Hand (Gerdy's Fall bei einem 8jährigen Kinde). Auf diesen Fall komme ich später noch einmal zurück. 2 mal war die Verletzung durch Ueberfahren entstanden; hierbei ist die directe Gewalteinwirkung schon durch den Befund erwiesen.

Der Vollständigkeit halber will ich an dieser Stelle kurz das Alter der verschiedenen Patienten erwähnen. Unter den aufgezählten 19 Fällen waren 10 Kinder im Alter von 3—15 Jahren, die übrigen Patienten waren 35—65 Jahre alt.

Aus der statistischen Zusammenstellung der Ursachen unserer Verletzung geht hervor, dass eine die Ulna direct betreffende und brechende Gewalt die Combination mit Luxation hervorbringen kann.

Von allen Autoren ist anerkannt, dass die isolirte Fractur der Ulna im oberen Drittel fast ausnahmslos die Folge directer Gewalt ist. Wir stellen diese Behauptung an die Spitze

unserer Erörterung, weil darauf die ganze Theorie des Mechanismus unserer Verletzung sich aufbaut. Wenn zur Fractur eine Luxation des Radiusköpfchens hinzukommt, so fragt es sich, ob die Fractur die Luxation bewirkt, ob umgekehrt die Luxation die Ursache der Fractur sein kann, endlich ob die eine Verletzung primär nicht völlig unabhängig ist von der anderen.

Was zunächst den letzten Punkt anlangt, so muss ich bei seiner Besprechung auf die in der Grénier'schen Arbeit aufgestellten Behauptungen eingehen. Grénier behauptet, dass die Luxation des Radius nur ganz ausnahmsweise gleichzeitig mit der Fractur entstünde; die erstere trete beinahe immer erst später im Laufe der Behandlung auf. Grénier machte an der Leiche vier diesbezügliche Experimente. Durch Hammerschlag wurde die Ulna im oberen Drittel fracturirt, niemals trat eine Luxation des Capitulum radii ein. Einmal wurde der Fibrocartilago triangularis der Articulatio brachiocarpea durchschnitten, zugleich die äusseren Fasern des M. brachialis int. durchtrennt; jetzt erfolgte die Luxation sogleich. Aus seinen Experimenten schliesst Grénier, dass die Radiusluxation nach vorn, hervorgerufen durch directe Gewalt, eine dem Experimentator nicht mögliche Kraftaufwendung bedarf. Wenn wirklich einmal eine Luxation gleichzeitig mit der Fractur der Ulna entstünde, so wäre die erstere immer mit einer Condylenfractur des Humerus verbunden. Zum Beweise seiner Behauptungen zählt er verschiedene Fälle auf, in denen die Luxation einmal erst 15 Tage 3 mal am Ende des ersten Monats erkannt worden war.

Alle diese Behauptungen Grénier's sind nun durch 9—10 Leichenversuche, die ich zu machen Gelegenheit hatte, widerlegt. Ich durchmeisselte stets die Ulna im oberen Drittel beinahe bis zur völligen Durchtrennung; dann fracturirte ich gewöhnlich durch Einwirkenlassen einer directen Gewalt (Tischkante gegen die angemeisselte Stelle gedrängt). Mit der Fractur allein erfolgte allerdings im Momente des Brechens niemals die Luxation; erst wenn ich eine bedeutende Dislocation hervorrief und die ursprünglich directe oder auch eine indirecte Gewalt energisch weiterwirken liess, erreichte ich jedesmal ohne Ausnahme eine Luxation des Capitulum radii. Meine Körperkräfte reichten dazu ganz leicht aus; Grénier muss wohl über einen recht mässigen Kraftaufwand verfügt haben. Die jedesmal vorgenommene Section ergab niemals eine Condylen-

fractur des Humerus, oft allerdings eine Zerreissung der Muskelfasern des Brachialis int. oder Biceps. Die von Grénier zum Beweise seiner Behauptungen angeführten Fälle widerlegen dieselben ebenfalls. In einem Falle soll die Luxation 15 Tage nach der Fractur zum ersten Male bemerkt worden sein. Der Arm wurde während dieser Zeit in einem fixirenden Verbande getragen, die Gelenke somit ruhig gestellt. Ich gab oben vorübergehend an, dass nur eine sehr intensive Gewalteinwirkung beim Erwachsenen die Luxation hervorbrachte. Die von Grénier gegebene theoretische Begründung seiner Behauptung möchte uns jedoch kaum dazu bewegen können, anzunehmen, das ein ruhig gestelltes Radiusköpfchen im Stande sei, im Verborgenen allmählich das zu erreichen, was uns nur durch eine bedeutende Kraftanstrengung möglich war. Dass eine vorbereitete Luxation oder Subluxation allmählich aus den von Grénier angegebenen Gründen deutlicher werden kann, bestreite ich nicht. Von den meisten Autoren werden übrigens die complicirenden Anschwellungen der Ellbogengegend fast immer so bedeutend geschildert, dass ich nicht anstehe, Grénier's Annahmen durch die Schwierigkeiten der Diagnose zu erklären. Da Grénier's Behauptung, die Luxation des Radius sei wohl meistens eine spätere Folge der Fractur der Ulna im oberen Drittel, durch meine Experimente hinlänglich widerlegt ist, so können wir also von der Annahme, die Luxation sei primär unabhängig von der Fractur, absehen. Wir nehmen daher im Folgenden an, dass beide Verletzungen immer gleichzeitig entstehen.

Weiter würde es sich nun um die zweite Frage handeln, ob die Radiusluxation der Fractur der Ulna vorausginge. Von vornherein spricht schon sehr wenig dafür, dass die Radiusluxation die primäre, die Fractur veranlassende Verletzung sei. In 5 Fällen traf die exquisit directe Gewalt das obere Drittel der Ulna; hier muss also die Ulnarfractur der Radiusluxation vorausgegangen sein. Die weiteren 10 Fälle, wobei die Ursache ein Fall auf den Arm, nicht auf die vorgestreckte Hand gewesen war, machen es ebenfalls höchst wahrscheinlich, dass die Gewalt zuerst die Ulna traf. Fast jeder Fall auf den Arm resp. mit dem Arme gegen einen festen Körper muss so geschehen, dass die Ulna eher getroffen wird als der Radius, da die Ulna besonders in ihrer hinteren Fläche von Weichtheilen viel weniger geschützt ist als der von starken Muskeln rings umgebene obere Theil des Radius. Ausserdem ist beim Falle der Arm doch wohl in den seltensten Fällen in exquisit supinirter Stellung; ganze oder halbe Pronation möchte wohl eher als die ge-

wöhnliche Stellung der Vorderarmknochen zu einander beim Falle angenommen werden dürfen. In pronirter Stellung aber ist die ja sonst medial gelegene Ulna mehr lateral gerichtet als der Radius und so der von aussen kommenden Gewalt sicher häufiger ausgesetzt als der letztere. Doch auch angenommen, der Radius würde ebenso häufig zuerst getroffen werden als die Ulna, so spricht doch gegen eine primäre Luxation des Radius die grosse Seltenheit einer isolirten Radiusluxation der Fractur gegenüber überhaupt sowohl, als der Umstand, dass in den 9 Fällen, in denen Kinder diese Verletzung erlitten hatten, doch wohl anzunehmen wäre, dass eine den Radius zunächst treffende Gewalt eher eine Fractur desselben als eine Luxation hervorgerufen hätte, da doch bekanntlich bei Kindern die Dehnbarkeit der Gelenkbänder die Fragilität der dünnen Knochen bedeutend übertrifft.

Der Fall von Gerdy, wobei ein achtjähriges Kind auf die vorgestreckte Hand fiel, ist so vereinzelt, dass, wenn wirklich eine sonstige directe Gewalteinwirkung auf den Vorderarm ausgeschlossen werden könnte, die Erklärung, dass nach Luxation des Radius die Last des Körpers von der Ulna nicht mehr hätte getragen werden können und so eine Ulnarfractur erzeugt hätte, gewiss als nur ganz ausnahmsweiser Entstehungsgrund angenommen werden dürfte. Die in dieser Richtung angestellten Leichenversuche ergaben folgende Resultate:

I. Leichenversuch. Männliche Leiche in mittleren Jahren. Incision auf das Capitulum radii; dessen Bandverbindungen werden ringsum gelöst; durch Ueberpronation und Stossen gegen die Hohlhand wurde mit grosser Mühe endlich eine Luxation des Radiusköpfchens erreicht. Um die Gewalt, die beim Falle auf die Hand das Körpergewicht darstellt, nachzuahmen, wurde der Vorderarm unter rechtem Winkel zum Oberarm gebeugt, die Hand stark dorsalflectirt, so dass die Handfläche direct nach oben sah. Auf die Handfläche, resp. auf die unteren Enden beider Vorderarmknochen wurden nun länger fortgesetzt aus voller Kraft Schläge mit einem grossen Holzhammer geführt. Es trat keine Fractur der Ulna ein, obwohl ich die Gewalt besonders auf den Antitenar wirken liess. Nach Erneuerung des Versuches stellte sich eine typische Radiusfractur ein. Die Ulna blieb unverletzt.

Kurzer Ueberblick: *Radiusluxation ist äusserst schwierig zu erzeugen, da Radius zu fest mit dem unteren Theile der Ulna in Verbindung steht. Ist sie einmal vorhanden, wie es z. B. bei Ueberpronation vorkommen soll, so ist eine auf die vorgestreckte Hand ein-*

wirkende directe oder indirecte Gewalt nicht im Stande, die Fractura ulnae im oberen Drittel oder in der Mitte zu erzeugen. Eher kommt es zur typischen Radiusfractur.

II. Leichenversuch. Ein in derselben Weise an dem anderen Arme derselben Leiche ausgeführter Versuch führte zu demselben Resultate.

III. Leichenversuch. Männliche Leiche in mittleren Jahren. Um eine isolirte Radiusluxation zu erzeugen, wurde der Vorderarm in äusserste Ueberpronation gebracht. Der Radius luxirte trotz der grössten Kraftanstrengung nicht. Nach längeren gewaltsamen Pronationsversuchen trat eine Fractur der Mitte ihres Verlaufes, da wo der Radius ein Hypomochlion gefunden hatte, ein. Der Radius blieb in seiner normalen Lage. Es geht daraus hervor, dass Ueberpronation leichter eine Ulnarfractur zu erzeugen im Stande ist, als eine Radiusluxation. Um das Präparat noch weiter zu verwerthen, liess ich gegen die Fracturstelle der Ulna eine directe Gewalt (Tischkante) einwirken; bei genügender Intensität entstand Dislocation der Fragmente, zugleich eine Luxatio capituli radii.

IV. Leichenversuch. Dieselbe männliche Leiche; anderer Arm. Um eine isolirte Radiusluxation möglichst zu begünstigen, wurde die Gelenkkapsel, die das Köpfchen umschliesst, auf der Beugeseite geöffnet. Ein Versuch, eine Luxatio capituli radii durch Ueberpronation hervorzubringen, misslang. Der Arm wurde nun im Ellbogen gestreckt senkrecht erhoben, die Hand dorsalflectirt gehalten. Auf Commando 1 traf ein mit Leibeskräften ausgeführter Schlag mit einem Holzscheite die Vola manus, auf Commando 2 ein eben solcher die Innenseite der Ulna im oberen Drittel. Nach öfterer Wiederholung trat keine Radiusluxation ein, beim Fortsetzen des Versuches brach die Ulna. Die noch weiter wirkende Gewalt brachte bei einem dritten Versuche die Radiusluxation nun zu Stande.

Aus diesen Versuchen geht also hervor, dass die isolirte Radiusluxation äusserst schwierig zu erzeugen ist, dass, wenn auch vorhanden, das Einwirken einer indirecten Gewalt auf den Vorderarm nicht im Stande ist, die Ulnarfractur zu erzeugen. Eher tritt eine typische Radiusfractur ein.

Somit ist wohl zur Genüge bewiesen, dass, wenn überhaupt jemals die Radiusluxation die primäre Verletzung sein sollte, dies doch äusserst selten der Fall sein wird.

Es bliebe somit nur noch die dritte Möglichkeit übrig, nämlich, dass die Fractur der Ulna die primäre, die Radiusluxation bedingende Verletzung wäre. Durch unser sta-

tistisches Material habe ich schon ziffermässig nachgewiesen, dass in den meisten Fällen eine directe Gewalt die Ulna getroffen hat. Die allgemein anerkannte Thatsache ferner, dass die Fractur der Ulna im oberen Drittel nur durch directe Gewalt erzeugt werden kann, berechtigte uns bei den nun folgenden Versuchen, als Ausgangsverletzung die Fractura ulnae im oberen Drittel zu wählen.

Der nun folgende Leichenversuch dient ausser zur Erklärung des Mechanismus unserer Verletzungscombination auch zur Aufklärung der Diagnose, Prognose, Therapie, wird deshalb an dieser Stelle gleich genauer besprochen.

V. Leichenversuch: Kräftige Leiche eines jungen Mannes von 22 Jahren. Von Herrn Prof. Helferich wurde am unteren Ende des oberen Drittels die Ulna *von der inneren Seite her bis zur Hälfte durchgemeisselt, sodann durch Andrängen der Tischkante gegen die halbfracturirte Ulna der Bruch vollendet. Die Luxation trat nicht sogleich ein. Sie entstand erst, als dieselbe directe Gewalt (Tischkante) die Fragmente der Ulna stärker dislocirte und weiter auch auf den Radius direct einwirkte. Das Capitulum radii war nach vorn und aussen luxirt. Die Gewalt hatte von hinten und innen eingewirkt.*

Inspection des Armes.

1. Arm gebeugt bis zu einem Winkel von 90°, in halber Pronation gehalten.

a) Von der Dorsalseite, d. h. bei unserem pronirten Vorderarm von aussen betrachtet. Vor Allem fällt auf der ulnaren Seite des Vorderarms ungefähr in der Gegend des unteren Endes des oberen Drittels eine bedeutende Difformität auf, in Gestalt einer stark in die Augen fallenden Winkelbildung der äusseren Formen. Dieser Winkel ist dorsal-ulnarwärts offen, zeigt also mit seinem Scheitel radialwärts nach der vorderen Seite des Vorderarms. Er beträgt ungefähr 130—150°. Das Olekranon tritt infolge dieser Einknickung an seiner normalen Stelle deutlich hervor. Das Capitulum radii lässt sich deutlich, 1½ Cm. gegen den Humerus hin nach oben verschoben, als die Weichtheile vorwölbender Knochenvorsprung erkennen. Beugt man bis zu einem Winkel von etwa 110°, so tritt das Capitulum radii in eine horizontale Querlinie mit dem Condylus ext., Olekranon, Condylus int.

b) Von der Volarseite, d. h. bei unserem leicht pronirten Vorderarme von der inneren Seite aus betrachtet, fällt eine beträchtliche Vorwölbung an dem der Winkelstelle der Dorsalseite entsprechenden Theile der Volarseite auf.

2. Arm in vollständiger Streckung:

a) Von der Dorsalseite betrachtet: Vom Beginne bis zum Schlusse der Streckung flacht sich der charakteristische, die Fracturstelle bezeichnende dorsalwärts offene Winkel etwas ab, bleibt jedoch noch deutlich erkennbar.

b) Von der Volarseite betrachtet. Bei der Ausführung der Streckung bewegt sich der in Beugestellung des Armes lebhaft oberhalb und nach aussen vom Condyl. ext. hervortretende Kopf des Radius rasch volarwärts und mehr der Fovea supratrochlearis anterior zu, bis er sich hier scheinbar an den radialen Rand des Proc. coronoid. ulnae anlehnt. Wird der Vorderarm zum Oberarm vollständig gestreckt, so tritt das Capitulum radii als deutliche Hervorwölbung fast in der Mitte der Ellbogenbeuge in die Augen.

Die Streckung geschieht in ganzer Ausdehnung leicht und ohne Behinderung. In gestreckter Stellung des Armes ist die Supination vollständig möglich.

Das Ellbogengelenk um fast 3 Cm. an Umfang vergrössert.

Bei fast vollständiger Streckung tritt auch das von mir bei Fall 1 beschriebene Dreieck deutlich in die Erscheinung.

Streckt man beide Arme nebeneinander aus, so zeigt sich der kranke beträchtlich gegen den gesunden verkürzt.

Palpation des Armes.

1. Bei Beugung des Vorderarms zum Oberarm bis zu einem Winkel von 90° bei leichter Pronationsstellung.

Das Capitulum radii mit seiner leeren Gelenkpfanne deutlich nach aussen vom Condyl. ext. durch die Haut durchzufühlen; in derselben Horizontalen stösst man von aussen nach innen palpirend auf Condyl. ext., Olekranon, Condyl. int.

An der eingezogenen Stelle der Dorsalseite des Vorderarms sind die longitudinal an einander verschobenen Fragmente deutlich durchzufühlen; es wird dabei klar, dass durch das Vorspringen des etwas volarwärts dislocirten oberen Fragments sowohl, als auch besonders durch die Verschiebung des unteren nach oben die Winkelbildung der äusseren Contouren bedingt wird.

Bei Bewegungsversuchen, besonders bei Pronation und Supination deutliche Crepitation zu fühlen.

An der Beugeseite fühlt man deutlich das Ende des oberen Fragmentes, nur durch eine dünne Muskelschicht von der Haut getrennt.

2. Bei Streckung des Vorderarmes zum Oberarme fühlt man in der Ellbogenbeuge deutlich das Capitulum radii mit seiner

leeren Pfanne. Dem Finger ist es möglich, zwischen Condyl. ext. und Capitulum radii einzudringen, so dass letzteres fast in seiner ganzen Peripherie mit zwei Fingern umfasst werden kann.

Die Beugung im Ellbogengelenk ist ziemlich beschränkt, nur bis zu einem Winkel von 90° möglich. Supination in Beugestellung fast ganz unmöglich; in Streckstellung Pronation und Supination leicht möglich.

Einrichtungsversuch. Verbindet man mit der Streckung eine Extension geringen Grades, so verschwindet die durch das obere Fragment auf der Beugeseite entstandene Vorwölbung, während das Capitulum radii in der Ellenbeuge sichtbar bleibt. Uebt man einen stärkeren Zug aus und schliesst an denselben sofort eine allmähliche Beugung an, so ist Fractur nebst Luxation eingerichtet, keine Difformität mehr vorhanden, Pronation und Supination jetzt ohne neue Dislocation möglich, ebenso vorsichtige Beugung und Streckung. Ein Druck mit dem Daumen gegen das Radiusköpfchen war in diesem Falle der Einrichtung nicht nöthig.

Sectionsbefund. Arm wird während der Section in charakteristischer Luxations- und Fracturstellung gehalten.

Die von der Beugeseite aus vorgenommene Freipräparirung der einzelnen Weichtheile ergibt, dass sich das Ende des oberen Fragmentes vollständig in den M. flexor digitorum profund. eingebohrt, denselben fast durchbohrt hat. Dicht neben dem oberen Fragmentende liegt der N. medianus; er ist bedroht gerade an der Stelle, wo er zwischen M. pronator teres und M. radialis int. durchtritt.

Präparirt man von der Streckseite des Vorderarms gegen die Fracturstelle zu, so findet man die Lage des unteren Fragmentes dem Radius gegenüber absolut unverändert, mit demselben jedoch humeralwärts verschoben. Bei dem letzten Vorgang sind die Mm. abductor pollicis longus, extens. pollicis brevis und longus, M. indicator der Zerreissung ausgesetzt.

Gegen das Capitulum radii hin präparirend traf ich an der ulnaren Seite des M. radialis ext. longus den Nervus radialis. Dieser schlingt sich um den Hals des luxirten Köpfchens herum, bei Streckversuchen wird derselbe stark gespannt und ist so einer Zerreissung sehr ausgesetzt. Eine ganz feine Lage faserigen Bindegewebes trennt uns hier noch vom Capitulum radii selbst. Das Ligamentum annulare völlig vom Radiusköpfchen abgerissen; seine Reste haften am radialen Rande des Proc. coronoideus ulnae. Am Collum radii haften einzelne Stücke der abgerissenen Gelenkkapsel. Der

Riss in der Gelenkkapsel sitzt gerade nach vorn, d. h. der Ellbogenbeugeseite zu, ein kleinwenig nach aussen. Auf dem Condyl. externus findet sich die zerrissene Kapsel leicht aufgerollt vor. Es muss der Riss also wenig unterhalb des humeralen Kapselansatzes erfolgt sein. Die Gefässe der Ellenbeuge sind völlig ausser Gefahr.

Macht man sich den Anblick der beiden Fragmentende der Ulna durch Auseinanderhalten der Muskeln möglich und streckt man den Vorderarm zum Oberarm, so wird das obere Bruchstück nach oben gezogen, während der Radiuskopf peripherwärts rückt. Das obere Fragment stellt sich in die Richtungslinie des unteren, jedoch bleibt es immer etwas gegen die Beugeseite zu dislocirt. Erst ein directer Druck mit dem Finger oder eine extreme Beugung vermag dasselbe in seine alte Stellung zurückzubringen.

Eine zweite interessante Erscheinung zeigt sich während des Einrichtungsversuches bei Betrachtung des Capitulum radii in seinem Verhalten zum Kapselriss. Es geht aus der augenscheinlichen Beobachtung hervor, dass beim Einrichten eine lebhafte kräftige Extension nothwendig ist, damit die überschüssige an der Eminentia capitata aufgerollte Gelenkkapsel sich nicht interponire. Extendirt man sehr stark, so dass zwischen den beiden eingerichteten Gelenkflächen ein Spalt bleibt, und macht nun die Einrichtung erst eigentlich fertig dadurch, dass man leicht beugend das Capitulum radii von unten in den Kapselriss einführt, so wird die Interponirung der Gelenkkapsel nicht nur sicher vermieden, sondern sogar eine Ueberlagerung der Kapselstücke über das eingerichtete Capitulum theilweise wenigstens erreicht.

Nach Blosslegung der Kapsel des Ellbogengelenks zeigt sich auch der Grund, weswegen forcirte Beugung die Ulnafragmente in die richtige Stellung zu bringen im Stande ist. Bei forcirter Beugung wird nämlich der Proc. coronoideus der Ulna in die Grube oberhalb der Trochlea gedrängt. Der Druck, der dadurch von der Beugeseite des Humerus auf den Processus ausgeübt wird, drängt das obere Fragment dorsalwärts und so in die richtige Stellung. Dies ist natürlich nur von Wichtigkeit, wenn das obere Fragment volarwärts abgewichen ist.

Nach Entfernung der oberen Muskelschichten und Freilegen der die Knochen direct überziehenden Weichtheile ist es interessant, zu sehen, wie innig die untere Hälfte der Ulna mit dem Radius verbunden ist. Der innige Zusammenhang ist erzielt durch das Ligament. interosseum, M. pronator quadratus, in geringerem Grade durch die Ursprünge des M. abductor pollicis longus, extensor pollicis brevis

und longus. Das untere Fracturstück und der Radius laufen dadurch fast völlig parallel.

Diese Beobachtung lehrt uns, dass das Andrängen des unteren Bruchstückes gegen den Radius von vornherein als Luxationsursache ausgeschlossen werden muss.

Das obere Fragment der Ulna finden wir beugewärts über den Radius hinweg verschoben, mit seinem peripheren Ende radialwärts zeigend. Es stösst also nicht gegen den Radius an. Wenn auch damit nicht bewiesen ist, dass im Momente der Gewalteinwirkung nicht doch ein Andrängen der Fragmente gegen den Radius stattgefunden hat, so ist dies doch sehr unwahrscheinlich, da dann zur Radiusluxation wohl nicht mehr eine so beträchtliche Dislocation der Fragmente hinzugekommen wäre. Um nun gleich zu beweisen, dass das Andrängen des oberen Bruchstückes, wie es von einigen Autoren angenommen wurde, nicht nothwendig sei, die Luxation hervorzurufen, habe ich folgenden Versuch angeschlossen.

VI. Leichenversuch. Männliche Leiche mittlerer Jahre. Exstirpation der Ulna fast in ihrer ganzen Ausdehnung; von ihr werden nur die von den Gelenkkapseln umgebenen Stücke zurückgelassen. Von der ulnaren Seite liess ich nun eine directe Gewalt (Tischkante) gegen das obere Drittel des Vorderarms, also nach Entfernung der Ulna gegen das obere Drittel des Radius von innen nach aussen einwirken. Das Capitulum radii luxirte sofort. Jede Fractur des Radius fehlte. Es geht daraus hervor, dass das Weiterwirken der die Ulna zum Brechen bringenden Gewalt allein im Stande ist, die Radiusluxation zu erzeugen. Ein weiterer Schluss, den wir aus diesem Experimente ziehen können, ist der, dass eine das obere Drittel des Radius von innen treffende Gewalt eher eine Luxation als eine Fractur des Radius erzeugt.

Die bisher gemachten Erfahrungen werden durch die nun folgenden Versuche bestätigt:

VII. Leichenversuch. Durchmeisselung der Ulna am unteren Ende des oberen Drittels bis zur Hälfte; eine bedeutende indirecte Gewalteinwirkung vermag die Ulna noch nicht zu fracturiren. In Gestalt eines Hammerschlages directe Gewalteinwirkung gegen die angemeisselte Stelle. Ulna brach. Keine Dislocation, keine Luxation. Bedeutende Gewalteinwirkung in demselben Sinne, Dislocation der Fragmente, Radiusluxation mit allen den im 5. Leichenversuch angegebenen Symptomen vorhanden.

Kurze Zusammenfassung: Indirecte Gewalt ist nicht im Stande, auch nur eine schon halb durchgemeisselte Ulna im oberen Drittel

zu brechen, directe Gewalt erreicht dies ziemlich leicht. Die directe Gewalt muss so bedeutend sein, dass sie nach Abschwächung durch die Ulna den Radius noch mit Wucht zu treffen im Stande ist. Die directe Gewalt erzeugt fortwirkend die Radiusluxation.

VIII. Leichenversuch. Dieselbe Art des Vorgehens; ganz derselbe Erfolg. Luxation des Proc. styloid., der Ulna, sowie Condylenfractur fehlen vollständig.

IX. Leichenversuch. Wiederum Durchmeisselung der Ulna im oberen Drittel, Anstemmen der Tischkante gegen die fracturirte Stelle. Dislocation der Fragmente — Radiusluxation. Gewalt wirkte von innen und hinten. Luxation des Capitulum radii nach vorn und aussen.

Kurzer Ueberblick: Dieselbe Gewalt, die die Fractur der Ulna erzeugt, bringt auch die Radiusluxation hervor. Die Richtung der Luxationsstellung hängt von der Richtung der einwirkenden Gewalt ab.

X. Leichenversuch. Dieselbe Art des Verfahrens an dem Arme einer männlichen Leiche mittlerer Jahre. Die Gewalt wirkte hier direct von hinten ein, die Luxation war deshalb eine direct nach vorn gerichtete. Sonst ganz dieselben Erscheinungen wie im V. Leichenversuch. Die Section ergab: Radiusköpfchen aus einem vorderen Kapselriss aus seiner Kapsel getreten, in zerrissene Muskelsubstanz eingebettet, auf der vorderen Fläche der Eminentia capitata sitzend. Der Nervus radialis gerade an seiner Theilungsstelle straff über das Gelenkköpfchen hinweggespannt, kann beim Forciren der Luxationsstellung zerrissen werden. Bei dem vorher angestellten Versuche der Einrichtung lässt die Spannung der Nerven sofort nach. Condylen und Epicondylen des Humerus wohl erhalten. Das obere Fragment war bei diesem Versuche etwas dorsalwärts dislocirt.

Aus diesen Versuchen geht klar hervor, dass die directe Gewalt, die die Ulna bricht, — nur eine solche vermag die Ulnafractur im oberen Drittel zu erzeugen — im Stande ist, die Radiusluxation hervorzubringen. Durch die Statistik ist es wahrscheinlich gemacht, dass dieser Mechanismus der in den meisten Fällen wirkende ist.

Es blieb nun noch übrig, zu prüfen, ob nach einer Fractur der Ulna im oberen Drittel nicht auch eine von jetzt an indirect wirkende Gewalt die Radiusluxation zu erzeugen im Stande wäre.

XI. Leichenversuch. Leiche eines kräftigen Mannes. Um zu erproben, ob unsere Art von Verletzung nicht durch die combinirte

Gewalteinwirkung, zuerst Stoss gegen das obere Drittel der Ulna — also primäre Fractur durch directe Gewalt — dann Fall auf die vorgestreckte Hand — also indirecte Gewalteinwirkung auf den Vorderarm — herbeigeführt werden könnte, wurde folgender Versuch gemacht:

Bei gebeugtem Arme wurde der Oberarm auf der Tischplatte horizontal fixirt, während der Vorderarm in Pronationsstellung zu ihm bis zu einem rechten Winkel gebeugt in verticaler Richtung gehalten wurde. Die Hand wurde in Dorsalflexion fixirt, so dass die Handfläche eine geeignete Fläche zum Einwirken einer grösseren Gewalt darbot. An der ulnaren Seite des Vorderarms wurde im oberen Drittel der Ulna eine Stelle markirt, gegen welche auf Commando „eins" ein mit aller Kraft ausgeführter Schlag mit einem Holzscheite antreffen sollte. Auf Commando „zwei" sollte ein ebenso mit aller Kraft ausgeführter Schlag auf die Volarfläche der dorsalflectirten Hand folgen. Die Ulna brach aufs erste Mal. Die Radiusluxation trat erst ein, als das ganze Körpergewicht des Experimentators sich auf die vola manus des Versuchsarmes legte. Dadurch wurde eine bedeutende Gewalteinwirkung gegen den Vorderarm ausgeübt. Die Ulnarfragmente dislocirten sich, ein Zeichen, dass die Gewalt einen höheren Grad erreicht hatte.

Zusammenfassung: Aus diesem Versuche geht hervor, dass nach Fractur der Ulna im oberen Drittel auch eine indirecte Gewalt — Körpergewicht — im Stande ist, eine Luxatio capituli radii hervorzubringen.

Bestätigt wurde diese Erfahrung durch folgende Versuche:

XII. Leichenversuch. Weibliche Leiche von sehr gracilem Knochenbau. Durchmeisselung und künstliche Fracturirung der Ulna im oberen Drittel. Um zu erfahren, ob auch eine indirecte Gewalt im Stande wäre, die Radiusluxation jetzt zu erzeugen, wurde der Arm im Ellbogen gebeugt, die Hand stark dorsalflectirt und mit einem Hammer eine beträchtliche Gewalt auf die Handfläche, dadurch auf das untere Radiusende ausgeübt. Es erfolgt sogleich eine typische Radiusfractur im unteren Drittel. Beim weiteren Einwirkenlassen derselben Gewalt kommt eine Subluxatio capituli radii hinzu. Da die Gewalt in der geschilderten Art einwirkend nicht im Stande ist, eine völlige Luxation hervorzurufen, wird eine indirecte Gewalt weiter in der Weise erreicht, dass das obere Fragment dicht unter der Ellenbeuge einerseits, das untere Fragment der Ulna oberhalb des Handgelenks andererseits umfasst und so eine künstliche Dislocation der Fragmente mit einem gegen den Radius zu geschlos-

senen Winkel erstrebt wird. Dies wird mit ziemlichem Kraftaufwand erreicht, die Luxation gelingt vollständig.

XIII. Leichenversuch. Dieselbe weibliche Leiche. Durchmeisselung der Ulna im oberen Drittel. Das obere Fragment wird ebenso wie im vorigen Experiment umfasst, ebenso das untere. Indirecte Gewalteinwirkung ebenso wie vorhin. Sofort Luxatio capituli radii.

XIV. Leichenversuch an einer männlichen Leiche von sehr kräftigem Knochenbau ergibt dasselbe Resultat.

Aus diesen Experimenten geht hervor, dass auch eine indirecte Gewalt im Stande ist, die Luxation zu erzeugen, vorausgesetzt, dass eine Ulnarfractur vorhergegangen.

Anhangsweise wurde in einem

XV. Leichenversuch die Ulna in der Mitte gebrochen; die weitere Gewalteinwirkung brachte auch hier eine Luxation zu Stande.

XVI. Leichenversuch ergab dasselbe Resultat.

XVII. Leichenversuch erzeugte eine Fractur im unteren Drittel der Ulna. Es war bei der stärksten directen und indirecten Gewalteinwirkung unmöglich, eine Radiusluxation hervorzubringen.

Der Mechanismus unserer Verletzungscombination ist daher kurz gefasst folgender:

1. *Eine directe Gewalt bricht die Ulna; fortwirkend erzeugt diese ohne nothwendiges Andrängen der Fragmente gegen den Radius immer eine Radiusluxation im Ellbogengelenk. Dies ist die häufigste Entstehungsart unserer Verletzung.*

2. *Eine directe Gewalt bricht die Ulna im oberen Drittel, eine indirecte erzeugt die Luxation des Radius.*

Unter die ersteren Entstehungsursachen sind zu rechnen: Hufschlag, Ueberfahren, Fallen gegen feste Körper, Schussverletzung, Stockschlag.

Unter die zweiten Ursachen ist vor Allem zu rechnen: Fall auf die vorgestreckte Hand nach vorhergegangenem Anstossen des Armes gegen einen festen Körper, besonders gegen die Treppenstufen. Während Patient von der Treppe fällt, stösst er mit der ulnaren Seite des Vorderarms gegen eine Stufenkante, die Ulna bricht. Die vorgestreckte Hand fängt das Körpergewicht auf, die Ulnarfragmente dislociren sich durch die bedeutende indirecte Gewalt, die Radiusluxation entsteht.

Zur Erzeugung der Luxation ist eine Fractur der Ulna im oberen oder mittleren Drittel nothwendig.

Diagnose.

Ausser dem gewöhnlichen Fracturschmerz und der mit der Luxation verbundenen Bewegungsbehinderung fällt in jedem Falle die bedeutende Winkelbildung der Contouren der Weichtheile an der dorsalen Seite des Vorderarms auf. Diese Winkelbildung entspricht der Fracturstelle. Das Ellbogengelenk zeigt immer etwas nach vorn oder nach vorn und aussen oder nach aussen und hinten eine deutliche Vorwölbung, hervorgebracht durch das stark prominirende Radiusköpfchen. Dasselbe ist oft mit blossem Auge schon als solches zu erkennen, bei Pronations- und Supinationsbewegungen des Vorderarms als sich mitbewegend zu fühlen. Der Umfang des kranken Ellbogengelenks ist gegen den des gesunden um 2½—4 Cm. vergrössert. An der hinteren Seite des Ellbogens erkennt man drei gewöhnlich in einer gleichen Horizontalen liegende Knochenvorsprünge, gebildet vom Radiusköpfchen, Condyl. extern. und Olekranon. In Beziehung zu der winkeligen Difformitätsstelle des Vorderarmrückens gebracht, lässt sich unschwer die Gestalt eines Dreiecks construiren, dessen Spitze durch die eingezogene winkelige Stelle gebildet wird, dessen beide Seiten eben von dieser Spitze einerseits zum Capitulum radii, andererseits zum Olekranon man sich gezogen denkt; eine vom Olekranon zum Capitulum radii gezogene dritte Linie vollendet das Dreieck. Die Mitte der letzten Linie wird durch den Condylus externus gebildet. Dieses Schema ist fast in allen Fällen mehr oder weniger deutlich zu erkennen.

Der kranke Arm ist immer auffallend gegen den gesunden verkürzt. Diese Verkürzung beruht auf der longitudinalen Verschiebung der Ulnarfragmente aneinander und auf der Dislocation des Radiusköpfchens nach oben. Die letztere Dislocation fehlt nie, beträgt gewöhnlich 1½ Cm. Ob nach vorn, aussen oder hinten dislocirt, hängt von der Richtung der einwirkenden Gewalt ab. Aus der Luxationsstellung des Radiusköpfchens kann man daher sehr gut einen Schluss auf die Art der Gewalteinwirkung machen. Die Dislocation der Fragmente ist eine sehr verschiedene; das untere Fragment bleibt stets parallel zum Radius liegen, das obere weicht gewöhnlich volarwärts, selten dorsalwärts ab. Der Vorderarm steht gewöhnlich in halber Beugung zum Oberarm, in mittlerer Pronationsstellung. Die Ellbogengegend bietet fast immer eine starke Anschwellung dar, manchmal eine so starke, dass die Luxation des Capitulum radii sehr schwer zu diagnosticiren ist. Hierauf bezieht sich auch

Malgaigne's Ausspruch: „Dans toute fracture du cubitus méfiez-vous de la luxation de la tête radiale."

An der Fracturstelle ist stets deutliche Crepitation, besonders bei Pronations- und Supinationsbewegungen zu fühlen; die Fracturstelle selbst ist deutlich mit dem Finger zu erkennen.

Die Streckung ist gewöhnlich wenig behindert, die Beugung stärker beeinträchtigt, gewöhnlich nur bis zum rechten Winkel möglich; Pronation ist gewöhnlich gar nicht, Supination in mässigem Grade behindert.

Die Ulna, vom Process. styloid. uln. bis zum Olekranon gemessen, zeigt eine Verkürzung bis zu 3 Cm.

Schliesslich ist noch einiger Complicationen zu gedenken; als solche sind zu nennen:

1. Subluxatio proc. styloidei ulnae; sie wurde von mir nur 2 mal beobachtet; bei der Einrichtung hat man auch auf sie seine Aufmerksamkeit zu lenken.

2. Radialislähmung, wohl bedingt durch starke Dehnung oder gar Zerreissung des Nervus radialis. Die Gefahr, in der der Nerv schwebt, habe ich durch die Section gezeigt. Die Strecklähmung sämmtlicher Finger in meinem ersten Falle, sowie einzelne von Malgaigne, Hamilton und Grénier erwähnte Fälle von Fingerlähmung möchten wohl alle auf Verletzung des N. radialis zurückzuführen sein. Der N. medianus möchte wohl seltener bedroht sein.

3. Complication mit perforirender Weichtheilswunde; dieselbe scheint ziemlich häufig zu sein.

4. Fractur des Epicondylus und Condylus externus humeri; sie sind, wenn überhaupt vorkommend, bei unserer Verletzung sehr selten.

Prognose.

Sie ist, wie einige Fälle von Hamilton und Helferich zeigen, bei rechtzeitiger und richtiger Behandlung ganz günstig. In 3 bis 4 Fällen wurde im Verlaufe von 1½ Monaten bei Kindern völlige Heilung erzielt. Wird die Luxation jedoch aus irgend einem Grunde nicht rechtzeitig reponirt, so wird die Aussicht auf Heilung rasch geringer. Nach 1—2 Monaten ist gewöhnlich die Reposition schon nicht mehr möglich; verursacht ist diese Schwierigkeit wohl durch rasche Degeneration der leeren Gelenkkapsel. Wenn in solchen Fällen auch die frühere Function des Armes nicht mehr erreicht wird, so bildet sich doch das Capitulum radii mit der Zeit eine neue Gelenkkapsel, in der Beugung, Streckung, Pronation und Supination bis zu einem gewissen Grade möglich werden. Der Arm kann dann wieder

ziemlich leistungsfähig werden, vorausgesetzt, dass eine Consolidirung der Ulnarfragmente eingetreten ist. Bleibt dieselbe aus, so wird der Arm, wie der von mir berichtete erste Fall zeigte, völlig unbrauchbar, da die belastete Hand nirgends eine genügende Stütze findet. Eine letzte unangenehme Folge des Unterbleibens der Reposition kann bei älteren Leuten die Arthritis deformans werden. In solchen Fällen wird die Functionsfähigkeit immer geringer. Lähmungen, wie sie im Gebiete des N. radialis vorkommen, scheinen sich keiner günstigen Prognose zu erfreuen.

Therapie.

Bekommt man eine frische Fractur der Ulna im oberen Drittel oder in ihrer Mitte in Behandlung, so hat man stets an eine Luxatio capituli radii zu denken. Ist die Diagnose auf Fractur der Ulna mit gleichzeitiger Radiusluxation gestellt, so schreitet man, vorausgesetzt, dass keine Complication vorhanden, zur Einrichtung. Dieselbe wird in der Weise ausgeführt, dass man mit der rechten Hand den Vorderarm oberhalb des Handgelenkes, mit der linken im Ellbogengelenk umfasst, so dass der Daumen der linken Hand auf das Capitulum radii zu liegen kommt. Die rechte Hand übt dann einen kräftigen Zug bei gestrecktem Arm aus. Man muss sich hierbei der von mir bei Gelegenheit einer Section gemachten Beobachtung erinnern, dass einmal bei nicht genügend starker Extension die Kapsel sich interponirte und so eine völlige Reposition unmöglich machte. Wir müssen also den Vorderarm so stark extendiren, dass wir das Capitulum radii gleichsam von unten in den Gelenkkapselriss hineinschieben können (vgl. Sectionsbericht des V. Leichenversuchs). Gewöhnlich wird ein nun folgender Druck mit dem Daumen auf das Radiusköpfchen genügen, um dasselbe völlig zu reponiren. Dasselbe wird auch durch eine der Streckung und Extension folgende Beugung erreicht. Der Vorderarm wird am besten in halber Supinationsstellung auf einer spitzwinkeligen Schiene in Beugestellung zum Oberarm fixirt. Diese Art der Fixation ist nothwendig, um den Einfluss des sich am Radius inserirenden M. biceps zu paralysiren. In spitzwinkeliger Beugestellung ist derselbe völlig entspannt, übt also keinen volarwärts gerichteten Zug am Radiusköpfchen aus. Da der Kapselriss wohl in den meisten Fällen vorn und aussen sitzt, so ist dieser Punkt von grosser Wichtigkeit. Der Vorderarm soll, wie Grénier sagt, in der Mitte zwischen Pronation und Supination stehen; auf diese Weise würde ein möglichst grosses Spatium interosseum an der Fracturstelle erzielt, und die secundäre durch den die beiden Vorderarmknochen auseinanderdrängenden Callus bedingte Luxation

vermieden. Um das Radiusköpfchen sicher in seiner Lage zu fixiren, drückt man zweckmässig gegen dasselbe eine Pelotte (Wattebausch) an. Sollte die Reposition der Fragmente Schwierigkeiten machen, so müsste man theils durch directen Druck mit der Hand, theils durch forcirte Beugung die vollständige Reposition zu erreichen suchen. Als Verbandmaterial verwendet man Kleisterbinden oder mit Wasserglas getränkte Binden. Der Verband bleibt 1—1½ Monate liegen. Man sieht sich dann wohl zweckmässigerweise einmal nach der Lage der Fragmente und des Radius um und bringt den Arm dann auf eine im Ellbogengelenk mit einem Charnier versehene Schiene, die leichte Beuge- und Streckbewegung gestattet.

Bekommt man eine schon vor einigen Monaten entstandene nicht eingerichtete Verletzung in Behandlung, so wird man wohl zunächst die Einrichtung nochmals versuchen müssen. In den meisten Fällen wird der Erfolg unter solchen Umständen kein vollständiger sein.

Sollte durch die Luxationsstellung des Radius, resp. durch Dislocation der Fragmente eine bedeutende Behinderung der Beweglichkeit des Armes bedingt werden, Reposition aber unmöglich sein, so würde durch Resection des Capitulum radii, Osteopalinklase der Ulna wohl noch Besserung des Zustandes erreicht werden können.

Sollte die Fractur mit einer Weichtheilswunde complicirt sein, so müsste der eingerichtete Arm nach antiseptischen Grundsätzen behandelt werden, bis die Heilung der Wunde die dauernde Fixation gestatten würde.

Zum Schlusse möchte ich nochmals auf die praktische Wichtigkeit dieser Verletzungscombination aufmerksam machen. Wird die Diagnose richtig gestellt, so ist die Prognose ganz günstig; wird jedoch die Luxation des Radius, wie es so oft geschehen, nicht erkannt, so ist die Functionsfähigkeit des verletzten Armes äusserst gefährdet. Jeder Arzt, der eine Fractur der Ulna in Behandlung bekommt, hat daher die Verpflichtung, auf eine allenfallsige Complication mit Radiusluxation seine Aufmerksamkeit zu richten. Das Uebersehen dieser Complication muss als ein um so grösserer Kunstfehler betrachtet werden, als bei geringer Aufmerksamkeit ein Nichterkennen der Luxation kaum möglich ist.

XIX.

Beitrag zur Behandlung der gangränösen Hernien und des widernatürlichen Afters.[1])

Von

Dr. Carl Koch
in Nürnberg.

In den letzten 2 Jahren, seitdem ich meine Praxis in Nürnberg eröffnet habe, hatte ich Gelegenheit 9 Herniotomien auszuführen, die alle, mit Ausnahme eines gleich zu erwähnenden desolaten Falles, vollständig günstig verliefen. Zweimal bin ich dabei gangränösen Darmbrüchen begegnet. Die Krankengeschichten der letzteren sind folgende:

1. Frau B..., 60 Jahre alt, vollständig decrepit. Die Einklemmung bestand seit 2 Tagen, als ich die Kranke in Behandlung bekam. Ich fand eine linksseitige Schenkelhernie von Hühnereigrösse; die Haut über derselben bereits ödematös und geröthet. Eine Incision entleerte aus dem Unterhautzellgewebe, das nebst dem Bruchsack schon gangränös zerfallen war, und aus dem letzteren selbst missfarbigen übelriechenden Eiter. Die vorliegende Dünndarmschlinge war in toto blauroth verfärbt und stark infiltrirt; an der stärksten Convexität derselben fand sich eine fast markstückgrosse gelbgrau verfärbte Stelle, die vom Epithel entblösst war und nach Durchtrennung des einklemmenden Ringes wie eine schlaffe Membran unter das Niveau der sie umgebenden infiltrirten Darmwand einsank. Ich liess die Darmschlinge aussen liegen und befestigte sie mit einigen Nähten. Das Operationsfeld wurde gründlich mit einer 1 pro Mille Sublimatlösung desinficirt und ganz locker ein Verband mit Sublimatgaze applicirt. Am 2. Tage nach der Herniotomie trat Perforation und am 3. Tage vollständige Abstossung der gangränösen Partie ein. Die Wunde begann von da an gut zu granuliren. Weder Fieber noch peritonitische Erscheinungen complicirten den Verlauf und doch erfolgte am 9. Tag der Tod durch zunehmenden Marasmus.

2. Frau M..., 45 Jahre alt, gut genährt. Die Einklemmung bestand bereits 5 Tage, als ich am 27. December 1884 gerufen wurde. Ich fand

---

1) Nach einem Vortrag, gehalten am 1. October 1885 im ärztlichen Localverein zu Nürnberg.

eine wallnussgrosse Bruchgeschwulst der rechten Leistengegend. Sofortige Herniotomie. Nach Eröffnung des Bruchsackes entleerte sich eine Menge eitrig-jauchiger Flüssigkeit, die mit zahlreichen Fibringerinnseln untermischt war. In das Gemenge eingebettet fand sich eine kleine Dünndarmschlinge, an deren grösster Convexität eine etwa markstückgrosse Partie gangränös war; von derselben getrennt zeigte sich noch eine zweite streifenförmige, etwa der Grösse einer Bohne entsprechende brandige Stelle, die durch directen Druck des schnürenden Ringes selbst hervorgerufen war. Ich fixirte den Darm, den ich noch etwas vorgezogen hatte, vor der Bruchpforte durch einige Nähte, desinficirte mit 1 pro Mille Sublimatlösung und legte einen Sublimatgazeverband an. Am 3. Tage Perforation der brandigen Theile; die Abstossung derselben erfolgte erst nach 8 Tagen, und zwar betraf dieselbe eine weit grössere Strecke, als man ursprünglich hatte vermuthen können; es gingen gewiss zwei Dritttheile der Circumferenz der vorliegenden Darmschlinge verloren. Im Uebrigen war der Verlauf vollständig fieberlos und ganz ohne Reaction seitens des Peritoneum. Nur wurde die Kranke viel durch lästige Ekzeme, die sich über das ganze Abdomen und den rechten Oberschenkel verbreiteten, geplagt. In der ersten Zeit magerte auch die Kranke ziemlich ab, erholte sich aber nach Verlauf einiger Wochen wieder sehr gut, so dass ihr Ernährungszustand durchaus nichts zu wünschen übrig liess. Kaum 6 Wochen nach der Herniotomie war die Schleimhaut des Darmes überall mit der äusseren Haut narbig vereinigt; es hatte sich ein sehr stark vorspringendes Promontorium ausgebildet und das zuführende obere Darmstück stülpte sich oft fingerlang aus der Oeffnung hervor. — Mitte Februar 1885 dachte ich nun an die Beseitigung des widernatürlichen Afters und nahm zunächst den Sporn mittelst der Dupuytren'schen Darmscheere in Angriff. Dreimal musste ich sie überhaupt anlegen. Das erste Mal geschah es am 20. Februar, das zweite Mal am 11. April und das dritte Mal am 8. Mai. Das zwischen den Scheerenbranchen befindliche nekrotische Stück hatte das erste Mal eine Länge von 5 Cm., die beiden übrigen Male eine Länge von 3 Cm., so dass im Ganzen etwa 11 Cm. abgeklemmt wurden. Nur die erste Application der Scheere war von heftigen Reizungserscheinungen (kolikartigen Leibschmerzen und wiederholtem Erbrechen) innerhalb der ersten 24 Stunden gefolgt, die anderen Male ging es nur mit etwas Leibweh ab. Die Darmscheere fiel immer nach einem Zeitraume von 7—10 Tagen ab; bevor ich sie von Neuem anlegte, liess ich jedesmal erst völlige Vernarbung der Schleimhautwunde eintreten. Ende Mai schien mir das Darmlumen weit genug geworden und ich plante nun, am 8. Juni die letzte Hand anzulegen — den Verschluss der Afteröffnung herbeizuführen. Als Vorbereitung traf ich folgende Anordnungen. Die Patientin durfte 24 Stunden vor der Operation gar nichts ausser ganz klarer Fleischbrühe und Milch geniessen; sie erhielt am Abend 20 Tropfen Tinct. opii simpl. und ein gleiches Quantum ½ Stunde vor Beginn der Operation. Ein Klystier hatte noch am Tage vor derselben das Rectum von einigen alten Kothmassen gereinigt. Ausspülungen des Darmes von der Fistelöffnung unmittelbar vor der Operation unterliess ich aus bestimmten Gründen. Der Verlauf der Operation war nun folgender. Nachdem die Kranke chloroformirt war, umschnitt ich zunächst ringsum den durch die Vereinigung der Schleimhaut und der äusseren

Haut gebildeten narbigen Ring und suchte die seröse Fläche des Darmes und des Bruchsackrestes, die mit einander verwachsen waren, stumpf zu trennen. Es gelang mir das verhältnissmässig leicht, nur an zwei Stellen hatte ich nöthig, festere Stränge nach doppelter Unterbindung mit der Scheere zu durchschneiden. Unter stumpfem Präpariren arbeitete ich mich also bis zur Bauchhöhle vor, und nachdem ich mit dem in dieselbe eingeführten Finger constatiren konnte, dass alle Adhäsionen gelöst waren, zog ich den Darm ganz heraus. Es zeigte sich, dass der zwischen zu- und abführendem Darmrohr gelegene Theil des Mesenterium sehr stark geschrumpft war; beide Darmenden lagen nahezu parallel aneinander. Ich trug den narbigen Ring an der Darmöffnung, den ich anfänglich hatte stehen lassen, mit der Scheere ab und ging zur Darmnaht über. Diese legte ich in der Längsrichtung des Darmes mit Seide, und zwar in zwei Etagen nach Czerny's Methode an. Es waren zum völligen Verschluss der Darmwunde circa 40 Nähte erforderlich. Während der Operation waren nur ein paar ganz kleine Kothbröckel mit etwas glasigem Schleim hervorgedrängt worden; sie konnten leicht, ohne dass sie mit der Serosa in Berührung kamen, weggewischt werden. Nach Beendigung der Naht wurde der Darm noch einmal mit 1 pro Mille Sublimatlösung abgewaschen und reponirt. Das Peritoneum wurde im Bereiche der Bruchpforte durch die fortlaufende Naht geschlossen. Endlich wurden die äusseren Weichtheile durch einige tiefgreifende und eine Reihe oberflächlicher Nähte vereinigt. Ein kurzes Drainrohr sorgte für den Abfluss der Secrete. Antiseptischer Verband (Sublimatgaze).

Abendtemperatur 38,0, Puls 108, voll.

9. Juni. In der Nacht mehrmals Erbrechen (Chloroform?). Morgentemperatur 37,6, Puls 92. Leib unempfindlich, leichter Icterus über den ganzen Körper. Subjectives Wohlbefinden. Unter Tags kein Erbrechen mehr. Abendtemperatur 38,2, Puls 104.

10. Juni. In der Nacht Menstruation eingetreten. Morgentemperatur 37,6, Puls 88. Icterus intensiv. Verbandwechsel, Entfernung der Drainage und der meisten Nähte. Ekzem in der Umgebung der Wunde.

11. Juni. In der Nacht zum ersten Mal Flatus abgegangen. Morgentemperatur 37,3, Puls 88, Abendtemperatur 37,3, Puls 84.

12. Juni. Morgentemperatur 37,2, Puls 92; Abendtemperatur 37,2, Puls 88.

13. Juni. Morgentemperatur 37,0, Puls 88; Abendtemperatur 37,4, Puls 92.

14. Juni. Morgentemperatur 36,8, Puls 88. Nachlassen des Icterus. Nachmittags flüssiger Stuhlgang, vorher 2 Stunden mässiges Leibweh.

18. Juni. In den letzten Tagen stets normaler Puls und normale Temperatur. Heute Morgen geformten Stuhl ohne jede Beschwerden.

Von nun an regelte sich der Stuhlgang so, dass alle zwei Tage eine Entleerung stattfand. Aus dem übrigen Verlauf ist nur noch Weniges nachzutragen. Die Wunde heilte vollständig prim. int. Die Diät wurde in der Weise geordnet, dass Patientin in den ersten Tagen nur löffelweise Milch, Wein und Fleischbrühen erhielt. Gegen den Durst wurden Eisstückchen gereicht. Ausserdem wurden Nahrungsclysmata applicirt, bestehend in starken Fleischbrühen mit Ei und Wein. Nach Verlauf von 3—4 Tagen wur-

den weiche Eier gestattet; festere Substanzen, wie Fleisch, Schinken, Brod u. s. w. erst, nachdem der Stuhlgang in Ordnung war. In den ersten Tagen wurde vom Opium ausgiebig Gebrauch gemacht, Patientin erhielt täglich 60 bis 70 Tropfen Tinct. op. simpl.

Die Kranke erholte sich im Ganzen sehr rasch und versorgte nach wenigen Wochen wieder ihren Haushalt. Sie trägt, seitdem sie das Bett verlassen hat, ein Bruchband; aber trotzdem drängt sich, wie ich mich vor Kurzem überzeugen konnte, schon wieder der Bruch etwas vor.

Die Veröffentlichung der beiden Krankengeschichten, namentlich der letzteren, hielt ich deshalb für angezeigt, weil bezüglich der Behandlung der gangränösen Hernien und des Anus praeternaturalis für manche Fragen eine definitive Entscheidung noch nicht gegeben ist. Zur völligen Klarlegung derselben ist meiner Ansicht nach erforderlich, dass alle einschlägigen Fälle, mögen sie nach der einen oder anderen Methode behandelt sein und mögen sie einen günstigen oder ungünstigen Verlauf genommen haben, publicirt werden.

Was nun zunächst die Frage anlangt, wie wir uns bei der Bruchoperation brandigen oder des Brandes verdächtigen Hernien gegenüber verhalten sollen, so ist dieselbe noch eine strittige. Der alten Methode der Anlegung des widernatürlichen Afters ist in der Neuzeit die primäre Darmresection im sofortigen Anschluss an die Herniotomie gegenübergestellt. Die durchtrennten Darmenden sind sogleich durch die Naht zu vereinigen und zu reponiren, und die Bauchhöhle ist durch Nähte zu schliessen. Dieses letztere Verfahren gründet sich auf die Erfolge der Antiseptik und die gerade in den letzten Jahren besonders ausgebildete Technik der Darmoperationen; es erstrebt, den ganzen Krankheitsverlauf möglichst kurz zu gestalten und sofort die normalen Passageverhältnisse für den Koth im Darm wiederherzustellen, mithin alle jene Misslichkeiten, die der Anus praeternaturalis mit sich bringt, zu verhüten.

Vergegenwärtigen wir uns alle dieselben, bedenken wir das fortwährende Beschmutztwerden des Kranken durch den unaufhaltsam ausfliessenden Koth, die dadurch bedingten lästigen, oft weithin über den Körper sich verbreitenden Ekzeme, die Störung der Ernährung, die vorzugsweise bei hochsitzender Fistelöffnung in Betracht kommt, berücksichtigen wir ferner die für den Kranken wenig tröstliche Aussicht, dass, will er anders von seinem traurigen Leiden befreit sein, er sich noch nachträglichen eingreifenden Operationen unterziehen muss, — so werden wir gewiss in der primären Darmresection mit der sofortigen Darmnaht, die mit einem Eingriff unleugbar all diese Unannehmlichkeiten zu umgehen vermag, das idealste Verfahren erblicken müssen. Sicherlich würden wir uns gegebenen Falles stets

für dasselbe entscheiden, wenn wir bezüglich der Erhaltung des Lebens ein mindestens ebenso günstiges Resultat als mit der einstweiligen Anlegung des widernatürlichen Afters und dessen nachträglicher Beseitigung erwarten dürften. Dem ist aber leider nicht so. Ueberaus glänzend erscheinen zwar die Erfolge in einzelnen der publicirten Fälle von Darmresection bei gangränösen Hernien, im Grossen und Ganzen aber lehren uns statistische Berichte, dass die Mortalität bei diesem Verfahren erheblich grösser ist; sie lehren uns ferner, dass trotz der primären Darmresection sich in vielen Fällen nachträglich doch noch ein widernatürlicher After, resp. eine Kothfistel ausgebildet hat. Wenn wir nun bedenken, dass es sich in diesen letzteren Fällen um eine Ruptur des genähten reponirten Darmes handelt, so können wir es nur einem glücklichen Zufall zuschreiben, dass der Kothaustritt nach aussen und nicht ins Peritoneum erfolgte, und dass mithin nicht auch in diesen Fällen das letale Ende eintrat. So kommt es denn, dass erst in den letzten Jahren wieder sich gewichtige Stimmen gegen die Berechtigung der Darmresection bei gangränösen Hernien erhoben haben. Ich erinnere z. B. an v. Bergmann's Vortrag: „Zur Behandlung des widernatürlichen Afters“ [1]), und verweise ferner auf die ausführliche Arbeit Reichel's: „Casuistische Beiträge zur circulären Darmresection und Darmnaht.“ [2])

Die Gründe, warum die Zahl der Misserfolge und der Todesfälle bei primärer Darmresection beträchtlich grösser ist, haben wir neben der Complicirtheit der mit der Herniotomie combinirten Operation in den ungünstigen allgemeinen und localen Verhältnissen, die wir beim brandigen Bruch vorfinden, zu suchen. Stets werden wir auch bei einer noch so vollkommenen Operationstechnik mit denselben zu rechnen haben und so dürfte auch nicht zu erwarten sein, dass die Resultate der primären Darmresection im Allgemeinen sich viel günstiger gestalten werden als bisher.

Da ist zuvörderst zu berücksichtigen, dass die Patienten infolge der langen Dauer der Einklemmung meist schon ziemlich herabgekommen und verfallen sind. Die Constriction des Darmes, die heftigen Schmerzen, das fortwährende, sich bis zum Ileus steigernde Erbrechen, Alles das hat bereits einen lähmenden Einfluss auf die Herzkraft ausgeübt. Wir erkennen das an der meist sehr elenden Beschaffenheit des Pulses. Zu dem kommen noch die localen Entzündungserscheinungen, Temperatursteigerungen und manchmal Albumin-

1) Deutsche med. Wochenschrift. 1883. Nr. 1.
2) Diese Zeitschrift. XIX. Bd. 2. und 3. Heft.

urie. Muthet man nun den Kranken, die durch Alles das bedeutend weniger widerstandsfähig geworden sind, noch eine complicirte Operation, wie es die Darmresection ist, und eine langdauernde Chloroformnarkose zu, so kann es uns nicht Wunder nehmen, wenn ein nicht gar kleiner Procentsatz bereits innerhalb der ersten 24 Stunden nach der Operation unter den Erscheinungen des Collapses und Shocks erliegt.

Sind aber die ersten Gefahren des Collapses vorüber, so droht eine nicht minder gefährliche Complication — die septische Peritonitis. Schon während der Operation bietet sich zu einer Infection des Bauchfells reichlich Gelegenheit. Wenn wir die Bruchoperation bei einer gangränösen Hernie zu machen haben, so finden wir in den meisten Fällen bereits sehr erhebliche entzündliche Veränderungen am und um den Bruch vor. Oft ist schon die Haut geröthet und ödematös; das Unterhautzellgewebe und der Bruchsack sind meist eitrig und jauchig infiltrirt oder gangränös zerfallen, der Darm selbst entzündet und meist von schmieriger, jauchiger, grauröthlicher, manchmal fötider Flüssigkeit umspült. Mit einem Worte, wir haben es gewöhnlich mit einer ganz abscheulichen localen Infection zu thun. Ziehen wir nun den zu resecirenden Darm noch weiter aus dem Bruchkanal hervor und manipuliren wir mit demselben eine Stunde lang und länger, was natürlich immer im Bereiche der bereits septischen Wunde geschehen muss, so ist es ganz klar, dass trotz aller Vorsicht die Darmwandungen mit der Jauche und mit dem Eiter in Berührung kommen müssen. Wenden wir auch alle Sorgfalt an und führen wir den ganzen antiseptischen Apparat zu Felde, so werden wir doch niemals im Stande sein, den einmal inficirten Darm wieder vollkommen zu desinficiren. Reponiren wir denselben, so laufen wir stets Gefahr, auch septische Keime mit in die Bauchhöhle zu bringen, und die Peritonitis und deren Folgen sind unvermeidlich.

Ein zweites, das Zustandekommen der Peritonitis begünstigendes Moment ist das Vordringen des Koths aus dem Lumen des durchtrennten Darmes, das Ueberströmen desselben über das Operationsfeld und Eindringen desselben in die Bauchhöhle. Es ist erstaunlich, welch grosse Mengen von Fäcalmassen meist oberhalb der strictu-rirten Stelle im zuführenden Darmtheile angehäuft sind. Je praller die Anfüllung ist, desto häufiger wird uns, wenn einmal der Darm geöffnet ist, die peristaltische Bewegung den Inhalt über die Wunde hervorpressen; wir sind kaum im Stande, uns davor völlig sicher zu stellen. Man hat zwar verschiedene Methoden zum provisorischen Abschluss des Darmes empfohlen und man hat dazu besondere In-

strumente, Compressorien, ersonnen. Ich unterlasse es, hier dieselben eingehender zu beschreiben; sie haben sich alle als mehr oder weniger unzulänglich erwiesen. Und würde auch während der Operation die Zurückhaltung der Kothmassen thatsächlich bewerkstelligt werden können, so würden dieselben doch nachher gegen die frische Nahtreihe andrängen, die Sicherheit derselben gefährdend.

Ich komme somit auf einen weiteren sehr wichtigen Punkt zu sprechen. Durchmustern wir die veröffentlichten Fälle, so fällt uns auf, dass eine grosse Zahl der Todesfälle bedingt ist durch Perforationsperitonitis infolge Platzens der Naht. Es trägt meines Erachtens sicher die eben besprochene Anfüllung des Darmes mit Koth ihren Theil bei; vielleicht mag auch bei manchen der publicirten Fälle eine mangelhafte Technik der Nahtanlegung Schuld gehabt haben. Der Hauptgrund aber ist wo anders zu suchen, nämlich darin, dass wir genöthigt sind, die Naht am erkrankten Darm anzulegen. Dauert die Incarceration längere Zeit, so entwickeln sich, wie wir wissen, bald beträchtliche Circulationsstörungen und Entzündungserscheinungen am Darme. Wer öfter längere Zeit eingeklemmte Darmschlingen bei einer Bruchoperation zu beobachten Gelegenheit hatte, der weiss, welch beängstigenden Anblick dieselben bieten. Sie sind blauroth verfärbt, ihre Wandungen ödematös durchtränkt und mit zahlreichen Ekchymosen durchsetzt; die gangränösen Partien sind ihres Epithels beraubt, grau- oder grünschwarz oder gelblich verfärbt, meist nach Durchtrennung des einklemmenden Ringes wie schlaffe Membranen unter das Niveau der starr infiltrirten Umgebung nach einwärts sinkend. Infolge der entzündlichen Infiltration wird das Gewebe sehr zerreisslich und brüchig. Mir selbst ist es früher einmal passirt, dass der anscheinend noch lebensfähige und reponirbare Darm bei einem ganz vorsichtigen Repositionsversuche einfach rupturirte. Es ist nun zwar richtig, dass der Darm oft recht übel aussehen kann und sich da, wo er noch nicht vollständig gangränös geworden war, nach Beseitigung der Einklemmung doch wieder erholen kann; aber ebensogut steht die nachträgliche Gangrän der geschädigten Darmpartie zu erwarten; ja es lehrt die Erfahrung, dass sie sogar oft an anscheinend ganz lebensfähigen Theilen in ungeahnter Ausdehnung eintreten kann. So konnten wir z. B. bei unserem oben besprochenen zweiten Fall beobachten, dass Partien der Darmwand, von denen ich sicher geglaubt hatte, dass sie sich wieder erholen würden, nachträglich nekrosirten. Wir sind somit ausser Stande, die Grenze der späteren Demarcation des Brandes mit Sicherheit vorauszubestimmen. Bleibt aber bei der Operation jenseits der Resectionsschnitte Darm-

gewebe, das irgendwie noch Neigung zur Gangränescenz hat, zurück, so wird dies vor Allem im Bereiche der Nahtlinie sich geltend machen. Denn die complicirte Naht, wie sie die Darmresection erfordert, übt an und für sich schon einen nachtheiligen Einfluss auf den in seiner Ernährung so sehr beeinträchtigten und der Erholung bedürftigen Darmtheil aus. Sind wir ja doch bei der Darmnaht genöthigt, Sutur an Sutur in dichten Reihen anzulegen. Dadurch müssen aber unzweifelhaft die in die Nahtlinie fallenden, ohnehin schlecht ernährten Gewebe des Darmes gehindert werden, ihre gestörten Circulationsverhältnisse wieder auszugleichen. Und so haben wir stets zu gewärtigen, dass die Wundränder einer partiellen oder totalen Nekrose anheimfallen, die sich unter Umständen noch weiter auf die angrenzende Darmwand ausbreiten kann. Die Folgen davon sind Durchbruch der gangränösen Theile, Austritt von Koth in die Bauchhöhle und Peritonitis.

Das Eintreten der Gangrän an den Wundrändern nach der Resection kann aber noch dadurch begünstigt werden, dass wir bei dieser Operation meist genöthigt sind, Theile aus dem Mesenterium mit wegzunehmen. Madelung hat uns durch seine experimentellen Forschungen dargethan, wie empfindlich schon der normale Darm gegen Ablösungen des Mesenterium von seiner Wand reagirt, wie leicht es darnach zur Infarcirung und zur Gangrän am Darme kommen kann. Am entzündeten Darm, an dem überdies beträchtliche Circulationsstörungen bereits vorhanden sind, wird sich all Das noch weit eher geltend machen. Und so ist denn jede Lostrennung des Mesenterium, auch wenn sie nur auf eine kurze Strecke zu geschehen hat, nicht ohne Gefahr für den betreffenden Theil der Darmwand, vor Allem für den Bereich der Nahtlinie.

Um das fatale Ereigniss der Perforationsperitonitis durch Ruptur des reponirten genähten Darmes infolge nachträglicher Gangrän zu verhüten, hat man vorgeschlagen (Schede), die resecirte und genähte Schlinge aussen liegen zu lassen, wenn noch einigermaassen ein Gangränesciren derselben zu befürchten ist. Ich kann darin keinen besonderen Vortheil gegenüber der temporären Anlegung des widernatürlichen Afters erblicken. Denn auch ich glaube, dass das Aussenliegenbleiben des genähten Darmes die Bildung einer Kothfistel begünstigt, und dass wir somit den Kranken unnöthigerweise die für ihren geschwächten Allgemeinzustand keineswegs gleichgültige Operation der Darmresection und Darmnaht zumuthen.

Wenn wir nun alle die eben geschilderten ungünstigen Verhältnisse bei gangränösen Hernien berücksichtigen und wenn wir die

daraus für die Darmresection sich ergebenden grossen Gefahren voll würdigen, so müssen wir auch folgende von Reichel aufgestellte Sätze vollkommen anerkennen und unterstützen:

„Die Darmnaht darf nur an gesundem und von seinem Inhalt möglichst befreiten Darme ausgeführt werden. Daher sind die gangränösen Hernien, Darmtumoren, Darmverschluss als Indicationen für die Darmresection mit folgender Darmnaht fallen zu lassen. An die Stelle letzterer soll die Anlegung eines Anus praeternaturalis treten, der secundär durch die Darmnaht zu schliessen ist."

Ich muss gestehen, weder früher, noch auch in meiner jetzigen Praxis bin ich je in Versuchung gekommen, bei gangränösen Hernien primär zu reseciren; stets habe ich den widernatürlichen After angelegt mit der Absicht, denselben später operativ zu beseitigen. Dass in dem oben mitgetheilten ersten Falle der Tod, noch ehe an eine zweite Operation gedacht werden konnte, an zunehmendem Marasmus erfolgte, könnte uns den Gedanken nahe legen, ob nicht bei dem Mangel anderer Ursachen die durch die Kothfistel beeinträchtigte Ernährung viel zu dem letalen Ende beigetragen habe, und ob nicht vielleicht die Kranke durch sofortige Resection und Naht des Darmes hätte gerettet werden können. Wir müssen dem gegenüber hervorheben, dass der Kräfte- und Ernährungszustand der Kranken zur Zeit der Herniotomie ein derart elender war, dass sie einen so schweren Eingriff, wie die Darmresection und Darmnaht, wohl nicht einmal so lange überlebt hätte. Ueberhaupt glauben wir, dass die Gefahr der Inanition beim Anus praeternaturalis nicht so sehr zu fürchten ist, als man das zu thun pflegt. Wo sie eintritt, da handelt es sich wohl meist schon um elende, wenig widerstandsfähige Individuen und würden diese zur primären Darmresection unserer Ansicht nach erst recht nicht geeignet sein. Bei weniger heruntergekommenen Personen wird bei ordentlicher kräftigender Diät der Ernährungszustand verhältnissmässig wenig leiden. So hat sich z. B. unsere zweite Kranke, bei der wohl anfänglich, wie ich glaube, infolge der in der ersten Zeit beschränkten Diät Abmagerung eintrat, sehr rasch wieder erholt, sobald sie wieder reichlichere Nahrung zu sich nehmen durfte; ja es hat sich bei ihr ein ganz ordentlicher Panniculus adiposus entwickelt. Somit können wir auch in der zu fürchtenden Inanition keine Contraindication für die einstweilige Anlegung des widernatürlichen Afters erblicken.

Was nun die Operation zur Beseitigung des Anus praeternaturalis betrifft — von der der Kothfistel wollen wir nicht weiter sprechen,

sie ergibt sich ja dann von selbst —, so können wir auf dreierlei Weise zu Werke gehen:

1. Wir zerstören den Sporn mittelst der Dupuytren'schen Darmscheere und suchen dann den Verschluss der abnormen Oeffnung durch Cauterisationen, Anfrischung mit dem Messer, Lappenbildung, Ablösen und Nähen der Schleimhaut u. s. w. anzustreben; oder
2. wir reseciren den Darm in seiner Continuität, eventuell mit einem Keil aus dem Mesenterium, und appliciren die Darmnaht. Darauf Reposition der genähten Darmschlinge und Verschluss der Bauchhöhle; oder
3. wir behalten die Zerstörung des Spornes mit der Darmscheere als Voroperation bei und nähen dann die angefrischte Oeffnung des aus der Bauchhöhle hervorgezogenen Darmes. Darauf gleichfalls Reposition des Darmes und Naht der Bauchwunde.

Wenn wir vor die Nothwendigkeit gestellt sind, für einen gegebenen Fall zwischen den genannten Methoden zu wählen, so haben wir uns für die zweckmässigste zu entscheiden. Als solche aber ist diejenige anzusprechen, welche in möglichst kurzer Zeit unter möglichst geringen Gefahren für das Leben des Kranken den normalen Zustand am Darm wieder herzustellen vermag. Die erste der drei Methoden gehört der vorantiseptischen Zeit an; trotz ihrer relativen Ungefährlichkeit entspricht sie ihres langwierigen Verlaufes und ihres unsicheren Erfolges wegen nicht den Anforderungen, die wir heutzutage an ein Operationsverfahren stellen. Sie dürfte darum nur in Ausnahmefällen in Betracht kommen. Von den beiden übrigen würde die Continuitätsresection, die nur in einem einmaligen Eingriff besteht, bei Weitem den Vorzug vor der letzten, die die Application der Darmscheere als Voroperation nöthig macht, verdienen, wenn sie nicht gefährlicher wäre. Die grössere Gefährlichkeit liegt hier wieder in der Complicirtheit der Operation. Wir brauchen nur an die gleichzeitige Verletzung des Mesenteriums und die difficile Naht zu erinnern. Nun ist es ja richtig, dass die Verhältnisse, unter welchen wir die secundäre Resection beim Anus praeternaturalis vorzunehmen hätten, unvergleichlich viel günstigere sind, als wir sie für die primäre im Anschluss an die Herniotomie bei gangränösen Brüchen haben. Das Allgemeinbefinden der Kranken ist ein viel besseres; herzschwächende Momente sind nicht direct vorausgegangen und liegen auch nicht vor; die localen Entzündungserscheinungen in den äusseren Weichtheilen und am Darm sind verschwunden, und es sind namentlich die Circulations- und Ernährungsverhältnisse des

letzteren mittlerweile wieder normal geworden. Weiterhin vermögen wir durch Verabreichung von Abführmitteln und Regelung der Diät den Darm von seinem Inhalte völlig oder nahezu völlig zu befreien. Es wären somit alle Vorbedingungen, die uns einen günstigen Verlauf der Darmresection sichern könnten, erfüllt, und wir würden gegen dieselbe zum Zwecke der Beseitigung des widernatürlichen Afters nichts einwenden können, wenn uns nicht das dritte oben angegebene Verfahren durch seine Einfacheit und dadurch gesicherte geringere Gefährlichkeit noch mehr Vertrauen entgegenbrächte. Haben wir nämlich zunächst mittelst der Darmscheere den Sporn beseitigt, so bleibt uns nach Loslösung der Adhäsionen des Darmes nur noch die Anfrischung der Perforationsöffnung seiner Wand und eine einfache Darmnaht übrig. Das Mesenterium kommt also bei dem Hauptacte der Operation gar nicht in Betracht, ein Vortheil, der gewiss nicht zu unterschätzen ist. Denn eine Verletzung desselben durch die Excision eines keilförmigen Stückes, wie es die Continuitätsresection erfordert, ist schon wegen der Blutungen aus den Mesenterialgefässen und der Möglichkeit einer nachträglichen Gangrän an den Wundrändern nicht gleichgültig. Das Anlegen der Darmscheere dagegen ist verhältnissmässig ungefährlich, wenn auch zuweilen sehr stürmische, den Einklemmungserscheinungen ähnliche Symptome, wie heftige Leibschmerzen, Erbrechen u. s. w. darnach auftreten können. Dieselben lassen sich durch Morphium, Opium u. s. w. mildern und werden nach einigen Tagen wieder rückgängig. Nur in seltenen Fällen wurden ernstere Folgen durch die Darmscheere beobachtet. Heimann[1]) hat unter 83 mit der Dupuytren'schen Scheere behandelten Fällen vier gefunden, bei denen der Tod durch die Application dieses Instrumentes verursacht war. Zweimal war nämlich Perforation und einmal diffuse Peritonitis nach dem Eingriff gefolgt. Meines Erachtens kann man diese üblen Zufälle nahezu ganz vermeiden, wenn man einigermaassen vorsichtig zu Werke geht. Fürs Erste muss man, wie ich glaube, nach dem Anlegen des widernatürlichen Afters abwarten, bis überall vollständige feste Vernarbung eingetreten ist, bevor man die Scheere appliciren kann. Und dann ist es wohl am zweckmässigsten, wenn man einen einigermaassen grossen Sporn allmählich und in mehreren Stücken abklemmt. Jedesmal, bevor die Darmscheere von Neuem angelegt wird, muss erst wieder die vorhergesetzte Wunde völlig vernarbt sein.

Ganz besondere Beachtung aber verdient bei diesem Operations-

1) Deutsche med. Wochenschrift. 1883. Nr 7.

verfahren die Einfachheit der Darmnaht. Es bedarf wohl keiner weiteren Ausführung, dass die seitliche Naht nach der einfachen Anfrischung der Darmöffnung unvergleichlich viel leichter und sicherer auszuführen ist, als die circuläre bei der Continuitätsresection. Und ebenso einleuchtend ist es auch, dass die erstere infolge dessen uns weit bessere Chancen bezüglich ihrer Haltbarkeit bietet und uns mithin weit eher einen günstigen Ausgang garantirt. Was noch die Frage anlangt, ob wir die Naht besser in der queren oder in der Längsrichtung des Darmes anlegen sollen, so möchte ich mich entschieden für die Naht in der Längsrichtung aussprechen. Denn wir vermeiden dadurch sicher das Auftreten stenotischer Erscheinungen. —

Aus all dem Gesagten geht hervor, dass wir mit den beiden Methoden, die auf dem Wege der Laparotomie vorgehen, zum gleichen Ziele gelangen können. Das letzte Verfahren (Anwendung der Darmscheere und später folgende Darmnaht) scheint uns aber milder und weniger eingreifend als die Continuitätsresection, und gibt uns darum bestimmt mehr Garantie für einen günstigen Ausgang. Dass es einen etwas längeren Verlauf erheischt, fällt in Anbetracht der übrigen Vortheile nicht in die Wagschale.

Und so möchte ich denn auf Grund dieser Ausführungen empfehlen, beim Anus praeternaturalis, wo es irgend geht, von der Continuitätsresection Umgang zu nehmen und dafür der einfachen Anfrischung und Darmnaht in der Längsrichtung des Darmes nach vorheriger Zerstörung der Klappe durch die Dupuytren'sche Darmscheere den Vorzug zu geben. Die Continuitätsresection bei der einfachen Kothfistel ist sicherlich vollständig zu verwerfen.

Nur noch wenige Punkte bedürfen einer kurzen Bemerkung.

Der Verschluss der Darmöffnung darf erst vorgenommen werden, wenn das Lumen des Darmes genügend weit geworden ist; das Anlegen der Darmscheere ist daher eventuell öfter zu wiederholen.

Bedingung für das Gelingen der Darmoperation ist die strengste Antiseptik; wir geben auch hier dem Sublimat den Vorzug. Der Darm muss von seinem Inhalte möglichst befreit sein. Wir erzielten das damit, dass die Kranke 24 Stunden vor der Operation nichts ausser geringen Mengen klarer Flüssigkeiten (Milch, Fleischbrühe) zu sich nehmen durfte. Ausserdem ist die Peristaltik des Darmes möglichst durch grosse Dosen Opium zu schwächen. Wir gaben am Abend vor der Operation 20 Tropfen Tinct. opii simpl. und ½ Stunde vor derselben ein gleiches Quantum und waren mit der Wirkung desselben vollständig zufrieden. Reinigung des Darmes mittelst Aus-

spülungen kurz vor der Operation ist zu vermeiden. Die Füllung des Darmes regt die Peristaltik an und dann wird oft die kothige Flüssigkeit über das Operationsfeld hervorgedrängt; das Ueberfliessen derselben lässt sich weit weniger beherrschen, als ein fester Kothballen, der etwa einmal zum Vorschein kommt. Vielmehr ist die Anwendung von Abführmitteln einige Tage vor der Operation angezeigt.

Die Operation wird in der Weise ausgeführt, dass man zunächst die lippenförmige Fistel umschneidet und dann den Darm möglichst stumpf präparirend von seinen Adhäsionen flott zu machen sucht. Hierauf wird der Darm hervorgezogen, seine Perforationsöffnung angefrischt und genäht. Die Nahtlinie ist in der Längsrichtung des Darmes anzulegen. Es empfiehlt sich dazu am meisten die Czernysche Naht in zwei Etagen. Wir pflegen stets ausgekochte Seide dabei zu verwenden; die Nadeln müssen rund sein. Für den Abschluss des Darmes erwies sich uns die manuelle Compression durch einen Assistenten vollständig genügend. Nach der Naht ist der Darm sofort zu reponiren, das Peritoneum (am besten durch die fortlaufende Naht) und die äusseren Weichtheile durch Knopfnähte zu vereinigen. Die Bauchhöhle zu drainiren halte ich für überflüssig, ja sogar für schädlich; ein kurzes Drainrohr in die äusseren Weichtheile eingelegt, genügt. Die Wunde ist durch einen antiseptischen (Sublimat-) Occlusivverband zu bedecken.

Die Nachbehandlung gestaltet sich sehr einfach. Grosse Dosen Opium haben für Ruhigstellung des Darmes zu sorgen. Vorsicht erheischt die Regelung der Diät. In den ersten Tagen dürfen nur geringe Quantitäten Flüssigkeiten (Milch, Wein, Fleischbrühen) verabreicht werden, nöthigenfalls sind nährende Klysmata in Anwendung zu ziehen. Erst wenn der Stuhlgang sich geregelt hat, dürfen consistentere Nahrungsmittel (rohes Fleisch, Schinken, Eier u. s. w.) allmählich gestattet werden. —

Zum Schlusse mögen mir nur noch ein paar Worte gestattet sein. Ich bin mir wohl bewusst, dass ich mit meinen Ausführungen, die sich gegen die Primärresection des Darmes bei gangränösen Hernien richten, nichts Neues bringe. Von mehreren Seiten ist ja, wie erwähnt, bereits die Verwerflichkeit dieser Operation betont worden. Wenn ich trotzdem unter Mittheilung obiger Fälle auch meine Stimme in dieser Frage zu Gunsten der temporären Anlegung des widernatürlichen Afters zu erheben mir erlaube, so glaube ich deshalb dazu berechtigt zu sein, weil uns immer wieder von Neuem in der Literatur Mittheilungen von Darmresectionen bei gangränösen Hernien begegnen, und weil uns somit der Operationsmuth mancher Chirurgen

noch zu weit zu gehen scheint. Ein etwa in dem einen oder anderen Falle erzielter günstiger Verlauf beweist im Allgemeinen bei der notorischen Gefährlichkeit der Operation nichts gegen unsere Anschauung.

Aber auch zur Beseitigung des widernatürlichen Afters dünkt uns die Continuitätsresection im Allgemeinen eine zu eingreifende Operation zu sein. In manchen Fällen mag sie sich ungünstiger Complicationen wegen am Ende nicht vermeiden lassen, in den meisten Fällen aber dürfte sich das ältere Dupuytren'sche Verfahren mit der von mir angegebenen Modification der Operation zum Verschlusse der Darmöffnung — einfache Anfrischung derselben und seitliche Naht — weit mehr empfehlen; denn es ist weit einfacher und ungefährlicher und verspricht darum auch viel eher ein günstiges Resultat. In dem von uns behandelten, oben mitgetheilten Falle (Nr. 2) kam es uns vortrefflich zu Statten.

Kurze Zeit, nachdem ich obigen Vortrag gehalten hatte, kam mir noch ein weiterer Fall von Hernia gangraenosa zur Beobachtung. Obwohl die Behandlung desselben noch nicht zu Ende geführt ist, erlaube ich mir doch die Krankengeschichte hier anzufügen. Denn auch der Verlauf in diesem Falle spricht zu Gunsten der Anlegung des widernatürlichen Afters. Der Fall ist folgender:

Frau Z...., in den 60er Jahren stehend, leidet schon länger an einer linksseitigen Hernie, die zuweilen hervorgetreten und oftmals schwierig zurückzubringen war. Das letzte Mal trat sie in der Nacht vom 11.—12. November 1885 hervor und verursachte von da an Einklemmungserscheinungen. Ich sah die Kranke am 13. November. Ihr allgemeiner Ernährungszustand leidlich gut; jedoch war ein Gesichtsausdruck vorhanden, der heftige Schmerzen u. s. w. verrieth. Der Puls betrug 120 Schläge. In der linken Leistengegend war eine fast handtellergrosse Anschwellung vorhanden, in deren Bereich die Haut stark geröthet und ödematös war. Das Durchfühlen einer Hernie war nicht möglich, da die Gewebe alle ziemlich derb gleichmässig infiltrirt waren. Abdomen weich, schmerzlos auf Druck. In der Chloroformnarkose incidirte ich über der Geschwulst. Das Unterhautzellgewebe war stark ödematös, zum Theil etwas sulzig durchtränkt. Es machte Schwierigkeiten, die einzelnen Bindegewebslagen von einander zu lösen und den Bruchsack zu erkennen. Schliesslich lag ein ziemlich derbes, gelblich aussehendes, undurchscheinendes Gewebe vor mir; es konnte das meiner Ansicht nach nur Bruchsackwand sein, ich incidirte vorsichtig an einer kleinen Stelle; es entleerte sich in reichlichem Strome missfarbige gelblichgraue, fäculent riechende Flüssigkeit, so dass ich im ersten Augenblick glaubte, den Darm eröffnet zu haben. Bei genauerem Zusehen jedoch erwies sich die Flüssigkeit als der Inhalt des Bruchsacks; ich durchtrennte darum durch einen langen Schnitt das vorliegende Gewebe und es kam nun Folgendes zum Vorschein. Umspült von der beschriebenen Flüssigkeit, lag im Bruchsack eine recht übel aussehende Dünndarmschlinge.

An der grössten Convexität derselben war die Darmwand in der Grösse eines Zweimarkstückes gelb verfärbt und verdünnt; der übrige Theil war blauroth aussehend, mit vielen Ekchymosen durchsetzt und entzündlich infiltrirt. Neben der Darmschlinge lag noch ein gleichfalls gangränöses, kinderhandtellergrosses Netzstück, das mit dem Bruchsack fest verlöthet war, vor. Ich suchte zunächst den einklemmenden Ring auf, derselbe gehörte der äusseren Bruchpforte an (es handelte sich um eine Schenkelhernie). Die Discision desselben machte Schwierigkeiten, da die Bruchpforte ausserordentlich eng war. Nachdem sie gelungen war, zog ich den Darm noch weiter hervor und trug das vorliegende Netzstück nach mehrmaligen Durchstechungen und Unterbindungen ab. Den Darm fixirte ich durch ein paar Nähte an der Bruchpforte, desinficirte mit 1 pro Mille Sublimatlösung und applicirte einen kaum comprimirenden Sublimatgazeverband. Während der Operation war durch eine plötzliche Bewegung der Patientin Folgendes passirt: Ein Haken, der nahe dem oberen Wundwinkel eingesetzt war, schlitzte, bevor er losgelassen werden konnte, die Bauchhaut von der Fascie in einer nicht unerheblichen Strecke ab. Der Puls hatte sich nach der Operation gehoben. Seine Frequenz war kaum noch 100 und ausserdem war er viel voller und kräftiger geworden.

Von dem Collegen, der die Güte hatte, mich zur Ausführung der Operation zuzuziehen, und der die Nachbehandlung übernahm, erhielt ich folgende für den weiteren Verlauf interessante Notizen:

„22. November 1885: Frau Z. hatte bis jetzt keinen Stuhlgang, weder per anum, noch aus der Bruchöffnung. Leib sehr aufgebläht, spontane vorübergehende, schneidende Schmerzen; Aufstossen und wiederholtes galliges Erbrechen. Koth durch die Bauchdecken fühlbar. Keine Peritonitis. Temperatur im After gestern 38,5, Puls 104, allgemeine Schwäche. Das ganze vorliegende Darmstück — schwärzlich, pergamentartig, immer ohne Inhalt — habe ich als todten Körper weggeschnitten. In der granulirenden Wunde ein rundliches von Koth fest angestopftes Darmstück andrängend."

Ich rieth auf diese Mittheilungen hin, mit einem weichen Katheter vorsichtig in die Darmöffnung einzugehen und Ausspülungen vorzunehmen. Es wurde diese Manipulation jedoch nicht nothwendig, da schon in den nächsten Tagen, wie ich erfuhr, spontane Kothentleerung aus der Wunde sich einstellte. Durch einen harten Kothballen war die Oeffnung verlegt worden.

Am 11. December wurde mir weiter brieflich Folgendes mitgetheilt:

„Status praes.: Trichterförmige Wunde von der Grösse und drei Viertel Tiefe eines Fingerhutes. Wundgrund lebhaft granulirend. Nach links befindet sich eine Spalte, aus welcher Stuhlgang kommt. Flatus durch den After abgehend, Fäces nicht. Umgebung der Wunde wenig arrodirt. Allgemeinbefinden sehr wohl."

Wie aus der Krankengeschichte erhellt, ist das bis jetzt erzielte Resultat ein recht günstiges. Es ist zunächst das erreicht worden, was hat erreicht werden sollen — die Erhaltung des Lebens. Was die Wunde anlangt, so ist der fernere Verlauf noch abzuwarten; es werden sich darnach die weiteren therapeutischen Maassnahmen richten.

XX.

Besprechungen.

1.

Beiträge zur Lehre vom Klumpfusse und vom Plattfusse von Dr. Karl Roser, Privatdocent. 8°. 50 Seiten.

Die kurze, aber inhaltsreiche Monographie beginnt mit einem historischen Ueberblick auf die Versuche früherer Autoren, den angeborenen Klumpfuss mechanisch zu erklären. Dieselben gehen bis auf Hippokrates zurück, welcher lehrte, dass enge Lage im Uterus die Difformität entstehen lässt. Scarpa, Cruveilhier und Martin vertreten die Meinung, dass äussere mechanische Momente, besonders der Druck der Uteruswand auf die Füsschen des Fötus bei Fruchtwassermangel den Klumpfuss erzeugen. Sie vertheidigen diese Auffassung durch schlagende, heute noch vollgültige Argumente gegen die von Duverney begründete dynamische Theorie, nach welcher Contracturen und Krämpfe der Flexoren und Paresen der Extensoren, die zur Zeit der Fötalperiode auftreten, die Ursache des Klumpfusses sein sollen. Dennoch gewinnt zur Zeit Stromeyer's und Dieffenbach's letztere Theorie die Ueberhand. Ihr danken wir die Einführung der Tenotomie, deren praktische Erfolge den Beweis für die Richtigkeit der Theorie zu liefern schienen. Daneben her geht seit Meckel und Geoffroy Saint-Hilaire die Ansicht, der Klumpfuss sei eine Hemmungsmissbildung. Erst in neuester Zeit haben sich die Meinungen wieder der alten Auffassung des Hippokrates zugewandt, nachdem von Volkmann, Lücke, Kocher in den Druckspuren greifbare Beweise für die gepresste Lage des Fötus im Uterus beigebracht worden sind.

Nach K. Roser entstehen diese Druckmarken zum grossen Theil erst in den späteren Monaten der Schwangerschaft. Er hält sie weniger für die Folge einfachen Druckes, sondern vielmehr für geheilte Excoriationen, welche entstehen, wenn die Knöchel bei den Bewegungen des Fötus sich an der Uteruswandung reiben. Sie bilden sich schon bei mässiger Enge des Uterus, wenn ein Lagewechsel nicht möglich ist und die Bewegungen immer in gleicher Richtung erfolgen. Unter denselben Verhältnissen entstehen Fussdeformitäten, wenn die Füsschen des Fötus die Uteruswand in schiefer Richtung treffen: Klumpfüsse, wenn bei gekreuzten Unterschenkeln die Füsse mit dem Aussenrand oder gar dem Fussrücken an die Wand anstossen, Hackenfüsse, wenn zuerst die Fussspitzen auf die schiefe Wand des Uterus aufgesetzt werden. So entstehen die angeborenen Deformitäten ganz analog dem Genu valgum und der Skoliose der Halberwachsenen durch wiederholte abnorm gerichtete Pression auf die Gelenke, und in diesem Sinne nennt sie Roser (wie auch schon P. Vogt) Belastungsdeformitäten. Die Innenrotation des Unterschenkels beim angeborenen Klumpfusse, auf welche Eschricht solches Gewicht legt, ist eine secundäre Folge des Druckes auf den äusseren

Fussrand. Durch denselben wird zunächst der Fuss in Adduction umgelegt, dann wird weiterhin der Unterschenkel nach innen verdreht. — Die Bedingungen zur Bildung eines Klumpfusses oder Hackenfusses sind bei fast allen Föten mehr oder weniger gegeben; deshalb sagt Roser consequent: „Ein ganz normaler Fuss, der dem des Erwachsenen zu vergleichen wäre, ist beim Neugeborenen kaum möglich, denn er hat seinen Unterschenkel nur ganz selten auf eine Ebene aufsetzen können."

In Hinsicht der Therapie redet Roser dem Gypsverband das Wort und wendet sich energisch gegen die von Vogt ins Extrem getriebene Exstirpationslust. Nur für die schwersten, veralteten Fälle lässt er als ultimum refugium die Talusexstirpation oder eine analoge Operation gelten. Roser selbst macht die Osteotomia cuneiformis tarsi und lobt deren Erfolg. Bei der Nachbehandlung verwirft er den Scarpa'schen Schienenstiefel und alle seine Modificationen, denn „die in der Höhe des Talocrüralgelenkes articulirenden seitlichen Schienen haben den Nachtheil, dass sie eine Ausbildung des Talotarsalgelenkes und der entsprechenden Muskeln verhindern." Er lässt an einem fest sitzenden Schnürstiefel eine die Sohle an der Aussenseite um 2—3 Cm. überragende Holzplatte anbringen, welche bei älteren Kindern und Erwachsenen durch einen horizontal gestellten eisernen Bügel ersetzt wird. Der Fuss, welcher Neigung hat, in Adductionsstellung überzugehen, tritt zuerst mit dem Bügelrand auf und wird durch die Körperschwere von selbst soweit abducirt, dass die Sohle den Boden berührt. Roser hat diesen Bügelschuh bei 20 Patienten angewandt und war mit seinen Leistungen sehr zufrieden. Nur bei paralytischem Klumpfuss genügt er nicht.

Eingeschoben in die Arbeit sind sechs interessante Krankengeschichten von ungewöhnlichen paralytischen und traumatischen Fusswurzelcontracturen. Dieselben müssen, wie die mannigfachen interessanten Details, welche die Schrift bietet, im Original eingesehen werden.

Dr. Oehler, Frankfurt a. M.

2.

Ueber die Ursachen des congenitalen Klumpfusses von J. Wilhelm. Strassburger Inaugural-Dissertation; Referent: Prof. Dr. Lücke.

Wie die vorhergehende so steht auch diese Arbeit ganz auf dem Standpunkte der mechanischen Klumpfusstheorie. Sie bringt neben einer gediegenen historisch-kritischen Uebersicht der älteren Literatur die Beschreibung eines höchst bemerkenswerthen Falles von doppelseitiger Klumpfuss- und Klumphandbildung, welcher sehr dazu angethan ist, der Theorie des intrauterinen Druckes zur Stütze zu dienen. Er sei deshalb hier kurz mitgetheilt. Ein Mädchen von 4 Monaten zeigte folgende vielfachen Missgestaltungen. Erstens Asymmetrie des Hinterhauptes, d. h. stärkere Wölbung links wie rechts; dann Torticollis nach links hinten und mässige rechtsseitige Skoliose, ferner Verkürzung des rechten Ober- und Vorderarmes um je 1 Cm. gegenüber links; fast vollständige Ankylose des Ellbogengelenks links, Klumphand und beschränkte Beweglichkeit im Handgelenk beiderseits. Oberschenkel in

Extension, Unterschenkel in Flexion ankylotisch; links Defect der Patella, an deren Stelle sich eine Narbe befindet; beiderseits hochgradiger Klumpfuss. An allen Knochenvorsprüngen sind Narben vorhanden. Bei der Geburt fast kein Fruchtwasser. — Der ganze Befund spricht für bedeutende Raumbeschränkung im Uterus, so dass nicht nur die Hände und Füsse deformirt, die übrigen Gelenke infolge der Unbeweglichkeit nicht recht eingeschliffen, sondern auch die linke Patella und die ganze linke obere Extremität im Wachsthum zurückgehalten wurden.

Abgesehen vom Druck der Uteruswand weist Verfasser noch auf den Zug der sogenannten Limonart'schen Bänder als mögliche Ursache von Missbildungen und besonders von Klumpfuss hin.

Dr. Oehler, Frankfurt a. M.

3.

Untersuchungen über die Aetiologie der eiterigen Phlegmone des Menschen von Dr. J. Passet. Berlin 1885. Verlag von Fischer's medicin. Buchhandlung.

Die Aetiologie der Wundinfectionskrankheiten hat, seitdem Koch durch Einführung seines Culturverfahrens die bacteriologische Forschung in sichere Bahnen leitete, eine ausgedehnte und erfolgreiche Bearbeitung gefunden. Auch das vorliegende Schriftchen ist ganz auf dem Boden Koch'scher Untersuchungsmethoden erwachsen und schliesst sich eng an die neuesten Arbeiten von Rosenbach und Krause an. Es ist eine ausführliche Bearbeitung und Vervollständigung jener Mittheilungen „Ueber Mikroorganismen der eiterigen Zellgewebsentzündung des Menschen", welche der Verfasser in den Fortschritten der Medicin (Bd. III. H. 2) veröffentlicht hat. Dem Hauptinhalt nach ist das Buch daher schon bekannt, einzelne Beobachtungen sind neu. —

Passet züchtete aus dem Eiter von 33 Fällen geschlossener phlegmonöser Abscesse, deren Krankengeschichten theilweise berichtet werden, folgende Mikroorganismen: Ausser den Rosenbach'schen Staphylococcus pyogenes aureus und albus fand er noch einen citreus von citronengelber Farbe, ferner einen Staphylococcus, den er wegen seiner wachstropfenähnlichen Flecke auf Gelatine als Cereus albus und flavus bezeichnet, sowie einen Streptococcus, einen den Pneumoniekokken ähnlichen Coccus, und einen Bacillus pyogenes foetidus. Letzterer wurde nur in einem Fall aus einem Anusabscess gezüchtet und ist auch in Culturen durch einen fauligen Geruch charakterisirt. Gewöhnlich fanden sich der Staph. aureus und albus zusammen, letzterer auch einige Male allein, sowie der Streptococcus, der nur in zwei Fällen mit Staph. albus und citreus vereinigt war.

Impfversuche wurden angestellt bei Mäusen, Ratten, Meerschweinchen und Kaninchen; es wurden subcutane, intrapleurale, intraabdominelle und intravenöse Injectionen vorgenommen. Dabei zeigte sich, dass der Staph. aureus, albus und citreus, der den Pneumoniekokken ähnliche Coccus, sowie der Bacillus pyogenes foetidus pathogene und pyogene Eigenschaften besitzen. Mit dem Streptococcus konnte eine pyogene Wirkung nicht erzielt werden, dagegen verursachte Impfung am Kaninchenohr gleich dem Erysipelcoccus von Fehleisen eine erysipelähnliche Röthung. Der Staph. cereus albus und

flavus zeigte im Thierexperiment gar keine Wirkung. — Fütterungsversuche und Inhalationsversuche blieben ohne Resultat.

Ausserhalb des Thierkörpers wies Passet das Vorkommen von Staph. aureus im Spülwasser, von Staph. albus in rohem Ochsenfleisch nach, welches Zeichen beginnender Fäulniss bot. Die Lebensdauer der Mikrobien ist eine sehr lange; ihre Entwicklung geht am besten bei Körpertemperatur vor sich, sie findet nicht statt bei + 5 ° C., und sie wird vollständig aufgehoben bei 99 ° C. — Bei Versuchen über das Verhalten der Mikroorganismen gegen Antiseptica zeigte sich, dass schon der Zusatz von 5 Tropfen einer 0,1 proc. Sublimatlösung zu 10 Ccm. Gelatine genügte, um das Wachsthum einer Cultur zu verhindern. Ob danach, wie Passet glaubt, bei der Therapie der eiterigen Phlegmone Sublimatinjectionen in das Gewebe von Nutzen sind, ist fraglich, da doch das Sublimat sofort an Eiweiss gebunden wird und durch die Bildung von Quecksilberalbuminaten eine wirksame Vertheilung des Mittels unmöglich ist. Auch die übrigen therapeutischen Maassnahmen, welche Passet für die Behandlung der Phlegmone aus seinen Experimenten ableitet, lassen sich wohl für die Praxis nicht alle acceptiren.

Verf. kommt zu dem Schluss, dass durch verschiedene Mikrobien Eiterbildung veranlasst wird, dass aber dem Traubencoccus und Kettencoccus, wie auch Rosenbach nachwies, hauptsächlich pyogene Eigenschaften zukommen. Die Wirkung der Mikrobien ist graduell verschieden, die Art der Infection ist abhängig vom Ort der Invasion und die Pyogenität steht wahrscheinlich mit der Erzeugung von Ptomainen in Zusammenhang. —

Im Anschluss an diese Untersuchungen erörtert dann Passet noch die Frage, ob auch chemisch oder mechanisch reizende Substanzen Eiterbildung verursachen können. Er erwähnt die diesbezüglichen Arbeiten von Uskoff, Orthmann und Councilman und weist nach, dass in den nach Councilman sterilisirten Oelen sich Milzbrandsporen noch entwicklungsfähig erhalten. In dieser Hinsicht angestellte genauere Untersuchungen ergaben, dass erst eine einstündige Einwirkung von 145—150° C. im Trockenkasten zur Tödtung von Milzbrandsporen in Oliven- und Terpentinöl genügte. Verfasser wiederholte nun die Versuche Councilman's, nachdem er Glaskapseln, die mit Crotonolivenöl, Terpentinöl, concentrirter Kochsalzlösung und Glassplittern gefüllt waren, 1 Stunde lang bei 150° sterilisirt hatte. Die Kapseln wurden einem Thier unter die Haut eingeheilt und nach Verlauf von einigen Wochen zerbrochen. Es zeigte sich, dass durch Crotonolivenöl und durch Terpentinöl an der Applicationsstelle nussgrosse Abscesse hervorgebracht wurden. Das Resultat der Impfung mit solchem Eiter war stets negativ.

Der Verfasser liefert uns in seiner Arbeit, die sich aus einer grossen Zahl exacter Experimente und eingehender Untersuchungen aufbaut, einen werthvollen Beitrag zur Erkenntniss der Aetiologie phlegmonöser Eiterungen. Die Thierversuche sind im Detail mitgetheilt und die Ergebnisse der Untersuchungen übersichtlich und klar zusammengestellt. Häufige Wiederholungen hätten sich durch eine vortheilhaftere Anordnung des Stoffes vermeiden lassen. — Das Buch ist mit einer Farbentafel versehen, welche die mikroskopischen Bilder der wichtigsten Mikroorganismen in gelungener Weise wiedergibt.

Dr. Rockwitz (Strassburg).

XXI.

Mittheilungen aus der chir. Klinik des Hrn. Geh.-Rath Bardeleben.

Zur Casuistik der Gaumenschüsse.

Von

Stabsarzt Dr. A. Koehler.

Ein Fall mit Lähmung des 3., 4., 6., 7. und 8. Gehirnnerven, mit pulsirendem Exophthalmus, seit 8 Monaten beobachtet (relative Heilung); ein Fall ohne Lähmungen, im Verlaufe Sepsis, Tod nach 1 Monat (Sinusthrombose und eitrige Pleuritis, Kugel im Foramen jugulare).

Von den Schussverletzungen des Schädels sind diejenigen am häufigsten, bei denen der Tod sofort eintritt, bei denen wir entweder nur geringe äussere Veränderungen, vielleicht nur die Eingangsöffnung eines kleinen Geschosses, oder grossartige Zertrümmerungen der Schädelknochen, Zersplitterungen, Abreissungen durch Geschosse, Geschossstücke, umherfliegendes Holz, Steine, Metallstücke und andere abgerissene Theile finden.[1]) Dann können wir natürlich über etwa mögliche Symptome nur Vermuthungen aus der Art der Zerstörung am Präparat anstellen und können Schlüsse ziehen auf Form und Wirkungsweise des betreffenden Geschosses unter den gegebenen Umständen (Entfernung, Richtung u. s. w.).

Viel seltener, für die Kenntniss der Rinden- und Herdfunctionen und Erkrankungen aber am wichtigsten[2]), sind die Fälle, bei denen der Tod erst später eintritt, nach Tagen oder Wochen, bei denen man aus der Art und Reihenfolge der Symptome auf den Sitz und die Ausdehnung der Verletzung schloss und in der Lage war, diese Diagnose bei der Obduction zu prüfen.

Am seltensten sind jedenfalls die Fälle, bei denen nach Schädelschüssen trotz deutlicher Symptome der Hirn- resp. Hirnnervenläsion,

1) Löffler, Generalbericht des Gesundheitsdienstes im Feldzug gegen Dänemark. 1867. S. 59.

2) Vergl. Morian, 2 Fälle von Kopfverletzung mit Herdsymptomen. Langenbeck's Archiv. Bd. 31. S. 898, und ebenda. Bd. 28. S. 803, Zur Casuistik der Kopfverletzungen.

Knochensplitterung und Blutung eine Art Heilung eintritt. Aus den localen Symptomen, wie aus den Veränderungen im Allgemeinverhalten des Patienten, d. h. aus zurückbleibenden Reizungs- oder Lähmungserscheinungen, eventuell Störungen in der psychischen Sphäre, Intelligenz, Gedächtniss, construiren wir uns, umgekehrt wie in den zuerst erwähnten Fällen, die Stelle, die Ausdehnung, die Intensität der Verletzung. Es ist meist nur eine Art Heilung; denn auch in diesen Fällen gibt uns der oft erst nach Jahren, vielleicht nach einem ganz unbedeutenden Unfall, vielleicht ganz unerwartet eintretende Tod Gelegenheit, unsere Diagnose zu controliren. Hierin liegt ein freilich nicht zu vermeidender Fehler der betreffenden Casuistik und Statistik: die Zeit, welche genügt, um über ein definitives Resultat berichten zu können, ist nicht zu bestimmen; die gesetzten sensiblen und motorischen Störungen können bleibend sein oder nicht; bei einem als geheilt entlassenen Patienten können nach langer Zeit noch Erscheinungen auftreten, welche auf die Verletzung zu beziehen sind — auch Paré's 100 Tage genügen nicht.[1]) Bei anderen Wunden haben wir viel eher etwas Definitives — die Narbe mit ihren Eigenschaften und eventuellen Beschwerden; aber bei Schädelschüssen ist es oft, ähnlich wie bei den lange schlummernden und nach vielleicht geringem Trauma zu weitgehenden Zerstörungen führenden osteomyelitischen Processen, wie ein Glimmen unter der Asche — es kann leicht zur vernichtenden Flamme werden.

Bestimmte Kategorien von Schädelschussverletzungen lassen sich wohl aufstellen, aber es wird dabei z. B. eine Basisfractur ohne Betheiligung der Convexität und umgekehrt nicht sehr häufig vorkommen, sei es durch directe Fortsetzung der Fissuren und Fracturen[2]) oder durch Contrecoup, oder die Symptome werden complicirt durch Ortsveränderung des bei den Verletzungen entstandenen Blutergusses. Auch die Art des Geschosses, die Kraft und Richtung der zerstörenden Wirkung braucht bei diesen Verletzungen nur wenig, kaum merklich verschieden in einzelnen Fällen zu sein, um zu ganz bedeutenden Unterschieden in Symptomen und Verlauf zu führen. Wenn wir ausserdem bedenken, dass zuweilen anscheinend ganz verschiedene Kopfverletzungen zu derselben Reihe von Symptomen geführt haben, so werden wir bei der gewöhnlichen Eintheilung[3]) in Verletzungen des Schädeldaches, der Schädelbasis, des Gesichtes und hier wieder des

1) Bardeleben, Lehrbuch der Chirurgie und Operationslehre. 8. Ausgabe. Bd. III. S. 95.

2) Löffler l. c. S. 108.

3) Beck, Chirurgie der Schussverletzungen. S. 425.

Seh-, Riech-, Geschmack-, Gehör- und Kauapparates, resp. der Augen-, Nasen- und Mundhöhle, uns immer des Satzes erinnern: a potiori fit denominatio. Demnach wäre freilich die Bezeichnung Gaumenschuss nicht ganz stichhaltig, da selten der Gaumen allein dabei verletzt sein wird, und da mit wenigen Ausnahmen bei dem sogenannten Gaumenschuss die Verletzung des Gaumens ganz Nebensache ist.[1]) Der Name ist der Kürze halber gewählt für Schüsse, deren Eingangsöffnung sich am Gaumen befindet. Sie entstehen meist bei Selbstmordversuchen und werden selbstverständlich sehr verschiedene Resultate darbieten, je nachdem ein kleines Terzerol oder ein Revolver, eine grössere Pistole oder ein Gewehr in den Mund hinein abgeschossen war.[2]) Freilich ist dieses Verhältniss zwischen Ursache und Wirkung nicht constant[3]); es kommen speciell bei Schussverletzungen höchst wunderbare Ausnahmen vor. In sehr üblem Rufe steht dabei die Ladung mit Wasser (Pulver, Papierpfropf und der übrige Theil des Laufes mit Wasser angefüllt (vergl. Hofmann, Lehrbuch der ger. Medicin. 2. Aufl. S. 373). Bei solchen Schussverletzungen des Gaumens, bei denen die Kugel zu schwach war, tiefer einzudringen, oder abgelenkt wurde[4]), oder bei denen es sich um Papierpfropfen, Platzpatronen bei einem Schuss nicht aus unmittelbarer Nähe oder einfache Pulverladung handelte, und welche seltener direct lebensgefährlich sind, ist es, wie bei den Gesichtsschüssen, für den späteren functionellen wie kosmetischen Erfolg von grosser Bedeutung, wie umfangreich die Zerstörungen an Weichtheilen und Knochen sind. Gaumendefecte, langwierige Eiterungen bis zur Ausstossung von Sequestern, Fistelbildungen, Narbeneinziehungen in und am Munde, Störungen in den Bewegungen des Kiefers, Defecte an der Nase, Verzerrungen und dadurch bedingte Reizzustände am Auge, Lähmungen der Gesichtsmuskeln, Speichelfisteln u. s. w. können auch bei günstigem Verlauf zurückbleiben und zu den verschiedensten chirurgischen Maassnahmen Veranlassung geben; aber direct lebensgefährlich sind solche Verletzungen, wie gesagt, nicht. Sie stehen sogar von Alters her in dem Rufe, dass sie relativ schnell heilen, wenn auch anfangs die Blutung, die Schmerzen, die rasche und ausgedehnte Schwellung und die dadurch bedingte Entstellung, die Beschwerden beim Kauen, Sprechen, Schlucken gerade bei ihnen zu

1) Bardeleben l. c. S. 399 und 422.

2) Hofmann, Lehrbuch der gerichtlichen Medicin. 2. Aufl. S. 284.

3) Vergl. Breitung, Ueber tödtliche Hirnverletzungen in forensischer Hinsicht. Deutsche med. Zeitung vom 6. Juli 1885 (Nr. 53).

4) Bardeleben l. c. S. 423.

Anfang sehr gross sind.[1]) Bei einem Schuss in den Mund ist es für die benachbarte Haut und Schleimhaut wahrscheinlich auch nicht ohne Bedeutung, ob der Mund dabei weit offen stand, oder um den Lauf der Schusswaffe herum fest und krampfhaft geschlossen war.[2]) Die enormen Unterschiede von der einfachen Verbrennung, ohne oder mit den scharfen, strahlenförmig um den Mund in der Haut der Lippen und Wangen gelegenen Platzwunden bis zur Zerreissung und explosionsähnlichen Zersprengung der Weichtheile der Mundhöhle bei geringer Verschiedenheit der Waffe und Ladung lassen sich vielleicht zum Theil darauf zurückführen.[3])

Lebensgefährlich werden Gaumen- wie Gesichtsschüsse auch, ohne die Basis erreicht zu haben, durch Blutung und Erstickung; diese kann durch Blutcoagula, durch das Zurücksinken der Zunge und durch Emphysem, gewiss auch durch acute Schleimhautschwellungen bedingt sein. Solche Fälle theilen Beck (l. c. S. 309, Fall 2) und Löffler (l. c. Fall 65, 66 und 68) mit. Körte berichtet in Langenbeck's Archiv (Bd. XXV. S. 841) über einen Schuss in den Mund mit einem mit Wasser geladenen Terzerol: Mundspalte, weicher Gaumen, Zunge zerrissen, beträchtliche Blutung, vom harten Gaumen Splitter abgesprengt. Am nächsten Tage starke Schwellung, Athemnoth — Cricotracheotomie, Heilung in ca. 1½ Monaten.

Die Gefahr einer im Verlaufe sich entwickelnden Phlegmone ist natürlich um so grösser, je tiefer sie sitzt und je schwieriger es ist, für freien Abfluss zu sorgen und Senkungen zu vermeiden (Richtung des Schusskanals). Bei Blutungen, namentlich Spätblutungen, liegt die Schwierigkeit darin, dass man die blutenden Gefässe kaum erkennen und fassen kann, und dass bei Blutungen aus dem gefürchteten Winkel der Fossa sphenopalatina auch die Unterbindung der

---

1) Namentlich für Gesichtsschüsse: Bardeleben l. c. S. 300, v. Beck l. c. S. 423, Löffler l. c. S. 57, 107, 119, 127; ferner v. Bergmann, Die Lehre von den Kopfverletzungen. Lief. 30 der Deutschen Chirurgie. S. 253; Socin, Kriegschirurgische Erfahrungen. Leipzig 1872. S. 68.

2) Bardeleben l. c. S. 422; ferner Berlin, Verletzungen der Orbita (in Gräfe-Sämisch, Handbuch der Augenheilkunde. S. 615 (XI. Kapitel), spricht allerdings nicht von diesem Unterschied, aber von dem „expansiven Druck der Pulverexplosion" bei Schüssen in den Mund. Vergl. auch die unten (S. 389) berichteten Schiessversuche. Auf die Platzwunden in der Haut bei Naheschüssen resp. Schüssen mit Aufsetzen der Mündung hat zuerst Skrzeczka aufmerksam gemacht (Vierteljahrschr. für ger. Med. Bd. X [1869]. S. 146).

3) Die plötzliche starke Expansion der Gase in der krampfhaft geschlossenen Mundhöhle wird nach allen Seiten und deshalb betreffs dieser „Nebenverletzungen" anders wirken als bei weit offenem Munde.

Carotis den Tod meist nicht lange aufhält. „Von allen Seiten hörte man dieselben Klagen über die Machtlosigkeit unserer Therapie“ (vergl. Socin l. c. S. 48). Trotzdem wird die Unterbindung der Carotis bei Blutungen nach Gaumenschuss immer auszuführen sein. In einem Falle von Custis, über welchen Gurlt (Langenbeck's Arch. Jahresbericht 1860/1861) referirt, handelt es sich um eine, 10 Tage nach einem Schuss in den Mund aufgetretene Blutung aus der Art. lingualis (kein eigentlicher „Gaumenschuss“, aber: Schneidezähne fort, Loch durch die Zunge, Kugel zwischen Kiefer und Hals unter der Haut). Nach Unterbindung der entsprechenden Carotis stand die Blutung sofort und dauernd. Freilich ist ein solcher Erfolg bei der Lingualis noch eher zu erwarten, als bei allen anderen hier in Betracht kommenden Arterien.

Die Gefahr der Blutung wächst mit den übrigen Complicationen; das Geschoss dringt weiter und kann nun, je nach Kraft und Richtung, direct oder durch abgesplitterte Knochen so viele, relativ nahe bei einander liegende grosse Gefässe verletzen, dass man die Fälle, in denen es nicht geschieht, wohl zu den Ausnahmen rechnen kann; meist wird man sich bei Früh- und Spätblutungen mit der Unterbindung der Carotis sehr zu beeilen haben, wenn nicht die Verblutung eher vollendet sein soll, als die Ligatur.[1]) Bei diesen aus der Tiefe stammenden, durch die Schussöffnung oder aus Nase, Mund, Rachenhöhle hervorkommenden Blutungen sind bei der Leichtigkeit der Herstellung von collateralen Bahnen Nachblutungen sehr häufig beobachtet. Eine Aufsuchung der verletzten Stelle am Gefäss und directe doppelte Unterbindung würde auch hier ohne ausgedehnte Resectionen kaum denkbar sein, an sich also wieder eine bedeutende Verletzung bedingen.[2]) Diejenigen Blutungen, welche sich in unmittelbarem Anschluss an den Schuss zeigen, sind im Allgemeinen viel weniger gefürchtet, als die Nach- und Spätblutungen (erstere mit, letztere ohne vorausgegangene Unterbindung), welche als kaum zu bekämpfen geschildert werden. Socin (l. c. S. 48) berichtet über einen Fall, in welchem die Kugel nicht vom Gaumen her, sondern auf ihrem Wege vom rechten Process. mastoid. zur linken Seite der Nase die Fossa sphenopalatina passirt hatte. Am 15. Tage trat die erste arterielle Spätblutung auf; sie stand nach Tamponade aller Oeffnungen, Eis auf den Kopf, Ergotin, kehrte in 5 Tagen noch 3 mal wieder, stand aber jedesmal und zuletzt definitiv bei der angegebenen Behandlung. Ist die Quelle der Blutung nicht zu bestimmen und ein

1) Bardeleben l. c. S. 423. 2) Löffler l. c. S. 123.

directes Eingreifen deshalb unmöglich, dann wird eine Controle durch Compression der Carotis immer am Platze sein; steht die Blutung dabei, dann ist Aussicht auf einen, wenigstens unmittelbaren Erfolg der Unterbindung dieses Gefässes vorhanden; für die Dauer des Erfolges kann man freilich nicht einstehen.

Die Richtung eines Schusses in den Mund kann so verschieden sein, dass wohl kein Gefäss vom Hals zum Kopfe zieht, welches dabei nicht verletzt werden könnte.[1]) Wir sehen an dem von Kade besprochenen Fall (Langenbeck's Archiv. Jahresbericht von Gurlt pro 1862), dass es an der Art. vertebralis passirte; es trat 10 Tage nach der Verletzung in einer Nacht 3 mal Blutung ein, 2 mal wurde sie durch Tamponade gestillt, das 3. Mal war sie sofort tödtlich. Man fand an der Art. vertebralis im gesplitterten Querfortsatz des 4. Halswirbels eine linsengrosse Oeffnung mit lockerem Schorf; Tod durch ein den Kehlkopf ausfüllendes Blutgerinnsel.

Ebenso leicht, wahrscheinlich auch mit baldigem Tod, wenn nicht sofort Hülfe zur Hand ist, kann die Kugel, ohne die Basis selbst erreicht zu haben, die Carotis interna verletzen; auch die externa kann noch in Gaumenhöhe getroffen werden, denn erst in der Höhe des Ohrläppchens theilt sie sich in die Temporal. superfic. und Maxillaris interna. Die letztere verläuft unter Abgabe einer grossen Zahl stattlicher Zweige, von denen man nur Alveolar. infer., Meningea media, Temporalis profunda zu nennen braucht, auch ungefähr in der Höhe der Gaumenplatte[2]), und hat wohl oft, früh und spät, d. h. in jeder Periode des Wundverlaufes geblutet und zu Verblutung geführt. Die Verletzung der Venen ist an diesen Theilen voraussichtlich ebenso gefährlich. Die Schwierigkeit einer Unterbindung der Gaumen- und Schlundgefässe wurde schon oben betont; sie wächst noch dadurch, dass bei dem Reichthum dieser Theile an verhältnissmässig starken Gefässen eine Kugel sich selten mit der Verletzung eines einzigen begnügen wird.

Der Schuss kann schon jetzt, immer noch ohne Basisfractur, ein Hauptsymptom der letzteren, Anomalien in der Function der Basalnerven, herbeiführen, wie der bei Fischer[3]) citirte Bergmann'sche Fall beweist (bei Schuss in den Mund mit Pulverladung Quetschung des Bulbus olfactor. und der angrenzenden Hirnpartie ohne Basisfractur). Kommt es zu Sprüngen in der Basis, dann entstehen

1) Vergl. Bardeleben l. c. S. 59 und 423.

2) Vergl. Heitzmann, Anatomie des Menschen. 2. Aufl. Bd. I. S. 182ff.

3) Handbuch der Kriegsheilkunde. 2. Aufl. Bd. I. S. 257 (bei Bergmann l. c. S. 393).

fast immer multiple Nervenverletzungen. Bei allen Schädel- und namentlich Basisverletzungen, und hier wieder am häufigsten bei solchen Schussverletzungen, welche an Kopf oder Gesicht mehr von der Seite auftreffen, sind Facialis und Acusticus gelähmt, meistens gleichzeitig, zuweilen auch einzeln. Da in diesen Fällen die bei Gaumenschüssen so gefürchtete Gegend zwischen aufsteigendem Unterkieferast, Oberkiefer, Gaumen und Schädelbasis auch immer gefährdet ist, so ist die häufige Aehnlichkeit in Symptomen und Verlauf erklärlich. Es würde zu weit führen, auch nur einen Theil dieser oft ausserordentlich interessanten Fälle zu beschreiben, welche in den oft citirten Hand- und Lehrbüchern, Kriegsberichten u. s. w. enthalten sind. Aus neuerer Zeit stammen einige sehr schöne Beobachtungen von Schädelfracturen von Morian (Langenbeck's Archiv. 28. und 31. Bd.) und Bradbury (Brit. med. Journal. 23. Mai 1885. p. 1047). Nach Facialis und Acusticus würden der Häufigkeit nach Opticus, Oculomotorius, Abducens, Trochlearis und schliesslich die vier letzten Hirnnerven aufzuzählen sein. Die letzteren werden bei Gaumenschüssen, deren Bahn je nach Kopfhaltung und Richtung der Waffe meist die vordere und mittlere, seltener die hintere Schädelgrube trifft, nicht so häufig und dann zugleich mit der Medulla oblongata verletzt.[1]) Eine solche mehr horizontale Richtung wird um so mehr anzunehmen sein, je weiter die Eingangsöffnung sich nach hinten, je näher sie sich dem hinteren Rande des weichen Gaumens befindet. Die Kugel trifft und erschüttert, zerbricht und splittert oder durchschlägt wie ein Locheisen die Basis an irgend einer Stelle (vergl. Fischer l. c. S. 178); sie kann das Gehirn und das Schädeldach durchbohren, unter der Galea aponeur. liegen bleiben oder auch diese durchbrechen; sie kann einen Tunnel durch Weichtheile und Knochen bilden; häufiger fliegen aber Schädelstücke und Schädelinhalt weit umher. Bei allen diesen Formen ist das Resultat quoad vitam dasselbe oder höchstens zeitlich verschieden, weil mit der Fractur der Basis, obgleich Basisfracturen aus anderen Ursachen recht wohl heilen können, die Gaumenschüsse alle zu den „fast immer tödtlichen Schüssen in den Mund" gehören.[2])

Für diese Formen, diese graduellen Unterschiede in der Wirkung eines Gaumenschusses bilden drei Präparate aus der Sammlung des medicinisch-chirurgischen Friedrich-Wilhelms-Institutes gute Beispiele.

1) Bergmann l. c. S. 253; vergl. auch den von Boegehold in Langenbeck's Archiv. Bd. 26. S. 466 beschriebenen Fall.

2) Vergl. Bardeleben l. c. S. 423, v. Bergmann l. c. S. 222 und 253 ff., Beck l. c. S. 409, Löffler l. c. S. 127 u. s. w.

Das erste Präparat besteht aus einer sehr grossen Anzahl kleinerer und grösserer Fragmente der Schädel- und Gesichtsknochen, deren Zusammenfügung zu einem „Schädel" wohl bedeutende Schwierigkeiten machen würde. Es handelte sich um Schuss in den Mund mit glatter Pistole, Ladung unbekannt.

Das zweite Präparat besteht nur aus dem (abgesägten) Schädeldach; die Kugel (7 Mm.-Kaliber) war durch den harten Gaumen, dann durch den Türkensattel hindurch ins Gehirn vorgedrungen, hatte dies durchbohrt, das Schädeldach durchschlagen (am Präparat rundliche Oeffnung, innen kleiner als aussen) und war unter der Haut liegen geblieben.

Am interessantesten ist das dritte Präparat. Durch Schuss in den Mund mit einer Platzpatrone (M/71), bei dem im Gesichte keine Verbrennungen sich fanden, die Mundhöhle nicht zersprengt war, überhaupt verhältnissmässig geringe Zerstörungen zeigte, war der hintere Abschnitt des harten Gaumens links zu zwei Drittel, rechts zu einem Drittel zertrümmert. Von dem Defect aus (links von der Mittellinie) geht ein Spalt nach vorn zwischen den beiden linken Schneidezähnen hindurch, durch den Proc. alveolar. senkrecht hinauf bis in die Apertura pyriformis. Weiter nach oben hinten ist die grössere Hälfte des Felsenbeins (ohne Längsfissur) abgesprengt (sie war ins Gehirn hineingetrieben [1]) und dadurch ein 4 Cm. langer, 2 Cm. breiter Defect in der Basis entstanden; er ist etwas kleiner, als das herausgeschlagene Knochenstück. Von diesem Loche aus geht ein Riss quer durch den Clivus (Stelle der Vereinigung mit dem Keilbeinkörper) [2]), der Türkensattel zeigt eine Längsfissur, welche nach vorn als feine Spalte bis zur Lamina cribrosa verläuft und von hier einen ebenso feinen Riss zurück durch Decke und Innenwand des Canalis opticus schickt. Von dem hinteren Theil des Defectes geht eine breite Spalte über die Hinterhauptsschuppe nach einem fast handtellergrossen dreieckigen Loch im Schädeldach, dessen eine Seite die obere Hälfte der linken Lambdanaht bildet, dessen beide andere Seiten im Os parietale liegen und welches einen sich nach vorn spaltenden Riss bis zur Sutura coronaria und durch das vordere Dritttheil der Sagittalnaht auf das rechte Os parietale schickt.

Die Gaumen- und Basisverletzungen an diesem Präparat sind aus den beiden Figuren (für deren mathematische Genauigkeit ich freilich trotz aller Sorgfalt nicht einstehen kann) zu ersehen. Die

1) Vergl. Bergmann l. c. S. 217.
2) Felicet bei Bergmann l. c. S. 197.

Bruchlinie am Felsenbein geht durch das Cavum tympani parallel dem Trommelfell, so dass die Innenwand der Paukenhöhle die eine Bruchfläche darstellt, also nicht von der Fossa jugularis zum Foramen spinosum des Keilbeins, sondern etwas mehr in der Nähe der Basis der

Fig. 1.

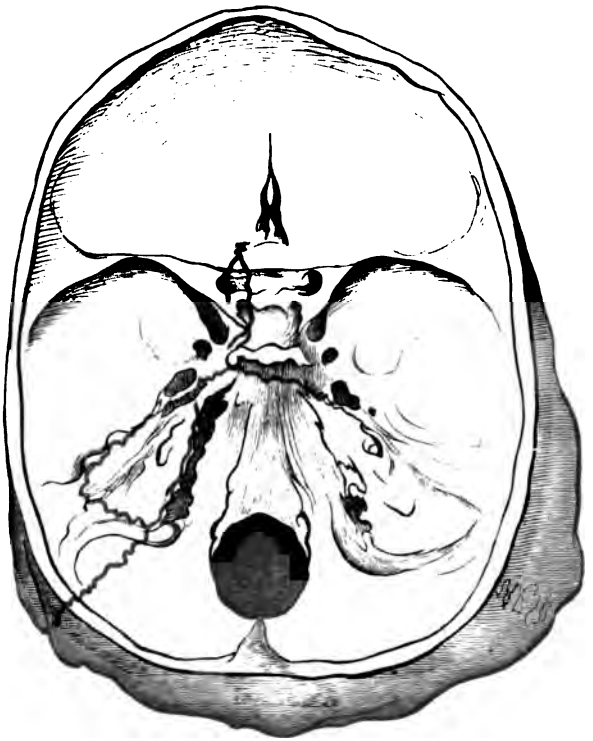

Basis von oben (Bruchstück eingefügt, Bruchlinie blau).

Pyramide, an einer Stelle, wo das Felsenbein seltener und nur durch besonders hohe Grade der Gewalteinwirkung abreisst, wie z. B. bei Brüchen in der hinteren Schädelgrube, welche bei Zerschmetterung des Occiput in die mittlere Schädelgrube eindringen.[1]) Mit Recht betont Stabsarzt Dr. Körting, welcher das Präparat beschrieb, dass die vorliegenden Läsionen immer noch gering zu nennen sind im Vergleich zu den meisten anderen auf solche Weise entstandenen Schädelverletzungen.

Bei der Betrachtung dieses dritten Präparates konnte man wohl an die Möglichkeit denken, dass bei geringerer Vis a tergo die Pyramide nicht in die Schädelhöhle hineingetrieben, vielleicht nicht ein-

1) Bergmann l. c. S. 188.

mal vollständig abgebrochen sein würde; freilich musste sie dann in der Nähe ihrer Basis und nicht an der fast nur aus den dünnen Wänden des Canalis caroticus bestehenden Spitze getroffen sein. Die Pyramide kann nach Durchbohrung des Gaumens direct getroffen werden; die Kugel kann aber auch von der glatten, nach innen rundlich abgeschrägten Basis eines Proc. pteryg. abprallen und dann erst mit viel geringerer Kraft gegen das Felsenbein schlagen. Dann

Fig. 2.

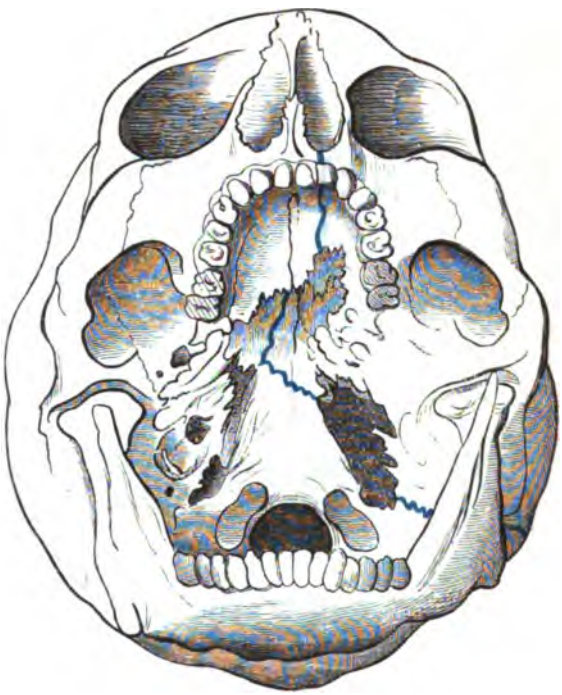

Basis von unten (mit Unterkiefer, Bruchlinie blau).

würde der relativ günstige Verlauf eines Falles, wie der unten zu berichtende, verständlich sein. Hier war ein kleiner Revolver (7 Mm.) benutzt; mit einem ebensolchen wurden einige Schiessversuche angestellt. Theils bei aufgesperrtem, theils bei um den Lauf (mit Tabaksbeutelnaht, einfachem chirurgischen Knoten) zugebundenem Munde wurde der Revolver so gerichtet, dass der Schuss etwas nach hinten und links von der Mitte des harten Gaumens einschlug und nach links oben und hinten weiter ging. Leider konnte ich nur zu drei Versuchen Material bekommen und ich kann deshalb dem Umstande, dass es mir nicht gelang, eine so günstige Schussrichtung zu erzie-

len, kein besonderes Gewicht beimessen. Auch die zwei Versuche, bei denen der Mund in der angegebenen Weise geschlossen, nach dem Schuss bei gelöstem Knoten weit offen war, beweisen nichts für die Seite 384 angeregte Frage, obgleich es bei der geringen Ladung einer 7 Mm.-Patrone immerhin bemerkenswerth ist. Bei allen drei Versuchen war die Eingangsöffnung an der genannten Stelle; das erste Mal ging aber die Kugel, in der Mittellinie bleibend, wie ein Locheisen durch den Keilbeinkörper ins Gehirn (Schädeldach unversehrt). Die Gefässe des betreffenden Cadavers waren injicirt; die starren, wurmförmigen Stücke der Carot. int. waren zum Theil weit ins Gehirn hineingeschleudert.

Bei dem zweiten Versuche ging die Kugel zuweit links, durchbohrte die Basis an der Gelenkfläche des Unterkiefers ohne weitere Splitterung; sie lag in der hinteren Schädelgrube, nachdem sie eine Rinne aus der Vorderfläche des Felsenbeins herausgeschlagen hatte.

Bei dem dritten Versuche war es gelungen, die Basis des Proc. pteryg. zu treffen; die Kugel war auch abgelenkt, aber nicht ins Felsenbein, sondern nach vorn von der Spitze desselben, hatte hier ein Loch geschlagen, das Gehirn durchbohrt und an der Innenseite des linken Scheitelbeins einen Bleifleck, keine Verletzung verursacht. Der linke Proc. pteryg. mit der angrenzenden Kieferwand war abgerissen; das Loch in der Basis erstreckte sich von dem Foramen ovale bis zur Fissura orbitalis sup., Orbitaldach ohne Fractur.

In allen diesen Präparaten hatte sich das Geschoss nicht mit der Verletzung der Weichtheile unterhalb der Schädelbasis begnügt, sondern hatte diese durchschlagen und theilweise trotz seiner geringen Grösse recht bedeutende Zerstörungen gesetzt. Immerhin können wir uns danach Schussverletzungen construiren, welche vom Gaumen aus, der Mittellinie nahe bleibend, ohne Zerreissung eines bedeutenden Gefässes die Basis erreichen. Eine solche Zerreissung kann auch bei weiterem Vordringen fehlen, wenn der Schuss steil nach oben durch Nasenhöhle und Siebbein in die vordere Schädelgrube geht; es ist aber nach Betrachtung der oben beschriebenen Präparate schwer verständlich, wie die Carotis interna der directen oder indirecten Geschosswirkung entgehen kann, wenn die Basis der mittleren Schädelgrube entsprechend, der Körper des Keilbeins verletzt oder das Felsenbein getroffen wird. Bei Basisfracturen aus anderen Ursachen kommt es [1]), wie die Zusammenstellung Sattler's [2]) zeigt, zuweilen

1) Vergl. auch B. Beck, Die Schädelverletzungen. Freiburg 1865. S. 39.
2) In Gräfe-Sämisch, Handbuch der Ophthalmologie. Bd. VI. S. 745 ff.

zu circumscripten Quetschungen oder kleinen Einrissen an der Wand dieses Gefässes innerhalb des Sinus cavernos. oder Canalis caroticus, wodurch früher oder später die Function der in und am Sinus verlaufenden Nerven beeinträchtigt, resp. vernichtet und der Symptomencomplex des pulsirenden Exophthalmus herbeigeführt wird. Entstehen aber derartige Verletzungen durch einen Schuss von Mund oder Ohr aus, dann werden sie fast immer so ausgedehnt sein, dass sofortiger Tod die Folge ist. Bei Sattler (Fall 101, Leber-Schläfke) findet sich unter 106 anderen nur ein pulsirender Exophthalmus, welcher nach einem Schuss (Schrotschuss) durch den Gaumen hindurch aufgetreten war. Bei dem Suchen nach ähnlichen Fällen habe ich die seit Sattler veröffentlichten traumatischen so vollständig, wie es mir möglich war, gesammelt und bin auf die Zahl 11 gekommen. Einer (Mooren 1873) ist erst nach der Arbeit Sattler's berichtet [1]); der Fall 5 (Secondi) ist nach Referaten (s. Tabelle) beschrieben, weil es mir nicht möglich war, der Originalarbeit habhaft zu werden. Bei dieser Forschungsreise habe ich auch weitere Nachrichten über den Fall von Schmidt-Rimpler (Nr. 105 bei Sattler) gefunden; damals hatte sich trotz Digitalcompression und Ergotin Vergrösserung gezeigt. Nach 2½ Jahren war die Pulsation ganz geschwunden, die Protrusion vermindert. Noch später, in seinem Lehrbuch (Augenheilkunde und Ophthalmoskopie. 1885. S. 590) sagt Schmidt-Rimpler, dass in einem von ihm beobachteten Falle, welcher wahrscheinlich mit dem vorerwähnten identisch ist, nach 4 Jahren Pulsation und Exophthalmus verschwunden waren (ohne Carotisunterbindung).[2]) Die meisten seit Sattler berichteten Fälle sind noch zu jung, um ein definitives Urtheil über den Erfolg der Behandlung zuzulassen. Knapp musste (Fall 2 der Tabelle) noch

1) Fünf Lustren ophthalmolog. Wirksamkeit. Wiesbaden 1882.
2) Vergl. auch Centralblatt für prakt. Augenheilkunde. 1885. S. 118.

Nr.	Beobachtet von wem, wo und wann	Beschrieben wo	Alter und Geschlecht		Seite		Diagnose	Ursache und Initialsymptome
			M.	W.	R.	L.		
1	*Mooren*, Düsseldorf. 1873.	5 Lustren ophthalmologischer Wirksamkeit S. 75.	26	—	—	L.	Aneurysma der Arter. ophthalm. oder Verletzung der Carot. int. sin. im Sin. cavern.	Stockschläge und Messerstich (bis ans Heft) über und vor dem linken Ohr. Aphasie. Rechts Facialis und Extremitäten gelähmt.

2 Jahre nach der Unterbindung enucleiren und die Orbita ausräumen, um eine (nach 8 Monaten noch constatirte) Heilung zu erreichen.

Idiopathische Fälle von pulsirendem Exophthalmus sind veröffentlicht: 1. von Coggin (s. Archiv f. Augenheilkunde. XIV. S. 172), 2. von Grey Glover (Lancet, 31. März 1883. p. 539), 3. Rampoldi (Referat im Centralblatt für prakt. Augenheilkunde. 1881. S. 291), 4. Alexander (Med. Times and Gazette. 1884. I. p. 247), 5. Sklifasowsky (Referat im Centralblatt für prakt. Augenheilkunde. 1882 S. 388), 6. Noyes (Referat ebenda; auch je 1 Fall von Bull und Berger, ob traumatisch oder idiopathisch, ist nicht erwähnt).

Ich habe hier nur die traumatisch entstandenen näher berücksichtigt. In der Discussion über den Fall von Frost (Nr. 10 der Tabelle) wurden noch einige andere erwähnt, aber zu kurz, um sie hier zu verwerthen. Auch fand ich Referate, resp. kurze Notizen über andere 6 traumatische Fälle, die ich auch nur nennen kann, weil das Referat zu kurz, die Originalarbeiten mir nicht zugänglich waren. Diese 6 Fälle sind: 1 und 2 von Mooren (l. c. p. 77), welche er nur consultando sah; 3. 1 Fall von Weiss (Tumeur puls. de l'orbite. Ligature de l'artère carot. primit. Guérison, 53 Jahre, Mann, Trauma rechts. (Revue clinique de l'oculistique de sud-ouest. 5. Mai 1882, Referat im Centralblatt für Augenheilkunde. 1882. S. 427); ferner 4. 1 Fall von Wolfe (s. Knapp, Archiv für Augenheilkunde. XIII. S. 375); 5. 1 Fall von Eales, Referat im Centralblatt für Augenheilkunde. 1882. S. 596 (Fractur des Felsenbeins mit Zerreissung der Carot. int., partielle Lähmung des 3.—7. Hirnnerven, Erblindung durch acutes Glaukom); 6. Rob. Sattler, 1 Fall von pulsirendem Exophthalmus (Med. Record. 1885. Juni 13).

In der nachstehenden Tabelle ist Form und Eintheilung der von Sattler gebrauchten nachgeahmt.

Symptome und Verlauf	Behandlung	Ausgang, eventuell Befund
Nach einigen Wochen links pulsirender Exophthalmus. Abduc. gelähmt, links Cornea und Gesichtshälfte unempfindlich. Schwirrender Ton (ob continuirlich?).	Ruhe, Eis auf den Kopf, Setaceum in den Nacken. Innerlich Derivantien.	Nach 8 T. subject. Besserung (objective Erscheinungen dieselben). „Nach Jahren" Exophthal. fort, Abducenslähmg. constant. Vom Facialis nur Mundzweige noch gelähmt. Rechte Körperhälfte nachgeschleppt, Sprache noch schwer verständlich.

Nr.	Beobachtet von wem, wo und wann	Beschrieben wo	Alter und Geschlecht M.	Alter und Geschlecht W.	Seite R.	Seite L.	Diagnose	Ursache und Initialsymptome
2	*Knapp*, New-York. 1880.	Archiv für Augenheilkunde. XIII. S. 375.	—	48	—	L.	Ruptur der linken Carot. int. im Sin. cavern.	Im Septemb. 1873 Schläge mit Stock gegen die linke Schläfe; einige Tage bewusstlos. Links bleibende Facialislähmung, Bulbus vorgetrieben, liess sich aber später zurückdrücken. Ob Erbrechen, Blut aus Ohr u. s. w., nicht constatirt; die Kranke kam erst 7 Jahre nachher zu Knapp.
3	*Nieden*, Barmen. 1881.	Archiv für Augenheilkunde. X. S. 641.	—	36	R. u. L.		Ruptur der linken Carot. int. im Sin. cavern.	Gravida im 5. Monat, Fall auf d. Hinterkopf. Bewusstlosigkeit, Erbrechen, Blut aus Nase. Sausen, als Pat. 12 Stunden später erwachte. Acusticus intact, Anosmie. (Fractur der vorderen Schädelgrube durch Contrecoup; Opticus intact.)
4	*Walter Lloyd*, Bristol. 1881/82.	Lancet 11. Nov. 1882. p. 799.	—	29	—	L.	Ruptur der linken Carot. int. im Sin. cavern.	Frau im 6. Monate der Gravidität; Fall vom Wagen (21. Juli 1881), Nasenbluten, Benommenheit, Ekchymosen an beiden Augäpfeln, namentlich links. Pupille normal.
5	*Secondi.* 1881.	Referat im Centralblatt für prakt. Augenheilkunde. 1881. S. 354.	28	—	R. u. L.		Ruptur der linken Carot. int. im Sin. cavern.	Fall auf die l. Stirn, kurze Bewusstlosigkeit. Blut aus Mund, Nase und Ohr, Erbrechen. Pulsirender Schmerz, nach 3 Tagen starkes Sausen im Kopf, namentlich links.
6	*Rübel*, Kaiserslautern. 1882.	Centralblatt für prakt. Augenheilkunde. 1884. S. 293.	45	—	R.	—	Ruptur der rechten Carot. int. im Sin. cavern.	Stoss gegen die r. Schläfe, sofort bedeutende Anschwellung, nach einigen Monaten Pulsation und Schwirren in der rechten Kopfhälfte.

Symptome und Verlauf	Behandlung	Ausgang, eventuell Befund
Nach einigen Monat. pulsir. Schwirren in der l. Kopfhälfte; nach ½—1 J. nahm die Protrus. zu, dann schwollen die Venen d. Lider u. benachbarten Gesichtshaut an. S. schwand in einig. Jahren bis auf Lichtempfindg. Nach 7 Jahr. Protrusion stark (kein Lidschluss möglich), Bewegung. des Auges nach allen Seiten etwas vermindert (keine Abducenslähmung), Acusticus intact. Te., Cornea, Iris u. Pupille normal. Linse vollständig getrübt, Lichtschein u. Projection gut. Lider blauroth, geschwollen, l. Gesichtshälfte mit pulsirend. Gefässnetz (bis Gänsefederkieldicke) durchzogen: „Abschreckend. Bild grosser Entstellung". Ueberall aneurysmat. Schwirren, schwindend bei Compression der Carot. comm.; hierbei schwand der Puls in den erweiterten Gefässen nicht ganz.	20. Nov. 1880, 1 Tag nach der Aufnahme Unterbindung der l. Car. comm. Heilung per pr. Gleich nach d. Unterb. schwaches systol. Geräusch über d. l. Bulbus, 48 Stund. später Pulsat. d. Gefässe über d. Orbita, durch Compress. d. r. Carot. nicht aufgehoben. An d. Gesichtshaut Besserg. Nach 1 J. nahm d. orbitale Theil d. Erkrankung zu, Cornea zerfiel eitrig. Lider in Geschwulstmasse verwandelt, pulsir., 1½ Cm. hoch, 3 Cm. vorstehend. Fast 2 J. nach d. Unterb., 9 J. nach d. Verletz. Enucleation mit Ausräum. der Orbita von einer pulsir. Masse, deren Stiel durch die starke Vena ophthal. sup. gebildet wurde.	Heilung nach 8 Monaten noch constatirt.
Nach 4½ Mon., 14 T. nach d. Geburtsact Sausen stärker, links Exophthalmus. Bulbus nach innen unten abgewichen (Abduc.?), 1 Tag nach der Vorstellung auch rechts Exophthalm. Geräusche nicht continuirlich, S = 1 Se normal. Doppelsehen, Schwindel. Compression der rechten Carot. comm. hatte gar keine, der linken sehr prägnante Wirkung.	Digitalcompression der linken Carotis comm., täglich einige Stunden Nachlass der subjectiven Beschwerden.	In einigen Wochen bildete sich der Exophthalmus zurück. Späterer Bericht vorbehalten.
Am nächsten Morgen Meningitis. Nach 6 Woch. Prominenz, S. verschlechtert. Geräusche subject. u. object. Taubheit links. Am 14. Oct. Geburtsact; nicht sofort, aber nach einigen Tagen solche Verschlimmerung aller Symptome, dass am 20. Oct. die Unterbindg. d. l. Carot. comm. vorgenommen wurde. Geräusche am nächsten Tage wieder da. S. und Gehör wurden gut. Keine Lähmung.	Unterbindung der l. Car. comm. (6 Tage nach der Entbindung). Später doch allmählich, unter zeitweise heftigen Schmerzen Zunahme der Geräusche u. Protrusion, Erblindung; 6. Juli 1882 Enucleation, weil das andere Auge in Gefahr ist. Hinter dem Bulbus feste elastische Masse.	Nach 4 Monaten waren die Beschwerden noch nicht wiedergekehrt.
3 Mon. später Vorstellung. Beiderseits im Innenwinkel pulsir. Geschwülste, continuirliches Blasen mit Piaulement (dieses soll mit der Respiration zusammenhängen), Muskellähmung? (Vergl. Sattler S. 750 u. 897.)	Digitalcompression der linken Carot. comm. Nachlass der subjectiven Beschwerden.	—
Nach 1 J. hochgrad. Exophth. S.: quantit. Lichtempfindg. Bulbus fast unbeweglich, umgeben von einer elast. pulsir. Geschwulst, Pulsat. in den erweiterten Venen des Lids und der Schläfenhaut. Compression der Carot. comm. lässt die Erscheinungen schwinden, hilft aber nicht.	Unterbindung verweigert.	Pat. stirbt nach ca. 1½ Jahr., durch heftige Blutungen an der r. Schläfe erschöpft, nachdem anderweitig öfter Exstirpation der Venenplexus wahrgenommen war.

Nr.	Beobachtet von wem, wo und wann	Beschrieben wo	Alter und Geschlecht M.	W.	Seite R.	L.	Diagnose	Ursache und Initialsymptome
7	*Lubrecht*, Hamburg. 1882/83.	Deutsche med. Wochenschrift. 1883. Nr. 35.	49	—	R.	—	Ruptur der rechten Carot. int. im Sin. cavern.	Am 16. Nov. 1882 Fall auf das r. Scheitelbein 12′ tief; starker Schwindel, 4 mal Blutbrechen. Keine Bewusstseinsstörungen, keine Pulsverlangsamung, kein Ausfluss aus dem Ohr. 1., 7., 8. und die letzten 4 Hirnnerven normal (Basisfractur angenommen).
8	*Gayet*, Lyon. 1881.	Annales d'oculistique. Nr. 89. Jan. und Februar 1883.	Alter ?	—	R.	—	Perforation de l'artère carotide interne dans son passage à travers le tissu caverneux.	(Mitte Jan. 1881.) Schlag gegen die Stirn; 24 Stunden danach Schwirren im Kopf, in der Zwischenzeit keine Beschwerden. Potator, Verletzung Nachts in der Trunkenheit, schlief fest bis zum Morgen (Bewusstlosigkeit?) Kein Erbrechen u. s. w.
9	*Glascott*, Manchester.	Ophthalm. Review. Tom. II. July 1883. p. 193.	42	—	—	L.	Traumatisches Aneurysma der l. Orbita.	Schlag auf die l. Augenbrauengegend und Fall (12′ tief). Bewusstlosigkeit, subconjunct. Bluterguss am linken Auge. Keine Lähmung. Ob Blut aus Ohr, Erbrechen, ist nicht erwähnt.
10	*Adams Frost*, London. 1883.	Lancet. 17. März 1883. p. 457.	38	—	R. u.	L.	Ruptur der linken Carot. int. im Sin. cavern.	Als Patient 10 Jahre alt war, Fall auf den Kopf, danach Symptome einer Fractur der mittleren Schädelgrube.
11	Chirurgische Klinik des Charitékrankenhauses Berlin. 1885.		20	—	—	L.	Ruptur der linken Carot. int. im Sin. cavern. oder Canalis caroticus.	Am 4. Juni Schuss in den harten Gaumen mit 7 Mm.-Revolver. Bewusstlosigkeit, Erbrechen. Blut aus Nase und Mund, nicht Ohr.

Symptome und Verlauf	Behandlung	Ausgang, eventuell Befund
1½ Mon. später Zunahme d. Kopfschmerzen rechts, rythmisches Sausen, Protrus.; Pulsation nur, wenn d. Finger unter dem ob. inneren Orbitalrand eingedrückt wird. Nach 8 Tagen plötzlich Verschlimmerung, die in kaum 4 Tag. d. Bild verändert. Starke Protrus., Lider roth, mit dicken, geschlängelten Venen durchzogen. Lidspalte klafft, Conjunct. als dicker Querwulst sammetart. aufgelockert. Bulbus starr, unbewegl. Geräusche objectiv nie wahrnehmbar (vergl. Sattler S. 915 ff.). Die Papille fast wie bei Embolie d. Central., mit gr. Menge Hämorrhag. auch in d. Peripherie. Keine Pulsationserscheinungen. Te = 1, Refract. ophthalm. nicht verändert. S = Lichtschein; Sensibilität der Hornhaut und Gesichtshälfte herabgesetzt.	Digitalcompression nur vorübergehenden Erfolg. 18. Febr. 1883, 3 Monate nach der Verletzung, als auch die quantitative Lichtempfindung erloschen war, Unterbindung der Carot. comm. Heilung per primam.	Schmerzen, Stauungserscheinungen schwinden sofort. Abducens- u. Trigeminuslähmungen bleiben. 3 Monate später derselbe Befund.
8 Tage später Geräusche mit systolisch. Verstärkung und musikal. Tönen (Piaulement). Danach Exophthalm. und Pulsation. Einfache Protrusion schon einige Tage nach dem Schlag, mit Doppeltsehen. Die Geräusche sollen anfangs intermittirend gewesen sein. Keine Sugillationen. Abducenslähmung vorhanden, aber nicht absolut bleibend.	Eis und Digitalcompression der Carot. comm.	Heilung, „vielleicht coagulirte d. Blut im Aneurysma infolge eines glücklichen Zufalls“. Nach 2 Jahren noch constatirt.
Nach 15 Tag. Schwirren im Kopf, nach circa einem Monat Protrusion des l. Auges, S herabgesetzt. Ophthal. Verbreiterung d. Netzhautvenen. Am oberen Orbitalrand systolische Geräusche, nicht continuirlich. Keine Abducenslähmung. Nach einigen Monat. intraocul. Blutung u. Erblindung.	Jodkali und permanente Compression der Carotis (hölzerne Stricknadel mit Polster).	Nach 3 Woch. Abnahme. Nach 3 Monaten weder Pulsat., noch Geräusche. Protrusion schwand später. Amaurose, Pupille starr, Katarakt.
Seit d. Fall pulsir. Schwellung über dem l. Auge u. Summen im Kopf. Bis vor wenig. Jahren soll auch links starke Protrusion gewesen sein, jetzt nicht mehr vorhanden. L. Auge steht einwärts (Abduc.) Unter der l. Braue am Innenwinkel puls. Geschwulst mit Schwirren; ebenso auch über dem rechten Auge. Lautes Geräusch über der Orbita beiderseits.	—	—
Taubheit links, Schlafsucht. Nach 4 T. Facialislähmung links; nach 6—11 Tag. Lähmung d. Oculomot., Trochlearis, Abducens. Keine Sugillationen. Zunehmende Protrusion, nach 1 Mon. Pulsation. Langgezogenes, nicht continuirlich. Blasen über d. Auge und dem ganzen Schädel. Nach 3—4 Mon. kleine pulsir. Geschwulst am Innenwinkel (unteres Lid). Nur Acusticus und Abducens bleiben gelähmt. S $^{15}/_{200}$, Se frei, Farbenerkennung unsicher. Papille noch ohne atroph. Veränderungen.	Ruhe, Eis. Später Druckverband, Digital- und Instrumentalcompression der linken Carot. comm.	Allmähliche Besserung. Protrusion geht zurück. Pulsation nur bei tiefen Druck zu fühlen. (8 Monate beobachtet.)

Aus dieser Zusammenstellung ergibt sich nichts Wesentliches, was nicht schon bei Sattler zu finden wäre. Abducenslähmung ist 6 mal erwähnt (Fall 1, 3, 7, 8, 10 und 11). Im Fall 4 und 9 soll keine Lähmung vorhanden gewesen sein, bei Nr. 2 waren die Bewegungen nach allen Richtungen etwas beschränkt, bei Nr. 6 war der Bulbus „fast unbeweglich". In Fall 5 fand ich von Lähmungserscheinungen nichts erwähnt. Geräusche wurden, Fall 7 ausgenommen, immer gehört[1]); ob und wo sie continuirlich mit systolischer Verstärkung oder intermittirend waren, ist meist nicht angegeben. Die Unterbindung der Carotis communis war 3 mal von Erfolg; freilich musste in Fall 4 die Enucleation, in Fall 2 diese und später noch die Ausräumung der Orbita vorgenommen werden. In den Fällen 1, 3, 5, 8, 9 und 11 trat ohne Unterbindung Heilung, resp. Besserung ein bei mehr abwartender Behandlung (Eis, Digitalcompression der Carotis communis, Instrumentalcompression derselben, Jodkali, Ergotininjectionen, in Fall 1 noch Setaceum im Nacken u. s. w.). Es kann natürlich erst später darüber entschieden werden, ob diese Erfolge vollständig und ob sie dauernd waren. Jedenfalls beweisen diese 6 Fälle, dass man in den letzten Jahren fast immer erst längere Zeit die Compression der Carotis comm. versucht hat und, wenigstens für die erste Zeit, mit dem Erfolg zufrieden war. In Fall 6 wurde die Unterbindung verweigert, Compression nicht ertragen; Patient starb nach circa 1½ Jahren, durch heftige Blutungen aus der Schläfe erschöpft. Ueber die Behandlung und über das weitere Schicksal des Falles 10, der in der Ophth. Society of the United Kingdom vom 8. März 1883 berichtet wurde, habe ich nirgends Nachrichten gefunden. Fall 9 (Glascott) ist als „Orbitalaneurysma" veröffentlicht. Ich habe ihn in der Tabelle mit aufgeführt, weil ich glaube, dass auch bei ihm eine Carotisruptur Ursache des 1½ Monate nach Schädelfractur auftretenden pulsirenden Exophthalmus war. Es fehlt freilich die Abducenslähmung, diese fehlte auch in Fall 4 (Lloyd); nicht continuirliche Geräusche wurden auch im Fall 11 constatirt.

Im Anschluss an diese Betrachtungen und an die gewiss bekannten, hier nur für „Gaumenschüsse" speciell zusammengestellten diagnostischen und prognostischen Bemerkungen berichte ich über zwei auf der chirurgischen Klinik der Charité beobachtete Gaumenschüsse (1. Fall Tabelle Nr. 11), die in mancher Beziehung wohl selten genannt werden dürfen. Für die Erlaubniss zur Veröffentlichung bin

1) Vergl. auch E. v. Wahl, Die Diagnose der Arterienverletzung (Sammlung klin. Vorträg. Nr. 258).

ich dem Director der Klinik, Herrn Geheimrath Bardeleben, zu ganz besonderem Danke verpflichtet.

I. Der Patient, ein 20 Jahre alter Malergehülfe, wurde am 4. Juni 1885 Morgens früh in bewusstlosem Zustande im Thiergarten gefunden; neben ihm lag ein kleiner Revolver. Auf dem Transport ins Charitékrankenhaus erfolgte mehrfach Erbrechen, welches sich im Laufe des ersten Tages noch öfters wiederholte, dann aber Abends, ungefähr gleichzeitig mit dem Schwinden der Bewusstlosigkeit, aufhörte. Dabei waren bei dem jungen, kräftigen Menschen weder Lähmungen, noch Contracturen vorhanden; die Pupillen waren gleich weit, reagirten gut und beiderseits gleich auf Lichtreiz, die Athemzüge, 24 in der Minute, waren tief und ruhig, der Puls 76, also jedenfalls nicht verlangsamt, kräftig, nicht ganz regelmässig (ab und zu ein paar schwächere Schläge). An und in der Nase befanden sich Blutgerinnsel; die Ohren waren frei, die Trommelfelle intact. Bei näherer Besichtigung fand man an der hinteren Hälfte des harten Gaumens, etwas nach links von der Mittellinie, eine kaum 1 Cm. im Durchmesser haltende Schussöffnung mit verbrannter Umgebung. Sonstige Verletzungen im und am Munde nicht zu finden. Bei der Durchsuchung der Taschen fand man noch einige kleine Revolverpatronen von 7 Mm. Durchmesser bei 12 Mm. Länge.

Am Abend des Aufnahmetages war die Respiration 32, der Puls 92, die Temperatur 36° C. Patient gab auf laute Fragen langsame, aber sachgemässe Antworten. Auf dem, angeblich früher besseren, linken Ohre hörte er gar nicht, auf dem rechten soll mässige Schwerhörigkeit schon lange bestehen. Knochenleitung erhalten. Er klagte nur über Kopfschmerzen, namentlich in der linken Kopfhälfte, lag immer auf der rechten Seite, drehte den Kopf, wenn man ihn umwandte, wieder zurück, war etwas benommen, schlief viel.[1])

Es war (und blieb in den nächsten 4 Tagen) also nichts, woraus man auf tiefere Läsionen hätte schliessen können, als eine geringe Benommenheit oder Schlafsucht, das Blut an der Nase, das stete Liegen auf der rechten Seite, die Kopfschmerzen und die Taubheit links. Die geringe Unregelmässigkeit des Pulses verlor sich schon am nächsten Tag. Blutungen aus den Ohren waren nicht da, auch kein anderer verdächtiger Inhalt in den äusseren Gehörgängen, freilich bei intacten Trommelfellen; doch hatten letztere ihre normale weissliche Farbe (rechts Verdickung, Einziehung) und liessen kein Roth durchschimmern.[2]) Ob etwa aus den Tuben Abfluss von Blut stattgefunden hatte, liess sich nicht constatiren, weil für das Blut in Mund- und Schlundhöhle eine näher liegende Veranlassung vorlag — der Gaumenschuss, welcher auch die weitere diagnostische Verwerthung des überhaupt zweifelhaften Symptoms der Blutgerinnsel in und an der Nase[3]) unmöglich machte. Emphysem oder Sugillationen an den Augen waren nicht vorhanden, letztere weder am Bulbus, noch an den Lidern; Symptome von Seiten der Basisnerven fehlten, bis auf die Taubheit links.

Während nun die Gaumenwunde in wenigen Tagen verschorfte und bald ganz verheilte, lag Patient immer wie im Halbschlummer auf der rechten

1) Vergl. v. Bergmann l. c. S. 390.
2) Vergl. v. Bergmann l. c. S. 233. — Sattler l. c. S. 760, Anmerkung.
3) Bardeleben l. c. S. 48. — v. Bergmann, S. 227.

Seite, klagte nur auf Befragen (ohne Sprachstörung), hatte Appetit, regelmässigen Stuhlgang, im Urin weder Eiweiss noch Zucker.[1]) Temperatur und Athemfrequenz blieben ziemlich gleich und normal; der Puls wurde etwas langsamer; mehrfache Notirungen ergaben in den ersten 2 Tagen 96, 84, dann 68, 60 bis zu 56 Schlägen in der Minute.[2]) Zu derselben Zeit (also nach 4 Tagen) wurde eine leichte linksseitige Facialislähmung gefunden; Stirnrunzeln nur rechts, Orbicul. oculi wirkt links nicht vollständig (beim Schliessen der Augen bleibt links eine kleine Spalte), der linke Mundwinkel hängt etwas herab, Zäpfchen hängt nach rechts, Geschmacksverhältnisse zweifelhaft (auf beiden Zungenhälften unsicher bei sauer, süss und bitter; Patient schiebt die Zunge an den Gaumen, wenn er schmecken will). Die Zunge ist frei beweglich, wird auch ziemlich in der Mittellinie vorgestreckt, was bei dem Schiefstehen der Mundwinkel nicht leicht zu entscheiden war. Beim Essen half Patient mit den Fingern nach, wenn der Bissen links zwischen Zahnreihe und Wange gerathen war. Am nächsten Tag hatten die Erscheinungen noch zugenommen; das linke obere Lid hing herab, konnte nicht gehoben werden (Oculomotor., Levat. palpebr.); dabei reagirte die Pupille noch, an den Augenbewegungen fiel noch keine Veränderung auf.

Der Puls hob sich wieder auf 72—80, zeigte also keine der Verlangsamung folgende krankhafte Beschleunigung[3]) und ist ungefähr so geblieben bei allem sonstigen Wechsel in den Erscheinungen.

Am 15. Juni, also 11 Tage nach der Verletzung, 5 Tage nach dem Auftreten der Ptosis und 6 Tage nach dem Auftreten der Facialislähmung, zeigte sich die linke Pupille weiter als rechts, reactionslos, der Bulbus etwas vorgetrieben; diese geringe Protrusion konnte auf eine vollständige Lähmung sämmtlicher Augenmuskeln mit bezogen werden, welche an diesem Tage constatirt wurde; das linke Auge stand auch bei energischen Bewegungen des rechten wie angenagelt.

Es handelte sich also jetzt um eine zugleich mit der Verletzung entstandene Lähmung des linken Acusticus, ferner um eine allmählich entstandene, allmählich vollständig gewordene Lähmung des linken Facialis, Oculomotorius, Trochlearis und Abducens.

Am 19. Juni, also wieder 4 Tage später, fand sich dasselbe Bild; aber das linke Auge machte beim Blick nach unten eine, freilich kaum merkliche Raddrehung[4]) (Obliqu. sup., Trochlearis). Diese Raddrehung wurde allmählich deutlicher und blieb fast 14 Tage lang die einzige Bewegung, welche das linke Auge ausführte (s. S. 404). Der bis auf einen schmalen Streifen dicht unter der Hornhaut vom unbeweglichen Oberlid bedeckte Bulbus war noch stärker vorgetrieben, hatte aber normale Tension (= rechts), war auf Druck nicht empfindlich, pulsirte nicht. Weder jetzt, noch vor-

1) Vergl. Morian, Langenbeck's Archiv. Bd. XXVIII. S. 803. Auf Urobilin (vergl. v. Bergmann in Langenbeck's Archiv. XXXII. S. 728) ist der Urin nicht untersucht, auch später nicht.

2) Vergl. v. Bergmann, Ueber den Hirndruck. S. 705 in dem eben erwähnten Bande des Langenbeck'schen Archivs.

3) Vergl. v. Bergmann, Ueber den Hirndruck. Ebenda. Bd. XXXII. S. 705.

4) Vergl. Sattler l. c. Fall Nr. 9. S. 775.

her und nachher, zeigten sich Sugillationen am Bulbus oder an den Lidern. Die Erscheinungen an der Bindehaut fingen mit der Protrusion an, zuerst leichte Röthung und oberflächliche Gefässerweiterung, dann bildete sich in 6 Tagen starke Chemosis, so dass aus dem oben erwähnten offenen Querspalt ein dicker leicht blutender Wulst hervorsah. Durch Scarificationen und Druckverband, unter welchem beide Lider durch Pflasterstreifen über den Wulst zusammengezogen wurden, gelang es, diese Stauungserscheinungen in Schranken zu halten und in einigen Wochen zu mildern. Eine Pulsation des Augapfels wurde erst am 7. Juli, 1 Monat nach der Verletzung entdeckt; anfangs schwach, nach einigen Tagen deutlicher, eine Zeit lang sogar sichtbar, war sie fast 3 Monate lang auf den Bulbus beschränkt, d. h. zwischen ihm und oberem resp. unterem Orbitalrand war, auch nicht an der Innenseite, etwas Pulsirendes zu fühlen (s. u. S. 404). Patient hatte selbst eine Veränderung bemerkt; er klagte darüber, dass das Sausen im Kopfe immer schlimmer werde; „es klänge, als ob eine tiefe Saite der Bassgeige gestrichen würde". Druck auf die linke Carotis brachte die subjectiven Erscheinungen sofort zum Verschwinden. Nachlassen durfte dieser Druck aber nur ganz allmählich, weil Patient sonst heftige Schmerzen im Kopfe hatte, „als ob er platzen müsse". Mit dem Stethoskop hörte man über dem Auge und über dem ganzen Schädel ein lautes, blasendes, systolisches Geräusch, langgezogen, aber nicht continuirlich; dies auch nicht auf und dicht über dem Auge; Patient selbst fühlte Beides; ein fortwährendes Sausen und stossweise Geräusche. Bei Compression der Carotis communis wurden die Geräusche wohl schwächer, aber verschwanden nicht; auch bei längerer Untersuchung keine musikalischen Geräusche; kein Pfeifen (Piaulement).[1]) Die beim ersten Auftreten von Erscheinungen am Auge vorgenommene nähere functionelle und ophthalmoskopische Untersuchung ergab für das rechte Auge normale Verhältnisse (Emmetr., S $^{15}/_{20}$ kaum wegen kleiner Hornhauttrübungen), das linke Auge, welches angeblich immer „viel schlechter" gewesen war, als das rechte, hatte mit mittleren Concavgläsern S $^{15}/_{100}$ bei diffusen Hornhauttrübungen. Gesichtsfeld frei (nur mit Handbewegungen und Fingerzählen bei heller und herabgesetzter Beleuchtung untersucht). Brechende Medien klar, keine Glaskörpertrübungen. Augenhintergrund bietet Stauungserscheinungen (enge Arterien, weite, geschlängelte „schwarze" Venen, keine Stauungspapille). Pulsirende Erscheinungen waren an den Gefässen der Papille auch später, nach dem Auftreten des pulsirenden Exophthalmus, nicht zu finden; Compression der Carotis comm. hatte auf die Gefässverhältnisse im Bulbus keinen Einfluss.[2]) Bei Fingerdruck auf den Augapfel sah man wohl schwachen Venenpuls auf der Papille, aber keine Arterienpulsation (Verschiebung oder Erweiterung) auftreten.[3]) Durch unregelmässigen Astigmatismus waren diese Untersuchungen sehr erschwert; es war z. B. kaum möglich, ein ganz deutliches aufrechtes Bild zu bekommen; der Augenhintergrund „tanzte" in höchst unregelmässiger, bunter Weise. Die Papille zeigte ausserdem tiefe (physiologische) Excavation und

1) Sattler l. c. S. 750 u. 897. Vergl. auch den Fall Gayet (Tabelle Nr. 8).

2) Vergl. Walker bei Sattler l. c. S. 751 u. 900.

3) Vergl. Helferich, Ueber Arterienpuls der Netzhaut. Festschrift zur 3. Säcularfeier Würzburgs. S. 150, und Sattler l. c. S. 895. (Leipzig 1882.)

Nr.	Beobachtet von wem, wo und wann	Beschrieben wo	Alter und Geschlecht M.	W.	Seite R.	L.	Diagnose	Ursache und Initialsymptome
7	*Lubrecht*, Hamburg. 1882/83.	Deutsche med. Wochenschrift. 1883. Nr. 35.	49	—	R.	—	Ruptur der rechten Carot. int. im Sin. cavern.	Am 16. Nov. 1882 Fall auf das r. Scheitelbein 12' tief; starker Schwindel, 4 mal Blutbrechen. Keine Bewusstseinsstörungen, keine Pulsverlangsamung, kein Ausfluss aus dem Ohr. 1., 7., 8. und die letzten 4 Hirnnerven normal (Basisfractur angenommen).
8	*Gayet*, Lyon. 1881.	Annales d'oculistique. Nr. 89. Jan. und Februar 1883.	Alter ?	—	R.	—	Perforation de l'artère carotide interne dans son passage à travers le tissu caverneux.	(Mitte Jan. 1881.) Schlag gegen die Stirn; 24 Stunden danach Schwirren im Kopf, in der Zwischenzeit keine Beschwerden. Potator, Verletzung Nachts in der Trunkenheit, schlief fest bis zum Morgen (Bewusstlosigkeit?) Kein Erbrechen u. s. w.
9	*Glascott*, Manchester.	Ophthalm. Review. Tom. II. July 1883. p. 193.	42	—	—	L.	Traumatisches Aneurysma der l. Orbita.	Schlag auf die l. Augenbrauengegend und Fall (12' tief). Bewusstlosigkeit, subconjunct. Bluterguss am linken Auge. Keine Lähmung. Ob Blut aus Ohr, Erbrechen, ist nicht erwähnt.
10	*Adams Frost*, London. 1883.	Lancet. 17. März 1883. p. 457.	38	—	R. u.	L.	Ruptur der linken Carot. int. im Sin. cavern.	Als Patient 10 Jahre alt war, Fall auf den Kopf, danach Symptome einer Fractur der mittleren Schädelgrube.
11	Chirurgische Klinik des Charitékrankenhauses Berlin. 1885.		20	—	—	L.	Ruptur der linken Carot. int. im Sin. cavern. oder Canalis caroticus.	Am 4. Juni Schuss in den harten Gaumen mit 7 Mm.-Revolver. Bewusstlosigkeit, Erbrechen. Blut aus Nase und Mund, nicht Ohr.

Symptome und Verlauf	Behandlung	Ausgang, eventuell Befund
1½ Mon. später Zunahme d. Kopfschmerzen rechts, rythmisches Sausen, Protrus.; Pulsation nur, wenn d. Finger unter dem ob. inneren Orbitalrand eingedrückt wird. Nach 8 Tagen plötzlich Verschlimmerung, die in kaum 4 Tag. d. Bild verändert. Starke Protrus., Lider roth, mit dicken, geschlängelten Venen durchzogen. Lidspalte klafft, Conjunct. als dicker Querwulst sammetart. aufgelockert. Bulbus starr, unbewegl. Geräusche objectiv nie wahrnehmbar (vergl. Sattler S. 915 ff.). Die Papille fast wie bei Embolie d. Central., mit gr. Menge Hämorrhag. auch in d. Peripherie. Keine Pulsationserscheinungen. Te = 1, Refract. ophthalm. nicht verändert. S = Lichtschein; Sensibilität der Hornhaut und Gesichtshälfte herabgesetzt.	Digitalcompression nur vorübergehenden Erfolg. 18. Febr. 1883, 3 Monate nach der Verletzung, als auch die quantitative Lichtempfindung erloschen war, Unterbindung der Carot. comm. Heilung per primam.	Schmerzen, Stauungserscheinungen schwinden sofort. Abducens- u. Trigeminuslähmungen bleiben. 3 Monate später derselbe Befund.
8 Tage später Geräusche mit systolisch. Verstärkung und musikal. Tönen (Piaulement). Danach Exophthalm. und Pulsation. Einfache Protrusion schon einige Tage nach dem Schlag, mit Doppeltsehen. Die Geräusche sollen anfangs intermittirend gewesen sein. Keine Sugillationen. Abducenslähmung vorhanden, aber nicht absolut bleibend.	Eis und Digitalcompression der Carot. comm.	Heilung, „vielleicht coagulirte d. Blut im Aneurysma infolge eines glücklichen Zufalls“. Nach 2 Jahren noch constatirt.
Nach 15 Tag. Schwirren im Kopf, nach circa einem Monat Protrusion des l. Auges, S herabgesetzt. Ophthal. Verbreiterung d. Netzhautvenen. Am oberen Orbitalrand systolische Geräusche, nicht continuirlich. Keine Abducenslähmung. Nach einigen Monat. intraocul. Blutung u. Erblindung.	Jodkali und permanente Compression der Carotis (hölzerne Stricknadel mit Polster).	Nach 3 Woch. Abnahme. Nach 3 Monaten weder Pulsat., noch Geräusche. Protrusion schwand später. Amaurose, Pupille starr, Katarakt.
Seit d. Fall pulsir. Schwellung über dem l. Auge u. Summen im Kopf. Bis vor wenig. Jahren soll auch links starke Protrusion gewesen sein, jetzt nicht mehr vorhanden. L. Auge steht einwärts (Abduc.) Unter der l. Braue am Innenwinkel puls. Geschwulst mit Schwirren; ebenso auch über dem rechten Auge. Lautes Geräusch über der Orbita beiderseits.	—	—
Taubheit links, Schlafsucht. Nach 4 T. Facialislähmung links; nach 6—11 Tag. Lähmung d. Oculomot., Trochlearis, Abducens. Keine Sugillationen. Zunehmende Protrusion, nach 1 Mon. Pulsation. Langgezogenes, nicht continuirlich. Blasen über d. Auge und dem ganzen Schädel. Nach 3—4 Mon. kleine pulsir. Geschwulst am Innenwinkel (unteres Lid). Nur Acusticus und Abducens bleiben gelähmt. S $^{15}/_{200}$, Se frei, Farbenerkennung unsicher. Papille noch ohne atroph. Veränderungen.	Ruhe, Eis. Später Druckverband, Digital- und Instrumentalcompression der linken Carot. comm.	Allmähliche Besserung. Protrusion geht zurück. Pulsation nur bei tiefen Druck zu fühlen. (8 Monate beobachtet.)

Aus dieser Zusammenstellung ergibt sich nichts Wesentliches, was nicht schon bei Sattler zu finden wäre. Abducenslähmung ist 6 mal erwähnt (Fall 1, 3, 7, 8, 10 und 11). Im Fall 4 und 9 soll keine Lähmung vorhanden gewesen sein, bei Nr. 2 waren die Bewegungen nach allen Richtungen etwas beschränkt, bei Nr. 6 war der Bulbus „fast unbeweglich". In Fall 5 fand ich von Lähmungserscheinungen nichts erwähnt. Geräusche wurden, Fall 7 ausgenommen, immer gehört[1]); ob und wo sie continuirlich mit systolischer Verstärkung oder intermittirend waren, ist meist nicht angegeben. Die Unterbindung der Carotis communis war 3 mal von Erfolg; freilich musste in Fall 4 die Enucleation, in Fall 2 diese und später noch die Ausräumung der Orbita vorgenommen werden. In den Fällen 1, 3, 5, 8, 9 und 11 trat ohne Unterbindung Heilung, resp. Besserung ein bei mehr abwartender Behandlung (Eis, Digitalcompression der Carotis communis, Instrumentalcompression derselben, Jodkali, Ergotininjectionen, in Fall 1 noch Setaceum im Nacken u. s. w.). Es kann natürlich erst später darüber entschieden werden, ob diese Erfolge vollständig und ob sie dauernd waren. Jedenfalls beweisen diese 6 Fälle, dass man in den letzten Jahren fast immer erst längere Zeit die Compression der Carotis comm. versucht hat und, wenigstens für die erste Zeit, mit dem Erfolg zufrieden war. In Fall 6 wurde die Unterbindung verweigert, Compression nicht ertragen; Patient starb nach circa 1½ Jahren, durch heftige Blutungen aus der Schläfe erschöpft. Ueber die Behandlung und über das weitere Schicksal des Falles 10, der in der Ophth. Society of the United Kingdom vom 8. März 1883 berichtet wurde, habe ich nirgends Nachrichten gefunden. Fall 9 (Glascott) ist als „Orbitalaneurysma" veröffentlicht. Ich habe ihn in der Tabelle mit aufgeführt, weil ich glaube, dass auch bei ihm eine Carotisruptur Ursache des 1½ Monate nach Schädelfractur auftretenden pulsirenden Exophthalmus war. Es fehlt freilich die Abducenslähmung, diese fehlte auch in Fall 4 (Lloyd); nicht continuirliche Geräusche wurden auch im Fall 11 constatirt.

Im Anschluss an diese Betrachtungen und an die gewiss bekannten, hier nur für „Gaumenschüsse" speciell zusammengestellten diagnostischen und prognostischen Bemerkungen berichte ich über zwei auf der chirurgischen Klinik der Charité beobachtete Gaumenschüsse (1. Fall Tabelle Nr. 11), die in mancher Beziehung wohl selten genannt werden dürfen. Für die Erlaubniss zur Veröffentlichung bin

1) Vergl. auch E. v. Wahl, Die Diagnose der Arterienverletzung (Sammlung klin. Vorträg. Nr. 258).

ich dem Director der Klinik, Herrn Geheimrath Bardeleben, zu ganz besonderem Danke verpflichtet.

I. Der Patient, ein 20 Jahre alter Malergehülfe, wurde am 4. Juni 1885 Morgens früh in bewusstlosem Zustande im Thiergarten gefunden; neben ihm lag ein kleiner Revolver. Auf dem Transport ins Charitékrankenhaus erfolgte mehrfach Erbrechen, welches sich im Laufe des ersten Tages noch öfters wiederholte, dann aber Abends, ungefähr gleichzeitig mit dem Schwinden der Bewusstlosigkeit, aufhörte. Dabei waren bei dem jungen, kräftigen Menschen weder Lähmungen, noch Contracturen vorhanden; die Pupillen waren gleich weit, reagirten gut und beiderseits gleich auf Lichtreiz, die Athemzüge, 24 in der Minute, waren tief und ruhig, der Puls 76, also jedenfalls nicht verlangsamt, kräftig, nicht ganz regelmässig (ab und zu ein paar schwächere Schläge). An und in der Nase befanden sich Blutgerinnsel; die Ohren waren frei, die Trommelfelle intact. Bei näherer Besichtigung fand man an der hinteren Hälfte des harten Gaumens, etwas nach links von der Mittellinie, eine kaum 1 Cm. im Durchmesser haltende Schussöffnung mit verbrannter Umgebung. Sonstige Verletzungen im und am Munde nicht zu finden. Bei der Durchsuchung der Taschen fand man noch einige kleine Revolverpatronen von 7 Mm. Durchmesser bei 12 Mm. Länge.

Am Abend des Aufnahmetages war die Respiration 32, der Puls 92, die Temperatur 36° C. Patient gab auf laute Fragen langsame, aber sachgemässe Antworten. Auf dem, angeblich früher besseren, linken Ohre hörte er gar nicht, auf dem rechten soll mässige Schwerhörigkeit schon lange bestehen. Knochenleitung erhalten. Er klagte nur über Kopfschmerzen, namentlich in der linken Kopfhälfte, lag immer auf der rechten Seite, drehte den Kopf, wenn man ihn umwandte, wieder zurück, war etwas benommen, schlief viel.[1])

Es war (und blieb in den nächsten 4 Tagen) also nichts, woraus man auf tiefere Läsionen hätte schliessen können, als eine geringe Benommenheit oder Schlafsucht, das Blut an der Nase, das stete Liegen auf der rechten Seite, die Kopfschmerzen und die Taubheit links. Die geringe Unregelmässigkeit des Pulses verlor sich schon am nächsten Tag. Blutungen aus den Ohren waren nicht da, auch kein anderer verdächtiger Inhalt in den äusseren Gehörgängen, freilich bei intacten Trommelfellen; doch hatten letztere ihre normale weissliche Farbe (rechts Verdickung, Einziehung) und liessen kein Roth durchschimmern.[2]) Ob etwa aus den Tuben Abfluss von Blut stattgefunden hatte, liess sich nicht constatiren, weil für das Blut in Mund- und Schlundhöhle eine näher liegende Veranlassung vorlag — der Gaumenschuss, welcher auch die weitere diagnostische Verwerthung des überhaupt zweifelhaften Symptoms der Blutgerinnsel in und an der Nase[3]) unmöglich machte. Emphysem oder Sugillationen an den Augen waren nicht vorhanden, letztere weder am Bulbus, noch an den Lidern; Symptome von Seiten der Basisnerven fehlten, bis auf die Taubheit links.

Während nun die Gaumenwunde in wenigen Tagen verschorfte und bald ganz verheilte, lag Patient immer wie im Halbschlummer auf der rechten

1) Vergl. v. Bergmann l. c. S. 390.
2) Vergl. v. Bergmann l. c. S. 233. — Sattler l. c. S. 760, Anmerkung.
3) Bardeleben l. c. S. 48. — v. Bergmann, S. 227.

Seite, klagte nur auf Befragen (ohne Sprachstörung), hatte Appetit, regelmässigen Stuhlgang, im Urin weder Eiweiss noch Zucker.[1]) Temperatur und Athemfrequenz blieben ziemlich gleich und normal; der Puls wurde etwas langsamer; mehrfache Notirungen ergaben in den ersten 2 Tagen 96, 84, dann 68, 60 bis zu 56 Schlägen in der Minute.[2]) Zu derselben Zeit (also nach 4 Tagen) wurde eine leichte linksseitige Facialislähmung gefunden; Stirnrunzeln nur rechts, Orbicul. oculi wirkt links nicht vollständig (beim Schliessen der Augen bleibt links eine kleine Spalte), der linke Mundwinkel hängt etwas herab, Zäpfchen hängt nach rechts, Geschmacksverhältnisse zweifelhaft (auf beiden Zungenhälften unsicher bei sauer, süss und bitter; Patient schiebt die Zunge an den Gaumen, wenn er schmecken will). Die Zunge ist frei beweglich, wird auch ziemlich in der Mittellinie vorgestreckt, was bei dem Schiefstehen der Mundwinkel nicht leicht zu entscheiden war. Beim Essen half Patient mit den Fingern nach, wenn der Bissen links zwischen Zahnreihe und Wange gerathen war. Am nächsten Tag hatten die Erscheinungen noch zugenommen; das linke obere Lid hing herab, konnte nicht gehoben werden (Oculomotor., Levat. palpebr.); dabei reagirte die Pupille noch, an den Augenbewegungen fiel noch keine Veränderung auf.

Der Puls hob sich wieder auf 72—80, zeigte also keine der Verlangsamung folgende krankhafte Beschleunigung[3]) und ist ungefähr so geblieben bei allem sonstigen Wechsel in den Erscheinungen.

Am 15. Juni, also 11 Tage nach der Verletzung, 5 Tage nach dem Auftreten der Ptosis und 6 Tage nach dem Auftreten der Facialislähmung, zeigte sich die linke Pupille weiter als rechts, reactionslos, der Bulbus etwas vorgetrieben; diese geringe Protrusion konnte auf eine vollständige Lähmung sämmtlicher Augenmuskeln mit bezogen werden, welche an diesem Tage constatirt wurde; das linke Auge stand auch bei energischen Bewegungen des rechten wie angenagelt.

Es handelte sich also jetzt um eine zugleich mit der Verletzung entstandene Lähmung des linken Acusticus, ferner um eine allmählich entstandene, allmählich vollständig gewordene Lähmung des linken Facialis, Oculomotorius, Trochlearis und Abducens.

Am 19. Juni, also wieder 4 Tage später, fand sich dasselbe Bild; aber das linke Auge machte beim Blick nach unten eine, freilich kaum merkliche Raddrehung[4]) (Obliqu. sup., Trochlearis). Diese Raddrehung wurde allmählich deutlicher und blieb fast 14 Tage lang die einzige Bewegung, welche das linke Auge ausführte (s. S. 404). Der bis auf einen schmalen Streifen dicht unter der Hornhaut vom unbeweglichen Oberlid bedeckte Bulbus war noch stärker vorgetrieben, hatte aber normale Tension (= rechts), war auf Druck nicht empfindlich, pulsirte nicht. Weder jetzt, noch vor-

1) Vergl. Morian, Langenbeck's Archiv. Bd. XXVIII. S. 803. Auf Urobilin (vergl. v. Bergmann in Langenbeck's Archiv. XXXII. S. 728) ist der Urin nicht untersucht, auch später nicht.

2) Vergl. v. Bergmann, Ueber den Hirndruck. S. 705 in dem eben erwähnten Bande des Langenbeck'schen Archivs.

3) Vergl. v. Bergmann, Ueber den Hirndruck. Ebenda. Bd. XXXII. S. 705.

4) Vergl. Sattler l. c. Fall Nr. 9. S. 775.

her und nachher, zeigten sich Sugillationen am Bulbus oder an den Lidern. Die Erscheinungen an der Bindehaut fingen mit der Protrusion an, zuerst leichte Röthung und oberflächliche Gefässerweiterung, dann bildete sich in 6 Tagen starke Chemosis, so dass aus dem oben erwähnten offenen Querspalt ein dicker leicht blutender Wulst hervorsah. Durch Scarificationen und Druckverband, unter welchem beide Lider durch Pflasterstreifen über den Wulst zusammengezogen wurden, gelang es, diese Stauungserscheinungen in Schranken zu halten und in einigen Wochen zu mildern. Eine Pulsation des Augapfels wurde erst am 7. Juli, 1 Monat nach der Verletzung entdeckt; anfangs schwach, nach einigen Tagen deutlicher, eine Zeit lang sogar sichtbar, war sie fast 3 Monate lang auf den Bulbus beschränkt, d. h. zwischen ihm und oberem resp. unterem Orbitalrand war, auch nicht an der Innenseite, etwas Pulsirendes zu fühlen (s. u. S. 404). Patient hatte selbst eine Veränderung bemerkt; er klagte darüber, dass das Sausen im Kopfe immer schlimmer werde; „es klänge, als ob eine tiefe Saite der Bassgeige gestrichen würde". Druck auf die linke Carotis brachte die subjectiven Erscheinungen sofort zum Verschwinden. Nachlassen durfte dieser Druck aber nur ganz allmählich, weil Patient sonst heftige Schmerzen im Kopfe hatte, „als ob er platzen müsse". Mit dem Stethoskop hörte man über dem Auge und über dem ganzen Schädel ein lautes, blasendes, systolisches Geräusch, langgezogen, aber nicht continuirlich; dies auch nicht auf und dicht über dem Auge; Patient selbst fühlte Beides; ein fortwährendes Sausen und stossweise Geräusche. Bei Compression der Carotis communis wurden die Geräusche wohl schwächer, aber verschwanden nicht; auch bei längerer Untersuchung keine musikalischen Geräusche; kein Pfeifen (Piaulement).[1]) Die beim ersten Auftreten von Erscheinungen am Auge vorgenommene nähere functionelle und ophthalmoskopische Untersuchung ergab für das rechte Auge normale Verhältnisse (Emmetr., S $^{15}/_{20}$ kaum wegen kleiner Hornhauttrübungen), das linke Auge, welches angeblich immer „viel schlechter" gewesen war, als das rechte, hatte mit mittleren Concavgläsern S $^{15}/_{100}$ bei diffusen Hornhauttrübungen. Gesichtsfeld frei (nur mit Handbewegungen und Fingerzählen bei heller und herabgesetzter Beleuchtung untersucht). Brechende Medien klar, keine Glaskörpertrübungen. Augenhintergrund bietet Stauungserscheinungen (enge Arterien, weite, geschlängelte „schwarze" Venen, keine Stauungspapille). Pulsirende Erscheinungen waren an den Gefässen der Papille auch später, nach dem Auftreten des pulsirenden Exophthalmus, nicht zu finden; Compression der Carotis comm. hatte auf die Gefässverhältnisse im Bulbus keinen Einfluss.[2]) Bei Fingerdruck auf den Augapfel sah man wohl schwachen Venenpuls auf der Papille, aber keine Arterienpulsation (Verschiebung oder Erweiterung) auftreten.[3]) Durch unregelmässigen Astigmatismus waren diese Untersuchungen sehr erschwert; es war z. B. kaum möglich, ein ganz deutliches aufrechtes Bild zu bekommen; der Augenhintergrund „tanzte" in höchst unregelmässiger, bunter Weise. Die Papille zeigte ausserdem tiefe (physiologische) Excavation und

1) Sattler l. c. S. 750 u. 897. Vergl. auch den Fall Gayet (Tabelle Nr. 8).

2) Vergl. Walker bei Sattler l. c. S. 751 u. 900.

3) Vergl. Helferich, Ueber Arterienpuls der Netzhaut. Festschrift zur 3. Säcularfeier Würzburgs. S. 150, und Sattler l. c. S. 895. (Leipzig 1882.)

nach innen oben (umgekehrtes Bild) eine atrophische Sichel. Die Tension des Augapfels war nicht erhöht, sie war der des rechten gleich, Sensibilitätsstörungen waren weder an der Hornhaut, noch im Gebiete des Supra- und Infraorbitalis nachzuweisen.

So war das Krankheitsbild nach ungefähr 1½ Monaten. Ueber die Diagnose einer Ruptur der Carotis int. im Sinus cavernosus oder schon im Canalis caroticus (bei der langsamen Entwicklung der Symptome, vergl. Sattler l. c. S. 891) konnte kein Zweifel bestehen. Der Patient, der mich lange Zeit jeden Morgen mit „einseitiger Freundlichkeit" begrüsste, hat sich oft langwierigen Prüfungen und therapeutischen Maassnahmen mit anerkennenswerther Geduld unterzogen.

Dass es sich nicht um einen completen, ausgedehnten Bruch der Basis, sondern um eine Erschütterung der Pyramide, ein Auf- und Zurückschnellen, vielleicht mit Infraction an der schwächsten Stelle handelte, durch welche zuerst und am meisten die an der Hinterflächedes Felsenbeins gelegenen Theile (Acusticus, Facialis und Abducens) gelitten haben, glaube ich auf Grund der jetzt über 8 Monate langen Beobachtung annehmen zu dürfen. Die Carotis interna wird an circumscripter Stelle gequetscht sein und, bei allmählichem Durchbruch, in einigen Wochen sich das Aneurysma arteriosovenosum gebildet haben. Man kann auch annehmen, dass es, bei kleinem Riss, in geringem Maasse von vornherein bestand, eventuell weiter zurück innerhalb des Felsenbeins im Canalis caroticus (s. o.), und dass es, ehe Pulsation sich zeigte, Drucklähmung der benachbarten Nerven verursachte. Die Stelle weiter vorn, etwa an der Ophthalmica innerhalb des Schädels, im Canalis opticus oder in der Orbita zu suchen, geht nicht wohl an; das späte Auftreten des Exophthalmus, das Fehlen deutlicher Sugillationen an Bulbus und Lidern, das Verhalten der Retinalgefässe, die Ausbreitung der Geräusche über den ganzen Schädel (obwohl sie nicht continuirlich waren), endlich das lange Intactbleiben des Opticus sprachen dagegen. Andere Ursachen für pulsirenden Exophthalmus, wie Bersten eines wahren Aneurysmas an Ophthalmica oder Carotis int., ein Aneurysma per anastomosin, blutreiche pulsirende Tumoren oder gar vasomotorische Lähmung des gesammten orbitalen Arteriensystems brauchen wohl kaum hier in Betracht gezogen zu werden (Sattler l. c. S. 864ff.).

Der weitere Verlauf gestaltete sich nun so, dass das Allgemeinbefinden, mit Ausnahme der ersten Tage, immer gut blieb; Schmerzen und Sausen im Kopf blieben die einzigen Beschwerden; Patient hatte nie Fieber; Athmung und Puls waren bis auf die Tage, an denen sich die ersten Läh-

mungserscheinungen zeigten und an denen der Puls verlangsamt war, stets normal. Es bliebe noch zu erwähnen, dass er nie Nackenstarre, nie Lähmungen oder Contracturen an den Extremitäten hatte. Als er über 1 Monat nach der Verletzung aufstehen durfte, klagte er über Schwindel [1]), ging aber, ohne zu schwanken, umher; schwankte auch nicht bei geschlossenen Augen, nicht bei schnellem „Kehrt"machen. Im Bette lag er immer wieder auf der rechten Seite, gab zuerst langsam, später prompt correcte Antworten [2]), wurde allmählich lebhafter, ging spazieren und bewegte sich zuletzt (mit Druckverband und Compressorium auf der Carotis, s. u. S. 407) fast wie ein Gesunder.

Die Protrusion ist bedeutend geringer geworden; während eine Zeit lang der Hornhautscheitel den unteren Orbitalrand um 12 Mm. überragte, sind es jetzt, 8 Monate nach der Verletzung, kaum 6 Mm. (auch rechts 2 Mm.). Der chemotische Querwulst ist vollständig verschwunden, die Conjunctiva bulbi, namentlich von oben her, mit oberflächlichen geschlängelten Venen besetzt. Die Hornhauttrübungen haben nicht zugenommen, die Sehschärfe ist etwas geringer geworden ($^{15}/_{200}$), Patient ist in der Farbenerkennung bis auf Blau unsicher geworden; das Gesichtsfeld ist intact, ein centrales Skotom auch nicht nachzuweisen. Die Stauungserscheinungen am Augenhintergrund sind mit der Protrusion gestiegen und gefallen, eine Zeit lang so stark, dass die Arterien kaum zu erkennen, die Venen so stark geschlängelt waren, dass sie stellenweise weit in den Glaskörper hineinzuragen schienen (wie weit, konnte wegen des unregelmässigen Astigmatismus nicht bestimmt werden), sind sie seit circa 5 Monaten viel geringer geworden; dafür hatten sich in der Peripherie viele kleine, nur zum Theil in der Nähe von Gefässen liegende und in der Nähe der Macula ein dunkles Blutextravasat von $^1/_3$ Papillengrösse eingefunden. Die Papille selbst betheiligte sich an der ödematösen Schwellung nur mit der nasalen, von der oberen und unteren Hauptvene begrenzten Hälfte; diese ragte weit über die andere, blasse, mit scharfem Rand und atrophischer Sichel versehene Hälfte hervor. Auch das ist mit der Protrusion bedeutend zurückgegangen. Die Linse blieb klar, trotz der Beeinträchtigung des Stoffwechsels durch die lange anhaltende Stauung. [3])

Wenn wir nun die Erscheinungen in den einzelnen Nervengebieten verfolgen, so kann von vornherein constatirt werden, dass Acusticus und Abducens noch jetzt absolut gelähmt sind; betreffs der anderen wird es sich empfehlen, jedes einzeln zu erläutern. Am Facialis zeigten sich am

1) Vergl. Fischer l. c. S. 276, auch Bergmann l. c. S. 487.

2) Merkwürdige Uebereinstimmung mit einem v. Beck (l. c. S. 409) berichteten Fall: 2 Tage nach Schädelschuss Tod; Blut in der mittleren und hinteren Schädelgrube, Fissur von Meat. audit. int. nach vorn durch das Felsenbein. Eine bei der Section gefundene Fissur des Felsenbeins unter Anderem auch bei Löffler (S. 98); Tod 11 Monate nach der Verletzung. Derselbe Fall bei Fischer (S. 275). Vergl. Sattler l. c. S. 891.

3) Vergl. Michel, Das Verhalten des Auges bei Störungen im Circulationsgebiete der Carotis. Beiträge zur Ophthalmologie, Festgabe für Friedr. Horner. Wiesbaden 1881. (Katarakt bei Gefässerkrankungen an Carotis, z. B. Atherom, Aneurysma, Stenose.)

11. Juli, also nach circa 37 Tagen, die ersten Lebenszeichen, fibrilläre Zuckungen im Orbicularis oculi bei festem Schluss des anderen Auges; ganz langsam hat die Besserung zugenommen. Das Schiefstehen des Mundes, die Störungen beim Blasen, Pfeifen, Spucken, beim Essen, indem ein zwischen Zähne und Backen links hineingerathener Bissen erst mit der Zunge oder den Fingern hervorgeholt werden musste — das Alles ist verschwunden; das Zäpfchen hängt wieder genau in der Mittellinie. Störungen in der Sprache (spec.Lippenlaute) waren auch anfangs nicht da.

Der Trochlearis erholte sich, wie oben erwähnt, schon nach wenigen Tagen.

Am 1. Juli reagirte die Pupille deutlich, wenn auch träge, auf Lichteinfall, auch bei verdecktem anderen Auge. Anfangs folgte auf die Verengerung sofort wieder Erweiterung, auf die Contraction Erschlaffung, bald war die Pupille wieder normal. Eine Reaction auf sensible Reize war nicht nachzuweisen; wohl aber reagirte sie bei der Accommodation (Annähern des Fingers) zu einer Zeit, wo der Rectus internus noch nicht wirkte, also von Convergenz keine Rede war[1]) (Mitbewegung?). Auch in der Zeit vollständiger Pupillenstarre erfolgte auf Atropin maximale Erweiterung, auf Eserin Verengerung, welche aber so gering war, dass die Pupille doch etwas weiter blieb als rechts.

Allmählich fingen auch die übrigen Muskeln an zu functioniren, zuerst am 31. Juli der Levator palbebr., so dass der linke Bulbus, wenn auch nicht ganz so ausgiebig wie rechts, bei allen Bewegungen mitgeht, nur nicht nach aussen. Doppelbilder wurden, wohl der schlechten Sehschärfe links wegen, nie angegeben.

Seit circa 5 Monaten (im Zusammenhange mit dem Nachlassen der Protrusion?) hat sich[2]) am unteren inneren Rande der linken Augenhöhle ein erbsengrosser, pulsirender, auf leichten Druck sofort verschwindender Tumor gezeigt. In der Gegend der Incis. supraorbit. war, aber nur zeitweise und nur bei ganz leise aufgelegtem Finger, ein pulsatorisches Schwirren zu fühlen. Compression der Carotis comm. lässt Beides verschwinden. Die auscultatorischen Erscheinungen sind auch hier nicht continuirlich, obgleich Patient, wie erwähnt, auch über ein fortwährendes Sausen klagt. Er gibt an, in letzter Zeit zuweilen auf Minuten frei von diesen Beschwerden gewesen zu sein. Es ist noch nicht gelungen, ihn in einem solchen freien Moment zu untersuchen.

Wir müssen, wenn wir die Betrachtung des Falles nicht unvollständig lassen wollen, auch diejenigen Symptome erwähnen, welche er nicht darbietet. Sehen wir ab von dem bei einer Schussverletzung der Basis bemerkenswerthen Fehlen sonstiger Fractursymptome (Sugillationen, Blut u. s. w. aus dem entsprechenden Ohr), so ist doch das Fehlen von Symptomen einer Verletzung des Trigeminus und

1) Vergl. Jacobson, Beziehungen der Veränderung und Krankheiten des Sehorgans zu Allgemeinleiden und Organerkrankungen. Leipzig 1885. S. 94. (Diese Reaction trat auch bei verdecktem rechten Auge ein.)

2) Sattler l. c. S. 761 u. 884.

Opticus dabei unstreitig höchst auffallend. Es wurde schon betont, dass wir uns bei diesen Verletzungen nicht wie bei anderen Basisfracturen das Bild der Bruchlinien mit Ausläufern u. s. w. (directe, direct fortgesetzte, indirecte Brüche) construiren können, wenn aber nach Hölder, Berlin, Friedberg 90 Proc. der Basisfracturen mit solchen des Orbitaldaches verbunden und dabei die Wände des Canalis opticus ganz besonders gefährdet sind [1]), wenn wir die von Berlin, Reich, Hölder, v. Oettinger u. A. constatirte grosse Häufigkeit von Sehstörungen nach Schädelschüssen bedenken [2]), so ist es auffallend, dass bei unserem Patienten die ersten und nicht etwa progressiven, sondern seit circa 6 Monaten sich gleichbleibenden Symptome von Seiten des Opticus (Farbenverkennung s. oben, rechts werden die Farben prompt angegeben) sich erst 2 Monate nach der Verletzung und 1 Monat nach dem Auftreten des pulsirenden Exophthalmus zeigten. Der Sehnerv hat also eine langdauernde Zerrung und eine zeitweise enorme Stauung relativ gut ertragen; die jetzt wieder verschwundenen Netzhautblutungen und die voraussichtlich den Schluss bildende Atrophie sind dann hier nicht gut als Folgen einer Verletzung des Canalis opticus, sondern besser als Endeffect langdauernder Stauung mit schliesslichen Veränderungen an den Gefässwänden aufzufassen.[3]) Eine oben nicht erwähnte Stelle (im umgekehrten Bilde nach unten von der Papille) deutete darauf hin. Hier war der Verlauf einer Vene durch einen kleinen weissen Fleck (verändertes Blutextravasat) unterbrochen, ohne dass bleibende Störung der Circulation stattgefunden hätte; das centrale Stück war nicht blutleer. Auch dieser Fleck war nach einigen Wochen verschwunden.

Ausser dem Opticus galt von vornherein der Trigeminus (1. Ast) für verdächtig; man mochte sich die Wirkung des Schusses construiren, wie man wollte, sie musste hauptsächlich an der Stelle eingetreten sein, wo zwischen Fissura orbit. super. und hinterer Fläche des Felsenbeins alle die erwähnten Nerven recht dicht nebeneinander liegen. Hier hatte aber der Trigeminus, wohl begünstigt durch seine mehr laterale Lage, eine Bestätigung der bekannten Thatsache geliefert, dass die Nerven recht resistente und auch bei Schussverletzungen im Ausweichen sehr geschickte Gebilde sind; die Sensi-

1) Bergmann l. c. S. 200ff., 214. 397. — Morian l. c. S. 803. — Berlin, Verletzungen der Orbita, Gräfe-Sämisch, Handbuch der Augenheilkunde. XI. Kap. S. 615ff.

2) Bergmann l. c. S. 353. — Berlin l. c. S. 627.

3) Vergl. Berlin l. c. S. 613 u. 626. — Sattler l. c. S. 598.

bilität der Hornhaut, der Bindehaut, der Lider, Stirn u. s. w. blieben normal; nach 3 Wochen stellten sich Erscheinungen einer leichten Reizung ein. Die Haut der linken Gesichtshälfte (auch die Mundschleimhaut) links war auf Druck, Stich, Kneifen, Berührung mit etwas heissen Glasstäbchen empfindlicher als rechts; die Austrittsstellen des Supra- und Infraorbitalis auf Druck sehr empfindlich; Anomalien der Thränen- oder Speichelsecretion wurden nicht beobachtet. Vielleicht handelte es sich um Neuritis descendens infolge entzündlicher Processe am Felsenbein in der Nähe des Ganglion Gasseri.[1]) Auch diese Erscheinungen sind vollständig wieder zurückgegangen, ohne dass sich bis jetzt Symptome einer der Reizung folgenden Lähmung gezeigt hätten. Im Gesicht des Patienten fällt eine stärkere Entwicklung (kein Oedem) der ganzen linken Hälfte auf. Geschlängelte und erweiterte Hautvenen sind nicht zu sehen bis auf eine, auch nur undeutliche Vene im oberen Lid. Beim Blick gerade aus steht der linke Bulbus etwas nach innen.

Die Behandlung bestand anfangs in Ruhe und Eis. Die Wunde wurde möglichst schonend gereinigt, nicht weiter nach Kugel, Knochensplittern oder Fissuren durchsucht, und als der pulsirende Exophthalmus sich zeigte, wurde die Compression der Carotis communis angewendet, theils als Vorbereitung für die in Aussicht genommene Unterbindung (Rivington, Nieden, Sattler, v. Bergmann u. A.), theils um zu prüfen, ob die verminderte Blutzufuhr zum Gehirn keine nachtheiligen Folgen haben und die Unterbindung überhaupt erlaubt sein würde. Da auch bei mässigem Druck auf die Carotis mit dem Finger oder mit einer aufgerollten Binde, namentlich bei gleichzeitigem Druckverband auf dem Auge, die Beschwerden bedeutend nachliessen, da während dieser Behandlung eine deutliche Abnahme der Protrusion, und Besserung auch der übrigen Folgen der Verletzung eingetreten ist, wurde bisher von der Unterbindung der Carotis communis Abstand genommen.

Essen, aufstehen, umhergehen darf der Patient nur mit dem Druckverband, das Zusammenziehen der Lider mit Pflasterstreifen ist natürlich längst nicht mehr nöthig. Vormittags bleibt er im Bette (wo er, auch Nachts, fast aufrecht sitzt); der Verband wird während dieser Zeit abgenommen und Bleiwasserumschläge applicirt. Bei dieser Modification wurde der Druckverband Monate lang recht gut vertragen. Die Compression wurde am besten, sicher und schonend

1) Vergl. Emminghaus bei Bergmann S. 403, freilich hier bei halbseitiger Gesichtsatrophie, und bei Sattler S. 873 Morton.

zugleich vom Patienten selbst mit dem Finger oder mit einer aufgerollten Binde oder einem Holzstückchen mit pelottenartig abgerundetem und gepolstertem Endstück ausgeführt. Es ist wohl nicht überflüssig, an dieser Stelle noch einmal zu betonen, dass die Compression nie plötzlich unterbrochen werden darf. In der letzten Zeit haben wir ein, wie es scheint, zweckentsprechendes Compressorium construirt.[1]) Ein stark gepolsterter, circa 1½′ langer, 1½″ breiter, an beiden Enden mit Schlitzen versehener Stahlbügel wird an den Nacken gelegt und durch ein 1″ breites Band (am besten ein Stück Bandeisen), welches vor den Hals zu liegen kommt, angespannt. Eine Pelotte, welche die Form eines Dreiecks mit breiter Basis und rundlich ausgezogener (fast 2″ langer) Spitze hat, wird unter das Band geschoben, so dass dieses der Basis der Pelotte breit anliegt oder hier durch besondere Schlitze (aufgenageltes Weissblech) hindurchgezogen werden kann. Dieses Compressorium besitzt die nöthige Stabilität, es verändert nicht allzu leicht seine Lage und ist doch vom Patienten leicht zu dirigiren. Bei mässiger Spannung desselben werden die Geräusche subjectiv und objectiv schwächer; ein leichter Fingerdruck auf die Pelotte genügt dann, um sie fast zum Verschwinden zu bringen. Mit diesem Compressorium geht der Patient auch Tags über umher, in der letzten Zeit oft ohne Druckverband auf dem Auge; dann muss freilich, damit der Druck immer annähernd rechtwinklig gegen die Wirbelsäule bleibt, der Mitte des Stahlbügels eine Rückenschiene angefügt werden, welche, auch gepolstert, durch ein paar Bindentouren in der Höhe der unteren Rippen locker befestigt wird. Selbstverständlich ist es nicht in fortwährender Wirksamkeit; 1 Stunde Compressorium, ½ Stunde Fingerdruck Morgens und Nachmittags mit Wechsel in der Applicationsstelle sind dem Patienten gar nicht schmerzhaft und werden auch der comprimirten Carotis nicht ernstlich schaden. Dass die Compression überhaupt nicht hilft, wenn sie nicht bald, in einigen Tagen, nach einigen „Sitzungen“ hilft, wird vielfach angegeben; wenn man aber die späten Spontanheilungen berücksichtigt, wird man die Wirksamkeit einer längeren, wiederholten Beeinträchtigung des Blutstroms im Aneurysma anerkennen.

Ob es gelingt, bei der angegebenen Behandlung vollständige Heilung zu erzielen, muss abgewartet werden. In unserem Falle

1) Andere Apparate, auch der von Nieden gebrauchte (s. Sattler l. c. S. 925 Anm.) scheinen mir nicht so sicher und bequem zugleich, wie der von uns angewendete, welcher noch am meisten Aehnlichkeit mit Esmarch's Aortencompressorium hat.

kann aber auch ruhig gewartet werden, weil eine deutliche, vorläufig immer noch zunehmende Besserung zu constatiren war und weil die Gefahr der Erblindung, welche sonst wohl zu frühzeitigen energischen Eingriffen (Unterbindung der Carotis communis) veranlasst, hier nicht so wichtig war; wir hatten es, wie die Angaben des Patienten, ferner die diffusen Hornhauttrübungen, die auf Myopie deutende Beschaffenheit der Papille beweisen, mit einem schon lange sehschwachen Auge zu thun. Ophthalmoskopisch wie functionell schwankte der Grad der Myopie in ziemlich bedeutenden Grenzen ($^1/_8$—$^1/_{20}$); daraus auf Veränderungen der Axenlänge zu schliessen, wäre in diesem Falle nicht gerechtfertigt. Bei einer Sehschärfe von $^{15}/_{100}$—$^{15}/_{200}$ ist auf die Angaben des Patienten kein besonderes Gewicht zu legen, auf die ophthalmoskopische Refractionsbestimmung aber auch nicht, weil dieselbe durch unregelmässigen Astigmatismus (wie schon erwähnt) und später durch die variirenden Stauungserscheinungen fast unmöglich war. Jedenfalls kann vorläufig die Carotisligatur in Reserve bleiben.

Die Bleikugel, welche im Knochen stecken oder abgeprallt und verschluckt [1]), oder abgeprallt und an eine Stelle geflogen sein kann, wo sie bis jetzt sich ruhig verhält, kann später immer noch gefährlich werden. Ein kleiner, in der linken Choane zu fühlender, mit Schleimhaut überzogener Höcker scheint der etwas dislocirte Proc. pterygoid. zu sein, welcher rechts nicht so prominirend zu fühlen ist. Da wir den Sitz der Kugel nicht einmal vermuthen können, ist es überflüssig, hier über Kugelsuchen, Extractionsversuche und ihre Gefahren [2]), über Einheilung von Kugeln in Geweben (Beck l. c. 154, Socin S. 15, Bardeleben l. c. III. S. 79, v. Bergmann l. c. S. 154 u. s. w.) zu sprechen. Auch wenn sie reactionslos einheilt und der Patient mit Taubheit und Abducenslähmung links, eventuell Opticusatrophie links davon kommt, er wird doch noch viele Jahre lang in Gefahr schweben.

II. Der zweite Fall von Gaumenschuss, den wir im letzten Jahre zu beobachten Gelegenheit hatten, betrifft einen 29 Jahre alten Schuhmacher, der sich am 26. November Abends mit einem kleinen Revolver (6 Mm.) in den Mund schoss. Starke Blutung, Bewusstlosigkeit. Auf dem Transport zur Anstalt erwachte der Patient und war bei der Aufnahme vollständig klar, klagte nur über Schmerzen in Mund und Schlund, in der linken Kieferhälfte, Ohr- und Nackengegend, über Steifigkeit im Nacken und Sausen im linken Ohr. Kein Blut aus Ohr oder Nase, keine Sugilla-

1) Bardeleben l. c. III. S. 423.

2) Vergl. Socin l. c. S. 17. — Löffler S. 62, 67, 68.

tionen, keine Lähmungserscheinungen, kein Erbrechen. Links hörte er die Uhr nur angelegt; äusserer Gehörgang frei, Trommelfell intact. Auf beiden Augen Emmetr., volle S, ophthalmoskopisch normal. In der linken Hälfte des weichen Gaumens befand sich eine erbsengrosse Oeffnung mit wulstiger, verbrannter, geschwärzter Umgebung, soweit sich bei mehrfachen Untersuchungen feststellen liess, ohne Communication mit der Schlundhöhle. Andere Verletzungen der Mundschleimhaut oder der Haut am Munde (Platzwunden) waren nicht vorhanden.

Puls, Respiration, Temperatur waren normal.

In den nächsten Tagen nahmen die Beschwerden zu, heftige Schlingbeschwerden bei Schwellung der Umgebung der Eingangsöffnung stellten sich ein; aus dieser entleerte sich eine zuerst blutige, nachher eiterige, höchst übelriechende Flüssigkeit; 3 Tage hinter einander traten Nachmittags resp. Abends heftige Schüttelfröste mit 39,0—40,0 Temperatur auf, bei klarem Bewusstsein, aber starker Zunahme aller Beschwerden. Patient klagte namentlich über heftige ziehende Schmerzen links im Nacken und Hinterkopf, ungefähr im Verbreitungsbezirk des linken Nerv. occipitalis magnus. Auf Druck empfindlich war besonders die Gegend unter dem linken Ohr, zwischen Unterkieferwinkel und Halswirbelsäule, ohne dass es gelungen wäre, hier eine die Gegenwart eines Fremdkörpers (der Kugel) andeutende Resistenz und locale Schmerzhaftigkeit aufzufinden.

Schon nach 3 Tagen liessen sämmtliche Beschwerden nach, die Schwellung im Munde, die Schmerzen hier und im Nacken resp. Hinterkopf verloren sich fast vollständig, der Ausfluss aus der Eingangsöffnung wurde geringer, das Sausen im Ohr hörte auf, die Uhr wurde auf einige Centimeter Entfernung gehört. Auf Druck schmerzhaft blieb eine Stelle, 1″ links von der Halswirbelsäule, ungefähr dem Querfortsatz des Epistropheus resp. des 3. Halswirbels entsprechend. Trotz dieser deutlichen Besserung und obgleich Entzündungserscheinungen im und am Halse gar nicht mehr vorhanden waren, hatte Patient heftige, ganz unregelmässige Schüttelfröste fast täglich, an einzelnen Tagen sogar mehrere Male, mit hohem Fieber, starken Schweissen, war etwas apathisch und matt. In den freien Intervallen hatte er gar keine Beschwerden, fürchtete sich aber fortwährend vor der Wiederkehr des Frostes; „sonst wäre er ja ganz gesund“. Herztöne rein, Herzdämpfung nicht vergrössert. Am 5. December Abends, also am 10. Tag, trat ohne besondere Veranlassung (Husten, Niessen, Brechbewegung u. s. w.) eine heftige Blutung aus der Oeffnung am Gaumen auf. Sie stand spontan, nachdem Patient circa 300 Ccm. Blut verloren hatte. Die Eiterentleerung aus der Schussöffnung hatte fast ganz aufgehört. Ohne dass an der Stelle der Verletzung oder am Nacken Schwellung und Schmerzen aufgetreten wären, wiederholten sich die atypischen Fröste; es traten profuse Durchfälle auf (zuerst am 14. December). Am 14. December wurde auch am linken Sternalrande von dem 3.—5. Rippenknorpel ein kratzendes, den systolischen Ton verdeckendes, mit der Respiration sich nicht merklich änderndes Geräusch entdeckt; 2. Pulmonalton klappend. Der Puls war ziemlich normal (80—100), die Respiration schwankte zwischen 25 und 40, Beides natürlich in den von Schüttelfrost freien Intervallen. An der Herzspitze und über der Aorta waren die Töne rein und deutlich, die Herzdämpfung zeigte auch jetzt keine Aenderung. Zugleich mit diesen Erscheinungen am Herzen, welche

der atypischen Fröste wegen auf Endocarditis ulcerosa (an der seltenen Stelle der Pulmonalklappen), aber auch auf Pericarditis bezogen werden konnten, stellten sich heftige Schmerzen im rechten und 1 Tag später auch im linken Schultergelenk ein, ohne deutliche Schwellung. Petechien waren nicht zu constatiren. Milzdämpfung nicht vergrössert. Die Untersuchung der Lungen ergab ein negatives Resultat. Am 21. stellten sich die Symptome einer linksseitigen, am 22. die einer rechtsseitigen Pleuritis ein; der Auswurf war schleimig-eiterig, leicht bräunlich, nicht pneumonisch. Patient wurde immer benommener, liess Stuhl und Urin unter sich und starb am 26. December Mittags 1 Uhr, 1 Monat nach der Verletzung.

Die Behandlung bestand anfangs in Ruhe, Salicylsäurelösung zum Mundspülen und Gurgeln; grosse Gaben Chinin wurden ohne Erfolg gegen die (atypischen) Frostanfälle angewendet, später ein Chinadecoct gebraucht. Chirurgische Eingriffe unterblieben, da die Wunde rein aussah und sich weder im noch am Halse Entzündungserscheinungen auffinden liessen. Trotzdem musste der Zustand auf eine chronisch verlaufende septische Infection bezogen werden, welche nach 3 Wochen zu einer eiterigen Pleuritis führte. In derselben Zeit hatte sich auch die Sehschärfe verschlechtert; sie war rechts nur $^{15}/_{100}$, links $^{15}/_{50}$, die rechte Pupille war weiter als die linke und reagirte träge; der kurz nach der Verletzung normale Augenhintergrund zeigte rechts weissliche Verfärbung zwischen Papille und Macula mit unregelmässigen Pigmentanhäufungen (Urin war frei von Eiweiss). Eine eiterige Choroiditis resp. Panophthalmitis stellte sich nicht ein, ein Skotom war nicht nachzuweisen. Der linke Augenhintergrund, sowie beiderseits die Peripherie waren normal, keine Netzhautblutungen.[1]) Da es nicht gelang, eine Communication zwischen Schlundkopf und Eingangsöffnung nachzuweisen, so konnten wir uns den Schusskanal als einen Tunnel in der linken seitlichen Gaumen- und Rachenwand vorstellen; wo die kleine Kugel sass, liess sich auch in diesem Falle nur vermuthen. Die ausstrahlenden Schmerzen im Bereiche des Nerv. occipital. magnus, die schmerzhafte Stelle am Nacken machten es wahrscheinlich, dass sie sich am Querfortsatz des 2. Halswirbels, am blinden Ende des Schusskanals befand.

Bei dieser Richtung, zwischen Schädelbasis und aufsteigendem Unterkieferast zum obersten Theil der Halswirbelsäule, ist es wunderbar, dass keines der oben angeführten Gefässe verletzt wurde. Die primäre dem Schuss unmittelbar folgende Blutung hatte bald nachgelassen, die am 10. Tage auftretende Spätblutung stand auch spontan und stammte wohl aus keinem der grösseren, hier in Betracht kommenden Gefässe; vielleicht blutete die Palatina descendens, denn in dem, dem Foram. pterygopalatin. zunächst gelegenen Theile des weichen, dicht am Rande des harten Gaumens befindet sich die Schussöffnung. Die Quelle der Blutung konnte aber auch weiter zurück liegen; dann hörte jede Möglichkeit der genaueren Bestimmung einer Gefässverletzung auf. Die Schwerhörigkeit und das Ohrensausen konnte durch Schwellung der Rachenschleimhaut und Verschluss der linken Tuba bedingt sein.

Das relativ gute subjective Befinden trotz der heftigen und häufigen

---

1) Vergl. Bayer, „Sepsis im Puerperium". 58. Naturforscherversammlung in Strassburg. 2. Sitzung.

Schüttelfröste, trotz harter, trockener Zunge, trotz häufiger Diarrhöen ist bei septischen Infectionen öfters beobachtet.[1]) Ein Decubitus war nicht entstanden; erst in den letzten Tagen, als Patient immer benommener wurde, zeigte sich eine thalergrosse Röthung der Haut in der Kreuzbeingegend.

" Zahlreichere Beobachtungen werden vielleicht ergeben, ob für die bei Gaumenschüssen so schwer zu verhütende Infection des Wundkanals die Richtung des letzteren nicht von grosser Wichtigkeit ist, ob nicht bei mehr verticaler Richtung der Abfluss permanent, eine Infection seltener, der Verlauf gutartiger wird, als bei horizontalem oder schräg abwärts gerichtetem Kanal.

Bei der am 30. December (von Herrn Geheimrath Liman ausgeführten gerichtlichen) Section fand sich die Kugel in der hinteren äusseren Wand des Foramen jugulare, etwas in das Lumen desselben hineinragend, ganz nahe der Oeffnung in der hinteren Schädelgrube; der Wundkanal war fast horizontal nach links hinten gerichtet. Das Foramen jugulare liegt an der Aussenseite der Schädelbasis zwischen der äusseren Oeffnung des Canalis caroticus und dem Foramen stylomastoideum, beiden sehr nahe; um so merkwürdiger ist es, dass weder Facialis noch Carotis interna getroffen sind. Möglicherweise stammte die am 10. Tage auftretende, spontan stehende Blutung aus dem Sinus transversus oder aus der arrodirten Vena jugularis interna, an welcher aber bei der Section keine Oeffnung gefunden wurde; ihr centraler Abschnitt war collabirt und vollständig leer. Der Sinus transversus sowie der Sinus petrosus inferior linkerseits waren mit eiterig zerfallenen, der Wand fest anhaftenden Thromben gefüllt; an den entsprechenden Stellen des Kleinhirns war die Oberfläche schmutzig grünlich verfärbt. Die Thromben reichten bis zum Torcular Herophili, überschritten die Mittellinie nicht. Dem Vagus, Accessor. und Glossopharyngeus hatte die Gegenwart der das Foram. jugulare immerhin etwas verengernden Kugel und die spätere Sinusthrombose keinen Nachtheil gebracht.

Beide Pleurahöhlen enthielten eine reichliche eiterig-seröse Flüssigkeit; beide Lungen zum grössten Theil mit dicken, noch abziehbaren Schwarten bedeckt, der Herzbeutel mit der linken Lunge verwachsen. Im Herzbeutel sehr wenig klare Flüssigkeit, das Herz selbst intact (keine Residuen der bei Lebzeiten vermutheten Endocarditis; merkwürdig bleibt, dass die am linken Sternalrande hörbaren Geräusche nur systolisch waren und bei Inspiration und Exspiration gleich blieben). Die durchschnittenen Lungen waren überall lufthaltig, zeigten nirgends weder circumscripte, noch diffuse entzündliche Veränderungen. Auch in Leber, Milz, Nieren und Darmkanal wurden keine Metastasen gefunden. Vom Wundkanal nach unten, in den Weichtheilen des Halses, namentlich in der Gefässscheide der Jugular. interna war nichts zu entdecken, woraus auf eine directe Verbreitung der Entzündung hätte geschlossen werden können. Die Halswirbelsäule war intact. Eine nähere Untersuchung des rechten Bulbus wurde nicht vorgenommen. Bemerkenswerth ist noch, dass die in der Wand des Foramen jugulare festsitzende Kugel keine weiteren Fissuren veranlasst hatte.

1) Vergl. Keeley, „On Septicaemia". Brit. med. Journ. 5. Juli 1885.

Literatur.

Bardeleben, A., Lehrbuch der Chirurgie u. Operationslehre. 8. Ausg. Berlin 1881.
v. Bergmann, Die Lehre von den Kopfverletzungen. (Lfg. 30 der „Deutschen Chirurgie" von Billroth u. Lücke.) Stuttgart 1880.
Berlin, Krankheiten der Orbita. Kap. XI in Gräfe-Sämisch, Handbuch der gesammten Augenheilkunde.
Sattler, Pulsirender Exophthalmus. Ebenda. S. 745 ff.
König, Lehrbuch der speciellen Chirurgie. 2. Aufl. Berlin 1878.
Hofmann, Lehrbuch der gerichtlichen Medicin. 2. Aufl. Wien 1881.
Maschka, Handbuch der gerichtlichen Medicin. Tübingen 1881.
Skrzeczka, Aus der gerichtsärztlichen Praxis. (Vierteljahrschrift für gerichtliche Medicin. Jahrgang 1869. Bd. X. S. 146 ff.)
Socin, Kriegschirurgische Erfahrungen. Leipzig 1872.
Löffler, Generalbericht über den Gesundheitsdienst im Feldzug gegen Dänemark, Berlin 1867.
Beck, B., Die Schädelverletzungen. Freiburg i/Br. 1865.
Derselbe, Chirurgie der Schussverletzungen. Freiburg i/Br. 1871.
Fischer, Handbuch der Kriegschirurgie. 2. Aufl. Stuttgart 1882.
Heitzmann, C., Die descriptive und topographische Anatomie des Menschen. 2. Aufl. Wien 1875.
v. Wahl, E., Die Diagnose der Arterienverletzung. (Samml. klin. Vorträge. Nr. 258.)
Breitung, Ueber tödtliche Hirnverletzung in forensischer Hinsicht. Deutsche Medicinalzeitung. 1885. Nr. 53.
Lubrecht, Zur Casuistik des pulsirenden Exophthalmus. Deutsche med. Wochenschrift. 1883. Nr. 35.
Berliner klin. Wochenschrift. 1881. Nr. 16 und 1883. Nr. 23. (Schmidt-Rimpler, Vorstellung und Bericht über einen Fall von traumatischem pulsirenden Exophthalmus.)
Virchow-Hirsch, Jahresberichte, Schmidt's Jahrbücher.
Nagel, Jahresberichte. — Michel, Jahresber. pro 1883 (Referate über die Fälle von Glascott, Grey, Glover, Frost).
Die Lehrbücher der Augenheilkunde von Schweigger, Schmidt-Rimpler, Meyer.
Mooren, Fünf Lustren ophthalmolog. Wirksamkeit. S. 75 ff. Wiesbaden 1882.
Jacobson, Beziehungen der Veränderungen und Krankheiten des Sehorgans zu Allgemeinleiden und Organerkrankungen. Leipzig 1885.
Michel, J., Das Verhalten des Auges bei Störungen im Circulationsgebiete der Carotis. Beiträge zur Ophthalmologie, Festgabe für Friedr. Horner. Wiesbaden 1881.
Helferich, Fr., Ueber Arterienpuls der Netzhaut (aus der Festschrift zur 3. Säcularfeier Würzburgs. S. 129). Leipzig 1882.
Langenbeck's Archiv für klin. Chirurgie (Gurlt's Jahresberichte seit 1860); ferner Bd. XXV. S. 84 Körte, Zerreissung der Weichtheile des Mundes u. s. w.; Bd. XXVI. S. 466 Boegehold, Schuss in den Mund u. s. w.; Bd. XXVIII. S. 803 Morian, Zur Casuistik der Kopfverletzungen; Bd. XXXI. S. 898 Derselbe, 2 Fälle v. Kopfverletzung. mit Herdsymptomen; Bd. XXXII. S. 490 und 947 v. Schulten, Untersuchungen über Hirndruck u. s. w., und S. 705 v. Bergmann, Ueber den Hirndruck.

Centralblatt für praktische Augenheilkunde. 1881. S. 291 Referat über Rampoldi [Knapp, Hirschberg], 1 Fall von idiopath. pulsir. Exophthalmus); S. 354 (Refer. über Secondi, 1 Fall von traumat. pulsir. Exophthalm.); 1892. S. 29 u. 596 (Refer. über Noyes, Berger, Bull); S. 388 (Refer. über Sklifasowsky, ein idiopath. Fall); S. 437 (Refer. über 1 Fall von Weiss); 1883. S. 104 (Refer. über Gayet, 1 traumat. Fall); S. 306 (Refer. über Glascott); 1884. S. 293 (Rübel, 1 Fall von traumat. pulsir. Exophthalmus); 1885. S. 148 (Schmidt-Rimpler's Fall).

Archiv für Augenheilkunde. Bd. X. S. 641 (Nieden, 1 Fall von traumat. pulsir. Exophthalmus); Bd. XIII. S. 375 (Knapp, 1 Fall von traumat. pulsir. Exophthalmus) und S. 297 (Refer. über Glascott); Bd. XIV. S. 172 (Coggin, 1 Fall von idiopath. pulsir. Exophthalmus).

Klinische Monatsblätter für Augenheilkunde. Bd. XXI. S. 312 (Fall von Schmidt-Rimpler); Bd. XXII. S. 223 u. 339 (Refer. über Knapp's und Coggin's Fall).

Annales d'Oculistique. Bruxelles. Vol. 89 (1883) p. 35 (Gayet, Tumeur pulsatice de l'orbite, suivie de guérison).

Ophthalmic Review. July 1883. No. 21 (Glascott, Case of traumatic aneurism of the left orbit, cured by compr. of the carotid artery of the same side).

Med. Times and Gazette 1884. I. p. 247 (Alexander, 1 Fall von pulsir. Exophthalmus infolge einer grossen Gefässgeschwulst im Vorderlappen).

Brit. med. Journal. 23. Mai 1885. p. 1047 (Bradbury, 2 Basisfracturen; 1 Fall vom Wagen, eine Schussverletzung, zwei Kugeln ins rechte Ohr, eine sass im Proc. mast., eine im Felsenbein).

Lancet. 11. Nov. 1882. p. 799, Walter Lloyd (1 Fall von traumat. pulsir. Exophthal.); 17. März 1883. p. 457 Adams Frost (dasselbe, Sitzung der Ophth. Society); 31. März 1883. p. 539 Grey Glover (ein idiopath. Fall, bei dem von 9 Jahren eine Ruptur der Carotis int. geheilt war; nicht selbst beobachtet).

XXII.

Die heutigen Indicationen zu Gelenkresectionen nach Schussverletzungen, sowohl für primäre als secundäre Operation.

(Heilungsdauer und Erfolg beider in Bezug auf Erhaltung des Lebens und der Gebrauchsfähigkeit.)

Von

Dr. Schuchardt,

Stabs- und Bataillonsarzt des Füsilierbataillons Infanterieregiments Nr. 98 in Metz.

Die ungeahnten Erfolge, welche die Chirurgie seit der Einführung der Lister'schen antiseptischen Wundbehandlungsmethode in Kliniken und Friedenslazarethen aufzuweisen gehabt hat, berechtigen zu der Hoffnung, dass auch das Schicksal der verwundeten Soldaten in kommenden Kriegen ein ungleich günstigeres sein wird als bisher, dass eine grosse Anzahl von Gliedern, welche bisher der Amputation verfielen, erhalten bleiben und dass Pyämie, Septicämie und andere Wundkrankheiten, welche früher in den Kriegslazarethen nur zu zahlreiche Opfer forderten, in Zukunft nur ausnahmsweise das Leben der Verwundeten bedrohen werden. Schreckt doch der im antiseptischen Verfahren geübte Chirurg gegenwärtig vor keiner Operation zurück, die sich in den Grenzen der anatomischen Möglichkeit hält, weil er auf einen aseptischen Heilungsprocess mit Sicherheit rechnen kann.

Wie werthvoll aber auch diese Sicherheit eines aseptischen Wundverlaufs für die chirurgischen Eingriffe ist, ihr steht ebenbürtig zur Seite die Möglichkeit, die conservirende Behandlung in ungeahntem Maasse auszudehnen im Vertrauen auf ein frühzeitig eingeleitetes antiseptisches Verfahren. Verfolgt man die Bestrebungen der deutschen Kriegschirurgen, die seit den ersten schleswig-holsteinschen Feldzügen bis in die neueste Zeit immer nur darauf gerichtet waren, dem verwundeten Soldaten seine Glieder, und diese in möglichst brauchbarem Zustande zu erhalten, Bestrebungen, deren vielfache Misserfolge vorwiegend in einer nach heutigen Principien durchaus mangelhaften

Wundbehandlung ihren Grund hatten, so möchte man schon a priori annehmen, dass in kommenden Kriegen die Antisepsis bei der conservirenden Wundbehandlung ihre glänzendsten Triumphe feiern wird. Die 75 Fälle[1]) von complicirten Fracturen — bei denen 21 mal gleichzeitig die grossen Gelenke eröffnet waren — welche in der Hallenser Klinik binnen etwa 4½ Jahren zur Behandlung kamen, nur 8 mal zur Amputation und 7 mal zur Resection führten und sämmtlich heilten, müssen dem Kriegschirurgen eine unvergessliche Mahnung sein, die antiseptische Wundbehandlungsmethode, diesen[2]) „grössten Fortschritt, den die Chirurgie, seitdem sie überhaupt besteht, gemacht hat", dazu auszubeuten, dem Soldaten seine zerschossenen Glieder zu erhalten, die ihm fast immer mehr werth sind, als die besten Prothesen. Diese Mahnung wird den deutschen Kriegschirurgen um so willkommener sein, weil gerade sie es waren, welche in allen Kriegen der conservirenden Behandlung möglichst weite Grenzen steckten, seitdem von Langenbeck im ersten schleswig-holsteinschen Kriege die Gelenkresectionen zur Methode ausbildete und dadurch die conservirend-operative Behandlung in die Kriegspraxis einführte. Seitdem sind in allen deutschen Kriegen die Gelenkresectionen mit einer gewissen Vorliebe von den Chirurgen ausgeführt worden, doch haben die Resultate trotz der präcise gestellten Indicationen und der immer vollendeteren Operationstechnik mit Erhaltung des Periosts und Berücksichtigung wichtiger Nerven und Sehnen den gehegten Erwartungen nicht entsprochen. Dies geht schon aus den Stimmen der Gegner hervor. Konnte doch nach dem Feldzuge 1864 der dänische Professor A. G. Drachmann die Erklärung abgeben[3]), „dass die Resection des Ellbogengelenkes eine überflüssige und wegen ihrer mangelhaften Resultate in Betreff der Brauchbarkeit des Gliedes schädliche Operation sei. Die Conservativcur ohne Resection sei in der Regel gefahrlos und liefere zwar im Ellbogen ankylosirte, jedoch brauchbare Glieder", eine Ansicht, der sich Dr. Djörup, der Chefarzt der dänischen Armee, anschloss. Und während des Feldzuges 1870/71, welcher den deutschen Chirurgen schon wesentlich bessere Resultate lieferte, konnte Sédillot in einem Bericht an die Pariser Akademie[4]) vorschlagen, um weniger betrübende Resultate zu erzielen, auf complicirte Operationen — wie die Resectionen — zu ver-

1) Volkmann, Die Behandlung der complicirten Fracturen. Sammlung klin. Vorträge. Nr. 117—118. 2) Ebenda. S. 1.

3) Löffler, Generalbericht über den Gesundheitsdienst im Feldzuge gegen Dänemark 1864. S. 236 u. 237.

4) Journal de médecine et de chirurgie pratiques etc. Jahrg. 1870. S. 460—464

zichten, konnte für jede Schussverletzung der Extremitätenknochen und Gelenke die primäre Amputation resp. Exarticulation fordern und die conservirende Behandlung nur bei partiellen Fracturen der Hand, des Fusses und eines der beiden Unterarm- oder Unterschenkelknochen gestatten. Dies hält er für wahrhaft conservirende Chirurgie, weil sie das Leben rettet, indem sie die Glieder opfert.

Anders die deutschen Chirurgen. Zwar waren auch sie nicht befriedigt von den Resultaten der Gelenkresectionen, doch suchen sie die Ursache der vielen Misserfolge einerseits in dem mangelhaften Wundheilungsprocess, andererseits in der noch nicht genügend sorgfältig geleiteten Nachbehandlung. Von der antiseptischen Wundbehandlung, unter deren Eindruck sämmtliche Berichte über Gelenkresectionen aus dem Feldzuge 1870/71 geschrieben sind, erwarten sie alle auch für diese Operation eine neue Aera. Es entsteht deshalb zunächst die Frage: Ist die antiseptische Wundbehandlung in kommenden Kriegen für die ganze Armee überhaupt durchführbar?

Im Wesentlichen sind drei Factoren zur antiseptischen Wundbehandlung nothwendig: 1. gutes und reichliches Material, 2. in der antiseptischen Methode geschultes Personal und 3. die Zeit, um alle operativen Eingriffe unter den strengsten antiseptischen Cautelen auszuführen.

Diesen drei Bedingungen werden sich nach meiner Meinung in kommenden Kriegen unüberwindliche Schwierigkeiten nicht in den Weg stellen.

Was zunächst den ersten Punkt, die Beschaffung des antiseptischen Verbandmaterials betrifft, so ist der Standpunkt von Maas[1]) im Jahre 1870, dass sich die Erfordernisse des (typischen!) Listerschen Verbandes leicht überall hin, selbst bis in die Gefechtslinie, mitnehmen lassen, wohl zu optimistisch, vielmehr wäre die Einführung der antiseptischen Methode in die Kriegschirurgie wohl an der Schwierigkeit, dieses theure Material in ausreichender Menge zu beschaffen, gescheitert, wenn nicht das rastlose Streben unserer Kliniker und Militärärzte anderes Verbandmaterial eingeführt hätte, das billiger, leichter herzustellen und zu ergänzen ist, und an Sicherheit der Asepsis dem Lister'schen Verbande nicht nachsteht. Schon das Verbandpäckchen des Soldaten kann aus dauerhaft antiseptischem Material bestehen, wie dem Esmarch'schen[2]) antiseptischen Tampon, der Nussbaum-Port'schen[3]) antiseptischen Patrone oder einem

1) Kriegschirurgische Beiträge aus dem Jahre 1866. Breslau 1870. S. 77.
2) Vortrag, gehalten auf dem 5. chirurg. Congress 1876. Separatabdruck. S. 10.
3) Leitfaden zur antiseptischen Wundbehandlung. 4. Aufl. S. 123 u. 124.

Päckchen mit Bardeleben'scher[1]) Chlorzinkjute. Büchsen mit antiseptischem Streupulver und comprimirte Münnich'sche oder Bruns'sche Carboljute oder Esmarch'sche Tampons müssten in den Bandagetornistern und Lazarethgehülfentaschen die Stelle von Charpie und alter Leinewand einnehmen. Auch in den Truppenmedicinwagen liesse sich antiseptisches Verbandmaterial — comprimirte Jutepräparate und die vorzügliche und wie die Jute überall leicht zu ergänzende Bruns'sche Carbolgaze — an Stelle von Charpie und alter Leinewand unterbringen; reicht der Raum nicht aus — was wahrscheinlich — so könnte das Gepäck des Truppenarztes dem antiseptischen Materiale Platz machen. Bei Sanitätsdetachements und Feldlazarethen wäre die Schwierigkeit noch geringer, da hier eventuell durch Einfügung eines bisher nicht etatmässigen Wagens der erhöhte Bedarf an Verbandmaterial mitgeführt werden könnte. Die Wiederergänzung dürfte ebenfalls nicht besondere Schwierigkeiten bieten. Der bei Weitem grösste Theil an Rohmaterial wird den Sanitätsformationen aus der Heimath nachgesendet und kann ebenso gut aus Jute und Gaze, wie aus Charpie und Leinewand bestehen; die Zubereitung des Verbandmaterials aber kann in Tagen der Ruhe vom eigenen Personal erfolgen. Fehlt gelegentlich die Zufuhr an Rohmaterial und ist man auf die Requisition in Feindesland angewiesen, dann wird man Watte, Gaze, Mull, Gardinen und selbst Jute in jetziger Zeit wohl ebenso leicht auftreiben, als Leinewand und Charpie. An antifermentativen Stoffen dürfte nicht leicht Mangel entstehen, namentlich wenn man vom Sublimat, das sich ja so vorzüglich bewährt, für Imprägnirung der Stoffe ausgedehnten Gebrauch macht. Ob der anorganische Sublimatverband, der Sublimatsand, wie ihn Kümmel[2]) empfiehlt, sich viele Freunde erworben hat oder erwerben wird, mag dahingestellt bleiben; als ein brauchbarer Nothbehelf muss er jedenfalls nach den angeführten Erfahrungen angesehen werden.

Was zum antiseptischen Verbande, wenigstens für Sanitätsdetachements, sehr oft fehlt und fehlen wird, das ist das Wasser in genügender Menge und guter Qualität. Dies ist besonders wichtig, weil hier die ersten und zwar entscheidenden Maassnahmen getroffen werden sollen, weil der hier angelegte Verband oft über das Schicksal des Verwundeten entscheidet. Rühmt auch Pirogoff[3]) mit Recht an

1) Verhandlungen der deutschen Gesellschaft für Chirurgie. 1879. S. 47—51.

2) Ebenda. 1882. S. 322.

3) Das Kriegssanitätswesen und die Privathülfe u. s. w. 1877/78. Uebersetzt von Roth und Schmidt. Leipzig 1882.

unseren Sanitätsdetachements die Mitnahme von Wasser, so reicht dies Quantum leider bei Weitem nicht aus und ist anderes oft schwer zu beschaffen. Mangel an gutem Wasser war es zum grossen Theil, der v. Bergmann[1]) im russisch-türkischen Feldzuge zwang, das streng Lister'sche Verfahren aufzugeben und die antiseptische Occlusion in ausgedehntem Maasse zur Anwendung zu bringen; aus demselben Grunde und um Zeit zu sparen, werden auch wir sehr oft gezwungen sein, seinem Beispiele zu folgen und werden dies nicht zu bereuen haben, wenn wir gleich glänzende Resultate erzielen wie er.

Die zweite Bedingung für den antiseptischen Verband — geschultes Personal — betreffend, so wird auch sie in künftigen Kriegen zu erfüllen sein. Von jedem Militärarzt kann und muss verlangt werden, dass er in der antiseptischen Wundbehandlung geübt sei, es fehlt dazu weder an Anregung seitens der vorgesetzten Behörden, noch an Gelegenheit in den Friedenslazarethen. Ebenso sind die Civilärzte, welche jetzt ins Feld kämen, bereits alle von der Studienzeit her mit der antiseptischen Wundbehandlung vertraut und werden sich leicht in dieselbe hineinfinden, auch wenn sie in Friedenszeiten zur chirurgischen Thätigkeit keine Neigung oder Gelegenheit haben. Allerdings verdient Fischer's[2]) Rath vollste Berücksichtigung, den Sanitätsdetachements die tüchtigsten Chirurgen der Armee, ferner die Assistenten an chirurgischen Kliniken und Krankenhäusern zuzutheilen, weil auf dem Hauptverbandplatze eine reiche chirurgische Erfahrung, ein sicheres Können unerlässlich sind.

Der dritte Factor endlich, die Zeit, welche ein streng antiseptisches Verfahren beansprucht, spielt für den Hauptverbandplatz die grösste Rolle. Es ist in der That wohl die grösste Schwierigkeit, der enormen Anzahl von Verwundeten, wie sie die heutigen schnell feuernden Waffen liefern, noch am Schlachttage selbst genügende Hülfe zu leisten, eine Schwierigkeit, die durch das complicirte antiseptische Verfahren scheinbar noch gesteigert wird. Doch eben nur scheinbar. Die Erkenntniss, dass auch Schusswunden nur von aussen her verunreinigt werden, die vielfache Erfahrung, dass dieselben bei kleiner Eingangsöffnung unter dem Schorfe wie subcutane heilten, wenn sie nicht berührt waren, die Erfahrungen von Bergmann[3]), dass Projectile und selbst Fetzen von der Montirung in der Wunde

1) Die Behandlung der Schusswunden des Kniegelenks im Kriege. Stuttgart 1878. S. 15.

2) Handbuch der Kriegschirurgie. 2. Auflage. S. 460.

3) l. c. S. 20—32 u. 36.

einheilten — sie lehren, dass früher wohl nur zu oft der Finger, die Sonde des Arztes dem Verwundeten Gefahr brachten, und mahnen uns, diese Untersuchungen zu unterlassen und uns mit einem antiseptischen Occlusivverbande zu begnügen, wenn nicht sofortiges Einschreiten unbedingt nothwendig ist. Dadurch wird viel Zeit gewonnen werden, um so mehr, als die antiseptische Methode, verbunden mit fixirenden Verbänden, der exspectativen Behandlung viel weitere Grenzen steckt, als bisher; diese Zeit mag dann den Fällen zu Gute kommen, welche sofortige chirurgische Eingriffe erheischen, damit hier die strengsten antiseptischen Cautelen zur Anwendung kommen können.

Demnach halte ich es für möglich, in kommenden Kriegen die antiseptische Wundbehandlung vom ersten Verbande bis zur definitiven Heilung bei jedem Verwundeten, oder doch bei der grossen Mehrzahl, zur Anwendung zu bringen. Ueber die Nothwendigkeit, dieses Ziel zu erreichen, herrscht unter den Chirurgen wohl nur eine Stimme, weil die Resultate dieser Methode gegenüber der früheren eben zu glänzende, sichere sind.

Wenn es sich deshalb darum handelt, die heutigen Indicationen der Gelenkresectionen nach Schussverletzungen zu ermitteln, so bedeutet dies meines Erachtens, nachzuweisen: welchen Einfluss die antiseptische Methode auf die Behandlung der Gelenkschussverletzungen ausgeübt hat, ob und wie sie die Indicationen zur Resection modificirt hat.

Während früher Resectionen nur vereinzelt und namentlich auch in den Feldzügen selten ausgeführt wurden, führte v. Langenbeck dieselben im Jahre 1848 als Methode in die Kriegschirurgie ein und stellte bestimmte Indicationen für sie auf. Die folgenden deutschen und der nordamerikanische Krieg boten reiche Gelegenheit, die Indicationen und die erzielten Resultate zu prüfen. Selbstverständlich sind Meinungsdifferenzen in Betreff der Indicationen und der Zeit, wann die Operation auszuführen sei, nicht ausgeblieben und auch jetzt noch nicht ausgeglichen. Nur eins hat Gurlt[1]) in seinem grossartigen Sammelwerke durch Zahlen bewiesen, dass nämlich die bisher mit der Resection erzielten Resultate recht mässige sind.

In den deutsch-dänischen Feldzügen 1848—1851 wurden nur Resectionen des Schulter- und Ellbogengelenks, und zwar fast nur wegen „Zerschmetterungen und Zersplitterungen“[2]) der das Gelenk bil-

1) Die Gelenkresectionen nach Schussverletzungen. Berlin 1879.
2) Esmarch, Ueber Resectionen nach Schusswunden. Kiel 1851. Tabelle.

denden Knochen ausgeführt. Dieselben waren sowohl primäre, wie intermediäre und secundäre; doch nimmt die Zahl der primär ausgeführten Resectionen in den späteren Kriegsjahren (1849 u. 1850) beständig zu. Dies entspricht den ausserordentlich günstigen Resultaten, welche damals mit der primären Resection erzielt wurden, und die Esmarch veranlassten, den Grundsatz aufzustellen [1]), dass man bei allen Verletzungen der Knochentheile des Schultergelenks durch Schusswaffen sofort die Resection desselben vornehmen müsse, wenn nicht etwa andere Complicationen vorhanden sind, welche eine Exarticulation dringend erforderlich machen. Der conservirenden Behandlung kann Esmarch weder hier noch bei Ellbogenschussverletzungen das Wort reden, namentlich auch, weil bei letzteren durch dieselbe in keinem Falle [2]) vollständige Ankylosirung des Gelenks zu vermeiden sei. Daher soll man auch bei Ellbogenschüssen der Natur (S. 77) durch Operation zu Hülfe kommen. Partielle (S. 78) Resectionen verwirft Esmarch ganz wegen der grösseren Gefahr der Ankylose, wogegen er anführt (S. 81), dass 4—5 Zoll lange Stücke sowohl vom Humerus als von Ulna und Radius aus den Weichtheilen mit gutem Resultate herausgelöst sind.

Hand- und Fussgelenkresectionen wurden in diesem Feldzuge nicht gemacht; Hüftgelenkresectionen glaubt Esmarch jedoch — trotz der beiden und zwar unglücklich verlaufenen Fälle — bei constatirter Zerschmetterung des Oberschenkelkopfes der Exarticulation unter Umständen [3]) vorziehen zu müssen, weil die Resection an und für sich ungefährlicher sei. Dagegen empfiehlt er für alle durch Schusswaffen hervorgebrachten (S. 129) Kniegelenkswunden, bei denen eine Verletzung der Epiphyse des Femur oder der Tibia stattgefunden hat, die unmittelbare Amputation des Oberschenkels. Erwägt man, dass noch im Jahre 1868 v. Langenbeck [4]) eine Durchbohrung des Kniegelenks von vorn nach hinten ohne Knochenverletzung nicht für möglich hält, so kann man wohl annehmen, dass die grosse Mehrzahl der Kniegelenkschussverletzungen nach Esmarch's Ansicht dem Amputationsmesser verfallen war.

Die günstigen Resultate der primären Resectionen aus den Feldzügen 1848—1851 und die warme Empfehlung derselben durch Esmarch haben die Chirurgen des deutsch-dänischen Feldzuges 1864 nicht zur Nachahmung getrieben, denn von allen Resectionen dieses

1) l. c. S. 42. 2) l. c. S. 74.

3) Esmarch S. 125.

4) Rede über die Schussfracturen der Gelenke und ihre Behandlung. Berlin 1868. S. 38.

Feldzuges[1]) wurden secundär 59,18 Proc., intermediär 18,36 Proc., primär nur 16,32 Proc. ausgeführt. Gleichwohl empfiehlt Löffler[2]) die principielle Primärresection für Schussverletzungen des Schulter- und Ellbogengelenks und erhofft von derselben bessere Resultate. In der That waren die Resultate bekanntlich schlecht, aber schlechter noch nach der primären wie nach der secundären Resection, da die Mortalität nach Gurlt für die primäre 50 Proc., für die secundäre nur 34,48 Proc. betrug, während die intermediäre Resection sogar 61,11 Proc. Mortalität ergab.

Die Indication zur Resection bildete überwiegend ausgedehnte Knochenverletzung; blosse Kapselverletzung des Schultergelenks[3]) führte nie zur Resection, dagegen zwei Fälle von Gelenkschüssen mit Streifung des Oberarmkopfs und ein Fall von Schuss durch das Gelenk ohne Knochenverletzung. Ebenso war Knochenverletzung verschiedener Ausdehnung Anlass zur Ellbogengelenkresection, nur in zwei Fällen[4]) waren die Gelenkenden nicht verletzt. Fussgelenkresectionen wurden 1864 zum ersten Male in einem deutschen Kriege ausgeführt, und zwar 5 Fälle[5]) wegen ausgedehnter Zerschmetterung der das Gelenk bildenden Knochen, wo nur noch die Amputation in Frage kommen konnte.

Der nordamerikanische Bürgerkrieg 1861—1865 zeigt im Gegensatz zu den deutschen Kriegen — mit Ausnahme des Krieges 1848 bis 1851 — eine auffallende Bevorzugung der primären Resection seitens der amerikanischen Kriegschirurgen gegenüber der secundären. Die erzielten Resultate bei primärer Resection sind auch ganz besonders günstige, wenigstens was die Mortalität anbelangt, und in keinem der deutschen Kriege auch nur annähernd erreicht, ausser im Kriege 1848—1851. So wurden von sämmtlichen Schulterresectionen:

57,85 Proc. primär mit 30,66 Proc. Mortalität[6]),
27,51 „ secundär mit 40,90 „ „

ausgeführt, ferner am Ellbogen:

51,43 Proc. primär mit 21,38 Proc. Mortalität,
30,83 „ secundär mit 31,08 „ „

Die Indicationen zur Resection anlangend, so bilden Knochenverletzung in grösserem oder geringerem Umfange den Anlass zum operativen Einschreiten, der exspectativen Behandlung wird im Ganzen wenig vertraut. So ist Otis[7]) der Ansicht, dass die Zahl der-

1) Gurlt l. c. S. 233. 2) Löffler l. c. S. 279 u. 288.
3) Löffler l. c. zweite Lieferung. Tabelle.
4) Gurlt l. c. S. 249. 5) Derselbe l. c.
6) Gurlt l. c. S. 1218. 7) Derselbe l. c. S. 161.

jenigen Fälle von Schussbrüchen, in welchen die exspectative Behandlung zu empfehlen wäre, eine relativ kleine, und dass ein operativer Eingriff bei denselben im Allgemeinen vorzuziehen sei, und empfiehlt besonders die primäre Resection, die secundäre [1]) nur bei später Diagnose oder consecutiver Gelenkentzündung bei exspectativer Behandlung. Doch Julian Chisholm [2]) stimmt in die Empfehlung der primären Resection, wenigstens für das Kniegelenk, nicht ein, die Resultate derselben seien nach seinen Erfahrungen im Kriege so ungünstig, dass diese Operation ganz verlassen und lieber die Amputation im unteren Drittel des Oberschenkels gemacht werden solle, die relativ günstige Resultate gebe.

Der deutsch-österreichisch-italienische Feldzug 1866 zeichnet sich durch die geringste Anzahl von primären Resectionen aus, ja auf dem böhmischen Kriegsschauplatze ist kein einziger Fall [3]) von primärer Gelenkresection vorgekommen. Von sämmtlichen Schultergelenkresectionen [4]) waren nur 2,66 Proc. primär, 73,33 Proc. secundär, von Ellbogenresectionen 7,96 Proc. primär und 83,18 Proc. secundär. Indication zur Resection gaben überwiegend ausgedehnte Knochenzerschmetterung, doch weist Gurlt [5]) auch mehrere Fälle von Ellbogenschüssen ohne Knochenverletzung und einen Knieschuss ohne dieselbe nach, in dem es zur Resection kam. Ferner bildete wiederholt bedeutende Abreissung von Weichtheilen durch Granatsplitter (ohne Knochenverletzung) Indication für die Resection.

Diese offenbare Vernachlässigung der primären Operation ist um so auffallender, als die namhaftesten Chirurgen immer wieder die Primärresection empfahlen, so Stromeyer [6]) für Schulter-, Ellbogen- und Hüftgelenk, schon um die Gefahr der Pyämie zu verringern. Auch er will von der Resection an der oberen Extremität ausgedehnten Gebrauch machen und selbst leichte Knochenverletzungen nicht der conservirenden Behandlung überlassen. Für die untere Extremität schränkt er die Indication zur Resection sehr ein, hebt als Hauptnachtheil für Kniegelenkresectionen die bedeutende Verkürzung [7]), welche nothwendig resultiren muss, hervor und gestattet conservirende Behandlung nur bei einfacher Kapselverletzung [8]). Schon eine vorhandene Contusion der articulirenden Flächen indicirt nach ihm unter Umständen die Amputation, für welche auch die Thatsache genügt,

1) Gurlt l. c. S. 202. 2) Derselbe l. c. S. 218.
3) Derselbe l. c. S. 343. 4) Derselbe l. c. S. 1218.
5) Derselbe l. c. S. 372, 373, 374 und 398.
6) Maximen der Kriegsheilkunst. 2. Aufl. Hannover 1861. S. 490, 492, 503.
7) Derselbe S. 253. 8) Derselbe S. 5, 8, 519.

dass die Kugel durch das Kapselband tief eingedrungen und im Gelenk stecken geblieben ist. Diese auf seinen Erfahrungen beruhenden etwas sehr strengen Principien mildert Stromeyer (S. 523) durch die Empfehlung, in „geeigneten Fällen" doch die conservirende Behandlung und die Resection zu versuchen. Für Knochenverletzungen bei Hüftschüssen [1]) empfiehlt er primäre Resection bei sichergestellter Diagnose, die secundäre, wenn profuse Eiterung bei conservirender Behandlung eintritt. Sehr bemerkenswerth ist Stromeyer's [2]) Empfehlung der partiellen Resection bei Ellbogenschüssen, die allerdings häufiger Ankylose, aber darum nicht weniger brauchbare Arme und Hände liefere, eine Ansicht, die der Esmarch'schen durchaus entgegensteht, zu welcher aber auch Löffler [3]) nach den ungünstigen Resultaten des Feldzuges 1864 hinneigt.

Nicht wesentlich ändern sich Stromeyer's [4]) Ansichten nach seinen Erfahrungen an den Verwundeten von Langensalza. Er tadelt, dass von 21 Ellbogengelenkresectionen nur 7 primär, 14 secundär ausgeführt wurden, und verspricht sich nicht viel von der exspectativen Behandlung der Kniegelenkschüsse. Dass unter den 26 Heilungen bei 41 Kniegelenksschüssen 11 bei exspectativer Behandlung heilten, erklärt er durch die Annahme, es habe sich bei diesen um Contourschüsse gehandelt; doch führt er den Fall eines jungen Officiers an, bei welchem die Kugel in den Condylus internus des linken Femur eingeheilt ist, ohne bedrohliche Erscheinungen zu verursachen.

Die Hand- und Fussgelenkschüsse heilten fast durchweg bei exspectativer Behandlung.

Nach dem Feldzuge 1866 mehren sich die Stimmen für die Secundärresection. Zwar tritt Maas [5]) noch energisch für die primäre Operation ein und will sie beim Schultergelenk wie Ellbogengelenk angewandt sehen; auch befürwortet er noch die totale Resection des Ellbogengelenks. Beim Kniegelenk [6]) überweist er Kapseleröffnungen und isolirte Patellarbrüche der conservirenden Behandlung, verlangt für oberflächliche Verletzungen der Gelenkenden primäre Resection (mit vollkommener Kapselexstirpation), für weitergehende Fracturen die primäre Amputation. Ganz beachtenswerth erscheint

1) Stromeyer l. c. S. 503. 2) Derselbe l. c. S. 492.

3) l. c. S. 270.

4) Erfahrungen über Schusswunden im Jahre 1866. S. 48, S. 55—57, S. 58, S. 51c und 60.

5) Kriegschirurgische Beiträge aus dem Jahre 1866. Breslau 1870. S. 82.

6) Derselbe S. 89.

seine Empfehlung, bei Hüftschüssen [1]) einen Längsschnitt hinter dem Trochanter major anzulegen zur Sicherung der Diagnose, um je nach dem Befund conservirende Behandlung, Resection oder Exarticulation folgen zu lassen.

Dagegen betont Nendörfer [2]) besonders, dass es für die Frühresection keine Indication gebe, da eine grosse Anzahl von Fällen ohne Resection geheilt sei, bei denen dieselbe nach dem damaligen Standpunkte der Chirurgie durchaus indicirt gewesen wäre; auch seien die Resultate oft viel günstiger, als nach Resection gewesen, so namentlich bei Schultergelenkschüssen, nicht allein mit Lochschüssen, sondern mit Splitterung des Oberarmkopfes. Seine Indicationen für Resectionen sind daher: 1. allgemeine Reactionserscheinungen, welche das Leben der Verwundeten bedrohen, 2. anhaltender Schmerz, häufig wiederkehrende Entzündungen des Gelenks, profuse Eiterung, und 3. Functionsstörung, welche den Lebensgenuss in hohem Grade stört. Er kommt zu dem Schluss, dass diese Indicationen nur selten vor der dritten Woche, meistens später eintreten werden. Ferner tritt er für partielle [3]) Resection ein, warnt vor ausgedehnter Wegnahme von Knochen, da die Mehrzahl der Gelenkresectionen, bei denen sich die Säge weit in der Diaphyse bewegt, dauernd Schlottergelenke bleiben. Ebenso weist er auf die vielen günstigen Resultate der Conservativcur bei Kniegelenkschüssen [4]), zum Theil mit erheblicher Knochensplitterung hin und beschränkt wesentlich die Indication zur Amputation bei diesen Verletzungen.

Nach seinen in den deutschen Feldzügen und in Friedenszeiten gesammelten so reichen Erfahrungen stellt v. Langenbeck [5]) Grundsätze für die Behandlung der Schussverletzungen der Gelenke auf, die für die einzelnen Gelenke sehr verschieden sind. Während er für die Schussverletzungen des Schultergelenks in allen Fällen, wo nur das Gelenk verletzt ist, die Resection fordert, weil sie gefahrloser wie die Amputation und die exspectative Behandlung sei, ausserdem auch die Möglichkeit bietet, vollkommen brauchbare Glieder zu erhalten, ein Grundsatz, den er [6]) ebenso bei Ellbogengelenkschussverletzungen angewendet wissen will, steckt er der conservirenden Behandlung bei Kniegelenkschussverletzungen sehr weite

1) Maas, Ebenda. S. 86 und 87.

2) Der Fortschritt der behandelnden und operativen Chirurgie. Anhang zu Handbuch u. s. w. Leipzig 1867. S. 293—299.

3) Derselbe l. c. S. 311. 4) Derselbe S. 235.

5) Rede über die Schussfracturen der Gelenke und ihre Behandlung u. s. w. Berlin 1868. 6) Derselbe l. c. S. 11.

Grenzen, indem er sagt (S. 27): „Es gibt in der That kaum eine so ausgedehnte Zerschmetterung des Kniegelenks, welche nicht durch conservirende Behandlung geheilt werden könnte." Allerdings verlangt er (S. 5) die Einleitung derselben schon auf dem Schlachtfelde und zum Transport sorgfältigste Immobilisirung (S. 40) durch ungefensterten Gypsverband, warnt auch eindringlich vor Finger- und Sondenuntersuchung (S. 38) — Regeln, welche die heutige Antitepsik auch fordert und deren Befolgung v. Bergmann im russisch-türkischen Feldzuge so beispiellos günstige Resultate gab. Bei grossen Weichtheil- und Nebenverletzungen empfiehlt v. Langenbeck beim Kniegelenk die Amputation (S. 36), die Resection nur, wenn Patient die Amputation verweigert.

Den Zeitpunkt anlangend, so empfiehlt v. Langenbeck, wie Neudörfer, für die Mehrzahl [1]) der Schulter-, Ellbogen- und Fussgelenkschussverletzungen den Eintritt der Eiterung abzuwarten, also die secundäre Resection, nur bei Hüftgelenkschüssen (S. 24), die nicht mit ausgedehnter Weichtheilverletzung complicirt sind, fordert er primäre Resection.

Diese präcise gestellten Indicationen des Altmeisters der Kriegschirurgie, sowie seine Lehren für Methode und Nachbehandlung der Resectionen waren wohl allen deutschen Chirurgen in lebhaftester Erinnerung, als der Feldzug 1870/71 reiche Gelegenheit bot, sie zu erproben. Es verdient Beachtung, dass die für die Resection im Schulter- und Ellbogengelenk von v. Langenbeck gegebenen Indicationen im Ganzen nicht eingehalten, vielmehr der conservirend-exspectativen Behandlung wesentlich weitere Grenzen gesteckt worden sind. So berichtet Ernesti [2]) über 119 Fälle von Schussverletzungen des Schultergelenks mit einfacher Kapselwunde oder „nicht ausgedehnter Knochenverletzung", die bei der conservirenden Behandlung ein quoad vitam sehr günstiges Resultat gaben, indem nur 6 davon starben. Ebenso führt Dominik [3]) 163 Fälle von Ellbogengelenkschussverletzungen, bestehend in Kapselverletzungen, Schussrinnen und Knochenverletzungen ohne bedeutende Splitterung, an, die alle bei conservirender Behandlung heilten, allerdings mit 92,6 Proc. Ankylosen. Dagegen sind die secundären Resectionen, wie sie v. Langenbeck empfahl, in überwiegender Zahl zur Ausführung

1) v. Langenbeck l. c. S. 9.

2) Ueber die Schussverletzungen des Schultergelenks. Deutsche militärärztliche Zeitschrift. VII. Jahrgang. 1878. S. 549.

3) Ueber die Schussverletzungen des Ellbogengelenks u. s. w. Ebenda. V. Jahrgang. 1876. S. 15.

gelangt. So waren von 325 Schultergelenkresectionen [1]) 259 secundär und nur 50 primär; ebenso von 377 Resectionen [2]) im Ellbogengelenk wurden nur 48 primär, 274 secundär ausgeführt, während der Rest auf intermediäre und späte Operation entfällt. Ferner im Fussgelenk wurden 50 Totalresectionen [3]) ausgeführt und zwar primär keine, 48 secundär, 2 intermediär, ferner 47 partielle, von denen 43 secundär, eine primär und 3 intermediär gemacht wurden.

Ob diese Bevorzugung der secundären Resection durch die Ungunst der Verhältnisse auf den überfüllten Verbandplätzen bedingt war, oder ob sie auf der Ueberzeugung der Kriegschirurgen von ihrem grösseren Werthe basirte, mag dahin gestellt bleiben. Für die erstere Annahme spricht der Umstand, dass Ernesti [4]) die primäre Resection, obgleich seine Zahlen quoad vitam zu Gunsten der secundären Operation sprechen, durchaus empfiehlt, wo es die Verhältnisse irgend gestatten. Dagegen folgert Dominik [5]) aus seinem reichen Material, dass die Secundärresection (partielle wie totale) die günstigsten Resultate ergeben habe, die partiellen Secundärresectionen quoad functionem sogar an der Spitze der Ellbogenresection stehen.

In ausgedehntem Maasse und mit recht gutem Resultate wurde die von v. Langenbeck so warm empfohlene conservirende Behandlung bei Kniegelenkschüssen angewendet. Heinzel [6]) führt 88 Fälle von Perforation des Kniegelenks, zum Theil mit Rinnen- oder Schrammschüssen der Epiphysen mit 14,7 Proc. Mortalität, Eröffnung des Kniegelenks mit Patellarschuss 24 Fälle mit 12,5 Proc. Mortalität und 44 Fälle von erheblicher Verletzung der das Gelenk bildenden Knochen mit 61,3 Proc. Mortalität an, während die primären Resectionen des Kniegelenks 58,8 Proc., die secundären sogar 91,8 Proc. Mortalität ergeben, zusammen aber nur in 54 Fällen zur Anwendung kamen.

Beim Hüftgelenk ist die conservirende Behandlung nach Deininger [7]) nicht viel häufiger zur Anwendung gekommen, als die Resection (66 gegen 45); und zwar ist die letztere nur einmal primär ausgeführt worden, entgegen der Empfehlung v. Langenbeck's,

1) Ernesti l. c. S. 618, 616 und 563.

2) Dominik l. c. S. 27.

3) Grossheim, Ueber die Schussverletzungen des Fussgelenks u. s. w. Deutsche militärärztliche Zeitschrift. V. Jahrgang. 1876. S. 255 u. 256.

4) l. c. S. 552. 5) l. c. S. 40.

6) Ueber die conservirende Behandlung der Kniegelenkschüsse u. s. w. Deutsche militärärztliche Zeitschrift. IV. Jahrgang. 1875. S. 314, 315, 318, 319, 324, 325, 352.

7) Beiträge zu den Schussfracturen des Hüftgelenks u. s. w. Ebenda. III. Jahrgang. 1874. S. 263 u. 249.

gerade beim Hüftgelenk primär zu reseciren, wenn nicht die Weichtheilverletzung bedeutend ist. Beide Methoden haben die bekannte ungünstige Prognose dieser Verletzung nicht zu bessern vermocht.

Von Schussverletzungen des Handgelenks wurden 176 Fälle, zum Theil mit erheblicher Knochenverletzung, conservirend behandelt, von denen nur 13 Proc. starben, während von 46 Resectionen, worunter nur 2 primäre, 17,4 Proc. zu Grunde gingen. Desto ungünstiger sind die functionellen Resultate nach der Resection, da von 35 bekannt gewordenen Fällen nur 8 = 22,9 Proc. Gebrauchsfähigkeit der Finger behalten haben. Doch haben die partiellen Resectionen ein wesentlich günstigeres (um 8 Proc.!) Resultat gegeben, als die totalen, und verspricht sich v. Scheven[1]) auch von einer primären Ausführung der Operation günstigere functionelle Resultate.

Fragen wir nun nach den Resultaten, welche die Resectionen vor der Einführung der antiseptischen Methode geliefert haben, so fällt die Antwort nicht günstig aus. Wohl mancher Kriegschirurg, der durch die Erfahrungen in seinem mehr oder weniger kleinen Kreise zum eifrigen Lobredner der Resection geworden war, mag durch die Beweiskraft der Gurlt'schen grossen Zahlen etwas zaghaft geworden sein. Aus der Gesammtzahl von 3278 Resectionen in den vier deutschen und dem nordamerikanischen Kriege berechnet Gurlt die Mortalität:[2])

für	Schultergelenkresection . . .	mit	35,37	Proc.
=	Ellbogengelenkrection . . .	=	24,59	=
=	Handgelenkresection	=	15,96	=
=	Hüftgelenkresection	=	90,67	=
=	Kniegelenkresection	=	81,89	=
=	Fussgelenkresection	=	36,09	=

Noch ungünstiger gestaltet sich das Verhältniss, wenn man die Endresultate in Bezug auf die Function bei den Ueberlebenden betrachtet. Von 652 Fällen[3]), bei denen Gurlt die Endresultate vermittelte, ergaben nur 240 Fälle = 36,81 Proc. ein gutes (sehr gut und gut) Resultat, 412 Fälle = 63,19 Proc. dagegen ein schlechtes, und zwar ergab die Handgelenkresection nur ein gutes gegen 15 schlechte Resultate, es folgt die Schulter-, dann die Ellbogenresection mit mehr schlechten als guten Resultaten. Bei der Fussgelenkresection sind gute und schlechte Resultate ziemlich gleich, während die Hüft-

1) Ueber die Schussverletzungen des Handgelenks u. s. w. Deutsche militärärztliche Zeitschrift. V. Jahrgang. 1876. S. 131, 142, 148 u. 150.

2) Gurlt l. c. S. 1211. 3) Derselbe S. 1292 u. 93.

und Kniegelenkresection fast nur gute Resultate aufweist, wegen der Kleinheit der Zahlen aber (4 Hüft- und 9 Kniegelenksfälle) eine Beweiskraft nicht mehr beanspruchen kann. Nehmen wir als Beispiel die Schultergelenkresectionen an, so sind von 100 Operirten nur 65 am Leben geblieben, und von diesen haben bei 37 Proc. guten Resultaten nur 24 einen brauchbaren Arm behalten, eine Zahl, die mit den hohen Erwartungen, die man infolge der warmen Empfehlung dieser Operation seitens eines Esmarch und von Langenbeck hegte, allerdings contrastirt. Von unschätzbarem Werthe wäre es, mit diesen Resultaten die Resultate der exspectativen Behandlung zu vergleichen, eine Aufgabe, deren Lösung selbst Gurlt[1]) für sehr schwierig, wenn nicht unmöglich hält. Schon die relativ kleinen Zahlen, welche in den Arbeiten von v. Scheven u. A. zu diesem Vergleiche herangezogen werden, leiden an dem Fehler, dass nicht gleichwerthige Verletzungen mit einander verglichen werden. Es bleibt deshalb, da der ziffermässige Beweis nicht geführt werden kann, nur übrig, die Stimmen derjenigen Chirurgen zu hören, welche die meiste Kriegserfahrung besitzen. Und da erscheint es doch als ein gutes Omen für die conservirende Behandlung, wenn Männer wie v. Langenbeck, Neudörfer, Pirogoff u. A. derselben auch vor der antiseptischen Methode immer weitere Grenzen stecken gegenüber der Resection.

Es ist als ein günstiges Geschick für die Therapie von Schussverletzungen zu betrachten, dass die deutschen Kriege schnell genug auf einander folgten, um den Autoren der deutschen Kriegschirurgie Gelegenheit zu bieten, ihre Methode wiederholt zu prüfen und zu modificiren. Dass dies Letztere geschehen, beweist am besten das Beispiel v. Langenbeck's; denn während er — wie bereits erwähnt — noch 1868 für Schulter- und Ellbogengelenkschussverletzungen die Resection der conservirenden Behandlung vorzieht, weil sie ein besseres functionelles Resultat ergebe, empfiehlt er nach seinen Erfahrungen im deutsch-französischen Feldzuge die conservirende Behandlung für Schussverletzungen des Oberarmkopfes auch bei Splitterung[2]), wenn dieselbe nicht zu weit herabreicht, da er von 11 derartigen conservirend behandelten Fällen 8 mit normaler Beweglichkeit heilen sah, während von 44 Resecirten nur 2 ein sehr gutes Resultat aufwiesen, 31 Schlottergelenke mit Unbrauchbarkeit der

1) l. c. S. 622 und 1210.

2) v. Langenbeck, Ueber die Endresultate der Gelenkresectionen im Kriege. Vortrag, gehalten auf dem II. deutschen Chirurgencongress 1873. Verhandlungen II. S. 218.

Ellbogen-, Hand- und Fingergelenke besassen. Ferner führt er an, dass hier sowohl wie beim Ellbogengelenk die Aerzte, welche Invalidenrevisionen auszuführen hatten, durchgängig die Resultate der conservirenden Behandlung — auch wenn Ankylose eingetreten war — günstiger beurtheilten, als die der Resection, so Mossakowski, Berthold, Seggel u. A. Bei schweren Ellbogenschussverletzungen erwartet er durch primäre [1]) Resection eine günstigere Mortalitätsziffer zu erhalten. Wie bereits 1868 für Knieschüsse, so verlangt v. Langenbeck jetzt auch für Fussgelenkschüsse die conservirende Behandlung in ausgedehntem Maasse, hält die Resection, und zwar stets secundär, nur da indicirt, wo nur Amputation in Frage kommen kann. Ebenso stellt v. Langenbeck für Hüftgelenksschussverletzungen eine Tabelle [2]) auf, die zu Gunsten der conservirenden Behandlung spricht, denn von 88 conservirend behandelten Fällen wurden 25 geheilt, starben 63 = 71,59 Proc. und von 31 Resecirten wurden 4 geheilt, starben 26 = 83,87 Proc., wobei zu bemerken ist, dass sich auch unter den conservirend behandelten Fällen bedeutende Zerschmetterungen des Knochens vorfanden, so Fall 20, 23, 24 u. a. Nach diesen Erfahrungen steckt er auch bei Hüftgelenkschüssen der conservirenden Behandlung recht weite Grenzen.

Dass Neudörfer die conservirende Behandlung sehr ausgedehnt sehen will und deshalb eine Indication für Frühresection nicht zugibt, wurde bereits erwähnt. Ebenso hält es Pirogoff für durchaus gerechtfertigt, dass im deutsch-französischen Feldzuge sowohl wie im russisch-türkischen 1877/78 die primäre Resection [3]) selten ausgeführt wurde, die er als unvereinbar mit der zu erstrebenden conservativen Behandlung hinstellt.

So sehen wir denn schon vor der antiseptischen Wundbehandlung die conservirende Behandlung gegenüber der Resection immer mehr und mehr an Terrain gewinnen.

Konnte Gurlt nicht mit Zahlen den Werth der conservirenden Behandlung gegenüber der Resection nachweisen, so sind seine Zahlen von grösster Wichtigkeit für die Entscheidung der Frage, ob der primären oder secundären Resection der Vorzug gebühre, eine Frage, die für Schussverletzungen des Schulter- und Ellbogengelenks am meisten besprochen und von hervorragendster Bedeutung ist, einer-

1) v. Langenbeck l. c. S. 263.

2) Ueber Schussverletzungen des Hüftgelenks. Vortrag, gehalten auf dem II. chirurgischen Congress. 1873. Verhandlungen II. S. 133.

3) Pirogoff l. c. S. 444 und 488.

seits wegen der Häufigkeit dieser Verletzung, andererseits wegen der zu erstrebenden Brauchbarkeit der Extremität.

Was zunächst die Mortalität nach Schultergelenkresectionen betrifft, so ergab dieselbe folgendes Resultat in den vier deutschen und dem nordamerikanischen Kriege[1]):

Feldzüge	primär resecirt	mit Mortalität	secundär resec.	mit Mortalität
1848—1851	31,57 Proc.	33,33 Proc.	52,64 Proc.	30,00 Proc.
1864	18,61 "	62,50 "	46,51 "	45,00 "
1866	2,66 "	50,00 "	73,33 "	21,81 "
1870—1871	7,19 "	41,93 "	67,52 "	41,11 "
nordamerikanischer Krieg	57,85 "	30,66 "	27,51 "	40,90 "

Für die Ellbogengelenkresectionen stellt sich das Verhältniss folgendermaassen:

1848—1851	25,00 Proc.	10,00 Proc.	22,50 Proc.	11,11 Proc.
1864	16,27 "	28,59 "	67,44 "	24,13 "
1866	7,96 "	0,00 "	83,18 "	27,17 "
1870—1871	8,83 "	28,00 "	71,17 "	28,01 "
nordamerikanischer Krieg	51,43 "	21,38 "	30,83 "	31,08 "

Schliesst man den Feldzug 1866 aus, weil in ihm die primäre Resection so selten ausgeführt wurde, dass Zufälligkeiten bei der Mortalitätsziffer nicht ausgeschlossen sind, so ergibt sich aus obigem Vergleiche, dass in den deutschen Feldzügen die primäre Resection[2]) durchaus nicht häufiger das Leben gerettet hat als die secundäre.

Bei den ermittelten Endresultaten ergibt sich folgendes Verhältniss für Schultergelenkresectionen[3]):

Die primären ergaben:

35,29 Proc. gute, 64,70 Proc. schlechte Resultate,

die secundären:

44,87 Proc. gute, 55,12 Proc. schlechte Resultate; für das Ellbogengelenk[4]) ergaben

die primären:

20,68 Proc. gute, 79,54 Proc. schlechte Resultate,

1) Gurlt l. c. S. 1218.

2) Es sei daran erinnert, dass Gurlt (S. 1215) primär die am 1. und 2. Tage, secundär die vom 7. Tage ab bis zur 20. Woche hin ausgeführten Resectionen nennt.

3) Gurlt l. c. S. 1295. 4) Derselbe l. c. S. 1306.

die secundären:

30,56 Proc. gute, 69,43 Proc. schlechte Resultate.

Die Zahlen mit den obigen zusammengehalten reden eine deutliche Sprache, denn es folgt aus ihnen, dass die primäre Resection die warme Empfehlung, welche ihr von vielen Seiten zu Theil wurde, in den deutschen Feldzügen nicht verdient hat, da sie in Bezug auf die Mortalität nicht günstigere, in Bezug auf die Wiedererlangung der Function aber wesentlich ungünstigere Resultate ergeben hat.

Bevor wir nun die Resectionen betrachten, welche unter antiseptischen Cautelen ausgeführt wurden, erscheint es nöthig, festzustellen, welche Vortheile resp. Nachtheile die antiseptische Wundbehandlung für dieselben theoretisch in Aussicht stellt.

In erster Linie steht hier die sichere Aussicht, bei Weitem häufiger als bisher das Leben der Verletzten zu erhalten, weil bei der antiseptischen Wundbehandlung Pyämie, Septicämie und erschöpfende Eiterung in Zukunft nicht in grosser Zahl auftreten dürften. Es ist bekannt, dass gerade dies die häufigsten Todesursachen nach Resectionen waren. So ermittelt Gurlt[1]), dass von 474 nach Schultergelenkresectionen Verstorbenen 157 an Pyämie, 19 an Septicämie, 58 an Erschöpfung, 20 an Blutungen zu Grunde gingen, von 304 nach Ellbogengelenkresectionen Verstorbenen 146 an Pyämie, 5 an Septicämie, 25 an Erschöpfung, 3 an Blutungen. Von diesen Verstorbenen hätte bei antiseptischer Wundbehandlung der grösste Theil am Leben erhalten bleiben müssen, denn die Erschöpfung tritt auch meistens erst nach wochenlanger profuser Eiterung ein, ebenso wie die tödtlichen Blutungen meistens Nachblutungen im Stadium der Eiterung sind.

Ein zweiter Vortheil ist die beträchtliche Abkürzung der Heilungsdauer. Wer heute eine Resection unternimmt, erwartet mit Bestimmtheit in 14 Tagen völligen Verschluss der Weichtheilwunden und Beginn der passiven und activen Bewegungen in den Gelenken, wo Beweglichkeit erstrebt wird. Dass solche frühen Heilungen früher auch vorkamen, lässt sich nicht leugnen, doch waren sie höchst seltene Ausnahmen, während man sie bei der Antiseptik als die Regel erwartet. Gurlt[2]) führt 4 solche Fälle nach Schultergelenkresection an, von denen 1 am 10. Tage nach der Operation ausser Bett war, 2 nach 5 Wochen geheilt, 1 nach 5 Wochen zu Pferde sass und mit dem resecirten Arm den Zügel führte, doch meistens fieberten die Resecirten erheblich und lange Zeit. Auch für die Ellbogengelenk-

1) l. c. S. 1224. 2) l. c. S. 1240.

resection berechnet Gurlt[1]) die Heilungsdauer auf in der Regel eine Reihe von Monaten.

Aus diesem frühen Verschluss der Weichtheilwunden erwachsen dem Resecirten grosse Vortheile. Zunächst ist er ausser Lebensgefahr, sobald derselbe erfolgt, während ja jede auch noch so gut eiternde Wunde der Gefahr der accidentellen Wundkrankheiten ausgesetzt ist und dadurch das Leben mehr oder weniger bedroht. Ferner sind die Aussichten für Wiederherstellung der Function die denkbar günstigsten. v. Langenbeck[2]) hat Hannover gegenüber — der die mangelhafte Gebrauchsfähigkeit der Extremität nach Resection in progressiver Muskelatrophie sucht — nachgewiesen, dass es sich hierbei lediglich um Inactivitätsparalyse handelt, eine Ansicht, die Gurlt (l. c.) nur bestätigen kann. Denn auch er findet, dass die Endresultate nach Resectionen um so schlechter werden, je ungebildeter, indolenter und arbeitsscheuer die Invaliden sind, und weist nach, dass die gebildeten Stände, Officiere, Einjährigfreiwillige, im Durchschnitt die günstigsten Resultate ergaben. Dieser Inactivitätsparalyse lässt sich nun am besten steuern, wenn man schon frühzeitig in der Lage ist, mit passiven und activen Bewegungen, Elektricität und Douchen die Thätigkeit der Muskeln zu beleben, was bei geschlossener Wunde eben keinem Bedenken unterliegt.

Ein anderer, besonders für den Kriegsfall nicht zu unterschätzender Vortheil der abgekürzten Heilungsdauer ist die Möglichkeit, den Verwundeten frühzeitig zu transportiren. Die Nothwendigkeit der Krankenzerstreuung ist eine einstimmig anerkannte Thatsache, ebenso einstimmig sind aber auch die Klagen der Chirurgen, welche in Reservelazarethen in der Heimath thätig waren, dass sie Resecirte, welche mit gut heilenden Wunden und mit möglichst fixirenden Verbänden aus den Feldlazarethen in die Heimath geschickt waren, mit wesentlicher Verschlimmerung der Wunden durch den Transport in Behandlung bekamen, so dass gelegentlich sogar noch die Spätamputation nothwendig wurde. Welche Entlastung verspricht jetzt die antiseptische Methode für die Feldlazarethe, welche Vortheile für den Verwundeten, wenn bei primärer Heilung der Resectionswunde die betreffenden Kranken mit Armtragekapseln oder bei der unteren Extremität mit ungefenstertem Gypsverbande versehen nach 14 Tagen in die Heimath geschickt werden können, ohne den geringsten Schaden befürchten zu müssen.

---

1) l. c. S. 1253.

2) Ueber die Endresultate der Gelenkresectionen. S. 195.

Einen nicht zu unterschätzenden Nachtheil führt die antiseptische Methode für Gelenkresectionen mit sich, es ist dies die sehr geringe Knochenneubildung. Ebenso reactionslos wie in den Weichtheilen verläuft der Heilungsprocess an den Knochen, so zwar, dass künstliche Reizmittel, welche früher nur bei Pseudarthrosen zur Anwendung kamen, jetzt häufig bei normalem Heilungsprocess nothwendig werden, um die Proliferation von Knochenmasse anzuregen. Dies muss man berücksichtigen, namentlich wenn es sich um die Fortnahme grösserer Knochenstücke handelt, die jetzt in noch höherem Grade wie früher mangelhafte Brauchbarkeit, speciell bei der unteren Extremität, verursachen kann. Doch wird dieser Nachtheil reichlich aufgewogen durch die Möglichkeit, die conservirend-exspectative Methode bei der antiseptischen Wundbehandlung in einem viel ausgedehnteren Maasse als früher zur Anwendung zu bringen, sowie durch die Bevorzugung der partiellen Resection.

Schon nach Gurlt's[1]) Statistik ergaben die partiellen Ellbogengelenkresectionen eine um 2 Proc. niedrigere Mortalität als die totalen; Hueter[2]) empfiehlt ausdrücklich, für Verletzungen sich mit partiellen Resectionen zu begnügen, und König[3]) sagt in seinem Lehrbuche, dass es durchaus nicht nothwendig sei, immer einen glatten Sägeschnitt des Gelenkkörpers zurückzulassen. In der That haben denn auch sowohl bei Friedens- als bei Kriegsverletzungen die Resectionen überwiegend in Gelenkeröffnungen mit Splitter- und Projectilextraction oder Ausmeisselung bestanden, die Säge ist ungleich seltener als früher zur Anwendung gelangt.

Die Zahl der seit Einführung der antiseptischen Methode zur Behandlung gelangten Gelenkschussverletzungen ist allerdings so klein, dass sie zu einem Vergleiche mit dem Gurlt'schen Material nicht benutzt werden kann; aber die Erfolge der Behandlung sind so constant und so glänzend, dass eine Beweiskraft auch dieser kleinen Zahl nicht abzusprechen ist.

Von den seit 1870/71 geführten Kriegen bietet der serbisch-türkische Krieg fast kein Material, in welchem Gelenkschussverletzungen antiseptisch behandelt wurden. Seitens der türkischen Aerzte dürften wenig Erfahrungen in dieser Hinsicht und speciell über den Verlauf nach Operationen gemacht sein, da es nach Spengel[4]) überhaupt

1) l. c. S. 1249. 2) V. Chirurgencongress 1876. Verhandlungen I. S. 15.
3. II. Theil. S. 681.
4) Feldärztliche Erinnerungen aus dem türkisch-serbischen Kriege 1876—1877. München 1877. S. 16.

schwierig sein muss, den türkischen Verwundeten zu einer Operation, welche der Koran als eine Verstümmelung des menschlichen Körpers verbietet, zu überreden. Die conservirende Behandlung [1]) jedoch, wie Spengel sie anwendet und die in Carbolsäureverband, fleissigen Irrigationen und Antiphlogose besteht, ist dieselbe, wie sie bei den deutschen Aerzten schon 1870/71 wohl ausschliesslich zur Anwendung kam, aber keine antiseptische.

Ebensowenig kann man die von Tiling [2]) in demselben Feldzuge angewandte Behandlungsmethode eine antiseptische nennen, da er beispielsweise auch tiefe „frisch gesetzte" Wunden mit Wergwieken ausstopft, welche in 2½ proc. Carbolsäurelösung getaucht sind, also auf eine prima intentio auch frisch gesetzter Wunden verzichtet. Allerdings bekam Tiling vorwiegend erst mehrere Tage nach der Verletzung die Verwundeten zur Behandlung und sind seine Resultate noch relativ gute, obgleich es ihm nicht gelang, Asepsis zu erzielen, und die Patienten meistens wochenlang fieberten. Von den 5 Schultergelenkschüssen (Fälle 26—30) wurden 2 intermediär und 2 secundär resecirt, ein Patient starb, nachdem noch Exarticulation stattgefunden, die anderen 3 heilten in 4, 6 und mehr als 8 Wochen. Der fünfte Fall starb ohne Operation. 7 Fälle von Ellbogenschussverletzungen (Fälle 33—39) führten 6 mal zur Resection, und zwar wurden 2 primär resecirt, ohne dass Asepsis erzielt wäre, da bei dem einen noch Amputation nöthig wurde, beim anderen Heilung der Weichtheilwunden in mehr als 4 Wochen eintrat. 3 Resectionen wurden intermediär ausgeführt, von denen 2 heilten, eine wahrscheinlich ungünstig verlief; eine Resection, secundär ausgeführt, endete letal. Der 7. Fall von Ellbogenschussverletzung wurde conservirend in 10 Wochen geheilt. Eine Handgelenkschussverletzung, bei welcher Resection ausgeführt wurde, honnte nur 4 Tage beobachtet werden. Weit ungünstiger stellten sich die Resultate an den unteren Extremitäten [3]), denn 4 Kniegelenk- und 1 Fussgelenkschussverletzung führten sämmtlich zum Tode. Wie wenig es Tiling gelang, aseptischen Wundverlauf zu erzielen, geht auch aus den Todesursachen hervor, denn von seinen 31 Verstorbenen [4]) gingen 7 an Pyämie, 1 an Septicämie und 2 an progredienter Phlegmone zu Grunde.

Günstiger sind die Erfahrungen, welche unsere preussischen Collegen in den rumänischen Lazarethen 1877 gemacht haben. Da auch

1) Spengel l. c. S. 17.

2) Bericht über 124 im serbisch-türkischen Kriege u. s. w. behandelte Schussverletzugen. Dorpat 1877. S. 12 und 13.

3) Tiling l. c. S. 63. 4) Derselbe l. c. S. 98.

sie vorwiegend bereits septische Wunden zur Behandlung bekamen, musste ihr Streben sich darauf richten, dieselben aseptisch zu machen, was ihnen nach einstimmigem Urtheile[1]) auch noch gelang, selbst wenn erst 14 Tage nach der Verletzung der Versuch dazu gemacht wurde. Von Gelenkschussverletzungen, die schon mit Eiterung zur Behandlung kamen, wurden drei Knieschüsse noch conservirend behandelt (Fall 5, 6 und 7 der Tabelle I) und heilten in 4—6 Wochen, ferner zwei Ellbogenschüsse (Fall 8 und 9), die in 14 Tagen resp. 3 Wochen geheilt wurden. Eine schwere Schussfractur des Kniegelenks mit weiter Eröffnung des Gelenks (Fall 1 der Tabelle II) führte zur Amputation und endete letal.

Von drei Schussfracturen des Ellbogengelenks, welche zur Resection führten (Fall 1, 2 und 5 der Tabelle III), starben zwei an intercurrenten Krankheiten, der dritte jedoch überstand einen Typhus, in fünf Tagen gelang es, die Jauchung der Wunde zu sistiren und aseptischen Verlauf zu erzielen, so dass die Wunden 3 Wochen nach der Operation fast ganz geheilt sind. Eine Spätresection des Schultergelenks (Fall 4 der Tabelle III) heilte ebenfalls trotz hochgradigen hektischen Fiebers, allerdings erst in etwa 8 Wochen. Die Vortheile des aseptischen Wundverlaufs zeigten sich den preussischen Militärärzten namentlich auch im Fernbleiben der accidentellen Wundkrankheiten; so berichtet Hahn[2]), dass er keinen Fall von Pyämie, Septicämie, Hospitalbrand oder Erysipel zu beklagen hatte.

Ein werthvolles Material aus dem russisch-türkischen Feldzuge 1877/78 bringt Gies[3]) bei, der 66 Fälle von Gelenkschussfracturen in Behandlung hatte, die theils primär antiseptisch, theils secundär antiseptisch, theils nicht streng antiseptisch behandelt wurden. Es starben davon 8 = 12,1 Proc. Mortalität, ein recht günstiges Resultat.

Für die einzelnen Gelenke stellt sich das Verhältniss folgendermaassen[4]):

Schultergelenk	9	Fälle,	gest.	0 =	0,0	Proc. Mortalität
Ellbogengelenk	20	"	"	1 =	5,0	" "
Handgelenk	6	"	"	0 =	0,0	" "
Kniegelenk	17	"	"	5 =	29,4	" "
Fussgelenk	14	"	"	2 =	14,2	" "

Die Behandlung[5]) war verschieden. Während die Fälle von

1) Cammerer, Generalbericht u. s. w. Deutsche militär. Zeitschrift. VII. Jahrgang. 1878. S. 319.

2) Cammerer l. c. S. 316 u. 317.

3) Erfahrungen über Schussfracturen an den Extremitäten aus dem russisch-türkischen Kriege 1877.

4) Gies l. c. S. 85. 5) Tabelle, S. 46—79.

Schultergelenkschussverletzungen sämmtlich durch Resection geheilt wurden, heilten von denen des Ellbogens 3 unter dem Schorf, 1 bei Drainage, 16 nach Resection. Von den 6 Handgelenkverletzungen heilte 1 unter dem Schorf, 5 nach Resection. Von den 12 geheilten Knieschussfracturen waren 4 Schorfheilungen, während die übrigen mit Drainage, Kugelausmeisselung und partieller Resection zur Heilung gebracht wnrden. Bei den 12 geheilten Fussgelenkschussfracturen wurde 9 mal die Resection nothwendig, während 3 Fälle mit Drainage zur Heilung gebracht wurden, einmal mit Abschabung cariösen Knochens.

Die Heilungsdauer anlangend, sowie die Wiederherstellung der Function, so stehen die Schorfheilungen obenan, denn die 4 Schorfheilungen nach Kniegelenksschüssen (Fälle 108, 109, 110 und 112) erfolgten in 5—8 Wochen und wurden einige Wochen resp. Monate später 3 mit normaler Beweglichkeit, 1 mit etwas versteiftem Kniegelenk entlassen. Ebenso günstig verlaufen die Schorfheilungen des Ellbogen- und Handgelenks, die ebenfalls in 6—8 Wochen vollendet sind und normale oder wenig behinderte Beweglichkeit des Gelenks ergeben, wobei zu berücksichtigen ist, dass die Beobachtungszeit sich nur auf einen Zeitraum von höchstens einem Jahr erstreckt, so dass die definitiven Resultate speciell bei geringer Steifheit wahrscheinlich noch besser geworden sind.

Von den 9 Resectionen wurden im Schultergelenk 4 primär, 3 intermediär und 2 secundär ausgeführt und gaben folgende Resultate:

Primäre:

Fall 71. Weichtheilwunde in 6 Wochen geheilt, nach 6 Monaten fast normale Beweglichkeit.

Fall 72. In Jahresfrist keine definitive Heilung.

Fall 78. Weichtheilwunde in 3 Monaten geheilt, nach 6 Monaten normale Beweglichkeit.

Fall 79. In 6 Monaten Weichtheilwunden verheilt, active Beweglichkeit gering.

Intermediäre:

Fall 73 (complicirt). Weichtheilwunden in 2½ Monaten verheilt, nach 9 Monaten fast normale Beweglichkeit.

Fall 74. Weichtheilwunde nach fast 4 Monaten geheilt, in 9 Monaten geringe Beweglichkeit.

Fall 75. Weichtheilwunde in 4 Monaten geheilt, in 8 Monaten wenig behinderte Beweglichkeit.

Secundäre:

Fall 76. Weichtheilwunde in 2½ Monaten geheilt, unvollständige Ankylose in 6 Monaten.

Fall 77. Weichtheilwunde in 5 Monaten geheilt, in 6 unvollständige Ankylose.

Von den 16 Resectionen des Ellbogengelenks wurden 6 primär, 3 intermediär (eine zwar erst am 2. Tage, doch bei acut-purulentem Oedem) und 7 secundär ausgeführt und gaben folgende Resultate.

Primäre:

Fall 81. Weichtheilwunde in 2 Monaten geheilt, nach 7½ Monaten actives Schlottergelenk.

Fall 83. Weichtheilwunde in 5 Monaten geheilt, nach 8 Monaten unvollständige Ankylose.

Fall 84. Heilung in 5 Monaten, in 8 Monaten passives Schlottergelenk.

Fall 93. In Jahresfrist keine definitive Heilung.

Fall 95. Wunde in 5 Monaten verheilt, in 7½ Monaten actives Schlottergelenk.

Fall 96. Führte zur Amputation des Humerus.

Intermediäre:

Fall 91. Wunde in 5 Monaten geheilt, in 9 Monaten unvollständige Ankylose.

Fall 92. Wunde in 5½ Monaten verheilt, in 7 Monaten unvollständige Ankylose.

Fall 97 (complicirt). Heilung in 8 Monaten, nach fast 10 Monaten Ankylose.

Secundäre:

Fall 86. Fehlgeschlagene Schorfheilung, Resection, dann Amputation.

Fall 87. In 6½ Monaten Wunde verheilt, in fast 1 Jahre nahezu normale Beweglichkeit.

Fall 88. In 8 Monaten Heilung, nach Jahresfrist passives Schlottergelenk.

Fall 89. In 5½ Monaten Heilung, in 11 Monaten mässige Beweglichkeit.

Fall 90. Heilung in 5 Monaten, nach 9 Monaten actives Schlottergelenk.

Fall 94. In 1½ Monaten geheilt, in 5 Monaten actives Schlottergelenk.

Fall 98. In 2 Monaten Heilung, in 5½ Monaten steifes Gelenk.

Noch trauriger sind die Resultate bei den 5 Handgelenkresec-

tionen, die alle intermediär und secundär ausgeführt wurden; sie brauchten stets mehrere Monate zur Heilung und lieferten keine einzige brauchbare Hand.

Beim Fussgelenk lieferte die eine primäre Resection (Fall 124) nach 8 Monaten eine Pseudarthrose, die Wunde brauchte 4 Monate zur Heilung; die beiden intermediären (Fall 129 und 130) gaben bei langer Heilungsdauer brauchbare Extremität, während die 6 secundären in 2 Fällen Schlottergelenke (Fall 125 und 133), 2 brauchbare (ankylosirte) Extremitäten lieferten und 2 mal zum Tode führten.

Die beiden partiellen Resectionen des Kniegelenks (Fall 113 und 119) endeten letal.

Sind diese Zahlen auch zu klein, um Schlüsse darauf zu bauen, so hat man doch den Eindruck, dass die Resultate, namentlich quoad functionem recht ungünstige sind. Als Erklärung hierfür dient aber der Umstand, dass sie zwar antiseptisch behandelt sind, dass aber Asepsis nicht erzielt wurde. Dies beweisen nicht allein die 9 Todesfälle an Pyämie und 5 an Septicämie, sondern besonders die so sehr protrahirte Heilungsdauer, die durch Abscesse in der Umgebung der Gelenke häufig verursacht wurde, was bei vollkommener Asepsis nicht vorkommen darf. Daher kann auch diesen Fällen volle Beweiskraft für den Verlauf der Resectionen nach Schussverletzungen bei antiseptischer Wundbehandlung nicht beigemessen werden.

Von hohem Interesse für die Behandlung von Schussverletzungen der Gelenke sind v. Bergmann's[1]) Fälle aus dem Feldzuge 1877/78, denn beziehen sie sich auch nur auf Verletzungen des Kniegelenks, so sind gerade diese es, welche in Bezug auf Mortalität nächst den Hüftgelenksschüssen obenan stehen. Ferner berechtigt der eminent günstige Verlauf, den diese schwersten Gelenkverletzungen unter v. Bergmann's Behandlung genommen, zu allgemeinen Schlüssen auf die Behandlung der leichteren Gelenksschüsse. Bald drängte sich v. Bergmann[2]) die Ueberzeugung auf, dass die Eröffnung der Kniegelenkshöhle und Entfernung des Projectils resp. von Knochenfragmenten unter antiseptischen Cautelen, wie sie in den Kliniken mit vorzüglichen Resultaten ausgeführt waren, im Kriege nur zu leicht an der Ungunst der Verhältnisse scheiterten, so dass er zur antiseptischen Occlusion gezwungen wurde, zu der die Verletzungen durch Gewehrprojectile ihrer relativ subcutanen Beschaffenheit wegen auffordern. Seine Resultate sind folgende: Von den 59 behandelten

1) Die Behandlung der Schusswunden des Kniegelenks. Stuttgart 1878.
2) l. c. S. 15.

Knieschüssen vom Donauübergange (15. Juni) bis vor Plewna (2. September) — die primär Amputirten nicht mitgerechnet — heilten 30 und starben 24 — 44,5 Proc. Mortalität, während 5 zweifelhaft blieben. Unter den Gestorbenen [1]) befindet sich eine primäre Resection der Condylen des Oberschenkels (Fall 44), mehrere Fälle, bei denen auf dem Verbandplatze primäres Débridement der Kniegelenkshöhle stattgefunden hatte (Fall 43, 35, 41), andere, wo Patienten tagelang ohne fixirenden Verband unter den ungünstigsten Verhältnissen transportirt waren (Fall 52, 55), schliesslich Fälle, wo Verletzung grosser Arterien als Complication bestand und zu Gangrän und Nachblutungen führte (Fall 34, 39).

Dagegen befinden sich unter den 30 Genesenen, die alle conservativ behandelt wurden, mindestens 11 Heilungen unter dem Schorf (Fall 1, 2, 4, 7, 8, 14, 15, 16, 23, 24 und 25), und zwar war die Heilung in 16 Tagen (Fall 8) bis längstens 4 Wochen erfolgt; überhaupt erfolgte in 23 Fällen [2]) eine rasche Heilung (bis zu 30 Tagen), und zwar bestand 13 mal in diesen Fällen notorische Knochenverletzung. Auch die Resultate in Bezug auf die Function waren glänzende, denn bei 8 Genesenen ist mehr oder weniger freie Beweglichkeit im Gelenk angegeben. Nur bei 2 Patienten wurde die secundäre Amputation zur Erhaltung des Lebens nothwendig, bei den übrigen genügten Gelenkseröffnung und Drainage zur Heilung.

Dass auch die schwersten Fracturen in dieser Weise heilten, beweisen die Fälle 23, 24 und 25 der Tabelle, wie namentlich auch der Fall Kwasigin [3]), bei welchem durch die Section die Schwere der Knochenverletzung erwiesen werden konnte, als Patient 6 Wochen nach vollständiger Heilung an Dysenterie zu Grunde ging. — Bemerkenswerth ist ausserdem noch, dass in 2 Fällen (4 und 22) die Kugel einheilte, von denen der eine beschränkte Beweglichkeit im Gelenk erlangte, dass ferner in dem Falle Wiktorow [4]), welcher nach geheilter Knieverletzung einem Erysipel von einer anderen Schussfractur ausgehend erlag, bei der Section mehrere kleine Tuchfetzen in das Gelenk eingeheilt vorgefunden wurden. Sind diese Resultate an und für sich schon viel günstiger [5]) als die früher bei conservirender Behandlung erzielten, so verdienen sie noch besondere Würdigung, weil sie trotz der denkbar ungünstigsten Transportverhältnisse erzielt wurden. Am besten verliefen die Fälle [6]), in denen schon auf dem Verbandplatze über einen antiseptischen Occlusiv-

1) v. Bergmann, Tabelle III, S. 20—33.
2) Derselbe l. c. S. 36. 3) l. c. S. 35.
4) v. Bergmann l. c. S. 36. 5) Derselbe. S. 32. 33. 6) Derselbe. S. 38.

verband — ohne vorherige Sondirung resp. Fingeruntersuchung der Wunde — ein ungefensterter Gypsverband gelegt worden war; sie kamen nach mehrtägigem Transport bei schlechtestem Wetter auf Landwagen und holperigen Wegen in gutem Zustande in den Lazarethen an und heilten zum grössten Theile unter dem Schorf. v. Bergmann[1]) erklärt dies daraus, dass einerseits durch die antiseptische Occlusion die Wundsecrete in eine ihre Zersetzung hindernde Substanz aufgenommen werden und so der Verband tage- und wochenlang liegen bleiben kann, andererseits, dass kein Fäulnisserreger in die massigen Blutinfiltrate — das beste Zersetzungssubstrat — eindringen kann, ferner dass die Blutinfiltrate durch den comprimirenden Verband leichter zur Resorption gebracht werden.

Die Gelegenheit, noch einmal die Vorzüglichkeit der antiseptischen Occlusion zu erproben, bot sich v. Bergmann nach dem Sturm auf Telisch und Gorni-Dubnik am 12. October.[2]) 15 Fälle unzweifelhafter Schussfracturen des Kniegelenks wurden in folgender Weise verbunden: Keine Sonden- oder Fingeruntersuchung, oberflächliche Reinigung mit Carbollösung, Auflegen dicker Schichten von 10 proc. Salicylwatte, darüber Gummibinde und dann ungefensterter Gypsverband, der Sprung- und Hüftgelenk umfasste. Obgleich dieser Verband äusserer Verhältnisse wegen erst 30—60 Stunden nach der Verletzung angelegt werden konnte, obgleich die Patienten mit diesem Verbande 4 volle Tage und Nächte den ungünstigsten Transport erleiden mussten, so starb von diesen Schwerverletzten nur 1 = 6,6 Proc. Mortalität, 3 wurden secundär amputirt, darunter der Gestorbene. Ohne jede Eiterung heilten 8, während bei 7 Eiterung eintrat. Von den 12 mit Erhaltung der Extremität Geheilten hatten 6 ein mehr oder weniger bewegliches Knie, 6 Ankylose. Die Heilungsdauer schwankt zwischen 6 Wochen und mehreren Monaten; bei 7 Fällen trat während der ganzen Heilungsdauer niemals Temperatursteigerung ein.

Das ist ein Resultat, wie es bisher in der Kriegschirurgie noch nicht erzielt war, und erzielt durch eine Behandlung so einfach, dass sie auch der ungeübtere Chirurg mit gleichem Resultate zur Anwendung bringen kann. Erwähnenswerth ist noch, dass bei 5 Verwundeten die Kugel im Gelenk stecken geblieben war, 2 mal wurde sie im Laufe der Behandlung entfernt, 3 mal heilte sie ein.

Hierher gehören auch 2 Fälle von Pistolenschüssen ins Kniegelenk, die Raymond[3]) behandelte. Auch sie heilten unter antiseptischer

1) l. c. S. 40. 41. 2) Derselbe, Tabelle II, S. 46—53.
3) Virchow-Hirsch's Jahresbericht pro 1882. S. 292.

Occlusion „ohne präliminare Manipulationen", der eine mit Ankylose, der andere in 6 Wochen mit erhaltener Beweglichkeit.

Ferner berichtet van Renselaer Hoff[1]) über einen Fall von Hüftgelenksschuss, bei dem die sofortige antiseptische Occlusion mit Gypsverband zur Anwendung kam, worauf Patient einen sehr beschwerlichen dreitägigen Transport überstand. Die Einschussöffnung verheilte in 4 Wochen, die Ausschussöffnung eiterte jedoch lange Zeit, so dass es noch nach 10 Monaten zur Spätresection kam, die fast normales Gelenk lieferte.

Das ansehnliche Material, das Reyher[2]) aus dem Feldzuge 1877/78 veröffentlicht hat, allein 124 Gelenksschüsse[3]), soll vornehmlich die Vortheile der primären antiseptischen Behandlung gegenüber der secundären beweisen. Und in der That ist wohl jeder Zufall ausgeschlossen, wenn von 46[4]) primär-antiseptisch behandelten Gelenkschüssen nur 6 starben = 13,0 Proc. Mortalität, von 78 secundär antiseptisch behandelten dagegen 48 = 61,5 Proc.; dieses günstige Verhältniss kann eben nur durch die antiseptische Behandlung erzielt worden sein.

Von den 46 primär antiseptisch behandelten Fällen wurden conservirend[5]) behandelt 27 mit 4 Todesfällen (= 14,8 Proc. Mortalität), worunter sich 18 Knieschüsse mit 3 Todesfällen (= 16,6 Proc. Mortalität) befanden. Die primäre Resection wurde 19 mal ausgeführt mit 2 Todesfällen (= 10,5 Proc. Mortalität). Diese Zahlen scheinen für die primäre Resection zu sprechen, um so mehr, als jedenfalls nicht die leichtesten Fälle sie bedingten. Da jedoch primäre Resectionen des Hüft- und Kniegelenks nicht ausgeführt wurden, die Todesfälle bei der conservirenden Behandlung aber eben nur auf diese Gelenke entfallen, so muss man dieselben bei der Vergleichung ganz fortlassen. Es stehen dann den 19 primären Resectionen im Schulter-, Ellbogen-, Hand- und Fussgelenk mit 2 Todesfällen 8 conservirend behandelte Fälle derselben Gelenke ohne Todesfall gegenüber.

Ueber die Heilungsdauer, welche erforderlich war bei primärer Antisepsis, sind Angaben leider nicht gemacht.

Die Resultate in Bezug auf die Function sind für die 27 conservativ behandelten Fälle summarisch dahin angegeben[6]), dass die

---

1) Virchow-Hirsch l. c. S. 296.

2) Die antiseptische Wundbehandlung in der Kriegschirurgie. Sammlung klin. Vorträge von Volkmann. Nr. 142. 143. 3) l. c. S. 12.

4) Die Gies'schen Fälle sind zum Theil jedenfalls in dieses Material eingerechnet.

5) Reyher l. c. Tabelle III, S. 14. 6) l. c. S. 28.

Heilung mit Erhaltung des Gelenks erfolgt sei. Die Resultate der Resectionen liessen sich wegen der kurzen Frist, in welcher die Veröffentlichung erfolgte, wohl nicht feststellen — allerdings eine empfindliche Lücke für die Beurtheilung des Werthes dieser Resectionen.

Die secundäre resp. intermediäre Resection [1]) kam in den 78 Fällen von Gelenkschussverletzungen, in welchen die antiseptische Behandlung nicht primär eingeleitet wurde, 24 mal zur Anwendung; von diesen Resecirten starben 9 = 37,5 Proc. Mortalität. Von 6 secundär im Schultergelenk Resecirten starben 3 = 50 Proc., von 6 im Ellbogengelenk Resecirten starben 2 = 33,3 Proc., also ungünstigere Resultate, als die secundäre Resection in den 4 deutschen und dem nordamerikanischen Kriege ergeben hat. Doch sind die Zahlen zu klein, um nicht durch Zufälligkeiten beeinflusst zu sein; erklärlich sind sie eben dadurch, dass aseptischer Verlauf nicht erzielt wurde.

Von den wenigen Fällen von Schussverletzungen, welche in Friedenszeiten zur Beobachtung gelangen, entfällt naturgemäss nur ein geringer Theil auf die Gelenke, so dass es mir nur gelang, 6 hierher gehörige Fälle zu ermitteln. Aber gerade diese Fälle sind durch den günstigen Verlauf Ideale, die wir für die Kriegspraxis anzustreben haben.

Zunächst berichtet Kraske [2]) über 4 Fälle aus der Hallenser Klinik.

1. Fall 10. Friederike Fleischhauer, Pistolenkugel aus nächster Nähe ins rechte Kniegelenk. 13 Tage nach der Verletzung mit verjauchtem Knie, hochfiebernd aufgenommen. Behandlung: Kugelextraction, Auswaschen des Gelenks mit 5 proc. Carbollösung, später Drainage, Splitterextraction, Sequesterabstossung. Heilung der Wunde nach 6 Wochen, nach 10 Wochen geheilt entlassen. Knie, anfangs beweglich, wird in Jahresfrist ankylotisch.

2. Fall 11. L. K., Schuss aus gezogener Pistole ins linke Knie. 1 1/2 Stunden nach Verletzung aufgnommen; Kugel wird auf 6,4 Cm. Tiefe aus dem Gelenkkopf ausgemeisselt, Drainage, die jedoch schon nach 5 mal 24 Stunden fortgelassen wird. Prima intentio, normal bewegliches Gelenk.

3. Fall 12. R. P., Schrot groben Kalibers auf 50 Schritt ins linke Knie. 4 Tage nach Verletzung mit prall gefülltem Gelenk aufgenommen, keine Knochenverletzung. Behandlung: Doppelincision, Auswaschen und Drainage des Gelenks. In 3 Wochen geheilt entlassen mit Beweglichkeit bis zum rechten Winkel.

4. Fall 14. R. G., Pistolenschuss auf 15 Schritt ins rechte Knie. Aufnahme kurz nach der Verletzung, Kugel im Condyl. extern. stecken ge-

1) Reyher l. c. Tabelle XI, S. 28.

2) Ueber antiseptische Behandlung von Schussverletzungen im Frieden. Verhandlungen der Deutsch. Gesellschaft für Chir. VIII. Congress 1879. II. Theil. S. 18.

blieben. Behandlung: Ausmeisseln der Kugel, Auswaschung. Prima intentio; nach 23 Tagen geht Patient umher, ausgiebige Beweglichkeit im Knie.

Settegast berichtet über einen Fall von Schussfractur der Ulna mit Perforation durchs Handgelenk, der unter zwei Verbänden mit Brauchbarkeit der Hand heilte.

Ferner kam im Augustahospital [1]) folgender, bisher noch nicht veröffentlichter Fall vor.

Kaufmann Karl St., Schuss ins rechte Kniegelenk; nach einigen Stunden aufgenommen mit leichter Anschwellung des Kniegelenks. Einschussöffnung etwas nach aussen von der Patella, keine Ausschussöffnung. Behandlung: Erweiterung der Einschussöffnung, Kniegelenk zeigt sich eröffnet und mit Blut und Luft erfüllt. Kugel sitzt platt gedrückt tief im Condylus extern., wird ausgemeisselt nebst zwei hirsekorngrossen Bleipartikeln, wodurch der Substanzverlust im Knochen wallnussgross wurde; auch ein grosser Theil der Gelenkfläche wird entfernt. Drainage des Kniegelenks nach der Innenseite sowie der erweiterten Einschussöffnung. Ausspülung. 2 Wochen ganz reactionsloser Verlauf, Wunde durch Granulationen geschlossen. Es wurde jetzt schon mit passiven Bewegungen begonnen, um Beweglichkeit zu erzielen, darnach trat Eiterung und Fieber ein, so dass mehrfache Incisionen und Drainage wieder nothwendig wurden. Nach 8 Wochen im Gypsverband geheilt entlassen mit Ankylose.

Ein 7. Fall — partielle Resection nach Schussverletzung des Handgelenks — der von Warren [2]) beobachtet wurde, scheint ebenfalls ein sehr günstiges Resultat nach 3 Monaten gegeben zu haben.

Nach Volkmann [3]) geben schwere Schussverletzungen durch Gewehrprojectile bedeutend bessere Resultate in Bezug auf Erhaltung des Lebens wie ähnliche Friedensverletzungen, wegen des relativ subcutanen Charakters derselben. Wenn es dem zufolge gestattet wäre, die Friedensverletzungen ebenfalls in Betrachtung zu ziehen, so liesse sich die Zahl der günstig verlaufenen schweren Gelenkverletzungen unter antiseptischer Behandlung bedeutend vermehren.

So stellt Hueter [4]) 2 Fälle von sehr schwerer Verletzung des Ellbogengelenks durch Dampfkesselexplosion vor, die durch Resection gut geheilt sind, ferner einen Fall von primärer partieller Handgelenkresection nach Verletzung, bei welchem Heilung in 5 Wochen eintrat. Ferner berichtet Ranke [5]) über 26 Gelenkwunden, die auf

1) Herr Prof. Küster hatte die Güte, diesen Fall dem Verf. für die Arbeit zur Verfügung zu stellen.

2) Virchow-Hirsch's Jahresberieht pro 1882. S. 343.

3) Verhandlungen der Deutschen Gesellschaft für Chirurgie. I. Congress 1872. Vortrag S. 73—85.

4) Ebenda. IV. Congress 1875. I. S. 55 u. 106.

5) Ebenda. VI. Congress 1877. I. S. 42.

der Hallenser Klinik von 1874 bis Anfang 1877 behandelt wurden, 4 mal zur Resection, 5 mal zur Amputation führten, während der Rest bei conservativer Behandlung heilte; keine dieser Verletzungen führte zum Tode, die frisch eingelieferten ergaben bewegliches Gelenk, die verjaucht eingelieferten Ankylose.

Aus Bethanien berichtet Boegehold[1]) über einen Fall von Resection des Ellbogengelenks nach Maschinenverletzung, der in 10 Wochen mit activer und passiver Beweglichkeit heilte.

Die Zahl dieser Friedensverletzungen liesse sich aus den Berichten der chirurgischen Kliniken aus dem letzten Jahrzehnt mit Leichtigkeit noch vermehren — indessen können sie zu einer Statistik nicht wohl verwendet werden, weil sie mit den Schussverletzungen eben nicht gleichwerthig sind. Auch die vorliegenden Schussverletzungen lassen sich zu einer beweisenden Statistik nicht zusammenstellen, weil die Endresultate quoad functionem weder bei den Giesschen, noch bei den Reyher'schen Fällen, noch bei denen der preussischen Militärärzte in Rumänien bekannt sind, und gerade diese enthalten die ausgeführten Resectionen. Dagegen sind die genauer beschriebenen sechs Schussverletzungen der Gelenke im Frieden trotz ihrer geringen Zahl durch die Sicherheit des aseptischen Verlaufs mustergültig auch für den Kriegsfall, wie auch Kraske[2]) meint, dass die antiseptische Methode im Kriege zweifellos derselben Leistung fähig sei, wie im Frieden. Es folgt aus ihnen zunächst die Thatsache, dass es bei frisch in antiseptische Behandlung genommenen Schussverletzungen des Kniegelenks gelingt, in 3—4 Wochen vollständige Heilung mit beweglichem Gelenk zu erzielen, auch wenn man operativ vorgeht und durch Arthrotomie und Ausmeisselung des Projectils einen der primären Resection nahestehenden Eingriff unternimmt. Als zweite Thatsache folgt, dass es gelingt, auch bei verjauchtem Kniegelenk und Splitterfractur, wo erst 13 Tage nach der Verwundung antiseptische Behandlung eingeleitet wurde, vollkommene Asepsis zu erzielen, so dass in 6 Wochen vollständige Heilung erfolgt. Diese letztere Thatsache — schon von unseren preussischen Collegen in Rumänien festgestellt — wird durch Volkmann's[3]) Beobachtungen an complicirten Fracturen, König's[4]) Erfahrungen an

1) v. Langenbeck's Archiv für klin. Chirurgie. XXVI. Jahrgang 1881.

2) l. c. S. 30.

3) Die Behandlung der complicirten Fracturen. Sammlung klin. Vorträge. Nr. 117. 118. S. 39.

4) Verhandlungen der Deutschen Gesellschaft für Chirurgie. VII. Congress 1878. II. S. 70.

verschiedenen infectiösen Eiterherden und Kraske's[1]) Erfahrungen bei septischen Phlegmonen zur Genüge unterstützt und wird heute nicht mehr bestritten.

Fragen wir nun nach den heutigen Ansichten der Kliniker und Militärärzte über die Behandlung der Gelenkschussverletzungen, so lässt sich nicht verkennen, dass die conservirend-exspectative Behandlung in hohem Grade an Terrain gewonnen, die Resection, und besonders die primäre, in demselben Maasse an Terrain verloren hat.

Gurlt[2]) steht wohl ziemlich vereinzelt da, wenn er das Zuwarten unter einem Deckverband in Zukunft nicht mehr für gestattet hält und für alle Schussverletzungen ausgiebige Erweiterung bis an die Grenze der anatomischen Möglichkeit verlangt, so dass in Zukunft nur noch primäre[3]) und intermediäre Resectionen vorkommen dürften. Freilich führt er an, dass diese nur selten typisch ausgeführt, in der Mehrzahl der Fälle nur in Gelenkeröffnung und Splitterextraction, Ausmeisseln und Ausschaben bestehen würden.

Selbst Reyher[4]), der 1877/78 noch eine relativ grosse Zahl primärer Resectionen ausgeführt hat, empfiehlt die antiseptische Occlusion so oft als irgend möglich zur Anwendung zu bringen, um Schorfheilung zu erzielen; nur wo sie contraindicirt ist, verlangt er frühzeitiges Handeln. Sogar für Ellbogengelenks- (und Tibia-) Schussfracturen[5]) erhofft er in Zukunft häufigere Anwendung der antiseptischen Occlusion gegenüber der primären Drainage und Resection.

Esmarch, einst der eifrigste Lobredner der primären Resection, tritt jetzt mit dem Gewichte seiner reichen Erfahrung für die antiseptische Occlusion[6]) ein, will Knochensplitter- und Kugelextraction nur im Lazareth ausgeführt sehen, wo auch erst die Indicationen für Resection festgestellt werden dürfen.[7]) Auf dem Schlachtfelde soll die chirurgische Thätigkeit möglichst in antiseptischer Occlusion bestehen.

Dass v. Bergmann die antiseptische Occlusion möglichst oft in der Kriegspraxis angewendet sehen will, ist nach seinen glänzenden Resultaten natürlich.[8]) Er will die Vortheile der kleinen Wunde, wie

---

1) Die Behandlung progredienter septischer Phlegmonen mit multiplen Incisionen und Skarificationen. Centralblatt für Chirurgie. 1880. S. 265—269.

2) l. c. S. 1225. 3) Derselbe S. 1227. 4) l. c. S. 49.

5) Reyher l. c. S. 37.

6) Verhandlung der D. Gesellschaft für Chirurgie. V. Congress. 1876. Die antiseptische Wundbehandlung in der Kriegschirurgie. Separatabdruck S. 8.

7) Ebenda. VIII. Congress. 1879. II. S. 33. 34. 8) l. c. S. 53. 54.

sie Schussöffnungen repräsentiren, nicht preisgeben, weil auf dem Schlachtfelde den zahllosen Verwundeten nicht die Sorgfalt zu Theil werden kann, wie in der Klinik einer einzelnen Schussverletzung.

Etwas weniger tritt Richter[1]) für die antiseptische Occlusion ein, die er für einfache Kapselwunden und oberflächliche Rinnenschüsse empfiehlt, während er bei Splitterfracturen der Gelenke das primäre Débridement mit Splitterextraction und eventueller Resection principiell für geboten hält. Allerdings gibt er zu, dass Mangel an Zeit auf dem Verbandplatze auch bei schwereren Verletzungen zu dieser „prophylaktischen Therapie" nöthigen könne, was jedenfalls keinen wesentlichen Nachtheil bei der antiseptischen Methode habe. Uebrigens empfiehlt er derartige Fälle[2]), bei denen die primäre Resection auf dem Verbandplatze unterlassen worden, wenn möglich in das secundäre Stadium hinüber zu führen, falls dies ohne Gefahr für das Leben geschehen könne, und dann die Splitterextraction resp. Resection vorzunehmen, weil dann die functionellen Resultate günstiger würden.

Fischer[3]) räumt der antiseptischen Occlusion ein grösseres Feld ein, da er sie principiell noch bei allen Gelenkschussverletzungen mit mässiger Zerschmetterung und kleinen Schusswunden anwenden will, während er für Gelenkschüsse mit starken Splitterungen und grossen Hautwunden die antiseptische Ausräumung verlangt. In Bezug auf die Resectionen hält Fischer[4]) dafür, dass unstreitig in den letzten Kriegen zu viel resecirt worden sei, es müsse in Zukunft der exspectativ-conservirenden Behandlung ein breiterer Spielraum eingeräumt, und wo Resection nothwendig würde, die partielle Resection bevorzugt werden, die alles Gesunde schont. Die Frage, ob primär, intermediär oder secundär resecirt werden solle, hält er für eine müssige, weil die antiseptische Methode die Wunde im primären Zustande erhalte. Wenn es demnach auch gerathen sei, möglichst früh durch operativen Eingriff günstigere Wundverhältnisse zu schaffen, so räth er doch davon ab, Resectionen auf dem Verbandplatze — selbst bei günstigen Verhältnissen, wie Cernirungen und Belagerungen sie bieten können — vorzunehmen, weil sie möglicherweise ohne die nothwendige Vorsicht und Schonung für den Kranken ausgeführt werden könnten.

Aehnlich stellt sich Lossen[5]) zur Frage nach der Behandlung

1) Allgem. Chirurgie d. Schussverletzungen im Kriege. Breslau 1877. S. 762. 763.
2) Richter S. 791. 792.
3) Handbuch der Kriegschirurgie. 2. Aufl. Stuttgart 1882. II. Bd. S. 459.
4) l. c. S. 824. 825.
5) Handbuch der allgemeinen und spec. Chirurgie (Pitha u. Billroth). 2. Bd. 2. Abth. — Lossen, Allgemeines über Resectionen. S. 73. 74.

der Gelenkschussverletzungen. Auch er nimmt an, dass die antiseptische Occlusion selbst leichtere Fälle von Gelenkzerschmetterung zunächst von der Resection ausschliesse. Primär nennt er die Resection, wenn sie in nicht entzündetem Gewebe ausgeführt werde, was bei der antiseptischen Wundbehandlung noch nach 8—14 Tagen der Fall sein kann. Deshalb verlangt er die Resection nicht für den Verbandplatz, nicht einmal immer für das Feldlazareth. Ebenso gibt er an, dass die primäre Resection [1]) häufig nur im Extrahiren von losen Knochensplittern und Glätten der zurückbleibenden Knochen bestehen müsse, und warnt namentlich bei der unteren Extremität vor ausgedehnter Resection wegen der Gefahr der Verkürzung und des Schlottergelenks.

Hahn [2]) sagt in dem Bericht über seine Thätigkeit in Rumänien, dass die antiseptische Methode, wenn irgendwo, so bei den Schusswunden der Gelenke die Therapie ändern wird, da die Zahl derjenigen Fälle, in welchen Resection indicirt ist, erheblich kleiner werden wird.

Albert [3]) hält bei der Lister'schen Wundbehandlung das conservative Verfahren gegenüber der primären Resection auch in solchen Fällen für selbstverständlich, wo eine Verletzung der Knochen in beschränktem Umfange vorhanden ist. Und später führt er aus, dass, obgleich die antiseptische Wundbehandlung [4]) wegen der verminderten Gefahr des Eingriffs zu der Erwartung berechtigte, die Resectionen werden in ausgedehntestem Maasse zur Anwendung gelangen, dies doch nicht der Fall gewesen sei; vielmehr seien die zwei stärksten Grundmauern des Gebäudes der Resectionen — Gelenkschussverletzungen und Caries — erschüttert.

Dass Pirogoff [5]) die primäre Resection für unvereinbar mit der conservativen Wundbehandlung hält, wurde bereits erwähnt. Obgleich — wie er selbst sagt — kein strenger Anhänger Lister's, empfiehlt er doch für die Behandlung der Schusswunden des Knies [6]) „einstweilen" bei dem Bergmann'schen Verbande, der antiseptischen Occlusion, zu bleiben, weil er die besten Resultate 1877/78 ergeben habe.

---

1) Lossen. Allgemeines über Resectionen. S. 71.

2) Cammerer l. c. S. 316. 317.

3) Ueber die Arthrotomie u. s. w. Wien 1876. Separatabdruck aus der Wiener med. Presse. S. 8.

4) Albert, Ueber Gelenkresectionen bei Caries. Wien. Klinik. IV. Heft. April 1883. S. 86. 87.

5) l. c. S. 455. 6) Ebenda. S. 480. 481.

Schliesslich sei noch Delorme[1]) angeführt. Er wirft zwar den deutschen und amerikanischen Kriegschirurgen vor, dass sie zu oft Resectionen ausgeführt haben, wo wegen der Beschaffenheit der Weichtheile und Nerven Amputation indicirt gewesen wäre, meint indessen, dass ihre schlechten Resultate die Resection nicht aus der Kriegschirurgie verdrängen würden. Die primäre Resection empfiehlt er bei schweren Knochenverletzungen, jedoch nur, wenn sie nicht über die physiologischen Grenzen (des Gelenkkopfes?) hinausgehen.

Die besten functionellen Resultate ergeben aber die secundäre resp. Spätresection, als Ergänzung der conservirenden Behandlung. Auch empfiehlt er die partielle Resection gegenüber der totalen und erwartet günstigen Einfluss auf die Erfolge der Resection von den neuen Wundbehandlungsmethoden.

Aus diesen Stimmen hervorragender Chirurgen der Gegenwart geht unzweifelhaft hervor, dass die Indicationen für typische Resectionen, primäre sowohl als secundäre, bei Gelenkschussverletzungen sehr wesentlich eingeschränkt sind, namentlich aber dürfte für die typische Primärresection nur selten eine Indication vorliegen. Es wurde bereits aus den Gurlt'schen Endresultaten nach Gelenkresectionen des Schulter- und Ellbogengelenks nachgewiesen, dass die Primärresection eine so warme Empfehlung, wie sie ihr bisher von den bedeutendsten Chirurgen zu Theil wurde, nicht verdient habe, dass ihre Endresultate schlechter waren als die der secundären Operation. Ihre Erklärung findet diese Thatsache nach meiner Ansicht vornehmlich in 3 Gründen.

Der 1. Grund ist die anatomische Schwierigkeit, das Periost so vollkommen und leicht abzulösen, als es bei eingetretener Eiterung gelingt, und von der vollkommenen Ablösung desselben hängt ja der functionelle Erfolg der Resection ab. Freilich lässt sich diese Schwierigkeit durch sehr bedeutende Uebung wohl einigermaassen überwinden, aber nur wenige der Kriegschirurgen, welche primäre Resectionen auszuführen haben, besitzen eine solche bedeutende Uebung.

Der 2. Grund liegt in der menschlichen Natur begründet. Nahe dem Getümmel der Schlacht, von einer zahllosen Menge Verwundeter umringt, die Hülfe suchen, kann der Chirurg unmöglich die Ruhe, Besonnenheit und Zeit haben, wie im Lazareth und in der Klinik,

---

1) Des resections articulaires en chirurgie d'armée. Revue militaire de médecine et de chirurgie. Première année. No. 12. Mars 1882.

wie sie aber für so subtile Operationen erforderlich ist, um gute Resultate zu erzielen.

Von hervorragendster Bedeutung scheint mir der 3. Grund zu sein, die Nothwendigkeit, den Kranken zu transportiren.

Gurlt[1]) vergleicht die Erfolge der Resectionen nach der Entfernung des Ortes der Resection von dem Orte der Verwundung und kommt zu dem Resultat, dass bei Gelenkverletzungen der oberen Extremitäten und im Fuss, bei denen nicht eine sofortige Resection erforderlich war, sondern ein späterer Zeitpunkt für die Resection in Aussicht genommen werden konnte, eine auf nicht zu weite Entfernung vom Kriegsschauplatze ausgeführte Evacuation der Verwundeten die Prognose der späteren Operation nicht verschlechtert, sondern im Gegentheil verbessert hat. Gurlt erklärt dies daraus, dass der Verwundete in günstigere äussere Verhältnisse gebracht wurde. Sollte dies der einzige Grund sein? Ich möchte glauben, wichtiger als gute Räume und Pflege ist für das functionelle Resultat der Umstand gewesen, dass diese Verwundeten nach der Operation nicht eher einem Transporte unterworfen sind, als bis Heilung der Operationswunde eingetreten war; wenigstens dürfte dies für die Mehrzahl der Fälle zutreffen.

Mit Recht macht Pirogoff[2]) darauf aufmerksam, dass der Transport Frischverwundeter durchaus nicht so mörderisch ist, wie man glaubt, wie ja die zahlreichen Fälle von Maschinen- und ähnlichen Verletzungen beweisen, die oft erst nach mehreren Tagen, auf die unzweckmässigste und mangelhafteste Weise transportirt, in die Kliniken gebracht werden. Hat eine Operation erst stattgefunden, so ändert sich die Sache, denn es ist eine neue Noxe der ersten hinzugefügt. Kann man durch den operativen Eingriff auch meistens die Schäden beseitigen oder vermindern, welche der Transport der frischen Wunde verursacht hat, und günstige Heilungsbedingungen herstellen, so darf an diesen ein neuer Transport nicht mehr rütteln, da ein zweiter Eingriff die Wundverhältnisse immer verschlechtern wird. Dieser ungünstige Einfluss des Transports auf Operirte und und speciell Resecirte ist, wie ich glaube, bisher noch nicht genug berücksichtigt worden, denn sonst hätte die primäre Resection nicht so viel ausgeübt und so viel empfohlen werden können, als es thatsächlich der Fall gewesen ist. Für die untere Extremität hat freilich v. Langenbeck[3]) die Transportschwierigkeit hervorgehoben, in-

1) l. c. S. 532. 2) l. c. S. 409.

3) Ueber Schussverletzungen des Hüftgelenks. II. Chirurgischer Congress 1873. Verhandlungen II. Theil. S. 139.

dem er es für unmöglich erklärt einen Hüftgelenksresecirten zu transportiren und deshalb diese Resection für das Feldlazareth nicht statthaft erachtet. Indessen für die obere Extremität sind die Nachtheile des Transports weniger betont, und gerade bei dieser verlangt man die besten functionellen Resultate von der Resection. Deshalb scheint mir Koecher's[1]) Beobachtung von weittragender Bedeutung, dass nämlich fast alle Fälle, die auf dem Verbandplatze operirt und dann transportirt wurden, einen schlechten Ausgang nahmen, während selbst sehr viele schwere — wenn sie nur vor dem Transport unoperirt blieben — trotz aller schädlichen Einflüsse während desselben — dennoch erträgliche oder gute Resultate gaben. Nach dieser so präcise ausgedrückten Erfahrung muss man meines Erachtens die Operationen auf dem Verbandplatze nur auf die unumgänglich nothwendigen beschränken, und dazu wird ein chirurgischer Eingriff bei Gelenkschüssen nur ausnahmsweise gehören.

An den angeführten 3 Gründen für die relativ schlechten Resultate der primären Gelenkresectionen vermag die antiseptische Wundbehandlung nichts zu ändern; im Gegentheil sie bringt noch einen neuen hinzu, der in der geringen Knochenneubildung bei aseptischer Wundheilung besteht. Dieser letztere Umstand hat eine solche Aenderung in der Ausführung der Resection herbeigeführt, dass dieselbe kaum noch ihren Namen verdient. Während früher die totale Resection vielfach empfohlen wurde, selbst bei Verletzung eines der gelenkbildenden Knochen, theils um besseres functionelles Resultat (Ellbogengelenk) zu erzielen, theils wegen der zu massigen Knochenneubildung (Hand- und theilweise auch Fussgelenk), theils um freieren Abfluss der Wundsecrete zu erwirken, weiss jetzt jeder Chirurg, dass er so sparsam wie möglich mit der Entfernung von Knochen umgehen muss und dass es nicht nöthig ist, glatte Sägeflächen zu haben, um gute Resultate zu erzielen. Deshalb bestehen die meisten primären Resectionen heutzutage in Gelenkeröffnung, Splitterextraction, Ausmeisseln des Geschosses, Abkneifen scharfer Knochenspitzen; die Säge wird nur selten in die Hand genommen.

Nennen wir aber auch dieses primäre Débridement der Wunden eine Resection, so fragt es sich: Wann ist dasselbe indicirt, wann die antiseptische Occlusion?

v. Bergmann's und Reyher's Erfahrungen mit der antiseptischen Occlusion scheinen das primäre Débridement der Gelenkschusswunden nur auf diejenigen Fälle zu beschränken, wo das Ge-

1) Das Sanitätswesen vor Plewna. S. 17.

lenk in grosser Ausdehnung — durch grobe Geschosse — freiliegt, mit Knochenzerschmetterung und Verunreinigung der Wunde von aussen complicirt ist. Bei kleiner Schusswunde sind in mehreren sicher constatirten Fällen selbst Kugel und Tuchfetzen reactionslos eingeheilt. Indessen solche Fälle dürften doch wohl nur die Ausnahme bilden, meistens wird wohl eine starke entzündliche Reaction infolge dieser Fremdkörper eintreten, die das Leben des Verwundeten bedrohen kann. Bekommt man daher in Friedenszeiten einen solchen Fall in der Klinik oder im Lazareth zur Behandlung, so ist es jedenfalls das sicherste und für den functionellen Erfolg auch zuverlässigste Verfahren, wenn man im Vertrauen auf die antiseptische Methode das Gelenk eröffnet und alles Fremde mit der peinlichsten Sorgfalt entfernt, wie es bei den erwähnten Schussverletzungen im Frieden geschah.

Aehnliche Verhältnisse kommen im Kriege bei Belagerungen vor; ein Soldat mit Gelenkschuss, unmittelbar nach der Verwundung — eventuell mit provisorischer antiseptischer Occlusion — in ein nicht überfülltes Feldlazareth gebracht, müsste meiner Meinung nach in dieser Weise behandelt werden. Denn wenn auch die Kugel, der Tuchfetzen einheilt, — dauernd im Gelenke bleibt er nicht; nach Monaten, oft nach Jahren wird er doch Beschwerden verursachen und entfernt werden müssen, wenn auch mit geringer Gefahr.

Deshalb kann die antiseptische Occlusion in Fällen von Gelenkschussverletzungen, wo Fremdkörper im Gelenk geblieben, nur ein Nothbehelf, für den Feldzug allerdings ein vorzüglicher Nothbehelf sein.

Anders steht es mit Gelenkschüssen, wo Ein- und Ausgangsöffnung vorhanden, wo also Fremdkörper im Gelenk nicht gerade zu erwarten sind. Hier muss bei Kapsel-, sowie einfachen Rinnen- und Lochschüssen, wie es schon in früheren Kriegen geschehen, die Schorfheilung erstrebt und deshalb die antiseptische Occlusion zum Princip erhoben werden.

Dieser Wundheilungsprocess muss ferner meines Erachtens mit besonderer Sorgfalt erstrebt werden, wenn starke Knochensplitterung im Gelenke nachweisbar ist. Einerseits sind genügend Fälle veröffentlicht, welche die Möglichkeit eines aseptischen Heilungsverlaufs in kurzer Zeit und mit gutem Resultate — Ankylose — beweisen, andererseits haben wir eine Behandlung, die bessere Resultate verspräche, nicht aufzuweisen. Ein Gelenkschuss, der starke Splitterung der Knochen verursacht hat, ist eine so schwere Verletzung, dass man es schon als ein gutes Resultat bezeichnen muss,

wenn das Leben und die Extremität des Verwundeten erhalten wird, jedoch nur, wenn die Extremität brauchbar ist; sonst ist es besser, die Extremität zu opfern. Die Resection, und besonders die primäre, hat so viele unbrauchbare Gelenke geliefert, weil es nothwendig wurde, zu viel von den Knochen zu entfernen, so dass Schlottergelenke das Endresultat waren. Bei starker Splitterung würden wir in Zukunft ebenfalls gezwungen sein, zu viel vom Knochen zu entfernen, um noch ein brauchbares Gelenk zu erzielen, namentlich wenn wir aseptischen Verlauf mit geringer Knochenneubildung erwarten dürfen. Dagegen hat die Ankylose in günstiger Stellung, wie bereits erwähnt, bei den Superrevisionen der Invaliden relativ günstige Resultate in Bezug auf Brauchbarkeit der Extremität ergeben, bei Weitem günstiger als die Schlottergelenke, die nach Gurlt's Angaben im Laufe der Jahre noch stärker werden und in den meisten Fällen veranlassten, dass auf den Gebrauch der Extremität gänzlich verzichtet wurde. Wird man daher vor die Alternative gestellt, entweder durch conservirende Behandlung, Ankylose oder durch eine ausgedehntere Resection möglicherweise Schlottergelenk zu erzielen, so kann es meiner Meinung nach keinem Zweifel unterliegen, dass man die erste Behandlungsmethode vorziehen muss. Es werden noch genug Fälle vorkommen, wo die conservirende Behandlung fehlschlägt und man durch hohes Fieber und Eiterung zu einem secundären Eingriff gezwungen wird, der dann unter Umständen in der Resection bestehen muss.

Es ist hier der Ort, darauf hinzuweisen, dass die Diagnose der Knochenverletzung in Zukunft eine viel schwierigere sein wird als bisher, weil die erste Forderung der Antiseptik darin besteht, Wunden, die man conservirend-exspectativ behandeln will, weder mit Finger noch Sonde zu untersuchen. Für die von wenig Weichtheilen bedeckten Gelenke (Ellbogen-, Hand- und Fussgelenk) wird eine Palpation des Gelenks in den meisten Fällen genügen, um zu constatiren, dass überhaupt eine Knochenverletzung vorliegt. Schwieriger, ja unmöglich kann dies beim Knie-, Schulter- und besonders Hüftgelenk werden, und über die Ausdehnung der Knochenzerschmetterung werden wir auf diese Weise nur selten Auskunft erhalten. Indessen das ist auch nicht so nothwendig; der Mangel an Sicherheit in der Diagnose, zu dem in diesem Falle die antiseptische Methode zwingt, wird reichlich aufgewogen durch die besseren Heilungsresultate. Die Behandlung ändert sich zunächst nicht, ob wir einen Knieschuss mit einfacher Kapseleröffnung oder mit starker Knochensplitterung vor uns haben, in beiden Fällen wird man die

antiseptische Occlusion und den ungefensterten Gypsverband anlegen und den Verwundeten so schnell und weit wie möglich vom Kriegsschauplatze fort transportiren. Es soll damit durchaus nicht auf die Diagnose der Knochenverletzung verzichtet werden, im Gegentheil, sie ist für die Prognose so wichtig, dass sie — wenn irgend möglich — auf dem Diagnosetäfelchen des Verwundeten verzeichnet sein muss. Aber in zweifelhaften Fällen soll man sich lieber mit der Wahrscheinlichkeit der Knochenverletzung begnügen und diese notiren, ehe man eine Finger- oder Sondenuntersuchung zur Sicherstellung der Diagnose vornimmt.

Von Nutzen kann hier unter Umständen die Besichtigung der Kleidungsstücke des Verwundeten sein, wie Delorme[1]) in einer kurzen Notiz anführt. Seine Schiessversuche — die er leider nicht ausführlich mittheilt — an Leichen, welche mit der gewöhnlichen Kleidung versehen waren, haben ergeben, dass die Eingangsöffnung in der Kleidung immer der Grösse des Geschosses entspricht, so dass man den kleinen Finger einführen konnte. Verletzte die Kugel nur Weichtheile, so war die Ausgangsöffnung ebenso gross oder nur wenig grösser als die Eingangsöffnung; traf sie den Knochen, so war sie bedeutend grösser, so dass man Zeigefinger, Daumen, ja 2—3 Finger bequem einführen konnte. Auch die Beschaffenheit des Defects in der Kleidung war eine andere, denn während im ersten Falle dieselbe unregelmässig, ausgefranst und an den Rändern nach aussen umgerollt ist, zeigt sie sich im zweiten Falle selten lineär, meist weit aufgerissen mit dreieckigen und viereckigen Lappen, gelegentlich umgeben von kleinen Löchern, die von Partikelchen des Geschosses herrühren.

Dieser Befund war nach Delorme so constant, dass er nie täuschte; er entspricht vollkommen den Beobachtungen über die Ein- und Ausschussöffnungen an Leichen, die Kocher[2]) bei seinen Schiessversuchen machte.

Bisher wurden nur die Kleingewehrschussverletzungen der Gelenke besprochen; wie hat man sich, mit der Antiseptik gerüstet, den Gelenkschussverletzungen durch grobes Geschoss gegenüber zu verhalten, ist bei ihnen die primäre Resection indicirt?

Vorweg mag erwähnt sein, dass die Indicationen für die primäre Amputation bei diesen Verletzungen unverändert bestehen bleiben, dass sehr ausgedehnte Weichtheilverletzung oder Zerreissung grosser

1) Note sur un moyen très-simple de reconnaître les fractures par coups de feu des diaphyses par la seule inspection des vêtements. l. c. p. 496—498.

2) Ueber Schusswunden u. s. w. Leipzig 1880.

Gefässe und Nerven die primäre Amputation erfordern. Ja es scheint, nach den Resultaten zu schliessen, die Amputation der Resection zu Liebe vernachlässigt zu sein, mindestens für die untere Extremität. Von 10 im Kniegelenk Resecirten, von denen Heinzel[1]) die Endresultate ermittelte, gingen nur 3 mit einem Stock und erhöhter Sohle, die übrigen mit Krücken- und Stützmaschinen. Diese würden grösseren Vortheil von einem guten Amputationsstumpf haben, der ihnen das Tragen eines Stelzfusses oder künstlichen Gliedes gestattet, abgesehen davon, dass Heinzel die primäre Oberschenkelamputation mit 59,4 Proc. Mortalität, die Resection im Kniegelenk mit 77,4 Proc. Mortalität berechnet.

Indessen es werden auch in künftigen Kriegen Fälle genug vorkommen, wo man sich zur Amputation nicht entschliessen kann und darf, namentlich bei Verletzungen der oberen Extremität. Erhält man bei dieser nur die Gebrauchsfähigkeit der Hand und Finger, so ist das Resultat der Absetzung des Gliedes bei Weitem vorzuziehen, auch wenn das Schulter- oder Ellbogengelenk keine straffe Verbindung besitzt. Und dies leichter als früher zu erreichen, verspricht die antiseptische Wundbehandlung, einmal wegen der abgekürzten Heilungsdauer, wodurch die Inactivitätsparalyse der Muskeln verhindert wird, andererseits wegen Fernhaltung ausgedehnter Pflegmonen.

Daher würden Gelenkverletzungen durch Artilleriegeschosse mit grosser Weichtheilwunde, mit und ohne ausgedehnte Knochenverletzung, voraussichtlich noch häufig Indication für primäre Resection bilden. Selbstverständlich wird man auch hier so conservirend verfahren wie möglich, um möglichst gute Resultate zu erzielen, wird die resecirten Knochenenden möglichst einander nähern, um straffe Gelenkverbindung zu erhalten, wenn dadurch die Extremität auch kürzer wird. Um nicht Enttäuschungen zu erleiden, muss man sich vollkommen klar werden, was man durch die Resection im ungünstigsten Falle erreichen kann, und deshalb namentlich bei der unteren Extremität geeigneten Falles der Amputation den Vorzug geben.

Diese Erwägungen fordern, wie die Operation selbst, Ruhe, Zeit und Besonnenheit; auch sie ist deshalb besser im Feldlazareth als auf dem Verbandplatze vorzunehmen.

Ist es möglich eine gründliche Desinfection derartiger Schussverletzungen ohne operativen Eingriff zu bewirken, so soll man meines Erachtens den Verwundeten mit einem antiseptischen Deckver-

1) l. c. S. 353.

bande versehen, das Glied auf einer Schiene lagern und ihn dann ins Feldlazareth senden zur schleunigen Ausführung der Operation, die besonders auf dem Diagnosetäfelchen empfohlen werden müsste. Anderenfalls werden gerade diese Fälle eine Resection auf dem Verbandplatze nicht allein rechtfertigen, sondern fordern.

Demnach bestehen gegenwärtig für die primäre Resection — Débridement mit eingerechnet — bei Gelenkschussverletzungen nach meiner Ansicht nur 2 Indicationen:

1. sicher constatirtes Verweilen von Fremdkörpern (Kugel, Tuchfetzen u. s. w.) im Gelenk. Auch diese Indication gilt nur für besonders günstige, den Friedensschussverletzungen analoge Verhältnisse, wie sie bei Belagerungen vorkommen können.

2. weite Eröffnung des Gelenks durch grobes Geschütz, mit und ohne ausgedehnte Knochenverletzung.

In beiden Fällen hat die Resection principiell nicht auf dem Verbandplatze, sondern im Feldlazareth stattzufinden. Jeder Transport des Operirten ist vor vollständigem Verschluss der Weichtheilwunde aufs Aengstlichste zu vermeiden.

Eine nothwendige Consequenz der conservirenden Behandlung ist es, dass die secundären Operationen im Verhältniss zu den primären an Zahl zunehmen, weil die conservirende Behandlung oft fehlschlägt. Kann man daher erwarten, dass in künftigen Feldzügen von den Gelenkschussverletzten nur eine verschwindende Anzahl von Fällen mit primärem Débridement im Feldlazareth behandelt wird, so darf man sich nicht verhehlen, dass eine weit grössere Anzahl von denjenigen, welche mit Occlusiv- und ungefenstertem Gypsverband versehen vom Kriegsschauplatze zurückgeschickt wurden, einen secundären Eingriff erforderlich machen werden. Dieser Umstand beeinträchtigt jedoch die Vorzüge des antiseptischen Occlusivverbandes nicht. Schon die Möglichkeit, den Vortheil der so nothwendigen Krankenzerstreuung auch diesen bisher im Ganzen für nicht transportabel gehaltenen Verwundeten zu Theil werden zu lassen, sichert dieser Methode ausgedehnteste Anwendung, um so mehr, als die etwaige Gefahr für den Verwundeten nicht gross ist. Je weiter er vom Kriegsschauplatze sich entfernt, desto mehr tritt er in normale Friedensverhältnisse, welche nach den Erfahrungen der Kliniken eine baldige Asepsis der Wunde verheissen, auch wenn Sepsis bereits eingetreten ist. Secundäre Eröffnung der Gelenke mit Splitter- und Projectilextraction, Auswaschung des Gelenks, Drainage, falls nöthig auch Resection der Gelenkenden sind daher überall indicirt, wo die conservirende Behandlung fehlschlug. Die fleissige Anwen-

dung des Thermometers bei Patienten mit antiseptischem Occlusivverband ist dringend nothwendig; erhebliche Steigerung der Temperatur, über 39°, welche nach Volkmann das septische Fieber anzeigt, erfordert sofortige Entfernung des Verbandes und den durch die individuelle Beschaffenheit der Wunde gebotenen Eingriff. Dass man auch jetzt so conservirend als möglich vorgehen muss, namentlich was die Entfernung von Knochen betrifft, wurde bereits erwähnt. Freilich hat man bei der secundären Operation noch mehr wie bei der primären für guten Abfluss der Wundsecrete zu sorgen, weil man hier bereits vorhandene Mengen septischen Eiters durch wiederholte Ausspülungen des Gelenks entfernen muss. Von grosser Wichtigkeit kann hier, wie auch bei der primären Operation, das Vogt'sche [1]) Verfahren sein, der, theils um die Muskelinsertionen sicherer zu erhalten, theils um Beweglichkeit der Sehnen zu erzielen, empfiehlt, an Knochenprominenzen mit dem Periost auch die oberflächlichen Knochenlamellen durch flaches Abmeisseln zu erhalten.

Eine bestimmte Grenze zwischen intermediärer, secundärer und Spätresection aufzustellen ist überflüssig, seitdem die antiseptische Methode die Gefahr eines Eingriffs im intermediären Stadium beseitigt hat; die Resection ist heutzutage indicirt, sobald eine Temperatursteigerung und die Beschaffenheit der Wunde eine Abweichung vom normalen, aseptischen Heilungsprocess anzeigen. Die Prognose der Operation hängt ceteris paribus weniger vom Zeitpunkt ihrer Ausführung ab als von dem Kräftezustande des Verwundeten und den äusseren Bedingungen, unter denen er sich befindet.

Was die Heilungsdauer betrifft, so steht die secundäre Operation wesentlich gegen die primäre zurück.

Bei primärer Resection [2]) sind unter dem antiseptischen Verfahren die Wundränder in 3—4 Tagen verklebt, die Hautwunde beginnt zu vernarben. Das Blut in der Wunde, das früher so leicht faulte, zerfällt nach Aufsaugung der wässrigen Bestandtheile zu feinkrümeligem Detritus, in den das Narbengewebe hineinwächst, und spätestens 3 Wochen nach der Verletzung ist die Weichtheilwunde auch im Innern geschlossen, die Narbe liegt dem Knochen auf. So ist der Verlauf der angeführten Friedensverletzungen gewesen, so habe ich Fälle von Kniegelenkresectionen (bei cariösen Processen) im Augustahospital in 14 Tagen unter einem Verbande heilen sehen.

Bei der secundären Resection kommt zunächst die Zeit in Betracht, welche bis zur Nothwendigkeit der Operation verstrichen ist,

1) V. Chirurgencongress 1876. Verhandlungen u. s. w. I. S. 31. 32.
2) Lossen l. c. S. 209. 210.

und die unter Umständen eine recht lange sein kann. Ferner geht die Zeit verloren, welche nothwendig ist, um die eiternde, eventuell septische Wunde aseptisch zu machen, die Eiterung zu beseitigen, was in den sicher constatirten Fällen nach mehrmaligem Verbandwechsel, unseren preussischen Collegen in Rumänien in 8—10 Tagen gelang. Ist dieses Resultat erzielt, so dürfte die Zusammenheilung der granulirenden Wundflächen, resp. die Ausfüllung der Wundhöhle mit Granulationen nicht wesentlich längere Zeit in Anspruch nehmen, als die primäre Heilung. Immerhin haben die Fälle, bei denen ein secundärer Eingriff bei eiternder oder jauchiger Beschaffenheit der Wunde nothwendig wurde, einen Zeitraum von mindestens 6 Wochen bis zur Heilung der Operationswunde erfordert.

Diese längere Heilungsdauer ist nicht zu unterschätzen, weil sie einerseits die Gefahr für das Leben durch accidentelle Wundkrankheiten, wie sie bei jeder Wunde vorhanden ist, länger bestehen lässt, andererseits weil sie das functionelle Resultat durch die Möglichkeit der Inactivitätsparalyse beeinträchtigen kann. Indessen beide Gründe fallen bei der antiseptischen Behandlung nicht genug ins Gewicht, um die Vortheile aufzuwiegen, welche die conservirende Behandlung verspricht, weil die accidentellen Wundkrankheiten sich eben mit ziemlicher Sicherheit vermeiden lassen, und weil auch eine Heilungsdauer von 6—8 Wochen in den weitaus meisten Fällen noch nicht genügt, um Inactivitätsparalyse zu verursachen.

Da der Heilungsprocess an den resecirten Knochen in beiden Fällen wohl ziemlich der gleiche ist, bei der secundären Operation mindestens nicht langsamer und ungünstiger sich gestaltet als bei der ganz reactionslosen primären, so dürfte das functionelle Endresultat bei beiden Operationen wesentlich von der Nachbehandlung abhängen.

In dieser Hinsicht bietet die antiseptische Wundbehandlung die besten Aussichten, weil die schnelle Heilung der Weichtheilswunde es gestattet, bei denjenigen Gelenken, bei denen man Beweglichkeit erstreben muss, frühzeitig mit passiven und activen Bewegungen, elektrischer Behandlung, mit Bädern und Douche vorzugehen. Gies[1]) führt an, dass diese Nachbehandlung bei seinen Resecirten von einem Lehrer der Heilgymnastik ausgeführt sei. Busch[2]) empfiehlt schon 1873 alle Resecirten an einer Centralstelle für Nachbehandlung zu sammeln, eine Forderung, die Gurlt[3]) um so dringender wiederholt, als er constatirt hat, dass die Resultate nach Gelenkresectionen von dem Mangel an Bildung, der Indolenz und Arbeitsscheu des Indivi-

1) l. c. S. 82. 2) II. Chirurgencongress 1873. Verhandlungen I. S. 64.
3) l. c. S. 1329—1333.

duums abhängig sind. In der That dürften die Resultate viel bessere werden, wenn man unmittelbar nach Heilung der Weichtheilwunde die Resecirten in einem Gyps- oder anderen zweckentsprechenden Contentivverbande an einen Sammelort sendete, wo ein Orthopäde von Fach unter Assistenz jüngerer Militärärzte ihre Behandlung nach einheitlichem Gesichtspunkte leitet. Ein abgelaufener Fall bietet dem Chirurgen, namentlich in Kriegszeiten, wo chirurgisch interessantes Material sich so colossal anhäuft, meistens nicht dasselbe Interesse wie ein frischer; es kommt dazu der Mangel an Zeit, der sich nicht nur im Felde, sondern auch in den Reservelazarethen sehr fühlbar macht. Deshalb sind die Klagen über mangelhafte Nachbehandlung zu allgemein, um nicht eine Maassregel mit Freude zu begrüssen, die Abhülfe verspricht. Deutschland besitzt so zahlreiche warme Heilquellen, die sich zu solchen Sammelorten vorzüglich eignen würden, dass es nicht schwer wäre, eine solche Maassregel durchzuführen, um so mehr, als die Aufnahme in geschlossenen Heilanstalten nur selten zu erfolgen brauchte, während die Mehrzahl der Verwundeten, in Kasernen und Bürgerquartieren untergebracht, ambulatorisch behandelt werden könnte.

Eine derartige sorgfältigste Nachbehandlung vorausgesetzt, dürften sich die Endresultate bei primärer und secundärer Resection weit günstiger gestalten als bisher, von einander aber nicht zu sehr abweichen, wenn man gleichwerthige Verletzungen vergleicht. Muss man bei grosser Weichtheilwunde oder wegen Verunreinigung der Wunde eine ausgedehnte primäre Resection der zerschmetterten Gelenkenden ausführen, so wird man ebensowenig auf eine straffe Gelenkverbindung rechnen können, als wenn man bei versuchter und fehlgeschlagener Schorfheilung secundär zu diesem Eingriff gezwungen wird. Nur wenn sich der Eingriff auf Arthrotomie, Kugelextraction resp. Ausmeisselung und Knochensplitterextraction beschränkt, kann man ein bewegliches Gelenk bei primärer, Ankylose bei secundärer Operation erwarten, weshalb die primäre Operation zu bevorzugen ist, wo die äusseren Verhältnisse günstig sind.

In Betreff der Mortalität hatte bei der früheren Behandlung die primäre Operation vor der secundären nichts voraus, wie Gurlt's Zahlen beweisen, weil eben bei beiden Heilung durch Eiterung erfolgen musste. Anders wird die Sachlage bei der antiseptischen Behandlung, bei ihr sind die Chancen für die primäre Operation theoretisch zweifelsohne günstiger als für die secundäre, denn durch dieselbe wird eben alles Kranke, Abgestorbene, Fremde entfernt und dadurch die Quelle für eine Eiterung beseitigt, so dass aseptischer

Wundverlauf eintreten kann und muss. Die secundäre Operation kommt aber erst bei schon bestehender Eiterung resp. Jauchung zur Anwendung, bei ihr ist eben der Zustand der Wunde vorhanden, den man durch die primäre Operation zu verhindern strebt. Wenn deshalb Reyher bei primärer Resection nur 10,5 Proc., bei secundärer 37,5 Proc. Mortalität hatte, so darf dies um so weniger Wunder nehmen, weil er ja bei der secundären Operation aseptischen Verlauf nicht erzielte. Die Resection an sich bedingt ja nicht die Lebensgefahr, sondern die accidentellen Wundkrankheiten, Pyämie, Septicämie, Wundrose, Phlegmonen und Blutungen; gelingt es, diese zu beseitigen, so sinkt die Gefahr der Operation erheblich, wie die so überaus günstig verlaufenen Friedensschussverletzungen beweisen, die gleich günstiges Resultat in Bezug auf die Mortalität ergaben, gleichviel ob primär oder secundär operirt wurde, weil in beiden Fällen aseptischer Verlauf erzielt wurde.

Leider sind einigermaassen sichere und nicht zu kleine Zahlen zum statistischen Vergleich nicht vorhanden, denn die aus dem russisch-türkischen Kriege von Pirogoff[1]) gesammelten Resectionen sind nur summarisch angeführt und wahrscheinlich nicht antiseptisch behandelt, so dass ihre Resultate in Bezug auf Mortalität auch keineswegs günstiger sind als die früherer Kriege.

Demnach bleiben zur Beurtheilung der Frage, ob die primäre oder secundäre Resection günstigere Resultate quoad mortalitatem geben, einerseits das theoretische Raisonnement, andererseits die wenigen Friedensschussverletzungen der Gelenke. Ersteres muss der secundären Operation die grössere Gefahr zuerkennen; die Erfahrung aus den letzteren lehrt jedoch, dass auch sie keinen Verlust zu beklagen gibt bei günstigen Aussenverhältnissen. Dies ist um so wichtiger, wenn man erwägt, dass die secundäre Operation immer nur ein Hülfsmittel ist, zu dem man durch Fehlschlagen einer anderen Heilmehode, der conservirend-exspectativen, gezwungen wird, und dass sie in Zukunft meistens nur in gut ausgestatteten Reservelazarethen ausgeführt werden soll.

Wende ich nun die heutigen Erfahrungen auf die Behandlung der Schussverletzungen der einzelnen Gelenke an, so dürfte dieselbe in Zukunft etwa nach folgenden Grundsätzen zu erfolgen haben:

Schussverletzungen des Schultergelenks.

In erster Linie darf die Gebrauchsfähigkeit der Hand- und des Ellbogengelenks nicht leiden. Bei Kapsel-, Rinnen- und Lochschüssen

1) l. c. S. 539, 545, 548, 551 u. 553.

ist ein bewegliches Gelenk auch bei antiseptischer Occlusion zu erwarten, die daher — am besten mit ungefenstertem Gypsverbande — zur Anwendung zu bringen ist. Bei schweren Knochenzerschmetterungen gibt die Ankylose in günstiger Stellung immer noch besseres Resultat, als ein Schlottergelenk, sie ist daher zu erstreben durch antiseptische Occlusion und Stellung des Armes in einem Winkel von etwa 45° vom Thorax ab. Zwingt die Schwere der Weichtheilverletzung zu einem primären oder Fehlschlagen der Schorfheilung zum secundären Eingriff, so ist ausgiebige Resection der Exarticulation vorzuziehen, wenn nicht Blutungen oder andere Zufälle Lebensgefahr bedingen. Durch den Verband muss man dann den resecirten Humerus möglichst an den Schultergürtel bringen, um straffe Verbindung zu erzielen, wenn auch die Extremität kürzer wird.

Das eben Gesagte gilt auch für Ellbogenschussverletzungen. Muss auch hier bei Verletzungen, welche Ankylose erwarten lassen, die Beugung im rechten Winkel im ersten Verbande bewirkt werden, so sprechen doch Roser's[1]) Resultate dafür, dass bei Resectionen unmittelbar nach der Operation die gestreckte Stellung des Arms den Vorzug verdient, aus der man erst allmählich nach 4—5 Wochen vor Consolidirung der Knochen in die Beugung übergehen darf. Namentlich für ausgiebige Totalresectionen dürfte dies Verfahren den Vorzug verdienen, weil es am sichersten straffe Verbindung erwarten lässt; freilich muss man achten, dass die definitive Heilung in dieser Stellung nicht erfolgt.

Die Schussverletzungen des Handgelenks indiciren wohl am wenigsten die antiseptische Occlusion. Wenngleich im Allgemeinen das Leben nicht sehr gefährdend, hat ihre Behandlung doch die denkbar ungünstigsten functionellen Resultate gegeben, weil tiefe Pflegmonen und Sehnenscheidenentzündungen fast immer Steifheit der Finger verursacht haben. Diese fern zu halten ist also Hauptaufgabe der Therapie, und das muss zweifellos leichter sein bei einer primär gründlich desinficirten, von allen Knochensplittern und Fremdkörpern befreiten Wunde, als bei der Occlusion, zumal wenn es sich um eine so bequem zugängliche Verletzung am Handgelenk handelt. Hier ist deshalb nach meiner Ansicht das primäre Débridement angezeigt; die Schussöffnung ist durch Längsschnitt zu erweitern, bis volle Uebersicht über die Verletzung möglich ist, alles Fremde und lose Knochensplitter zu entfernen, etwa zerrissene Sehnen — wenn angängig — mit Catgut zu nähen. Erfolgt dann reactionsloser Ver-

1) Glückwünsche zur Feier der 50jährigen Doctorwürde des Herrn Generalstabsarztes Dr. L. Stromeyer. Stuttgart 1876. S. 15.

lauf, so werden die Resultate ungleich besser sein als früher. Als gutes Resultat muss man schon Beweglichkeit der Finger bezeichnen, wenn auch das zerschossene Handgelenk selbst steif bleibt.

Am weitesten muss die antiseptische Occlusion bei Hüft-, Knie- und Fussgelenkschussverletzungen ausgedehnt werden. Die Schwierigkeit, ja Unmöglichkeit, einen an der unteren Extremität Resecirten ohne Nachtheil für die Operationswunde zu transportiren, fällt im Feldzuge zu sehr ins Gewicht, als dass man nicht die antiseptische Occlusion zum Princip erheben sollte, die ja so glänzende Resultate ergeben hat. Wird bei dem Hüftgelenk ein secundärer Eingriff nothwendig, so ist die Resection angezeigt, weil die Exarticulation bei Weitem ungünstigere Mortalitätsprocente ergibt. Beim Kniegelenk dürfte eine ausgiebige Resection meines Erachtens nicht in Frage kommen wegen der unglücklichen Verhältnisse, in welche eine Schlotterverbindung den Verwundeten bringt; ein Amputationsstumpf ist derselben zweifellos vorzuziehen. Dasselbe gilt auch für das Fussgelenk; hat man nicht Aussicht, Ankylose im rechten Winkel zu erzielen, so soll man den Fuss lieber opfern und durch die Pirogoff-sche, Syme'sche Operation oder die Amputation des Unterschenkels schnelle Heilung und brauchbaren Stumpf erstreben, als dass man die Möglichkeit eines Schlottergelenks bestehen lässt.

Individualisiren ist die Kunst des Arztes und nicht am wenigsten die des Chirurgen, denn fast jede Wunde hat ihr Besonderes, selten ist eine der anderen gleich. Nichtsdestoweniger muss der Chirurg nach allgemeinen Regeln und Grundsätzen verfahren, die der jedesmalige Standpunkt der Wissenschaft mit sich bringt.

Nach dem vorliegenden Material halte ich mich in dieser Hinsicht zu folgenden Schlüssen berechtigt:

1. Die vor der antiseptischen Wundbehandlung ausgeführten Resectionen nach Schussverletzungen der Gelenke haben wenig befriedigende functionelle Resultate ergeben, auch in Bezug auf Mortalität sind die Resultate nicht günstig.

2. Die primären Resectionen jener Zeit ergeben in Bezug auf Mortalität nicht bessere, in Bezug auf Gebrauchsfähigkeit wesentlich schlechtere Resultate als die secundären, haben also ihre vielfache Empfehlung und Bevorzugung nicht verdient.

3. Schon vor der antiseptischen Wundbehandlung sind durch diese ungünstigen Resultate der Gelenkresectionen die namhaftesten Kriegschirurgen veranlasst worden, die conservirend-exspectative Methode der Resection gegenüber immer mehr und mehr zu bevorzugen.

4. Durch die antiseptische Wundbehandlung sind die Indicationen für die Resection wesentlich beschränkt, die Möglichkeit der conservirend-exspectativen Behandlung in ungeahntem Maasse erweitert worden.

5. Die typischen Totalresectionen sind, wenn eine Operation überhaupt in Frage kommt, nur dann noch indicirt, wenn beide Gelenkenden in ausgedehnterem Maasse verletzt sind; für die meisten Operationsfälle hat die Resection in Arthrotomie, Kugel- und Knochensplitterextraction, Auswaschen und Drainage zu bestehen.

6. Dieses Débridement ist primär nur indicirt bei grosser Weichtheilverletzung und Verunreinigung der Wunde, wenn primäre Amputation nicht bessere Resultate verspricht. Kugel und andere Fremdkörper im Gelenk indiciren die primäre Gelenkseröffnung bei kleiner Wunde nur in Friedens- und ihnen ähnlichen Kriegsverhältnissen, heilen in vielen Fällen bei antiseptischer Occlusion ohne wesentlichen Nachtheil ein.

7. Secundär ist diese Operation bei fehlgeschlagener conservirend-exspectativer Behandlung indicirt und hat ohne Rücksicht auf die Zeit stattzufinden, sobald der Wundheilungsprocess von der Norm abweicht.

8. Die Heilungsdauer bei aseptischem Wundverlauf ist für primäre Resection etwas kürzer als für secundäre, jedoch nicht in dem Grade, um eine Bevorzugung der primären Operation, resp. Vernachlässigung der conservirend-exspectativen Behandlung für den Feldzug zu rechtfertigen.

9. Die Lebensgefahr ist theoretisch bei der primären Operation geringer als bei der secundären. Ein Vergleich in dieser Hinsicht ist deshalb nicht richtig, weil die secundäre Operation nur bei fehlgeschlagener Conservativcur stattfindet und auf einen secundär Resecirten eine Anzahl durch antiseptische Occlusion Geheilte entfällt.

10. Die functionellen Resultate hängen in erster Linie von der Grösse der resecirten Knochenstücke, in zweiter von der Nachbehandlung ab. Für letztere sind Sammelorte an Heilquellen unter Leitung eines Orthopäden zu empfehlen.

11. Ankylose im Gelenk, beim Knie- und Fussgelenk sogar ein Amputationsstumpf, sind einer Schlotterverbindung vorzuziehen.

12. Der Transport wirkt ungünstiger auf Resecirte, als nicht operirte Verwundete ein, darf nach der Resection vor Heilung der Weichtheilwunde nicht stattfinden. Deswegen, wegen des grossen Andrangs von Verwundeten und wegen der technischen Schwierigkeit aseptische, subperiostale Resectionen auszuführen, sind Resectionen auf dem Schlachtfelde möglichst zu vermeiden.

XXIII.

Die Entzündungen des prävesicalen Raumes (Cavum Retzii).

(Nach einem im ärztlichen Verein zu Frankfurt a. M. gehaltenen Vortrage.)

Von

Dr. O. Pinner
in Frankfurt a. M.

Die Beobachtung eines Falles von sogenannter prävesicaler Phlegmone, die ich im vorigen Jahre machte, war mir Veranlassung, mich etwas eingehender mit dieser Erkrankungsform zu beschäftigen, zumal ich beim Durchgehen der Literatur ersah, dass dieselbe bei uns nur wenig Berücksichtigung gefunden hat, so dass über ihren anatomischen Sitz, ihre Ursachen, ihre Erscheinungen nicht viel bekannt ist.

Suchen wir zunächst eine Schilderung der anatomischen Verhältnisse des Gebietes, in welchem die Ausbreitung jener entzündlichen Processe statthat, zu geben.

Wenn wir an der vorderen Bauchwand, 8—9 Cm. unterhalb des Nabels eine horizontale Linie ziehen und zwei verticale, die dem äusseren Rande der Mm. recti bis zum Os pubis folgen, so umschreiben wir hierdurch einen nahezu rechtwinkligen Raum, die Regio hypogastrica media. Die in der letzteren gelegenen Mm. recti sind von einer Scheide eingeschlossen, die von der Aponeurose der Mm. obliqui int. abdom. gebildet wird, indem sich dieselbe am äusseren Rande des M. rectus in zwei Blätter, ein vorderes und ein hinteres, spaltet, welche sich am inneren Rande des Muskels wieder vereinigen. Jedes Blatt erhält noch eine Verstärkung. Mit dem vorderen Blatte verschmilzt die Sehne des M. obliquus extern., mit dem hinteren die Sehne des M. transversus. Das vordere Blatt bedeckt die ganze Länge des Muskels, das hintere Blatt reicht nur bis zur Mitte zwischen Nabel und Symphyse und hört hier mit einem mehr oder weniger markirten, halbmondförmigen, mit der Concavität nach abwärts gerichteten Rande, der Plica semilunaris Douglasii auf. Die Sehnen-

fasern des M. transversus schlagen sich unterhalb dieses Randes auf die Vorderfläche des M. rectus hinüber. — So weit stimmen die Beschreibungen der Anatomen überein. Bei der weiteren topographischen Schilderung der Regio hypogastrica media, besonders der Beziehungen der Fascia transversa zu der hinteren Rectusscheide, zu der Blase, zu den Beckenfascien sind die Angaben sehr divergirend. Henle[1]) lässt die hintere Fläche der Recti von der Plica Douglasii an nach abwärts nur durch eine dünne gleichmässige Bindegewebsschicht bedeckt sein. Nach Quain-Hoffmann[2]) zieht über die untere Abtheilung der hinteren Fläche die Fascia transversa gleichmässig hinweg und bildet von der Linea Douglasii an ausschliesslich die hintere Wand der Rectusscheide. Nach Krause[3]) trennt sich die Fascia transversa unterhalb der Linea semicircularis von der Aponeurose des M. transversus, um die hintere Fläche des unteren Theils des M. rectus zu bekleiden. Kohlrausch[4]) lässt die Fascia transversa an der Stelle, wo sich das Bauchfell abhebt, in zwei Blätter auseinandergehen, die zwischen Bauchfell und Rectus zur Vorderfläche der Blase und Hinterfläche der Symphyse hinabsteigen, beide überziehen, um so ineinander und in die Beckenfascie überzugehen. Retzius[5]) führt aus, dass die Fascia transversa mit dem unteren Rand der hinteren unvollständigen Wand der Rectusscheide verschmilzt, dass die Fascia transversa und die Aponeurose des M. transversus jedoch nicht in der Linea semicircularis endigen, sondern dass beide zu einem fibrösen Blatte vereinigt, sowohl längs dieser Linie als auch seitwärts nach hinten sich umschlagen und das Stück des Peritoneum überziehen, welches von der Linea Douglasii bis zur Symphyse herab die hintere Wand der Vagina recti bildet. Dieser Theil des fibrösen Blattes setze sich jedoch weder an die Schamfuge noch an das Poupart'sche Band an, sondern ziehe hinter der Blase in die Beckenhöhle hinab, um sich mit der Fascia pelvis zu identificiren. Zuletzt bemerkt er, dass die Lineae semicirculares sich seitwärts bogenförmig nach unten verlängern und sich mit ihren unteren Enden an dem äusseren Rande der Rectussehne ansetzen. Gemäss dieser Beschreibung, die auch Hyrtl in seiner topographischen Anatomie wiedergibt, entsteht eine ringförmige Oeffnung, welche das Thor, die Eingangspforte zu einem im unteren, mittleren Bezirk

1) Lehrbuch der Anatomie. S. 69.

2) Lehrbuch der Anatomie. Bd. I. S. 336. 3) Lehrbuch der Anat. S. 249.

4) Zur Anatomie und Physiologie der Beckenorgane. S. 36. Taf. I u. II.

5) Notiz über das Cavum praeperitoneale Retzii. Hyrtl, Sitzungsberichte der Wiener Akademie. 1859. S. 259.

der vorderen Bauchwand gelegenen Raume, dem sogenannten Cavum praevesicale, präperitoneale oder Cavum Retzii darstellt. In dieses Cavum dringt von unten her die sich ausdehnende Blase ein, und wenn sie voll ist, stehen die Wände des Cavum weit von einander ab. Die vordere Wand wird durch die unteren Enden der Recti und das sie bedeckende vordere Blatt ihrer Scheide, die hintere Wand durch das Peritoneum, welches mit der nach hinten sich umschlagenden Aponeurose überzogen ist, die Seitenwand von der Plica Douglasii und deren bogenförmigen Fortsätzen gebildet.

Braune[1]), der den Umhüllungen der Blase, welche die Porta vesicae Retzii bilden, eine besondere Aufmerksamkeit gewidmet hat, weil dieselben aus den von Henle und Kohlrausch gegebenen Darstellungen nicht recht ersichtlich sind, lässt von der Linea semicircularis zwei Fascienblätter ihren Ursprung nehmen, die bei mässig gefüllter Blase dicht hintereinander zwischen M. rectus und Peritoneum herablaufen, die aber vor dem Peritoneum einen Raum zwischen sich begrenzen, der von der aufsteigenden Blase bei noch wachsender Füllung eingenommen werden kann. Das vordere Blatt geht als dünne Decke auf dem M. rectus herunter und tapezirt den Raum zwischen Blase und Symphyse aus, das hintere begibt sich hinter dem Urachus auf die Blase, um dieselbe zu überziehen und sich an die Prostatakapsel und die Fascia pelvis anzusetzen. Es würde mich zu weit führen, wollte ich noch die Schilderung anderer Autoren, in Sonderheit der französischen, wie Velpeau[2]), Sappey[3]), Tillaux[4]), Richet[5]), einiger jüngeren, wie Gérardin[6]), Bouilly[7]), Pauzat[8]) u. A. m. hier wiedergeben. Auch bei ihnen sehen wir ähnliche, wie eben berichtete abweichende Angaben. Ich möchte nur noch die Ergebnisse meiner eigenen Untersuchungen anführen, die ich an einem reichlichen Leichenmaterial, das mir durch die Güte des Herrn Dr. Jean Schmidt, Oberarzt am Bürgerhospital, zu Gebote stand, gewonnen habe.[9])

1) Topograph. anat. Atlas. Leipzig 1867—1872.

2) Anatomie chirurg. 1883. p. 59. 3) Anat. descript. T. II. p. 233. 1876.

4) Anat. topogr. p. 707. 1876.

5) Anat. medic.-topogr. 1877. p. 767.

6) Recherches sur la cavité prépéritonéale de Retzius etc. Thèse de Paris. 1879.

7) Les tumeurs aigues et chroniques de la cavité prévésicale. Thèse de Paris 1880.

8) Contribution à l'étude de la région prévésicale etc. Gazette medic. 1880. No. 35—47. 1883. No. 36.

9) Diese Untersuchungen wurden im December 1884, Januar und Februar 1885 angestellt.

Hat man nach Retzius die Haut zurückpräparirt, die Scheiden der beiden Mm. recti durch einen Längsschnitt geöffnet, die Muskeln selbst etwas unterhalb des Nabels quer durchtrennt, sie sehr sorgfältig von ihrer Unterlage abgelöst und über das Os pubis zurückgeschlagen, so sieht man, dass die hintere Wand der Rectusscheide in keiner Weise unterbrochen ist und dass nur die Dichtigkeit und die Stärke des Gewebes sich verschieden darstellt. Bis zur Linea semicircularis, also etwa bis 7—9 Cm. unterhalb des Nabels, ist die hintere Wand infolge der Vereinigung der Aponeurosen fest und derb; von diesem Punkte bis zur Symphyse herab findet sich eine dünne, gleichmässige, bisweilen mit Fett durchwachsene Gewebsschicht, die nur eine geringe Resistenzfähigkeit aufweist.

Lateralwärts haftet diese Schicht dem äusseren Rande der Rectusscheide an und geht nach aussen zu in die Fascia transversa über. Medianwärts befestigt sie sich an die Linea alba, welche die Mm. recti nur unvollständig trennt. Es stellt somit diese immer deutlich vorhandene Gewebslage eine Fortsetzung der Fascia transversa, deren mittleren schwächeren Theil, dar. Wenn man dieses erste Zellgewebslager aufhebt, so trifft man auf ein hinter der Symphyse, zwischen Os pubis und Blase gelegenes reichliches, weitmaschiges, dehnbares, oft fetthaltiges Bindegewebe, das rings um die Blase abwärts mit dem Bindegewebe über der Beckenfascie communicirt. Es bedeckt die vordere und seitlichen Flächen der Blase. Hier weist es jedoch eine dichtere Beschaffenheit und eine grössere Resistenz auf, reicht bis zum Scheitel der Blase und begibt sich mit dem Urachus und den obliterirten Nabelgefässen zur vorderen Bauchwand bis zur unteren Nabelgegend. In der Höhe der Lineae semicirculares oder etwas unterhalb derselben ist diese Fascie mit der vor ihr liegenden, der Fascia transversa verschmolzen. Demnach können wir an der vorderen Bauchwand zwei Fascienblätter unterscheiden: das eine, welches die hintere Fläche des M. rectus bekleidet und von der Linea semicircularis bis zur Symphyse reicht, das andere, welches vom Nabel bis zur Douglas'schen Arcade zwischen Peritoneum und der hinteren Rectusscheide verläuft, um von dort als zusammenhängende Bindegewebslagen auf die Vorderfläche der Blase herabzugehen. Diese letztere Schicht ist diejenige, welche von Cooper und Velpeau als Fascia propria bezeichnet worden ist.

Die geschilderten topographischen Verhältnisse bringt man am besten sich zur Anschauung, wenn man, nach Entfernung der Baucheingeweide durch einen oberhalb des Nabels angelegten Schnitt, die Blase durch Einspritzen von Wasser in verschiedene Füllungszustände setzt.

Die durch die Präparation erhaltenen Befunde habe ich durch eine Reihe von Injectionsversuchen zu vervollständigen und zu erweitern mich bemüht. Ich ging zunächst in der Weise vor, dass ich etwas oberhalb der Symphyse in der Linea alba die Weichtheile spaltete, wie bei der Sectio alta in die Oeffnung ein Gummirohr einführte und durch dieses langsam dünne Gypslösung so lange einspritzen liess, bis der Druck ziemlich stark wurde. Wenn die Masse erstarrt war, so repräsentirte sie dem Auge das Bild einer übermässig gefüllten Blase. Der „Tumor", der natürlich sich leicht umgreifen liess, reichte nach oben bis einige Finger breit unter den Nabel, seitwärts beiderseits fast gleichmässig gut handbreit über die Mittellinie. Herausgenommen repräsentirte er den negativen Abdruck des eigentlichen prävesicalen Raumes. Die Gypsmasse zeigte im Allgemeinen rundliche, ovale Form; durch eine an der Grenze vom unteren und mittleren Drittel befindliche Furche, welche durch den Druck der horizontalen Schambeinäste bewirkt war, konnte man den Antheil erkennen, welcher dem kleinen Becken zukam. In der künstlich geschaffenen Höhle selbst war die Blase ganz nach hinten zurückgedrängt, vom Scheitel ging die durch das Peritoneum verstärkte Fascia propria zur vorderen Bauchwand, den Boden bildete die Beckenfascie.

Der submusculäre Raum war schwieriger darzustellen. Ich versuchte denselben zuerst in der Weise zu injiciren, dass ich einige Centimeter oberhalb der Symphyse auf den Muskel selbst einschnitt und nach sorgfältiger Trennung seiner Fasern durch ein in die Oeffnung eingeführtes Rohr die Gypsmasse einspritzen liess. Die Flüssigkeit gelangte immer, selbst bei geringem Druck, durch das wenig widerstandsfähige dünne hintere Blatt in den prävesicalen Raum. Erst als ich die Einspritzung von einer Stelle ausführen liess, wo die hintere Rectusscheide resistenter war, also über der Linea semicircularis, erhielt ich einen den submusculären Raum zeigenden Abguss. Mit dem Druck bei der Injection musste man vorsichtig sein, weil bei höherem Druck die Gypsflüssigkeit in den prävesicalen Raum gepresst wurde. Wenngleich hierdurch die nicht bedeutende Widerstandsfähigkeit der von der Linea semicircularis ab die hintere Bedeckung des M. rectus bildenden Schicht bewiesen wurde, so ist doch in Erwägung zu ziehen, dass bei chronischen Entzündungen, und diese bilden die Mehrzahl, die Fascie sich verdichtet und so den prävesicalen Raum sicherer abschliesst. Bei acutem Verlauf ist diese Bindegewebsschicht als eine hinreichend schützende Decke nicht anzusehen.

Diese meine Befunde geben, wie ich aus der erst nach Abschluss meiner Untersuchungen erhaltenen Arbeit von Henke ersehen habe, eine Bestätigung von dessen anatomischen Erforschungen. Auf dem Medianschnitte von gefrorener Infiltration (s. untenstehende Abbildung) sehen wir „das Eis in dem Subserosium hinter der vorderen Bauchwand über der Blase von Faserblättern durchzogen, welche zwischen Bauchfell und Rectus zur Hinterfläche der Symphyse und zur Vorderfläche der Blase herab — und in deren adhärentes Bindegewebe übergehen, an ihnen ansitzen". Während die verschiedenen

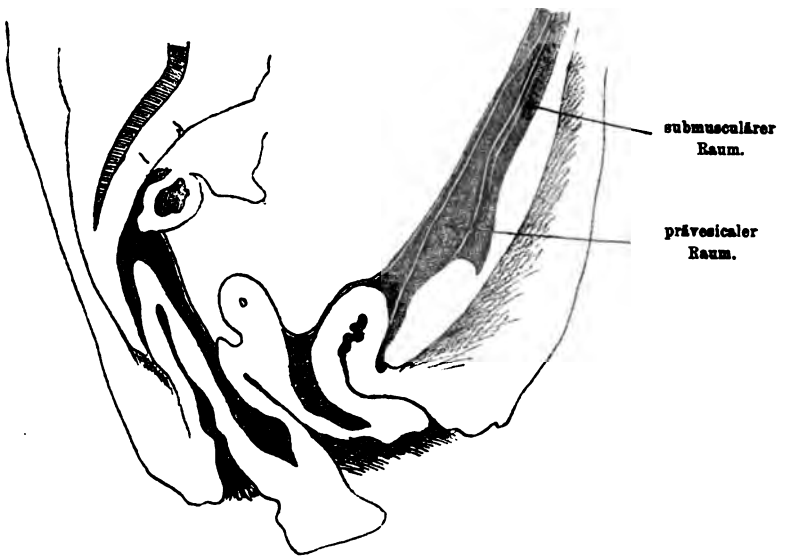

(Nach Henke, Beiträge zur Anatomie des Menschen etc. 1871. Taf. III. Fig. 1.)

Blätter unten deutlich von einander abgehoben sind, legen sie sich „oben allmählich bald mehr an das Bauchfell an, bald lösen sie sich von demselben wieder ab und verbinden sich mit solchen, die dichter mit der Rectusscheide oder überhaupt der Innenfläche des M. transversus verwebt sind. Auf dem Horizontalschnitte sehen wir wieder sehr deutlich die Verbindung des in Rede stehenden Blattes mit dem Bauchfell in der Umgebung des lockeren subserösen Spaltes, der also von dem abgehobenen Bauchfelle überzogen, von jenem Blatte aber parietalerseits abgeschlossen wird. Da, wo das Bauchfell an der Seite des subserösen Spaltes, in welchem die Blase emporsteigen kann, über demselben, auch ohne dass die Blase darin liegt, von der Bauchwand abgehoben ist, sehen wir von seiner Aussenseite ein

blätteriges Fasergewebe ab- und über die Hinterfläche des Rectus zur Linea alba gehen." Zwischen diese Blätter mischen sich noch Faserzüge um die Vasa epigastrica und diesem Zuge schliessen sich noch feine Streifen von der Innenseite des M. transversus an. „Wie dem jedoch sei, wie viele dieser Blätter zwischen Bauchfell und Bauchwand, wo ersteres letzterer nicht fest anheftet, mit dem einen oder anderen von ihnen zusammenhängen mögen, eine Abgrenzung existirt auch hier zwischen der in der Wand herab verlaufenden Muskelscheide und dem Subserosium vor ihr, die sich nach unten theils an die Blase, theils an den Knochen vor ihr anlegt, überhaupt aber nur dünn ist, und nach oben verliert sie sich unter dem Bauchfelle, wo dieses sich der Bauchwand wieder fester anlegt."

Ziehen wir das Facit aus dieser und unserer Darstellung, so ist zu ersehen, dass Retzius mit einem vor der Blase befindlichen Cavum Unrecht hat, da eine Höhle, ein Hohlraum gar nicht existirt, und dass wir es nicht mit einem, sondern mit zwei vor der Blase gelegenen Bindegewebsräumen zu thun haben. Die Scheidewand bildet die Fascia transversa, welche Retzius bei der Construction seines „Cavum" vollständig vernachlässigt hat. Wir haben einmal einen unmittelbar hinter dem Rectus gelegenen, „submusculär" zu bezeichnenden Raum und dann einen direct vor der Blase befindlichen, prävesicalen, dem „Cavum Retzii" entsprechenden Raum.

Die Grenzen des submusculären Raumes sind vorn die hintere Fläche der Recti, medianwärts die Linea alba, lateralwärts der äussere Rand der Rectusscheide, unten die Symphyse und hinten die Fascia transversa (Cooper). Beide submusculären Räume sind, da der die Linea alba darstellende Bindegewebsstreifen die Mm. recti unvollkommen von einander trennt, auch nur unvollständig von einander geschieden. Die Grenzen des prävesicalen Raumes bilden nach vorn das Os pubis und seine beiden Aeste, nach oben die Fascia transversa, nach hinten die Fascia propria und die Blase, unten die Beckenfascie.

Entsprechend der von Retzius gegebenen anatomischen Beschreibung hat man im Allgemeinen die Entzündungen, die in der Regio hypogastrica hinter den Mm. recti gelegen sind und die vom Os pubis gegen den Nabel zu sich erheben, als Phlegmonen des Cavum Retzii bezeichnet. Auch bei der Ausbreitung der Abscesse, die in der Rectusscheide entstehen, hat man auf die Fascia transversa, als eine Barriere gegen den eigentlichen prävesicalen Raum,

keine Rücksicht genommen. So lässt König[1]) diese Abscesse bei ihrer Ausbreitung nach der Richtung des geringsten Widerstands sich ausdehnen, und da nicht weit vom Nabel die hintere Rectusscheide aufhört, nach dem mit lockerem Bindegewebe angefüllten Raum gehen. Ich bin jedoch der von Pauzat aufgestellten Ansicht, dass wir gut thun, gemäss der von den Anatomen, von Kohlrausch und besonders von Henke geschilderten topographischen Differenzirung, auch klinisch eine Unterscheidung eintreten zu lassen und eine submusculäre Phlegmone von einer stricte sic dicta prävesicalen zu trennen. Denn beide Affectionen sind in keiner Weise gleichwerthig; sie bieten eine Reihe von Unterscheidungsmerkmalen, was Aetiologie, Symptomatologie, Verlauf und Ausgang anbetrifft. Leider kann ich bei dem Entwurfe und der Schilderung der beiden Krankheitsformen nur zum geringen Theil meine eigene Erfahrung benutzen, zum grössten Theil muss ich mich auf die fast ausschliesslich von französischen Autoren veröffentlichten Fälle und auf die aus diesen sich ergebenden Schlüsse und Folgerungen stützen. Von der Mittheilung der Casuistik habe ich Abstand genommen. Einmal findet sich das einschlägige Material schon gesammelt in der Thèse von Bouilly und der Arbeit von Pauzat vor, dann ist dasselbe so wenig kritisch gesichtet, dass ein Theil gar nicht zu verwenden ist. —

Ich lasse zunächst die Krankengeschichte meines Falles folgen, den ich in Gemeinschaft mit Herrn Dr. Lachmann behandelt habe.

Ein 45jähriger, sonst gesunder Mann war 6 Wochen vor seiner Erkrankung wegen Muskelrheumatismus vorübergehend in ärztlicher Behandlung gewesen. Am 12. September 1884 erkrankte er wieder. Er klagte über Schmerzen in der unteren Bauchgegend, die ziemlich heftig waren und die ihn nöthigten, mit nach vorne geneigtem Oberkörper zu gehen. Die Intensität der Schmerzen nahm von Tag zu Tag zu. Patient wurde vom 16. September ab bettlägerig, er war schlaflos.

Ich sah den Patient am 19. September. Die Schmerzhaftigkeit hatte eine so bedeutende Höhe erreicht, dass die Untersuchung nicht möglich war. Es wurde weder ein Umschlag, noch der Druck der leichten Decke, noch die einfache Berührung mit der Hand in der Regio hypogastrica vertragen, schon die geringste Bewegung der Beine steigerte die Schmerzen. Eine Veränderung der Form, des Aussehens der Unterbauchgegend war nicht wahrzunehmen. In den übrigen Theilen war der Unterleib weich und leicht einzudrücken. Kein Fieber. Urin ohne pathologische Bestandtheile. Die Entleerung desselben sowie die übrigen Functionen normal. In den nächsten Tagen änderte sich das Bild wenig. Erst am 25. September konnte man eine Auftreibung und Verdickung der oberhalb der Symphyse gelegenen Region bemerken. Die Infiltration breitete sich mehr

1) Beiträge zur Anatomie des Menschen u. s. w. Heft 1. Leipzig und Heidelberg 1871. S. 31.

seitlich und nach oben aus, vom 27. September ab zeigten sich Fiebertemperaturen bis zu 38,6°C. Urinentleerung ging ohne Beschwerden vor sich. Bei der Rectalpalpation wurde nichts Abnormes gefunden. Am 30. September fühlte man links von der Mittellinie tiefe Fluctuation. Eine Probepunction ergab Eiter. Die Ausdehnung, welche die Regio hypogastrica media genommen hatte, war eine bedeutende. Sie hob sich in etwas gewölbter Form vor, reichte von der Symphyse bis einige Centimeter unterhalb des Nabels, seitlich nach beiden Seiten hin fast gleichmässig (links 14 Cm., rechts 13 Cm.). Am 1. October Incision. In der Mitte zwischen Nabel und Symphyse, auf der linken Seite etwas über handbreit von der Linea alba, war die Haut geröthet und bei der Palpation deutlich unter ihr Fluctuation. Der Schnitt wurde etwas schräg angelegt, nach Durchtrennung der Haut entleerte sich eine bedeutende Menge eines etwas fötid riechenden Eiters. Beim Auseinanderhalten der Wunde sah man den Rand des M. rectus und die hintere Muskelfläche desselben. Verfolgte man mit dem eingeführten Finger die Abscesshöhle, so führte diese einmal unter dem Rectus entlang bis gegen die Symphyse, dann aber auch durch ein mässig weites Loch nach rechts hinüber unter den anderen M. rectus in eine kleinere Abscesshöhle. An der Aussenseite des Rectus hatte sich unter der Haut im subcutanen Gewebe eine Senkung gebildet, die über das Os pubis hinwegging und eine Gegenöffnung neben dem Scrotum erforderte. Die Abscesshöhlen wurden nicht ausgekratzt, sondern ausgespült und drainirt. Der Heilungsverlauf war ein langsamer und durch 2 im Anfang November auftretende Abscesse, von denen der eine im rechten M. deltoides, der andere in der Tiefe des rechten Unterschenkels, zwischen Tibia und Fibula sass, unterbrochen. Die Eiterung aus den beiden submusculären Abscessen der Recti liess allmählich nach, die Drainageöffnungen schlossen sich, die Hervorwölbung der Regio hypogastrica verschwand bedeutend, so dass die zwischen Symphyse und Nabel gelegene Narbe so weit herabrückte, dass sie einige Centimeter oberhalb der Symphyse neben den äusseren Rand des M. rectus zu liegen kam. Eine Verdickung am unteren Theile dieses Muskels war noch nach völliger Genesung zu constatiren. Anfangs Februar 1885 nahm Patient seine Thätigkeit wieder auf.

Die Entzündungen des submusculären wie des prävesicalen Raumes können entweder idiopathische oder fortgeleitete sein. Ein Blick auf die anatomischen Verhältnisse genügt, um einzusehen, dass die symptomatische Phlegmone viel häufiger in dem eigentlichen Cavum Retzii, als in dem submusculären Raume sich vorfinden wird. Erkrankungen der Blase, des Rectum, der Ligamenta lata, der Prostata, der Fossa iliaca, des Os pubis können die Veranlassung zu Entzündungsprocessen sein.

Für die submusculäre Phlegmone sind verschiedene Ursachen angegeben. Die Entzündung tritt entweder, wie in unserem Falle, ohne irgend ein ätiologisches Moment bei gesunden Leuten auf, oder ihre Entstehung schliesst sich an ein Trauma an, an einen Stoss, einen Schlag gegen die Regio hypogastrica, an ein Heben schwerer

Lasten, oder sie tritt im Gefolge von Allgemeinerkrankungen, besonders von Typhus auf und ist dann die Folge der Zerreissung von Muskelfasern. Schon 1857 hatte Virchow auf Entzündungen und Ruptur der Mm. recti bei Typhus, Tuberculosis, Scorbut aufmerksam gemacht, schon er hatte hervorgehoben, dass der Riss ganz überwiegend in dem unteren Abschnitte derselben, etwa in der Mitte zwischen Symphyse und Nabel sich fand. Die Risse begannen, wie es ihm schien, gewöhnlich von der hinteren Seite, der Bauchseite, und waren zuweilen allein auf diese beschränkt. Zenker hat den Nachweis von Veränderungen der Muskelfasern geliefert, die den Eintritt der leichten Zerreissbarkeit erklären. Dass der Riss seinen Sitz an der genannten Stelle hat, scheint mir seinen Grund darin zu haben, dass die hintere Rectusscheide von der Plica semicircularis an einer festeren Unterstützung entbehrt.

Ueber die Ursachen der genuinen prävesicalen Phlegmone ist wenig bekannt. Die französischen Autoren sind geneigt, einen gewissen Zusammenhang zwischen Erkrankungen des Tractus intestinalis und des Cavum Retzii anzunehmen. Wie weit hierzu eine Berechtigung vorliegt, lässt sich schwer bestimmen. —

Die Erscheinungen, welche die submusculäre und die prävesicale Phlegmone darbieten, sind je nach dem Stadium der Krankheit verschieden. Während wir im Anfang der Krankheit es mehr mit Allgemeinsymptomen zu thun haben, erhält dieselbe im späteren Verlauf durch eine am Hypogastrium auftretende Geschwulst einen bestimmten Charakter.

Gemeinsam ist beiden Affectionen bei ihrem ersten Auftreten häufig eine bedeutende Schmerzhaftigkeit in der unteren Bauchgegend. Bewegungen steigern die Schmerzen. Letztere sind bisweilen so heftig, dass kaum der Druck der Decke vertragen wird und dass eine Untersuchung ohne Narkose nicht möglich ist. Instinctiv sucht der Kranke die Lage in Flexion von Hüft- und Kniegelenk einzunehmen, um die Muskeln zu entspannen. Setzt die Krankheit acut ein, so kann sie unter Schüttelfrost und hoher Temperatur auftreten. Bisweilen jedoch verlaufen die Prodromalerscheinungen so latent oder werden übersehen, dass erst das Auftreten einer Geschwulst auf eine Erkrankung aufmerksam macht. Ihr Erscheinen schwankt von einigen Tagen bis zu einigen Wochen.

Form, Gestalt, Ausbreitung sind bei den Erkrankungen verschieden. Die submusculäre Entzündung wird durch Ausfüllung der hinteren Rectusscheide deren Contouren wiedergeben. Je nachdem die Eite-

rung nur hinter dem einen M. rectus, wie in einem Falle von Labuze[1]), stattfindet, oder gleich von vornherein beiderseitig ist, oder wie in unserem Falle von der einen auf die andere Seite übergreift, ob der Process acut oder chronisch verläuft, wird das Bild ein verschiedenes sein. Immer jedoch wird die Spitze des Tumor an der Symphyse, die Basis nach oben gerichtet sein. Die Geschwulst ist genau umschrieben oder sie ist mehr diffuser, undeutlicher begrenzt. Die Ausbreitung geht meist nach beiden Richtungen gleichmässig vor sich. Mit dem Muskel selbst ist die Geschwulst innig verbunden, sie wird beim Stehen oder Pressen von derberer Consistenz, tritt oft deutlicher hervor und ist mit den Bauchdecken bei Erschlaffung verschiebbar. Durch die Palpation lässt sich zeigen, dass der Raum zwischen Blase und Os pubis frei ist, ein Nachweis, der bei Zunahme der Geschwulst schwieriger wird, ja unmöglich sein kann.

Der Tumor im prävesicalen Raume ist der Gestalt der ausgedehnten Blase gleich. Seine Basis befindet sich im kleinen Becken, der Gipfel oben. Fast alle Beobachter sind in dem Punkte einig, dass man auf den ersten Blick hin die stark ausgedehnte Blase vor sich zu haben geglaubt hat, — doch ändert deren Entleerung durch den Katheter kaum etwas an dem äusseren Aussehen. Die Regio hypogastrica media springt stark hervor, die laterales sind abgeflacht. Die obere Grenze der Geschwulst kann bis zum Nabel reichen. Die Form ist mehr oder weniger oval, und der Tumor dehnt sich dann nach rechts und links gleich weit von der Linea alba aus. Er kann aber auch die eine Seite bedeutend überschreiten und die Fossa iliaca einnehmen. Die Palpation zeigt, dass die Geschwulst aus dem kleinen Becken emporgestiegen ist. Lässt man die Bauchpresse wirken, so sieht man, dass die Mm. recti von dem Tumor sich abheben. Bei der Rectalpalpation, event. der Vaginaluntersuchung findet man eine im kleinen Becken sitzende Geschwulst, die in Continuität mit der in der Regio hypogastrica befindlichen steht und bei bimanueller Betastung Fluctuation aufweisen kann.

Bei der submusculären Eiterung gibt die Rectaluntersuchung keine nennenswerthen Befunde; meist verhalten sich die fühlbaren Theile normal. — Von sonstigen Symptomen verdienen noch Störungen der Urinentleerung bei der prävesicalen Entzündung angeführt zu werden. Im Gegensatz zu der normalen Blasenfunction bei der submusculären Erkrankung wird über Dysurie, Strangurie, über Cys-

1) Des abscès développés etc. Thèse de Paris 1871.

titis berichtet. Das Lagenverhältniss jener zu der Blase gibt eine Erklärung für deren Vorkommen ab.

Beide Erkrankungen nehmen ihren Ausgang entweder in Resorption oder in Eiterung. Der erstere Vorgang ist der seltenere, der letztere der häufigere. Wird dem submusculären Abscess durch Incision kein Austritt des Eiters verschafft, so tritt entweder Aufbruch nach aussen unter entzündlicher Infiltration u. s. w. der Haut auf, und zwar ist die Oeffnung meist unterhalb des Nabels, doch kann wie in unserem Falle die Perforation auch an dem äusseren Rande der Rectusscheide vor sich gehen, oder der Durchbruch erfolgt durch das Peritoneum, wie der folgende Fall von Gruber[1]) zeigt, den ich, seiner exacten pathologisch-anatomischen Befunde halber, etwas ausführlicher wiedergebe.

Bei einem 24 Jahre alten Manne, der am 4. Juli 1861 in das Hospital aufgenommen war, stellte sich im Verlaufe von Typhus am 31. Juli ein Schmerz im Unterleibe oberhalb der Symphyse ein. Die Bauchwand war daselbst wie von einer gefüllten Blase gehoben. Die Geschwulst war empfindlich, hart und gab gedämpften Schall. Der Kranke konnte den Harn ohne Hinderniss lassen und bei der Untersuchung mit dem Katheter fand man die Harnblase leer und in derselben nichts Abnormes. Bis zum 25. August nahm die Geschwulst an Grösse und Empfindlichkeit bald ab, bald zu. Fieberanfalle traten vom 13. Juli bis zum letzteren Tage nicht mehr ein; es waren in dieser Zeit Tage, an denen sich der Kranke wohler fühlte und sogar herumspazirte. Vom 25. August angefangen, an dem die Geschwulst zu fluctuiren begann, verschlimmerte sich der Zustand wieder; die Kräfte schwanden mehr und mehr. Am 7. September fand man die Geschwulst zusammengefallen, den Kranken total erschöpft, bewusstlos. Am Abend erfolgte der Tod. Obduction: Die Geschwulst, obgleich zusammengefallen wegen Entleerung des meisten Eiters in die Bauchhöhle, ist deutlich begrenzt. Sie liegt theilweise vor der Schambeinsynchondrose, dann in der Regio hypogastrica propria und theilweise in der Regio umbilicalis. Sie reicht bis $2^1/_2$ Zoll unter dem Nabel aufwärts und bis unter die Mitte der Höhe der Schambeinsynchondrose, und wird gegen ihr oberes Ende allmählich breiter. Am oberen Rande der Symphyse dehnt sie sich bis zu den Tubercula pubis, darüber an der Bauchwand fast so weit seitwärts, wie die Mm. recti. Sie hat eine Höhe von 5 Zoll, wovon $3^3/_4$ Zoll über der Symphyse, $1^1/_4$ Zoll vor dieser liegen. An ihrem unteren Ende ist sie $^3/_4$—1 Zoll, an ihrem oberen $3^3/_4$—4 Zoll breit. Sie hat die Gestalt eines nach unten zugespitzten Ovals. Nach dem Durchschneiden der tiefen subcutanen Schicht sieht man die Scheiden der Recti in der Medianlinie geöffnet, vermisst das Adminiculum lineae albae zwischen diesen Muskeln und befindet sich in einer Eiterhöhle, die den unteren Theil der Scheiden der Recti und das Cavum praeperitoneale einnimmt. Die Höhle

1) Ueber Abscesse im Cavum praeperitoneale Retzii. Virchow's Archiv Bd. 24. 1862. S. 183.

reicht hinten bis zur Linea semicircularis. In der Höhle findet man noch eine Quantität grauröthlichen, missfarbigen Eiters. Derselbe hat oben mehr die Scheiden der Recti, unten mehr letztere unterminirt. Die vordere Wand bildete in der Medianlinie das subcutane Gewebe, seitlich der innere Theil der vorderen Blätter der Scheiden der Mm. recti, die hintere Wand das Cavum praeperitoneale, die untere Wand der Scheitel der Harnblase, der Scheitel der Schambeinsynchondrose und die Schambeine von dieser bis zu ihren Tubercula auswärts. Links in einiger Entfernung von der Medianlinie über dem oberen Drittel der hinteren Wand der Höhle, in der hinteren Wand des Cavum praeperitoneale ist eine kleine, zwei Linien grosse Oeffnung vorhanden, wodurch die Eiterhöhle mit der Bauchhöhle communicirte und der Eiter in die Beckenhöhle sich entleerte. Die Oeffnung sitzt in der Mitte einer kleinen, seichten Grube, welche vor Durchbruch des Peritoneums durch Zerstörung der Fascia transversa, welche die hintere Wand des Cavum praeperitoneale bilden hilft, entstanden ist.

Wenn die Heilung der submusculären Phlegmone erfolgt ist, so lässt sich, wie auch unser Fall gelehrt hat, noch längere Zeit eine feste, ziemlich harte, mit dem M. rectus verschiebbare, demnach mit ihm innig verbundene Infiltration nachweisen, die erst langsam verschwindet. —

Dem präviscerален Abscess stehen eine grössere Zahl Ausgangspforten zur Verfügung. Er bahnt sich seinen Weg nach aussen durch die vordere Bauchwand zwischen Symphyse und Nabel, oder er bricht in die Bauchhöhle, in das Rectum, die Blase, Vagina, Urethra durch, oder er kann durch die Incisura ischiadica treten, oder er erscheint an der Innenseite des Schenkels, oder er folgt dem Samenstrang in das Scrotum hinab.

Der Diagnose habe ich nach dem Gesagten nur wenig hinzuzufügen. Im Beginne beider Krankheitsprocesse, wenn die Symptome wenig ausgesprochen sind, liegt eine Verwechselung mit Peritonitis, Neuralgien, Darmkatarrhen nahe und die Diagnose wird man bisweilen in suspenso lassen müssen, hat sich bereits ein Tumor ausgebildet, so treten jene Affectionen in den Hintergrund, dafür sind andere Leiden in das Bereich der Differentialdiagnose zu ziehen: es kann sich um Erkrankungen der Blase, Divertikelbildung, Adhärenz der Blase an der Bauchwand, Abscess in der Blasenwandung handeln, es können Tumoren sein, die von einem benachbarten Organe ausgehen und in das Cavum Retzii hineinwachsen, es kann ein abgekapseltes intraperitoneales Exsudat sein. Man sieht, es gibt der Möglichkeiten viele. Doch wird man bei genauer Untersuchung, event. durch Probepunction (Middeldorpf'sche Akidopeirastik), oder Probeincision zum Ziele kommen. Jedenfalls wird man bei der Therapie gut thun, nicht zu lange mit einem operativen Eingriff zu warten, da

die Gefahr eines Durchbruchs in das Peritoneum vorhanden ist. Sowie man Fluctuation wahrnimmt, wird man den Abscess, wenn es geht, in der Linea alba spalten und drainiren; beim prävesicalen Abscess wird man den Eiterabfluss eventuell durch Bauchlage zu erzielen suchen. Ist man genöthigt, bei letzterem eine Gegenöffnung anzulegen, so ist hierbei die grösste Rücksicht auf die Schonung der Blase zu nehmen.

Frankfurt a. M., Dec. 1885.

XXIV.

Weitere Beobachtungen über Thoracentese beim Empyem.

(Bestehend in Punction mit Hinterlassung der Troicartcanüle in der Stichöffnung.)

Von

Dr. Paul Blumberg
in Baku.

Nach Veröffentlichung der in 7jährigen Zwischenräumen von mir operirten zwei Fälle (im XXII. Bande dieser Zeitschrift S. 474—484) haben sich mir hier am Orte wiederum zwei Fälle fast gleichzeitig dargeboten, wo das Empyem von mir durch Punction mit Hinterlassung der Troicartcanüle behandelt worden, und meine früheren Erfahrungen über die in Rede stehende Operationsmethode konnten Bestätigung finden.

Wiederholungen dieser Methode seitens anderer Aerzte sind bisher nicht zu meiner Kenntniss gelangt.

Es scheint, dass man gegen das von mir angewandte Verfahren noch theoretische Bedenken hegt, vielleicht dieselben, welche vor einiger Zeit in den Protokollen der Kaiserl. kaukasischen medicinischen Gesellschaft publicirt und von mir bereits widerlegt worden sind.

Da es mir nun wünschenswerth erscheint, dass die jedenfalls manche Vortheile darbietende, in manchen Fällen jedoch einzig und allein ausführbare Operationsmethode in grösserem Maassstabe als bisher Verbreitung finde, ehe ein endgültiges Urtheil über dieselbe in der Wissenschaft gefällt werden kann, und da die Herren Collegen möglichen Falles sich durch dieselben Bedenken davon abhalten lassen könnten, dieses für den Empyemiker so gesegnete und für den Arzt so einfache Verfahren wenigstens zu erproben, so möge es mir hier auch für das deutsche Publikum gestattet sein, eine Widerlegung der in der russischen medicinischen Presse laut gewordenen theoretischen Bedenken der Beschreibung meiner fer-

neren praktischen Beobachtungen der erwähnten Fälle vorauszuschicken.

Es ist unter Anderem angeführt worden, dass, wenn schon der Empyemiker seine Zustimmung zur Operation gegeben hat, es weit besser sei, die Schnittoperation mit Resection einer oder mehrerer Rippen vorzunehmen, als die Punction mit Hinterlassung der Troicartcanüle, durch welche täglich die Auswaschung der Eiterhöhle mit desinficirenden Flüssigkeiten (was täglich mindestens einmal zu geschehen hat) freilich leichter vor sich gehen kann, als durch die Schnittöffnung oder sogar durch die in letztere gelegte Drainageröhre, weil der Schnitt weit günstigere Bedingungen zum freien Ausfluss des Eiters biete.

Gegen dieses Argument ist anzuführen, dass die Controversen über die Vorzüge einer oder der anderen Operationsmethode im Allgemeinen zu den ziemlich mässigen gehören. Die Befreiung eines Patienten von einem Blasenstein z. B. kann 1. durch die Zertrümmerung, 2. durch den hohen Steinschnitt und 3. durch die Sectio lateralis erreicht werden. Die Wahl der jedesmal vorzunehmenden Operationsmethode sollte nicht nach allgemein ausgesprochenen Grundsätzen, welche nach der Schablone aufgestellt sind, vor sich gehen, sondern nach reiflichem Abwägen aller Umstände, welche jedem concreten Falle anhaften. In letzter Instanz wird der betreffende Operateur, wenn keine wichtigen Gründe dagegen sprechen, der Methode den Vorzug geben, mit welcher er die zahlreichsten günstigen Resultate erzielt, durch welche er sich grössere praktische Erfahrungen und bedeutendere Geschicklichkeit in der technischen Ausführung erworben hat.

In meinem ersten Aufsatze nun habe ich nirgends auch nur mit einer Silbe erwähnt, dass ich der Punction mit Hinterlassung der Canüle der Schnittoperation gegenüber den Vorzug zu geben versuchen wollte; dazu wäre schon das so geringfügige statistische Material ungenügend. Gerade das Gegentheil habe ich gesagt, was auch aus meinen Worten hervorgeht: „Es unterliegt nach dem gegenwärtigen Stande der Wissenschaft keinem Zweifel, dass die Entleerung eines eiterigen Exsudates aus der Pleurahöhle durch den Schnitt zu geschehen hat."

In der weiteren Ausführung meines Aufsatzes suchte ich jedoch nachzuweisen, dass unter gewissen Umständen, wo z. B. Periculum in mora vorhanden ist oder der Patient auf die Schnittoperation nicht eingeht, oder wo der Arzt (wie z. B. in der Landpraxis) keine kundige Assistenz zur Verfügung hat, wo eine Chloroformnarkose (wie

z. B. beim linksseitigen Empyem) nicht ausführbar ist — die Punction mit Hinterlassung der Canüle mindestens kein Kunstfehler ist, während die beim serösen Exsudate ohne Zweifel indicirte Thoracentese (unter Luftabschluss) mit nachheriger Entfernung der Canüle beim Empyem durchaus contraindicirt ist und der Operateur, welcher beim eiterigen Exsudate solches Verfahren einschlägt, mit vollem Rechte Rüge verdient.

Ganz anders verhält es sich, wenn es sich um eine Operation des Empyemkranken in Kliniken und Hospitälern handelt. Hier hat der Arzt sowohl hinreichende und kundige Assistenz, als auch die entsprechenden Instrumente zur Rippenresection jederzeit zur Hand; hier fehlt es nicht an sorgfältiger Pflege des Operirten. In der Landpraxis dagegen oder bei uns im Kaukasus, wo man in der Privatpraxis nicht einmal in jedem erforderlichen Augenblick über antiseptisches Verbandmaterial verfügen kann, gibt es Fälle — wie ich deren in meinem ersten Aufsatze angeführt und wie ich im zweiten von mir mitgetheilten Falle (Timofei Smirnoff) selbst in der Lage war — wo der Arzt keinen Augenblick die Operation aufschieben darf, wenn er den Patienten nicht sterben lassen will. In den stationären Krankenhäusern wird jeder rationelle Arzt selbstverständlich der Schnittoperation mit oder ohne Resection der Rippen den Vorzug geben, wenn der Kranke zur Operation seine Zustimmung gibt.

Nachstehend werde ich einen Fall mittheilen, wo ein intelligenter Empyemiker (Officier der kaspischen Flottille) trotz der in Tiflis (der nächsten mit Baku durch eine Eisenbahn verbundenen Stadt, ca. 600 Kilometer von hier entfernt) gegebenen Versicherung, dass er ohne Operation dem sicheren Tode geweiht sei — dennoch seine Zustimmung zur Operation versagte.

Da nun beim Empyem nicht gar selten die Indicatio vitalis eintritt und die Punction ein so geringfügiger Eingriff ist, dass sie, im Falle der Kranke auch nicht darauf eingehen sollte, nöthigen Falles gegen den Willen des Patienten vorgenommen werden kann, um ihn vom sicheren Tode zu retten, andererseits aber beim Herausziehen der Canüle (wie beim serösen Exsudat rationell) trotz augenblicklicher Erleichterung und Beseitigung der Todesgefahr für den ersten Augenblick dennoch nicht vor dem sicheren Verderben allendlich schützt, sondern im Gegentheil durch Verjauchung des Eiters in der Eiterhöhle die Todesgefahr nur vergrössert, so glaube ich, dass mit der Zeit doch die Punction mit Hinterlassung der Canüle in der Stichöffnung sich in der Wissenschaft einbürgern wird, und

zwar um so mehr, als dieses Verfahren, wenn es nicht zu dem erwünschten und von mir bereits beobachteten Resultate führt, nicht das geringste Hinderniss zur Schnittoperation abgibt, welche dann mit den gehörigen Cautelen und unter für grössere Operationen günstigeren Bedingungen nach reiflicher Erwägung und wohlüberlegter Vorbereitung zur Operation dann vorgenommen werden kann, wenn Patient und Operateur sie für geeignet halten oder wo keine Zeit mehr zu verlieren ist und Patient durch sein beständiges Wanken nur in grössere Gefahr geräth.

Hat aber der Kranke nach einer selbst gegen seinen Willen ausgeführten Punction mit Hinterlassung der Troicartcanüle eine so enorme Erleichterung von seinen Beschwerden, wie es in der That jedesmal der Fall ist, und ausserdem noch nicht erfahren, dass die Besserung nur eine vorübergehende ist, dass die Beschwerden nach einiger Zeit doch wiederkehren, wie das nach der Punction mit Entfernung der Canüle (wie beim serösen Exsudate) beim Epyem unausbleiblich ist, so hat er Vertrauen zu seinem Arzte gewonnen und wird sich gegen eine etwa erforderliche Schnittoperation mit Rippenresection nicht mehr weigern, falls der Arzt diese für unumgänglich nothwendig erklärt.

Der Arzt hat dadurch nicht nur Zeit gewonnen, sondern, was viel höher anzuschlagen ist, er hat es mit einem nicht mehr fiebernden und geschwächten Patienten zu thun, er kann ihn durch kräftigende Diät und roborirende Behandlung gegen eine Rippenresection widerstandsfähiger machen, namentlich aber fallen die Bedenken gegen die Chloroformnarkose weg, welche beim linksseitigen Empyem mit Dislocation des Herzens, zuweilen jedoch auch bei grösseren Ansammlungen von Eiter in der rechten Pleurahöhle nun einmal nicht wegzuleugnen sind.

Will man daher die von mir angewandte Operationsmethode des Empyems nicht als eine der Schnittoperation ebenbürtige oder ihr wenig nachstehende gelten lassen, obgleich die von mir veröffentlichten Fälle mit günstigem Resultate für deren Berechtigung sprechen, so wird man mir doch zugeben müssen, dass sie mindestens als vorbereitende, resp. als eine unter exceptionellen Umständen zulässige Methode der Beachtung, wenn nicht der Nachahmung eines Jeden verdient. — „Prüfet Alles, doch das Beste behaltet.“ —

Ferner ist bei Gelegenheit der Besprechung meines Aufsatzes über den in Rede stehenden Gegenstand die Frage angeregt worden,

ob nicht die Principien der Antisepsis in der operativen Behandlung des Empyems zur Anwendung zu kommen hätten.

Meine Controverse mit den Mitgliedern der Kaukasischen medicinischen Gesellschaft hier übergehend, will ich nicht unerwähnt lassen, dass die Anwendung der Antisepsis nach der von mir angewandten Methode leichter und bequemer auszuführen ist, als nach der Schnittoperation, d. h. was die Eiterhöhle anlangt. Was die Antisepsis der Operationswunde betrifft, so kann diese in nicht geringerem Maasse auf den Punctionsstich zur Anwendung kommen, als auf die durch die Schnittoperation und Rippenresection gesetzte Wunde.

Die Antisepsis der Eiterhöhle dagegen kann durch Einspritzen von desinficirenden Flüssigkeiten mittelst des Kussmaul'schen doppelten Katheters, welcher in die von mir beschriebene Troicartcanüle genau hineinpasst, bequemer ausgeführt worden, als durch die Schnittöffnung.

Einer meiner Opponenten in der Kaukasischen medicinischen Gesellschaft hat nun freilich angeführt, dass er die von mir vorgeschlagene Methode schon darum für völlig irrationell halte, weil die nur von mir, wie er meint, in Vorschlag gebrachten wiederholten Auswaschungen der Eiterhöhle mit desinficirenden Flüssigkeiten eine Compression der Lunge und Dislocation des Herzens zu Folge haben müssten. Dagegen möchte ich anführen, dass die wiederholten Auswaschungen der Eiterhöhle ein schon längst in der Wissenschaft eingebürgertes Verfahren ist, wozu sogar Kussmaul einen „Kathéter mit Scheidewand zur Entfernung des Eiters nach der Thoracentese" erfunden hat. Obgleich dieses Verfahren nach der Schnittoperation bisher auch zur Anwendung gekommen, so ist die Anwendung dieses sehr alten und bewährten Verfahrens sowohl durch die Schnittöffnung, als durch das Lumen der in der Stichöffnung steckenden Canüle eine so einfache und selbstverständliche Modification der zu wiederholenden Auswaschungen der Eiterhöhle mit desinficirenden Flüssigkeiten, dass ich die Zuschreibung dieses so rationellen und bewährten Verfahrens mir als Erfinder zurückzuweisen mich genöthigt sehe.

Dass aber durch solche Auswaschungen der Eiterhöhle mit desinficirenden Flüssigkeiten eine „Compression der Lunge und Dislocation des Herzens" hervorgerufen werde, ist eine Voraussetzung, welche schon dadurch hinfällig wird, dass die desinficirende Flüssigkeit in der Eiterhöhle nicht unter einem Hochdruck steht, wie vor der Punction, sondern der Ueberschuss, der aus dem Esmarch'schen

Krug durch den einen Arm des Kussmaul'schen Katheters fliesst, kommt sofort aus dem anderen Arm dieses Katheters heraus, sobald der Druck der Flüssigkeit zu dem Grade angewachsen ist, dass er eine Compression der Lunge oder gar eine Dislocation des Herzens hervorrufen könnte. Ausserdem gibt das subjective Gefühl des Kranken einen vorzüglichen Regulator zur Vermeidung des angeführten Uebelstandes ab. Sobald die Flüssigkeit zu stark drückt, tritt sogleich ein Hustenanfall ein, wodurch nicht nur die Flüssigkeit von selbst durch den tieferen Arm des Kussmaul'schen Katheters herausgetrieben, sondern auch durch den oberen Arm desselben in den Esmarch'schen Krug zurückgetrieben wird. Zudem gibt ein solcher Hustenanfall das Signal dazu, dass der mit der desinficirenden Flüssigkeit angefüllte Esmarch'sche Krug tiefer gelassen und durch Ausfliessen der Flüssigkeit aus beiden Armen des Kussmaul'schen Katheters der Druck auf Lunge und Herz aufgehoben werde. Da nun aber nicht permanente Irrigation, sondern nur täglich zu wiederholende Auswaschungen der Eiterhöhle mit desinficirenden Flüssigkeiten zur Nachbehandlung der Empyemoperation nach der von mir beschriebenen Methode gehören, so wird die Furcht vor einer Compression der Lunge noch dadurch hinfällig, dass in den Zwischenpausen zwischen den Auswaschungen der Pleurahöhle das Lungengewebe hinlänglich Zeit hat, seine Elasticität allmählich wieder zu erlangen. Die stets zunehmende Lungenelasticität zusammen mit dem durch die Inspirationsbewegungen (wie beim Valsalva-Politzer'schen Versuche) erhöhten Luftdruck in den Bronchien bilden einen hinreichenden Gegendruck gegen die Wirkung der periodisch zu wiederholenden Auswaschungen der Eiterhöhle, so dass von einer durch letztere verursachten Compression der Lunge wohl kaum die Rede sein kann. Sollte jedoch von diesem so nothwendigen Verfahren etwas Erhebliches zu fürchten sein, so ist immerhin der Nutzen der Desinfection der Eiterhöhle überwiegend grösser, als der durch den leicht zu vermeidenden und sich selbst compensirenden Druck der desinficirenden Flüssigkeit auf die Brustorgane hervorgerufene Nachtheil.

Hat man doch in neuerer Zeit bei Uterusleiden mit permanenter Irrigation der Gebärmutterhöhle eclatante Erfolge erzielt. Vom aprioristischen Standpunkte sollte man in diesem Falle eher durch Eindringen der desinficirenden Flüssigkeit in die Peritonealhöhle durch die Tub. Fallopiae grössere Gefahr erblicken, als bei der Auswaschung der Pleurahöhle.

Aus dem letzten russisch-türkischen Kriege ist mir ein Fall be-

kannt, wo ein Soldat einen Gewehrschuss durch die ganze linke Lunge hatte, so zwar, dass das Pericardium nicht verletzt war und die Kugel an der Rückenseite ausgetreten war. Der Kranke bekam sehr hohes Fieber, so dass ich an seinem Aufkommen zweifelte. Nun führte ich durch die ganze Lunge eine Drainageröhre und spritzte letztere mit einer schwachen Carbolsäurelösung aus. Am nächsten Tag war Patient fieberlos und genas schliesslich vollständig. Da werden mir die stets den aprioristischen Standpunkt einnehmenden Theoretiker den Vorwurf machen, dass durch diese Einspritzungen die Lungen des Patienten mit Flüssigkeit angefüllt werden können, wie beim Ertrinkungstod. Letzterer trat jedoch trotz Alledem nicht ein und die in die Bronchien in geringer Menge eingedrungene Flüssigkeit wurde einfach ausgehustet. Wenn aber die Injectionen in die verletzte Lunge dem Patienten Genesung bringen und gar keine Gefahr zu Folge haben, um wie viel weniger Gefahr kann man nicht von Injectionen in die Pleurahöhle erwarten, wenn zudem noch die Unterlassung dieser Maassregel die Gefahr der Verjauchung des eiterigen pleuritischen Exsudates nach sich ziehen würde.

Eine täglich mindestens einmal zu wiederholende Auswaschung der Eiterhöhle mit desinficirenden Flüssigkeiten während der Nachbehandlung der Thoracentese hat also keine Gefahr (z. B. Compression der Lunge oder Dislocation des Herzens), sie ist nothwendig, schon um das Fiebern des Kranken zu verhüten und dadurch seine Kräfte zu schonen. Die Ausführung dieser Maassregel ist aber nach der Punction mit Hinterlassung der Canüle bequemer als nach der Schnittoperation.

Ferner ist in der Kaukasischen medicinischen Gesellschaft gegen die von mir beschriebene Methode angeführt worden und könnte vielleicht auch von anderen Seiten vorgebracht werden, dass das Lumen der nach meiner Angabe angefertigten Troicartcanüle zu eng sei, dass die Canüle durch Gerinnsel (mein Opponent spricht sogar von Fetzen, was vollends unmöglich ist) verstopft werden müsse und beständigen Ausputzens bedürfte. Ich muss gestehen, mir hatten a priori und in der Theorie diese Fibrinflocken, welche die Canüle verstopfen könnten, als Schreckbild vorgeschwebt, in praxi bin ich aber bisher auf diese nicht gestossen, obgleich ich auf dem Secirtische die Pleura oft genug mit einer Fibrinlage bedeckt gefunden habe. Sei es nun, dass diese Fibrinmembranen nur der Pleuritis sicca eigen sind und beim Uebergange der letzteren in Pleuritis

humida verschwinden, sei es, dass diese Fibrinflocken in einem profusen, eiterigen pleuritischen Exsudate gleichsam aufgelöst oder überhaupt resorbirt werden in Exsudaten, welche die Indication zur Thoracentese abgeben (und das sind nur die hochgradigen), so müssen sie sich doch selten vorfinden, sonst wäre ich auf sie gestossen. Oder sollten sie mir etwa entgangen sein?

Wenn ich jedoch berücksichtige, dass der Eiter, welcher aus einem pleuritischen Exsudate durch einen Intercostalraum zum Durchbruch kommt und ein sogenanntes Empyema necessitatis setzt, nicht selten mit einem gewöhnlichen Abscesse verwechselt worden ist und erst nach Eröffnung des vermeintlichen gewöhnlichen Abscesses die charakteristische flüssige und jeder festen Substanz entbehrende Beschaffenheit des Eiters auf den Gedanken brachte, dass der vorliegende Eiter aus der Pleurahöhle stammen müsse, so halte ich mich für berechtigt, anzunehmen, dass die von Manchem so sehr gefürchteten Fibrinflocken bei der Thoracentese in der That sehr selten vorkommen müssen. Daher ist es erklärlich, dass ich mit solchen bei Thoracentese, d. h. auch bei Schnittoperationen bisher nichts zu thun hatte.

Gesetzt aber auch den Fall, sie beständen noch in so bedeutenden eiterigen Exsudaten, die keine Neigung zu spontaner Resorption haben und eine Thoracentese nöthig machen, so müssten dieselben durch die wiederholten Injectionen desinficirender Flüssigkeiten während der Nachbehandlung soviel wenigstens verflüssigt werden, dass sie nie die Troicartcanüle zu verstopfen im Stande sind. Mir ist nicht nur keine Verstopfung der Canüle, mir sind überhaupt keine Fibrinflocken nach der Thoracentese vorgekommen und ich glaube die erwähnten Befürchtungen entbehren ihres reellen Grundes.

Noch will ich auf einen Punkt zurükkommen, der infolge meiner nicht ganz stricten Ausdrucksweise auf S. 481 des XXII. Bandes dieser Zeitschrift zu Missverständnissen Veranlassung geben kann und es auch unter meinen Tiflisser Collegen gegeben hat.

Ich sagte: „Das Lumen der oben beschriebenen Troicartcanüle ist ein so geringes, dass man diesen Troicart sogar zu Probepunctionen eines serösen Exsudates unter Luftabschluss benutzen kann.“ Dieser Satz darf jedoch nicht so verstanden werden, als ob ich den gedachten Troicart der Pravaz'schen Spritze vorzöge, sobald die differentielle Diagnose zwischen einem serösen und eiterigen pleuritischen Exsudate festgestellt werden soll. Diese Annahme ist schon deshalb eine irrige, weil die Operation mit dem von mir beschriebenen Troicart eine Probepunction ganz unnöthig macht.

Eine Probepunction pleuritischer Exsudate hat nur dann einen Zweck, wenn man ein Empyem von vornherein mit der Schnittoperation behandeln will, oder besser gesagt, kann. Hat in solchem Falle die Probepunction ein seröses Exsudat nachgewiesen, so greift man nach dem Troicart, beim eiterigen jedoch zum Messer.

Will man aber, wenn man ein Empyem vermuthet, wenigstens vor der Hand nicht die Schnittoperation, sondern die von mir vorgeschlagene Methode anwenden, dann ist jede Probepunction überflüssig, da, gleichviel ob das Exsudat serös oder eiterig ist, ein und derselbe Troicart zur Anwendung kommt. Der ganze Unterschied besteht darin, dass man beim Empyem die Cantile im Stichkanale liegen lässt (die Bänder um den Thorax schlingt und knotet), beim serösen Exsudat dagegen die Cantile nach Injicirung reizender Flüssigkeiten (Jod-Jodkaliumlösung) oder ohne solche entfernt.

Wie ich auf S. 481. Bd. XXII dieser Zeitschrift angeführt, hat man somit sich und dem Patienten die Probepunction erspart und wird dadurch die operative Behandlung der Empyeme noch mehr vereinfacht. Die Probepunctionen in die Brusthöhle, auch wenn solche mit der Pravaz'schen Spritze ausgeführt werden sollen, werden nun aber von den Patienten sonderbarerweise noch mehr gefürchtet, als die Punctionen mit dem von mir vorgeschlagenen Troicart. Mit dem durch den Einstich des beredten Troicarts verursachten Schmerz versöhnen sie sich, nachdem sie die ungeheure Erleichterung nach Entleerung des Eiters verspürt haben. Hat es vollends aber bei der von mir vorgeschlagenen Empyemoperation sein Bewenden, d. h. erlangt man durch einen Einstich ein endgültiges günstiges Resultat, wie das nach meiner bisherigen, wenn auch geringen Erfahrung immerhin mindestens möglich ist, ohne zum Schnitt oder zur Rippenresection seine Zuflucht nehmen zu müssen, so ist dadurch die Empyemoperation unendlich vereinfacht.

Aber auch selbst wenn man mit der von mir in Vorschlag gebrachten Punction (mit Hinterlassung der Cantile) allein nicht auskommen sollte, wenn man späterhin dennoch schneiden und reseciren muss, so hat doch der Kranke von diesem Eingriff eine so bedeutende Erleichterung verspürt und Besserung seines Allgemeinzustandes erfahren, dass er gern den zehnfach grösseren Schmerz zu ertragen bereit ist, als der durch den Einstich verursachte. Nach der Probepunction mit der Pravaz'schen Spritze dagegen kann er keine Erleichterung fühlen, eher eine Verschlimmerung seines Zustandes, zumal wenn die eigentliche Operation erst einige Tage nach der Probepunction vorgenommen wird. Die durch das Zunehmen des

Exsudates herbeigeführten grösseren Beschwerden ist der Kranke namentlich bei uns im Kaukasus leicht geneigt der Probepunction zuzuschreiben; auch in Deutschland dürften die Kranken denken: „post hoc, ergo propter hoc", wenn sie es auch vielleicht nicht aussprechen. Auch unsere Tataren lieben es nicht, viel Worte zu machen; sie ergreifen lieber den Dolch (kindshal).

Selbst wenn die von mir vorgeschlagene Operationsmethode keine anderen Vorzüge hätte, so wäre die Ausschliessung der Probepunction schon Grund, ihr eine grössere Verbreitung zu verschaffen.

Möge man mich angreifen, die in Rede stehende Empyemoperation wird sich Bahn brechen und die Advokaten derselben werden die Empyemkranken selbst sein.

Die Krankengeschichten der oben erwähnten zwei neuen Fälle behalte ich mir vor, zu veröffentlichen, wenn man über das Endresultat ein untrügliches Urtheil fällen kann.

Baku, 2. December 1885.

Anm. d. Red. Die in den Aufsätzen des Herrn Blumberg vorkommenden Gewichtszahlen sind als Gran aufzufassen, da in Russland das alte System besteht, und nicht wie Bd. XXII. S. 488 geschehen ist, als Gramm.

XXV.

Neue Beiträge zur Hemiglossitis.

Von

Dr. Paul Gueterbock,
Docent in Berlin.

Im XXII. Bande dieser Zeitschrift habe ich, gestützt auf einige literarhistorische Studien und zwei eigene Beobachtungen, eine zusammenhängende Darstellung von der als „Hemiglossitis" bezeichneten halbseitigen Form der Zungenentzündung gegeben. Bei der Seltenheit dieser Krankheit und der Unzulänglichkeit des bisherigen casuistischen Materiales vermochte ich eine nach allen Richtungen vollkommene Beschreibung nicht zu bieten. Ich hatte es daher auch nach Abschluss jener Arbeit als meine besondere Aufgabe erachtet, mich mit der Ausfüllung der vielfachen Lücken meiner Schilderungen in der Zukunft weiter zu beschäftigen. Erleichtert wurde mir dieses in gewisser Weise schon durch die mannigfaltigen Bemerkungen, welche sich an meinen Vortrag über das vorliegende Thema in der Berliner medicinischen Gesellschaft knüpften. Die wesentlichste Förderung erhielten jedoch meine Bestrebungen dadurch, dass ich Gelegenheit fand, einen weiteren zu dem Gebiet des Hemiglossitis zählenden Fall zu sehen und diesen mit den Ergebnissen meiner fortgesetzten Prüfung der älteren hierhergehörigen Vorkommnisse zu vergleichen.[1])

Bevor ich indessen hierauf näher eingehe, habe ich, wenngleich in aller Kürze, daran zu erinnern, was ich in meiner früheren Abhandlung über das Krankheitsbild und vornehmlich über den Verlauf der Hemiglossitis dargethan. Ich hatte unter Anderem betont, dass die halbseitige Entzündung, wie sie auch sonst in den verschiedenen Fällen beschaffen sein mag, fast immer das Gemeinsame hat, dass einem sehr plötzlichen, ja sogar stürmischen Anfang ein schneller, meist nur wenige Tage währender Decursus morbi folgt und Ausgang in volle Genesung die Regel ist. Ferner wurde von mir darauf hingewiesen, dass Eiterung und Gangrän nach Hemiglossitis eigentlich recht selten, Nachkrankheiten bis jetzt aber gar nicht beschrieben worden sind.

1) Seit dem Erscheinen meiner ersten Arbeit hat Demme (Ber. des Jennerschen Kinderspitals. S. 56) drei weitere Fälle der herpetischen Form der Hemiglossitis beschrieben.

Nach der jetzigen Lage meiner Untersuchungen lässt sich der vorstehende Satz nicht mehr im ganzen Umfange aufrecht erhalten. Was zunächst den Ausgang in Eiterung und Gangrän betrifft, so vermag ich allerdings nach der nochmaligen Prüfung aller irgend wie genauer referirten Beobachtungen von Hemiglossitis meine bisherige Ansicht, dass dieses seltene Vorkommnisse sind, nicht zu modificiren. Wohl hat Herr Sonnenburg in der bereits citirten Debatte von den Fällen halbseitiger Zungenentzündung, die er gesehen, die Aussage gemacht, dass „sie sämmtlich zu Abscedirungen geführt"; mit Einzelheiten versehene, diese Behauptung unterstützende Krankengeschichten werden aber von keiner Seite beigebracht. Bei dem gegentheiligen Verhalten der Majorität der von anderen Autoren beschriebenen Fälle kann ich daher nur annehmen, dass bei jenen einseitigen Zungenabscessen es sich nicht um eine „Hemiglossitis" im engeren Sinne des Wortes gehandelt hat. In der That hat Herr Sonnenburg[1]) von seinen Fällen den Eindruck bekommen, als ob dieselben „nicht anders aufzufassen wären als gewöhnliche Pflegmonen". Ich selbst kann in Bestätigung dieser Anschauung aus meiner früheren Arbeit (S. 335) wiederholen, dass sich der Befund einer einseitigen Zungeneiterung durchaus nicht immer mit dem einer Hemiglossitis zu decken brauche. Ich will hier von der gelegentlichen Erfahrung absehen, dass nach sehr heftiger Entzündung der ganzen Zunge ein nur auf eine einzige Seite beschränkter Herd zurückbleiben kann. Erst jüngst habe ich einen analogen Fall selbst beobachtet, in welchem nach einer ziemlich gleichmässigen Anschwellung des ganzen Zungenparenchyms eine lediglich auf die rechte Seite begrenzte Ulceration am Zungenrücken in der Nähe der Mittellinie sich zeigte. Andererseits hat indessen Dyce Duckworth bereits auf die Möglichkeit von Verwechselungen in entgegengesetztem Sinne zwischen der Hemiglossitis und Entzündungen der ganzen Zunge hingewiesen, so dass letztere zuweilen fälschlich angenommen würden, während man es thatsächlich mit einer Hemiglossitis zu thun hat. Diese im ersten Augenblicke etwas auffällige Meinung erklärt sich dadurch, dass Uebergänge zwischen Hemiglossitis und Entzündung des ganzen Organes existiren. In der neuesten Monographie über Zungenkrankheiten von Butlin[2]), welche kurz nach dem Abdrucke meiner Ar-

1) Berlin. Klin. Wochenschr. 1885. No. 22. S. 357.

2) Diseases of the tongue. London 1885. Cassell et Comp. p. 45. Ein College Butlin's lud ihn ein, eine Patientin im Elisabethsaal des St. Bartholomew's Hospital mit ihm zu besuchen, welche 1—2 Tage vorher mit einem Knötchen in der linken Zungenhälfte nach der Poliklinik gekommen war. Man fand sie unter Fieberer-

beit veröffentlicht ist, wird ein einschlägiger Fall ausführlichst mitgetheilt.

Wichtiger als diese Erörterung der Frage, eine wie grosse Reihe von Hemiglossitisfällen mit Abscedirung endet, erscheint eine Untersuchung darüber, ob nicht doch in einzelnen Beobachtungen der Ausgang in unvollständige Genesung gesehen worden ist. Man hat hier weniger an eigenartige Nachkrankheiten zu denken, als wie an das Zurückbleiben halbseitiger Entzündungsreste. Wir wissen nämlich von der Glossitis totalis, dass die Persistenz gewisser entzündlichen Veränderungen gelegentlich den Ausgangspunkt von Tumoren im chirurgischen Sinne bilden kann. Ich werde hierauf noch einmal zurückzukommen haben und will an dieser Stelle nur bemerken, dass die Wiederholung ähnlicher Erfahrungen bei der Hemiglossitis eine weitere Förderung in unseren ätiologischen Kenntnissen der nicht bösartigen Zungengeschwülste herbeiführen würde. Für die allzusehr vernachlässigte Geschichte letzterer würde der Nachweis der Entstehung aus einer hemiglossitischen Entzündung insofern ganz besonders werthvoll sein, als es sich bei dieser meist um einen von Anfang an genau localisirten Process handelt. Leider aber dürfen wir nie vergessen, dass im Gegensatze zur Glossitis totalis anatomische Untersuchungen in Betreff der Hemiglossitis völlig fehlen. Wie ich schon in meiner früheren Arbeit erwähnt, sind tödtliche Fälle dieser Affection bis jetzt unbekannt, und kann ich auch im Folgenden ausschliesslich nur Beobachtungen an Lebenden in den Kreis meiner Auseinandersetzungen ziehen. Dass hierbei die gleichen feineren Structurverhältnisse wie bei der Glossitis totalis maassgebend sind, ist ein nicht unberechtigter Schluss der Analogie, doch ist es selbstverständlich, dass die Gültigkeit desselben im concreten Falle Einschränkungen und Ausnahmen unterworfen ist.

Für den Ausgang des Hemiglossitis in unvollkommene Genesung war mir zur Zeit der Veröffentlichung meiner früheren Arbeit eine einzige Thatsache aus der Literatur bekannt. Es war dieses eine

---

scheinungen an Schwellung der ganzen Zunge und Geschwulst links unterhalb des Kiefers leidend, und zwar betraf diese Schwellung der Zunge vornehmlich die linke Hälfte, während das zuerst in der Poliklinik beobachtete Knötchen noch immer deutlich als eine längliche, feste elastische, nach der Mitte zu von der linken vorderen Hälfte der Zunge leicht hervorragende Geschwulst zu unterscheiden war. Heilung erfolgte binnen wenigen Tagen ohne chirurgisches Eingreifen. Butlin hält den Fall im wahren Sinne für einen solchen von Hemiglossitis, der schnell allgemein geworden, und welcher, wenn man ihn nicht vorher gesehen, von vornherein für eine gewöhnliche parenchymatöse Glossitis gegolten.

Notiz in dem mehrfach von mir benutzten Artikel von Déchambre[1]), dem zufolge sowohl nach Hemiglossitis wie nach totaler Glossitis zuweilen eine unerhebliche Anschwellung des Organes zurückbleiben sollte, und zwar machte sich dieselbe vornehmlich durch Behinderung beim Kauen und Sprechen bemerklich. Ich habe, wie ich eingestehen muss, auf eine derartige Angabe anfänglich einen grösseren Werth nicht gelegt. Namentlich habe ich sie in meiner Zusammenstellung des hemiglossitischen Krankheitsbildes nicht weiter berücksichtigt, weil sie mit allen gut beobachteten Fällen von halbseitiger Zungenentzündung aus der Neuzeit in directem Widerspruch steht. Alle Autoren sind vielmehr darin einig, sowohl den plötzlichen Ausbruch, als auch den ebenso schnellen Ablauf der entzündlichen Symptome bei der Hemiglossitis zu betonen, und wird dieses namentlich auch durch die maassgebende Schilderung von Duckworth bestätigt. Ich wurde auf die Bemerkung von Déchambre erst wieder aufmerksam gemacht, als ich etwas Aehnliches mit dieser bei Butlin[2]) fand, welcher sich in seinem vorher erwähnten Buche überdies auf einen Fall von Graves beruft. In letzterem wäre noch nach Ablauf von 2 Jahren die linke Hälfte der Zunge vergrössert getroffen worden. Die genauere Lectüre der Graves'schen Beobachtung[3]) zeigte indessen, dass Natur und Grösse der persistirenden Zungenschwellung nicht des Näheren geschildert, sondern nur das Vorkommen einer solchen nach Hemiglossitis einfach registrirt wird. Der irische Kliniker führt den Fall hauptsächlich als ein Beispiel schneller Genesung nach halbseitiger Zungenentzündung an, und sind seine wichtigsten Daten folgende:

Ein Student der Medicin litt seit einer Woche an heftigem Fieber, welches mit Frost und Schmerz in Hals und Hinterhaupt begann. Reichliches Nasenbluten am zweiten Tage hatte einige Erleichterung gebracht. Gleichzeitig damit war die linke Hälfte der Zunge empfindlich und schmerzhaft geworden, dann hatte sie anzuschwellen begonnen. Bei dem ersten Besuche von Graves war die Geschwulst ungeheuer. Die Zunge erfüllte fast die ganze Mundhöhle; der Patient konnte infolge des Vorsprunges, welchen das kranke Organ zwischen den Zahnreihen machte, den Mund nicht mehr schliessen. Die rechte Hälfte der Zunge war unversehrt und ihre verhältnissmässige Kleinheit bildete einen seltsamen Gegensatz zu der Entwicklung der linken Hälfte; die Mittellinie bot im Uebrigen eine sehr scharfe Grenze zwischen den gesunden und den erkrankten Theilen dar. Dreimalige Application von sechs Blutegeln brachte eine schnelle Abnahme

1) l. c. Article Langue p. 372.

2) l. c. p. 44.

3) Leçons de clinique médicale, traduit et annoté par Mr. le Dr. Jaccoud. 2 éd. T. II. p. 302. (Paris, Delahaye. 1863).

der Anschwellung, und Sprechen wie Schlucken, welches beides äusserst schwierig geworden, stellten sich unverzüglich wieder her. Zwei Jahre nach der Krankheit sprach der Kranke vollständig gut, obgleich die linke Hälfte der Zunge immer noch ein wenig mehr entwickelt war als die andere.

An vorstehende Beobachtung schliesse ich den von mir selbst im hiesigen jüdischen Krankenhause gesehenen Fall, dessen nähere Einzelheiten ich der Freundlichkeit des Herrn Collegen Dr. Karewski verdanke:

Ein am 12. März 1885 in die poliklinische Behandlung recipirter, ca. 17jähriger Handlungslehrling bot seit einigen Tagen eine Geschwulst der linken Zungenhälfte. Nach seiner Aussage soll eine solche Geschwulst schon einmal vor etwa einem Jahre sich entwickelt haben und dann später wieder geschwunden sein. Wie die Erkrankung damals entstanden, darüber fehlen directe Angaben; doch scheint die Zungenaffection anfangs Schmerzen veranlasst zu haben. Letztere bestanden thatsächlich noch im Beginne seiner Behandlung seitens des jüdischen Krankenhauses. Der betreffende Patient war im Uebrigen bis auf eine hochgradige Skoliose völlig gesund, namentlich frei sowohl von erworbener wie ererbter Lues. Seine Zungengeschwulst war pflaumeneigross, die vordere Partie der linken Hälfte einnehmend, aber nicht circumscript, sondern diffuse nach der Zungenspitze und dem Zungengrunde hin abgegrenzt und ganz besonders auf Druck empfindlich. Fluctuation war nicht zu erweisen. Die Schleimhaut der Zunge erschien nur insofern verändert, als sie auf der Seite der Erkrankung einzelne mehr oder minder tiefe Eindrücke von den Zähnen herrührend zeigte. Das Zahnfleisch selbst war dabei normal, weder dieses noch die Zähne schmerzhaft oder empfindlich, doch sollen bei Beginn der Erkrankung heftige Gesichtsschmerzen existirt haben. Die genauere Untersuchung ergab völlige Integrität der Geschmacksperception, keinen Foetor ex ore, nichts von Herpes oder Geschwüren. Schlucken war nur erschwert, aber nicht behindert.

Trotz der fehlenden Fluctuation lag in der acuten mit Schmerzen verbundenen Entstehung und in dem sonstigen Verhalten der Geschwulst eine gewisse Wahrscheinlichkeit, dass es sich um einen Abscess handelte. Eine Probeincision lieferte indessen keinen Eiter. Die heftige Blutung wurde durch Naht gestillt. Zwei Tage später schien es, als ob die Anschwellung etwas geringer geworden sei; eine erneute Incision hatte wie die erste ein negatives Resultat und das Gleiche galt auch von einer nach zwei weiteren Tagen unternommenen dritten Incision. Das vom Messer durchtrennte Gewebe bot dabei eine gewisse Resistenz, so dass es beim Einschneiden knirschte. Die Verkleinerung der Geschwulst machte nunmehr sichtliche Fortschritte, doch war sie bei der Entlassung am 21. März noch immer kirschkerngross und persistirte auch noch, als Patient sich im October 1885 aufs Neue vorstellte, ohne jedoch irgend welche Beschwerden zu verursachen.

Wenn ich nunmehr zu diesem und dem vorher berichteten Falle von Graves einige epikritische Bemerkungen beifüge, so geschieht dies unter voller Anerkennung der in ihnen enthaltenen Lücken. Nichtsdestoweniger vermögen beide Beobachtungen sehr wohl die Annahme zu unterstützen, dass ebenso wie die Entzündung der

ganzen Zunge auch die Hemiglossitis nach einem mehr oder minder rapiden Verlaufe und Schwinden der wesentlichsten Symptome eine dauernde Anschwellung der erkrankten Stellen zurücklassen kann. Dass diese Thatsache nur von einzelnen unter den bisherigen Autoren über Hemiglossitis ganz beiläufig, von den meisten und von mir aber gar nicht notirt worden ist, hat mehrere Gründe. Der nächstliegende möchte wohl die Seltenheit von etwaigen einschlägigen Fällen sein. Des Weiteren sei hier erwähnt, dass die nach der Hemiglossitis zurückbleibende Anschwellung vermuthlich kaum jemals einen so hohen Grad erreichen wird, wie wir es von der Glossitis totalis alsbald kennen lernen werden. Im Gegensatz zu letzterer hat man ein progressives Wachsthum einer solchen halbseitigen Entzündungsgeschwulst nie constatiren können und war — wenn man von den in meinem Falle gemachten Incisionen und der Application von Blutegeln bei dem Graves'schen Patienten absieht — letztere niemals Gegenstand einer chirurgischen Operation. Vielmehr ist hervorzuheben, dass dieselbe auch ohne eine solche hier eine deutlich zu erweisende Verkleinerung geboten hat.

Ich muss inzwischen ausdrücklich bemerken, dass auch nach der Glossitis totalis weder das Zurückbleiben einer entzündlichen Anschwellung, noch im Besonderen deren progressives Wachsthum ein gerade sehr häufiges Vorkommniss bildet. Butlin, welcher der entzündlichen Hypertrophie der Zunge einen besonderen Paragraphen auf S. 222 seines Buches widmet, ist der Ansicht, dass die durch dieselbe bedingten Anschwellungen überhaupt keine Neigung zum stetigen Weiterwachsen haben. Dem gegenüber kenne ich ein sehr charakteristisches Beispiel einer entzündlichen Zungengeschwulst von sehr erheblicher Grösse. Es betrifft dieses eine auch von Fairlie Clarke[1]) erwähnte Beobachtung von Sir James Paget[2]), in welcher nach vor etwa 1½ Jahren überstandener Glossitis scarlatinosa die Hypertrophie bei einem 3 Jahre alten Mädchen so zugenommen hatte, dass die Zunge für gewöhnlich 1½″ vor den Zähnen hervorragte und einer operativen Beseitigung durch den Ecraseur, beziehungsweise durch die Scheere unterworfen werden musste. Dass eine solche Hypertrophie, die sich nach einer acuten Krankheit relativ schnell entwickelt, nichts mit der angeborenen, auf eine Lymphgefässerkrankung zurückzuführenden Makroglossie zu thun hat, bedarf selbstverständlich keiner besonderen Auseinandersetzung. Das in dem Paget'schen Falle entfernte Stück der Zungensubstanz enthielt ausschliesslich normale Bestandtheile, ohne jede Vermehrung der Blutgefässe oder anderer Gewebe. Butlin hebt seinerseits an der soeben citirten Stelle seiner Abhandlung

1) A Treatise of Diseases of the tongue. p. 101.

2) Bowater J. Vernon, Hypertrophy and prolapse of the tongue, occurring during convalescence after Scarlatina; removal of the protruding portion with the Ecraseur and scissars with ultimately a good result. St. Bartholomew's Hosp. Rep. T. I. p. 62.

hervor, dass die entzündliche Hypertrophie der Zunge nichts mit einer Erweiterung der Lymphgefässe zu thun habe.

Ebenfalls zu unterscheiden von dem Zurückbleiben einer dauernden Anschwellung nach Ablauf einer acuten Zungenentzündung ist die zögernde Resolution bezw. der Uebergang des ganzen Processes in ein chronisches Stadium. Es ist dieses ein Vorgang von grosser Seltenheit sowohl bei der allgemeinen Glossitis als auch im Besonderen bei der Hemiglossitis. Man kann nämlich denselben auch nicht als eine sogenannte chronische parenchymatöse Glossitis im gewöhnlichen Wortsinne auffassen, selbst wenn man diesen Fälle zuzählt, die eigentlich nichts weiter als eine Reihe mehr oder minder acuter Schübe von Zungenentzündung darstellen. Diese letztere Form, die ich als „habituelle Glossitis" bezeichnen möchte, kann zwar zu permanenten Veränderungen führen, immerhin sind aber diese Veränderungen von denen der zögernden Rückbildung eines einzelnen Anfalles acuter Glossitis sehr wohl zu trennen. Butlin bringt nach Williamson[1]) ein Paradigma solcher sehr verlangsamten Rückentwicklung einer Glossitis totalis; von Hemiglossitis kann ich nach genauerem Studium der älteren hierhergehörigen Fälle die erste Beobachtung von halbseitiger Zungenentzündung, welche in der Literatur an den Namen Joel Langelot's[2])

1) Lancet 1881 I. S. 136. Bei dem 30jährigen Patienten bestand vor Aufnahme in das Hospital schon seit ca. 1 Monat eine entzündliche Protrusion der Zunge von 2½ Zoll. Unter geeigneter Behandlung bildete sich dieselbe binnen 17 Tagen zurück. (Bericht aus dem Clayton Hospital, Wakefield.)

2) Richtiger müsste es Joel von Langelotte heissen, da letzteres ein Ortsname ist und die Latinisirung Langelottius nichts weiter für den Gebrauch von ebendiesem als Vatersnamen beweisen dürfte. Dan. Geo. Morhof, welcher, wie ich einer freundlichen Mittheilung des Herrn Dr. phil. J. Elias in München entnehme, ausser vier lateinischen Poemen zu Ehren Langelot's in seinen 1682 zu Kiel erschienenen „Teutschen Gedichten" ein 15 6zeilige Strophen langes Gedicht auf seinen Tod verfasst, schreibt schlechtweg „Langelott", ohne die Präposition von oder de. Vielleicht lohnt es sich, Genaueres über die Schreibweise des Namens sowohl wie über die Persönlichkeit selbst festzustellen, da der Doctor Joel, wie er auch kurzweg genannt wird, jedenfalls einen weit über die Stätte seiner Wirksamkeit verbreiteten Ruhm hatte. Ohne die vielfach geschmacklosen Lobpreisungen des Polyhistor Morhof hier wiederholen zu wollen, sei nur erwähnt, dass Langelott als Beobachter eines angeblichen Falles von Chylothorax in den Arbeiten von Boegehold und Kirchner (Arch. f. klin. Chir. XXXII. S. 168) neuerdings in sehr ausführlicher Weise citirt wird. Der qu. Fall ist in einem Briefe an Thom. Bartholinus enthalten und scheint Langelott zu Letzterem in freundschaftlichen Beziehungen gestanden und Theil an dessen fachwissenschaftlichen Bestrebungen genommen zu haben. Er correspondirte mit Thom. Bartholinus noch mehrfach über sehr verschiedenartige Themata, lieferte ferner Beiträge zu dessen Acta und scheint sich im

geknüpft ist, sicher zählen. Der Fall desselben findet sich bei Guéneau de Mussy citirt; ausserdem wird er auch von Déchambre (Dictonnaire encyclop. des Sc. méd. 2. serie. p. 371 nud 374) berücksichtigt wegen seiner Eigenthümlichkeit eines Decursus morbi von mehr als 3 Wochen, nach welchem plötzlich infolge Anwendung localer Blutentziehungen Ausgang in Genesung eintrat. Da dieser Verlauf nicht unwesentlich von dem gewöhnlichen abweicht, so haben ihn bereits viele älteren Beobachter hervorgehoben. Beispielsweise gibt de la Malle[1]) die betreffende Krankengeschichte nach Langelot fast wörtlich wieder. Die ursprüngliche Stelle ihrer Veröffentlichung sind jedoch die Schriften der Leopold.-Carol. Academie[2]), und werde ich nach diesen im Folgenden eine möglichst genaue Uebersetzung derselben liefern. Vorher muss ich jedoch bemerken, dass Langelot seinen Fall nicht unter dem Titel „Glossitis" oder „Hemiglossitis" berichtet hat. Seine Ueberschrift lautet vielmehr: De magno hirudinum usu in cephalgia. Die Beobachtung von Hemiglossitis bildet dabei blos ein anhangsweise gegebenes Beispiel für den Nutzen der localen Application der Blutegel gegenüber den allgemeinen Blutentziehungen durch Aderlässe, wie solche damals in der übertriebensten Weise empfohlen wurden.

Langelot's Fall betraf den hollsteinischen General Johann von der Wyck, welcher mit einer sehr hartnäckigen Zungengeschwulst behaftet war: „Die Zunge war ihm zur Hälfte und zwar infolge einer Fluxion der schwarzen Galle verhärtet, so dass sie wie ein Stück trockenes Holz im Munde hing und kaum zu irgend etwas Nutze war. Um diesem sich über 3 Wochen erstreckenden Uebel zu begegnen, wurde Aderlass sowohl am Arm wie auch unterhalb der Zunge vergebens versucht; erst als diese sehr vorzüglichen Mittel ungünstig (infeliciter) gewirkt, wurde gegen den Rath der Aerzte ganz allein durch Blutegel, welche an die Zunge gesetzt waren, jener dicke Schleim (ille crassus viscosusque humor) entfernt und der Kranke glücklich geheilt."

Man wird mir ohne Weiteres zugeben, dass vorstehende Beobachtung kaum eine ganz sichere Vorstellung über die ursprüngliche Art und Form der halbseitigen Zungenentzündung des Generals von

---

Uebrigen namentlich auch mit pharmakologischen Dingen beschäftigt zu haben. Sein Verhältniss als Leibarzt des Herzogs Friedrich III. von Hollstein-Gottorp muss ein sehr nahes gewesen sein, da er ihm an einem frisch getödteten Thiere die damals noch ziemlich neue Entdeckung der Chylus- und Lymphbahnen demonstriren durfte, was sonst wohl wenigen seiner Collegen anderen hohen Herren gegenüber vergönnt sein mochte.

1) Mém. de l'Académie royale de Chirurgie T. V. p. 516. Paris 1774.

2) Ephemerid. med.-phys. Acad. Leopold.-Carol. Frankfurt und Leipzig 1688. An. III et VII. p. 9.

der Wyck gestattet. Dass diese überhaupt entzündlicher Natur gewesen, kann man eigentlich mehr auf indirectem Wege erschliessen. Jedenfalls mussten die Hauptphasen der Entzündung schon vorüber sein, als der von dieser ausgegangene brettharte Tumor der Zunge in die Behandlung Langelot's kam. Im Uebrigen ist nur durch die entzündliche Natur ebendieses Tumors die rasche Wirksamkeit der localen Blutentziehung zu verstehen, eine Methode, welche in der Folge vielfache Nachahmung erfahren hat. —

Die bisherigen Erörterungen über nicht vollendete oder zögernde Rückbildung nach Hemiglossitis würden unvollständig sein, wenn nicht wenigstens in Kürze zur Sprache gebracht würde, inwieweit hier nervöse Einflüsse von Bedeutung sind. Ein grösserer Theil meiner früheren Arbeit war denjenigen Erwägungen gewidmet, durch welche solche Einflüsse für die Entstehung der Hemiglossitis wahrscheinlich gemacht werden können. Ich hatte dabei, um die Beweisführung für diesen Punkt zu fördern, ein besonderes Gewicht auf den „Herpes linguae dimidiatus" gelegt. Die zu diesem gehörigen Fälle, welche zu denen von halbseitiger Zungenentzündung im engeren Wortsinne durch mancherlei Uebergänge und Aehnlichkeiten in engster Beziehung stehen, haben den Vorzug, die etwaigen nervösen Momente in der Pathogenese am deutlichsten demonstriren zu können. Von den Beobachtungen mangelnder oder zögernder Rückbildung nach Hemiglossitis zählt indessen keine einzige zur Herpesgruppe. Die nervösen Symptome, welche der Fall von Graves und mein eigener boten, zeigten sich ausserdem so sehr im Beginne der Erkrankung, dass von ihrer Verwerthung für deren weiteren Verlauf füglich abzusehen ist. Ob andere äusseren Verhältnisse als die durch den Nerveneinfluss gegebenen, hier von Wichtigkeit waren, darüber fehlt jeder factische Anhalt, und darf ich daher von rein hypothetischen Auslassungen in dieser Hinsicht Abstand nehmen.

Ich schliesse mit einer therapeutischen Bemerkung über die Hemiglossitis. Allerdings hat man auch heute nicht von mir zu erwarten, dass ich eine einheitliche, für die verschiedenen hierhergehörigen Fälle passende Methode aufstellen werde. Wie bereits früher betont, hat man sich im Allgemeinen an die von der Entzündung der ganzen Zunge her bekannten Principien zu halten; der schnelle Verlauf, den die halbseitige Glossitis in der überwiegenden Mehrzahl der Fälle mit dem fast typischen Ausgange in volle oder nahezu vollständige Genesung zu nehmen pflegt, rechtfertigt mich aber, wenn ich im Ganzen von dem Gebrauche solcher Mittel, wie wieder-

holte locale Blutentziehungen, tiefgreifende Incisionen u. dergl. m. bei derselben abrathe. Man hat vielmehr Butlin darin beizupflichten, dass er die Hemiglossitis als eine im Ganzen mildere Affection wie die Glossitis totalis betrachtet. Man wird daher meistens mit einem indifferenten Gargarisma auskommen und den soeben genannten Verfahren, die namentlich in den älteren Beobachtungen eine grosse Rolle spielten, nur einen beschränkten Werth einräumen. Sicherlich hat man in dieser Hinsicht Uebertreibungen zu meiden, die eine völlige Reconvalescenz des durch die Schwierigkeit des Schluckens in seiner Ernährung erheblich beeinträchtigten Kranken nur verzögern könnten. Ueberdies erhellt aus den bisherigen Schilderungen von Gangrän und Abscessbildung nach Hemiglossitis nicht, dass die etwaige Anwendung, sei es von Blutegeln, sei es von Scarificationen im Stande gewesen wäre, den schliesslichen Ausgang in wesentlichem Grade zu beeinflussen. Die Beobachtung von Blau[1]), welche er an sich selbst gemacht, dass nach einer Incision die Hemiglossitis sich erheblich verschlimmert habe, steht ihrerseits zu isolirt da, um noch weitere Schlussfolgerungen hinsichtlich der Schädlichkeit dieser Form der Behandlung zu ziehen. Nach einigen Tagen kam es auch hier, wie in der überwiegenden Mehrzahl der Fälle, in plötzlicher Weise zu einem günstigen Umschwunge der Krankheit mit Ausgang in vollständige Genesung. Jedenfalls aber ersehen wir aus diesem und einigen anderen ähnlichen Vorkommnissen, dass bei der grossen Verschiedenartigkeit der einzelnen Formen der halbseitigen Zungenentzündung therapeutische Bemerkungen nicht ganz so unfruchtbar erscheinen, wie ich am Ende meiner früheren Arbeit angedeutet, und ist es auch in diesem Sinne, dass ich eine Mehrung des einschlägigen Materials mit Freuden begrüssen möchte.

Berlin, 30. November 1885.

---

1) Berl. klin. Wochenschr. l. c. S. 359.

XXVI.

Einige neue Fälle von Aktinomykose des Menschen.

Mitgetheilt von

Dr. Partsch,

Docent für Chirurgie in Breslau.

Wenngleich J. Israel[1]) das bislang vorliegende Beobachtungsmaterial zusammenfassend und kritisch sichtend durch Aufstellen einheitlicher Gesichtspunkte unsere Kenntniss von der Aktinomykose des Menschen wesentlich bereichert und vertieft hat, so harren ebenso wie die Herkunft des Pilzes noch viele Punkte der Pathogenese der durch ihn im menschlichen Organismus hervorgerufenen Störungen der Aufklärung. Sie kann nicht erhofft werden, allein von dem Studium der Eigenschaften und Eigenthümlichkeiten des Infectionsträgers und der durch seine Verimpfung auf den Thierkörper hervorgerufenen Erscheinungen; auch genaue klinische Beobachtung, angestellt unter steter Rücksichtnahme auf die Fortschritte unserer theoretischen Kenntnisse, muss das Dunkel lichten helfen.

Von diesem Standpunkte aus ist die Mittheilung neuer Krankheitsbeobachtungen gerechtfertigt, sei es, dass sie die bisher gültigen Anschauungen lediglich bekräftigen und bestätigen, sei es, dass sie neue Streiflichter auf das Zustandekommen des interessanten Krankheitsprocesses werfen.

Für die grosse Liebenswürdigkeit, mit der mir mein hochverehrter früherer Chef, Herr Medicinalrath Professor Dr. Fischer, diejenigen der Krankheitsfälle, welche dem Material seiner Klinik oder seiner Privatpraxis entstammen, zur Veröffentlichung überliess, spreche ich ihm an dieser Stelle meinen tiefgefühltesten Dank aus.

---

1) Klinische Beiträge zur Kenntniss der Aktinomykose des Menschen. Berlin 1885. Hirschwald.

I. Aktinomykose im Bereich des Unterkiefers und am Halse.

1. Der früher ganz gesunde Baumeister K. stellte sich mir im October 1885 mit einer die rechte Wangengegend einnehmenden entzündlichen Geschwulst vor. Er gab an, dass er vor 14 Tagen drei Wurzeln der Backzähne des rechten Unterkiefers sich habe extrahiren lassen, in der Annahme, dass die schon damals bestehende Geschwulst von der schlechten Beschaffenheit dieser Wurzeln herrühre, obgleich keinerlei Zahnschmerzen vorhanden waren. Trotz der Extraction dieser Wurzeln nahm die Schwellung zu und stieg bis zur jetzigen Grösse.

Die Gegend des rechten Kieferwinkels, jedoch den unteren Rand des horizontalen Astes nicht ganz erreichend, deckt eine entzündliche, hart anzufühlende, auf Druck nur wenig schmerzhafte Geschwulst, die mit dem Kiefer anscheinend verwachsen ist und die Backe in eine starre Masse verwandelt. Nirgends ist Fluctuation zu fühlen. Der Mund kann nur wenig geöffnet werden; dem Finger ist es nicht möglich, einen deutlichen Zusammenhang der Geschwulst mit der Aussenfläche des Unterkiefers zu palpiren. Die Extractionswunde ist vollständig vernarbt, nur fühlt man durch das den zahnlosen Kiefer überziehende Zahnfleisch den Rest einer Wurzel des hinteren Backzahns hindurch. Die übrigen Zähne sind zum Theil cariös, zum Theil stark mit Weinstein beschlagen. Andere Beschwerden sind beim Patienten nicht vorhanden.

Warme Fomente zwei Tage lang fortgesetzt änderten das Krankheitsbild insofern, als dann auf der Höhe der Geschwulst deutlich Fluctuation zu fühlen war, während der periphere Theil derselben noch starr und infiltrirt blieb. Am vierten Tage öffnete ich den Abscess durch einen verticalen Schnitt. Es entleerte sich nur wenig Eiter, dagegen mit demselben graurothe Granulationsmassen, in welche spärlich mattgelbe Körner von Mohnkorngrösse eingesprengt waren. Nachdem ich die wallnussgrosse, von starren Wänden umgebene Höhle, die nirgends bis auf den Knochen führte, ausgekratzt, tamponirte ich sie mit einem Jodoformgazetampon. Die mikroskopische Untersuchung der Körner ergab Aktinomycesrasen mit sehr ausgiebig entwickelten keulenförmigen Gonidien.

Die Heilung erfolgte reactionslos unter guter Granulationsbildung in 14 Tagen und ist bis jetzt dauernd geblieben. Die leichte Infiltration, welche in der Umgebung der Höhle anfangs bestand und sich durch ihre Consistenz verrieth, ist nachträglich auch vollständig geschwunden.

2. Ein 36 Jahre alter Kaufmann aus O. in Schlesien wünschte meinen Rath September 1884 wegen einer kleinen Geschwulst, die seit 14 Tagen sich am linken Kieferwinkel gebildet hatte. Patient war früher ganz gesund gewesen und hatte nur in letzter Zeit an Gonorrhoe laborirt, mit welcher der behandelnde Arzt das Entstehen der Geschwulst in Verbindung gebracht hatte. Die Geschwulst war sehr wenig schmerzhaft, fast gar nicht druckempfindlich. Sie sass fest auf der Fascia parotidea auf, schien aber bei der Palpation vom Munde aus mit den Unterkieferknochen nicht in Zusammenhang zu stehen. Auf der Höhe fluctuirte die Geschwulst bereits. Die Annahme, dass es sich um einen Drüsenabscess handele, wurde sofort bei der Incision widerlegt. Mit dem sparsamen, nicht riechenden Eiter kam eine grössere Menge schwefelgelber Körner zum Vorschein, welche

sofort den Gedanken an Aktinomykose aufkommen liessen. Diese wurde noch wahrscheinlicher dadurch, dass die Wand der Abscesshöhle aus starren, nach keiner Seite hin sich scharf absetzenden, sondern nach der Höhle zu in die letztere auskleidenden Granulationsmassen, nach aussen zu in das Zellgewebe der Umgebung diffus übergehendem narbigen Bindegewebe bestand. Die Höhle wurde durch Auskratzen gereinigt, drainirt, genäht; sie schloss sich per primam innerhalb weniger Tage.

Vor einem Jahre hatte Patient vorübergehend Zahnschmerzen gehabt, wobei ihm die hinteren Backzähne im linken Unterkiefer angeblich von selbst ausgefallen sind, bis auf die noch erhaltenen Wurzeln des Weisheitszahns und ersten Backzahns. Sonst ist der Kiefer mit Gingiva überwachsen, wo er zahnlos und atrophisch ist. Ein Zahngeschwür will Patient nie gehabt haben. Der Kiefer selbst fühlt sich vollständig glatt und eben an, ist an keiner Stelle verdickt, so dass keine Differenz dem normalen rechten gegenüber besteht.

3. Der 25jährige Landwirth N. stellte sich im Juli 1883 vor wegen einer dicht oberhalb des rechten Sternoclaviculargelenkes beginnenden, im Halszellgewebe aufwärts führenden Fistel. Im April des Jahres hatte Patient ohne angebbare Ursache, ohne Fieber oder Kopfschmerz heftige Schlingbeschwerden bekommen, die 14 Tage lang anhielten, ohne dass kalte Umschläge um den Hals sie zu lindern vermocht hatten. Einige Zeit später erkrankte er mit einer Schwellung am rechten Kieferwinkel, die trotz beträchtlichen Umfangs doch nur wenig Schmerzen hervorrief. Durch fortgesetzte Application warmer Umschläge wurde die Geschwulst zur Eiterung gebracht und brach, nachdem sie dem Verlaufe des Kopfnickers folgend am Halse herabgestiegen war, an der Stelle der jetzt bestehenden Fistel von selbst auf. Die Sonde gelangte durch das mit schlaffen, blauröthlich gefärbten Granulationen umsäumte Fistelmaul nicht auf den der Fistel zunächst liegenden Knochen, das Schlüsselbein oder Brustbein, sondern führte in dem subcutanen Zellgewebe des Halses 4—5 Cm. aufwärts in die Gegend des grossen Zungenbeinhorns. In dem Gebiet, in welchem der entzündliche Process entstanden und von dem aus er gewandert sein sollte, war eine Infiltration der Weichtheile nicht mehr nachzuweisen; aber in der Umgebung der Fistel fanden sich zahlreiche, haselnussgrosse geschwellte Drüsen, so dass ein Unerfahrener leicht auf die Vermuthung hätte gebracht werden können, dass es sich bei dem Patienten um eine ja häufig vorkommende, durch Vereiterung einer scrophulösen Drüse entstandene Fistel handelte. Aber das auffällige Aussehen und die Farbe der Granulationen und des Fistelmaules, im Zusammenhang mit der geringen Quantität und der serös-schleimigen Beschaffenheit des Eiters liessen mich neben der eigenthümlichen Anamnese einen aktinomykotischen Process vermuthen. Diese Annahme erhielt sehr bald ihre Bestätigung durch die in den nächsten Tagen vorgenommene Spaltung der Fistel. Bei dem Auskratzen derselben entleerte sich eine grosse Menge der für Aktinomykose pathognomonischen, hirsekorngrossen, rundlichen, gelblichen Körner, die zum Theil frei im Eiter schwammen, zum Theil in den den Fistelgang auskleidenden Granulationsmassen eingebettet waren. Auch das Verhalten der Wände des Fistelganges, die aus derben, straffen, theilweise mit gelben, eiterigen Massen

durchsetztem Narbengewebe bestanden, war ein sprechender Beweis für die Richtigkeit der vor der Operation gestellten Diagnose. Nach oben erstreckte sich die Induration dem vorderen Rande des M. sternocleidomastoideus entlang ungefähr 5—6 Cm. weit, um blind, ohne eine Fortsetzung nach dem Kiefer zu in der Gegend des grossen Zungenbeinhorns zu endigen. Mit Scheere und Pincette excidirte ich die indurirten Partien so umfangreich als möglich, vernähte die Wundhöhle, nachdem ich in ihren unteren Winkel ein kleines Drainrohr eingeführt hatte. Unter einem antiseptischen Verbande trat vollständig Heilung ein, so dass Patient bereits am 8. Tage geheilt in seine Heimath zurückkehren konnte.

Aetiologisch ist noch zu bemerken, dass dem Patienten als Landwirth die Aktinomykose der Rinder wohl bekannt ist, dass er aber nie mit solch kranken Thieren in nähere Berührung gekommen ist.

4. Im August 1885, zu welcher Zeit ich in Vertretung des Herrn Professor Dr. Fischer die chirurgische Poliklinik leitete, stellte sich mir die 35jährige Lackirersfrau Kl. aus Breslau vor. Patientin ist epileptisch. Im November 1884 ist sie ausserdem, bald nachdem sie ihre an Eierstocksgeschwulst gestorbene Mutter sehr lange und schwer gepflegt hatte, an heftigem Zahnschmerz im linken unteren mittleren Molarzahn erkrankt. Die Beschwerden waren sehr lebhaft, da sich zu dem Zahnschmerz bald auch Ohrenstechen, Kopfschmerz und namentlich bedeutende, bis in die Kehlkopfsgegend reichende Schwellung gesellte, welche letztere so intensiv wurde, dass Patientin nur sehr schwer Luft bekam, einmal sogar zu ersticken drohte. Auf warme Fomente und Gurgelungen ging jedoch die Geschwulst von selbst nach 14 Tagen zurück, verschwand aber nicht vollständig; es blieb dicht am Unterkieferrande, dem schmerzenden Zahn entsprechend, eine taubeneigrosse Geschwulst zurück, von der Patientin nicht anzugeben weiss, ob sie beweglich oder fest dem Unterkiefer aufsass. Sie belästigte die Patientin in keiner Weise; es bestanden weder Kau- noch Schlingbeschwerden. Anfang Juni 1885 entzündete sich die Geschwulst ohne angebbare Ursache von Neuem; unter mässigen Schmerzen röthete sie sich und verbreitete sich trotz Gurgelungen und warmen Umschlägen am Halse herab, um unter heftigen Schmerzen nach ungefähr vier Wochen zwischen Zungenbeinhorn und Kieferwinkel am vorderen Rande des Kopfnickers von selbst die Haut zu durchbrechen. Unter Entleerung eines sparsamen gelben Eiters bildete sich eine Fistel, die seit 18 Tagen bestand, als Patientin sich in der königl. chirurgischen Klinik vorstellte.

Gleich auf den ersten Blick wurde der Verdacht auf Aktinomykose rege. Eine knopfförmig vorspringende Blase liess auf Druck durch eine stecknadelkopfgrosse Oeffnung auf ihrer Höhe einen Tropfen gelblichen serösen Eiter austreten. Diese Fistel sass am vorderen Rande einer vom linken Ohrläppchen bis in die Mitte des Kopfnickers, nach vorn bis zum grossen Zungenbeinhorn sich erstreckenden, vom Unterkiefer nur schwer abzudrängenden prallen Infiltration auf, von der sich die geröthete Haut nirgends abheben liess. Die derbe Geschwulst machte die seitliche Halspartie ganz starr und zwang die Patientin, den Kopf stark nach der linken Seite geneigt zu halten. Die Untersuchung des Mundes zeigte die Zähne in sehr schlechter Verfassung. Bis auf die Wurzeln von Caries zerstört waren im

Unterkiefer links der Molaris internus, medius und Buccalis externus; die Schneidezähne waren pervers gestellt; rechts war der Molaris medius und externus cariös. Die Zähne des Oberkiefers sind sämmtlich krank ausser den beiden Molares externi, beide Incisivi externi; der linke Caninus und Buccalis externus sind cariös, von den übrigen Zähnen sind nur die Wurzeln vorhanden, die sämmtlich blossliegen. Der Mundboden ist nirgends infiltrirt, überall glatt und weich; an der Aussenseite des linken Unterkiefers fühlt man die oben beschriebene pralle Infiltration, ohne dass dieselbe bis dicht an den Kiefer herankäme. Kieferklemme ist nicht vorhanden.

Nachdem die mikroskopische Untersuchung die spärlich dem dünnen Eiter beigemischten Körner als Aktinomycesrasen erwiesen hatte, schlug ich der Patientin die Exstirpation der Geschwulst vor, zu der sie sich der immer noch heftig bestehenden Schmerzen wegen rasch entschloss.

Mit einem convex nach unten bogenförmig vom Zungenbein nach hinten geführten Schnitt, dem im Verlauf der Operation noch ein dem vorderen Rande des Kopfnickers folgender hinzugefügt werden musste, wurde die Geschwulst freigelegt. Sofort nach Durchtrennung der Haut gelangte das Messer auf eine weissliche, narbige Masse, in welche das Halszellgewebe, namentlich die oberflächliche Fascie verwandelt war. Vom Platysma war an dieser Stelle nichts mehr zu sehen. Diese Narbenmasse griff auf die Scheide des Sternocleidomastoideus über und konnte nur mit dieser zugleich entfernt werden. Nachdem so die Muskelsubstanz des Kopfnickers blossgelegt war, gelang es, das Narbengewebe, welches die Wand des kleinen von der Fistel aus zugängigen Abscesses bildete, zu entfernen; sie erstreckte sich nach den Seiten zu an Mächtigkeit abnehmend bis in die Parotisgegend, bis zum Ohrläppchen, bis zum hinteren Rand des oberen Abschnittes des Kopfnickers, bis unter das grosse Zungenbeinhorn und hatte ihre grösste Dicke in der Nische zwischen Biventer maxillae und dem Sternocleidomastoideus, und hinter der Glandula submaxillaris, wo noch ein zweiter Abscess bestand. Ein directer Zusammenhang mit dem Unterkiefer liess sich weder auf seiner Aussen- noch Innenseite nachweisen.

Der Exstirpation des Narbengewebes, die erst beendet wurde, nachdem im Grunde der Mundhöhle überall Gewebe von normaler Consistenz und Farbe zum Vorschein gekommen, folgte eine gründliche Aetzung der Wundhöhle mit 8 proc. Chlorzinklösung, partielle Naht, Drainage und Tamponade mit jodoformirter Carbolgaze.

Vor Application des Verbandes wurden noch die Wurzeln im linken Unterkiefer extrahirt.

Die exstirpirte Masse stellte ein festes, weissglänzendes Narbengewebe dar. Ein Schnitt an der Stelle der Fistel zeigt, dass dieses Gewebe die $1\frac{1}{2}$ Cm. dicke Wand einer mit schwammigen, weichen, zum Theil roth gesprenkelten Granulationen ausgekleideten, wallnussgrossen Höhle bildet, aus der kaum ein Kaffeelöffel voll Eiter während der Operation namentlich beim Druck von der Unterfläche her ausgelaufen ist. In dem schnell gerinnenden, braungelblichen Eiter befanden sich zahlreiche, die Hirsekorngrösse erreichende Aktinomyceskörner. Ausser dieser von der Fistel direct zugängigen Höhle fand sich an dem oberen Ende des exstirpirten Tumors tief im Narbengewebe eingebettet noch eine zweite kleinere, ebenso mit Granulationen und aktinomycesbaltigem Eiter gefüllt, wie die untere.

Der Heilungsverlauf gestaltete sich bedauerlicherweise nicht nach Wunsch. Schon am 2. Tage nach der Operation, als der erste Verband noch lag, trat eine bedeutende Temperatursteigerung ein und bei dem am 3. Tage vorgenommenen ersten Verbandwechsel zeigte sich erysipelatöse Röthe der Wunde neben umschriebener Gangrän des Lappens, der durch die von dem bogenförmigen Schnitt aus vorgenommene Blosslegung der Geschwulst gebildet worden war.

Das Erysipel, das leider unter dem Waldwollverbande, der zu dieser Zeit in der königl. chirurgischen Klinik geübt wurde, öfters zur Beobachtung gekommen ist, ging über das linke Ohr, die linke Wange und Auge nach der Stirn zur rechten Seite hinüber, um über die rechte Wange, Nase und Oberlippe nach dem Ausgangspunkt zurückzukehren. Der Verlauf nahm 14 Tage in Anspruch und war besonders heftig und stürmisch, als das Erysipel die Stirn überschritt. Es gesellten sich dann zu dem hohen Fieber, der Appetitlosigkeit rasch, an einem Tage 3- bis 4mal sich wiederholende epileptische Anfälle, an denen die Patientin auch sonst leidet, hinzu, welche die Kräfte der Patientin sehr consumirten.

Nach Ablauf des Erysipels, während dessen die Randgangrän sich abgestossen und gute Granulationen gebildet worden waren, übernarbte die Wunde rasch und ist jetzt vollständig ohne entstellende oder störende Narbe geheilt. Hals und Kiefer der Patientin sind gut beweglich; die Patientin, die wegen der über zwei Monate sie am Kauen hindernden Schmerzen sich nicht recht ernährt hatte und herunter gekommen war, bekam jetzt sehr guten Appetit und nahm auffällig an Körperkräften zu. Sie klagt nur über ein taubes Gefühl der Haut am linken Unterkieferwinkel, in der Gegend, wo sie früher immer heftige, ausstrahlende Schmerzen verspürt hatte. Die anästhetische Zone entspricht der Ausbreitung des Nervus subcutaneus colli medius, der, wie sich auch bei der mikroskopischen Untersuchung der Geschwulstmassen herausstellte, vollständig in Narbengewebe eingebettet mit demselben exstirpirt worden war.

Die mikroskopische Untersuchung wurde vorgenommen theils an Schnitten, gefertigt von den in Alkohol oder Müller'scher Flüssigkeit erhärteten festen Gewebsmassen, theils von den in Celloidin eingebetteten lockeren Granulationen. Zur Tinction wurden ausser den kernfärbenden Reagentien namentlich die als specifisch erwähnten Färbeflüssigkeiten Orseille, Cochenilleroth verwandt.

Die festeren Gewebsmassen erwiesen sich zusammengesetzt aus einem derben, nicht sehr zellenreichen, faserigen Bindegewebe, das zwischen seinen Bündeln nahe der Oberfläche die Querschnitte der comprimirten Muskelfasern des Platysma erkennen liess. Nach der Höhle zu ging das narbige Gewebe über in ein sehr gefässreiches, von kleinen Blutungen reichlich durchsetztes Granulationsgewebe aus grossen, zum Theil epitheloiden Rundzellen. Trotz Durchmusterung recht zahlreicher Schnitte fand ich zu meiner Ueberraschung keine Aktinomyceskörner, so dass der Mangel an Infectionsträgern lebhaft contrastirte gegen die nach Centimetern an Dicke messbare Neubildung, die durch ihren Reiz hervorgerufen worden war. Das narbige Gewebe setzte sich bis in die Substanz des Sternocleidomastoideus fort, dessen oberste Partien mit entfernt worden waren. An seinem vorderen Rande fanden sich Querschnitte des Stammes und der Aeste eines grösseren

Nerven, der rings von Narbengewebe umschlossen war. Die Aktinomycesrasen fand ich erst in den Schnitten durch die lockeren Granulationsmassen; sie fielen auf den ersten Blick schon dadurch auf, dass sich um ihre Peripherie ein Kranz von Rundzellen gelagert hatte, der durch die nicht gefärbte Randzone von dem intensiv gefärbten, die Mitte bildenden Mycel getrennt war.

Auch die aus dem Unterkiefer extrahirten Wurzeln unterwarf ich einer genauen Untersuchung. Die dem zweiten linken Molaris angehörige Wurzel, von der aus die Krankheit ihren Ausgang genommen hatte, erschien etwas tiefer ausgehöhlt, als die anderen im Ganzen flach abgenagten Wurzeln. Ausserdem wies sie unzweideutig die Zeichen einer chronischen Periodontitis auf. Sie verschmälerte sich nicht nach unten, wie die übrigen, sondern war unregelmässig aufgetrieben durch einen Mantel frisch aufgelagerter Dentinsubstanz, der 3—4 Mm. hoch von der Spitze nach oben ragte. Die Höhle der Wurzel war ausgefüllt mit einem bröckeligen Brei; ich war überrascht, dass sich beim Ausbreiten derselben zahlreiche, mattgelbe Körner entwickelten, deren Aussehen makroskopisch den Schluss auf Aktinomyces zuliess, deren mikroskopische Untersuchung diese Annahme verificirte. Die Hoffnung, in dieser, einer Reincultur ähnlichen Masse verschiedene Entwicklungsstadien des Aktinomyces zu finden, schlug fehl. Alle zeigten neben dem aus wirr zusammengeballten Fäden bestehenden Mycel einen nicht immer in der ganzen Circumferenz des Korns ausgeprägten Saum der als Gonidien angesprochenen, bald keulen-, bald handschuhförmigen Fortsätze. Ein Unterschied zwischen den auch an Grösse kaum variirenden Körnern liess sich nicht nachweisen. Desto deutlicher aber differirten sie in ihrem Aussehen von den neben den gewöhnlichen Bestandtheilen des Mundschleims in den Höhlen der anderen Zahnwurzeln gefundenen Leptothrixballen, die durch ihr gleichmässiges Grau und das Fehlen des hellleuchtenden, farbeglänzenden Strahlenkranzes schon bei schwacher Vergrösserung deutlich von den Aktinomyceskörnern abstachen.

Diese hier mitgetheilten vier Fälle entsprechen in ihren Hauptzügen dem klinischen Bilde, welches Israel von der am Unterkiefer sich localisirenden Aktinomykose auf Grund der bisher vorliegenden Beobachtungen entworfen hat. „In den Fällen dieser Kategorie", sagt Israel, „finden sich die Krankheitsherde entweder central in der Mandibula oder hart am Rande des Unterkiefers oder in der Submaxillar-, resp. Submentalgegend, oder endlich sie werden weiter unten am Halse getroffen, theils in der Fossa carotidea, theils in der Mittellinie." Fast für eine jede dieser Localisationsmöglichkeiten geben die oben erwähnten Fälle ein Specimen. Während bei den ersten beiden Patienten die den Infectionsstoff bergenden Abscesse auf der Aussenfläche des Unterkiefers aufsassen, hatte im 4. Falle die nachgewiesene vom Zahn ausgehende Erkrankung ihren Hauptherd in der Fossa carotidea aufgeschlagen, während beim dritten sie sogar ihren Ursprungsort in der Mund-Rachenhöhle verlassend her-

abgewandert war bis zum Brustbein. Gerade für die eigenthümliche Verbreitungsweise des Krankheitsprocesses, ein rasches Fortkriechen von einer Stelle zur anderen, ohne deutliche Spuren zu hinterlassen, liefert die an dritter Stelle mitgetheilte Krankheitsgeschichte einen trefflichen Beweis. Mit Schlingbeschwerden beginnend, hinter dem Kieferwinkel in die Erscheinung getreten, kroch der Process am Kopfnicker entlang herab, um erst an dem festen Wall des Schlüssel- und Brustbeins Widerstand zu finden und spontan sich seinen Ausweg zu bahnen. Bei oberflächlicher Untersuchung konnte man verleitet werden, die Anamnese für ungenau und schwer glaublich zu halten; erst die Erkenntniss der Krankheitsursache durch den mit dem Mikroskop erbrachten Nachweis von Aktinomycesrasen machte einen solchen Verlauf wahrscheinlich, die bei der Operation vorgenommene Autopsie bestätigte ihn, indem sie noch einen kaum fühlbaren Strang narbigen Gewebes, der vom Halse in die Höhe zog bis in die Kehlkopfgegend, hier allerdings ohne Communication mit dem Unterkiefer blind endigend, auffinden liess.

Die Richtigkeit der Behauptung Israel's[1]), „dass die Geschwülste, gleichviel wo sie entstehen, im Beginn stets hart anzufühlen sind und die Haut unverändert lassen", bestätigen die beiden ersten Fälle. Auch darin, dass sie nicht acut entzündlich, sondern langsam torpid sich entwickeln und kaum auffällige Schmerzhaftigkeit verrathen, stimmen sie mit den Beobachtungen Israel's überein. Vor ihrer Eröffnung charakterisirten sich diese Abscesse als aktinomykotische durch die eigenthümliche Infiltration der Umgebung. Sie setzten sich nicht scharf gegen die Nachbarschaft ab, wie dies reife Abscesse, die von den Drüsen ausgehen, thun, sondern ihre Wand bot eine beträchtliche Dicke verrathende Resistenz; die durch die Inspection und Palpation erweckte Vermuthung erfuhr Bestätigung durch die Incision, welche neben spärlichem Eiter schlaffe, blassröthliche, zum Theil von Blutungen durchsetzte Granulationsmassen und die pathognomonischen Körner, deren Farbe nicht immer schwefelgelb zu sein braucht, sondern oft ins Graue spielt, deren Aussehen aber stets etwas Glasiges, halb Durchsichtiges hat, theils frei im Eiter schwimmend, theils in den Granulationsmassen eingebettet austreten liess.

Immer und immer wieder erhebt sich beim Anblick von Krankheitsfällen dieser merkwürdigen Infectionskrankheit die Frage von Neuem, auf welchem Wege kommt dieser meist makroskopisch sicht-

1) l. c. S. 27.

bare Infectionsträger in die Gewebe hinein, um hier seine unheilvolle, destruirende Thätigkeit zu entfalten? Die Frage drängt sich um so mehr auf, weil ja ihre bündige Beantwortung allein den Schlüssel zu einer wirksamen Prophylaxe gibt.

Gerade in dieser Hinsicht hat der vierte meiner mitgetheilten Fälle ein so grosses Interesse, weil er kaum wie ein anderer deutlich den Weg, auf dem der Infectionsträger gewandert, erkennen lässt. In der Höhle einer cariösen Zahnwurzel findet sich der verderbenbringende Infectionsstoff in Menge vor, die chronische Wurzelhautentzündung an der extrahirten Wurzel ist das Endresultat der Fortleitung des Processes auf die Alveole, von ihr aus nimmt die Entzündung ihren Ausgang, die anfangs sich genau an dem von der Patientin als schuldiger Theil bezeichneten Zahnwurzel localisirte und erst später bei einem Wiederaufflammen über die Submaxillargegend fort zur Fossa carotidea wanderte, um hier alle Gewebe in ihren Bereich ziehend spontan durch die Haut ihren Ausweg zu finden. Hier fehlt kein Mittelglied, um trotz der endlichen Localisation der Erkrankung am Halse ihre Entstehung im Munde anzunehmen und ihren Ausgangspunkt in der cariösen Wurzel zu suchen.

So schliesst sich der Fall eng an die von Israel[1]), Rosenbach[2]), Ponfick und mir veröffentlichten Krankheitsbeobachtungen an, in denen hohle Zähne zweifellos die Eingangspforte für die Aktinomykose darstellten. Erst neuerdings hat Murphy[3]) in Chicago einen analogen Fall beschrieben, den ich, da er bislang Eingang in die deutsche Literatur noch nicht gefunden und meines Wissens der erste auf amerikanischem Boden beobachtete ist, ausführlicher mittheilen will.

Eine 28jährige weibliche Person erkrankte mit heftigen Zahnschmerzen im linken Unterkiefer, zugleich mit Schlingbeschwerden und Kieferklemme. Nach einigen Tagen trat eine Schwellung am Unterkieferwinkel ein; dabei war die linke Tonsille stark entzündet, und eine Incision entleerte eine grosse Quantität Eiter. Trotzdem sich nun die Schlingbeschwerden besserten, blieben Zahnschmerzen bestehen; es fand sich eine Geschwulst an der linken Halsseite unterhalb des Kieferwinkels mit starker Induration der Umgebung. Eine Incision entleerte nur wenige Tropfen rahmigen Eiters, der schwefelgelb gefärbte Körner enthielt, die auch in den nächsten Tagen noch

1) l. c. S. 12.

2) Centralblatt für Chirurgie. 1880. Nr. 15.

3) Actinomycosis in the human subject. Proceeding of Chicago med. Society. New-York med. Journal. Vol. XLI. 1885. p. 17.

aus der Abscesshöhle zum Vorschein kamen. Heilung trat jedoch nicht ein, so dass eine Exstirpation des indurirten Gewebes nothwendig wurde. Ein cariöser Zahn wurde gezogen; von seiner Alveole aus konnte man eine Sonde bis in die Wundhöhle am Halse führen. Der Kanal wurde gründlich ausgelöffelt, die Alveole tamponirt, die Wunde vernäht. Primäre Heilung.

Israel (l. c.) vertritt auf Grund ähnlicher Beobachtungen die Anschauung, dass die Mehrzahl der im Bereich des Unterkiefers auftretenden Aktinomykosen von cariösen Zähnen ausgehe. Und wenn er auch an keiner Stelle diesen Satz gerade scharf formulirt, so leuchtet es doch aus seiner Darstellung der betreffenden Fälle hervor, dass der Abschnitt seines Buches in dem Nachweis der Abhängigkeit der Localisation der Erkrankung in diesem Bereich von hohlen Zähnen gipfelt. Nur in einem Falle hält er die Aufnahme des Giftes von der entzündeten Tonsille her für möglich. Wenngleich der oben citirte Murphysche Fall beweist, dass ein unter den Symptomen einer acuten abscedirenden Angina auftretender aktinomykotischer Process doch seinen Ursprung von einem hohlen Zahn nehmen kann, so stimme ich doch Israel in der Deutung seines 11. Falles vollkommen bei; wahrscheinlich ist in demselben die Invasion des Pilzes von der Tonsille aus erfolgt. Dieser Fall steht aber vereinzelt da, während nach Israel's Anschauung in der überwiegenden Mehrheit der Fälle die Zähne die Eingangspforte für das Gift bilden. Aber eine solche Verallgemeinerung dieses Aufnahmemodus, die zu der Anschauung führt, dass überall, wo neben aktinomykotischen Processen im Bereich des Unterkiefers sich auch hohle Zähne finden, diese nothwendigerweise als Invasionspforte angeschuldigt werden müssen, gleichgültig ob in ihnen der Infectionsstoff nachgewiesen ist oder nicht, erscheint mir nicht zulässig. Die hohlen Zähne können eine Infectionsquelle, brauchen aber nicht immer die Invasionspforte zu sein. Israel stützt sich bei Begründung seiner Annahme auch auf mehrere von Rosenbach [1]) mitgetheilte Krankheitsbeobachtungen. So citirt er S. 9 einen von Rosenbach beschriebenen Fall und bemerkt in seiner kurzen Epikrise, „dass die Lage der Abscesse vor und hinter dem Kieferwinkel, sowie der Kieferklemme für den Ausgang vom Kiefer, resp. den ihm angehörenden Zähnen spreche", während Rosenbach in der Originalmittheilung ausführt, dass, „wiewohl cariöse Zähne nicht fehlten, doch keinerlei Zahnschmerz vorausgegangen sei und keiner der Zähne

1) Zur Kenntniss der Strahlenpilzerkrankungen beim Menschen. Centralblatt für Chirurgie. 1880. S. 225 ff.

sich direct als Ausgangspunkt der Eiterung nachweisen liess". Auch in einem zweiten Falle (Fall 9, Israel), in welchem Israel die cariös (?) abgeschliffenen Zähne beschuldigt, den Pilzen als Invasionspforte gedient zu haben, bemerkt Rosenbach, dass „Patient nie Zahnweh, nie Parulis gehabt hat und sich hier keiner von den Zähnen als Ausgangspunkt der Affection speciell anschuldigen liess".

Auch in den beiden ersten von mir mitgetheilten Fällen kommt es mir schwer an, zu glauben, dass das Gift nothwendig vom Kiefer und den Zähnen her sich Bahn gebrochen haben soll. Wenngleich Patient, dessen Krankheitsgeschichte an erster Stelle geschildert ist, mehrere schlechte Zahnwurzeln gehabt hat, so verursachten sie ihm doch keinerlei Beschwerden, ihre Extraction hatte auf die Entwicklung des doch erst kurze Zeit bestehenden Abscesses gar keinen Einfluss; vielmehr nahm dieser ganz wie vorher langsam schmerzlos zu. Der zweite Patient hatte schon lange die hinteren Backzähne, also diejenigen, welche bei dem Sitz des Abscesses am Kieferwinkel zunächst angeschuldigt werden müssten, verloren, der Kiefer war atrophisch, von Schleimhaut vollständig überwachsen, nirgends auch nur eine kleine Stelle, die den Verdacht erregen könne, dass sie dem Einwandern des Pilzes nicht Stand geboten hätte.

Es ist uns einmal schwer zu glauben, dass ein Pilz, der einen so intensiven Entzündungsreiz für die Gewebe darstellt, wie der Aktinomyces, symptomlos, ohne die geringsten Beschwerden die empfindliche Zahnpulpa, das sensible Wurzelperiost, das nicht minder leicht schmerzende und zu Entzündungen disponirende Kieferperiost durchwandern sollte? Dieser Empfindung hat auch Rosenbach Ausdruck verliehen, als er seinen Beobachtungen beifügte, dass „keine Parulis, kein Zahnschmerz bestanden habe", und selbst Israel hat sich davon nicht ganz frei machen können, da er bedauert (S. 22), dass in einer der früher von mir[1]) veröffentlichten Beobachtungen nicht mitgetheilt sei, „ob Zahnschmerzen oder Paruliden" voraufgegangen seien.

In der That sind auch die Fälle, in denen die Invasion ziemlich sicher oder zweifellos von einem Zahne aus erfolgt ist, durchaus nicht so symptomlos verlaufen, sondern heftige Zahnschmerzen eröffneten die Scene, schmerzhafte Zahngeschwüre traten auf, die sich entweder spontan öffneten oder incidirt werden mussten, kurz der ganze Krankheitsbeginn wies auf eine Erkrankung der Zähne und

1) Verhandlungen der medic. Section der schlesischen Gesellschaft für vaterl. Cultur. Breslauer ärztliche Zeitschrift. Jahrg. 1881. Nr. 7.

entzündliche Affection der Zahngebilde hin. Man vergleiche nur die Krankengeschichten eines früher von mir, an vierter Stelle bei Israel citirten Falles, die vierte meiner jetzt mitgetheilten Beobachtungen, die von Murphy gegebenen Schilderungen.

Auch erscheint die Annahme Israel's unzulässig in Fällen, wie Magnussen[1]) einen beschreibt, in welchem der aktinomykotische Process, ohne Betheiligung des Kiefers als entzündliche Schwellung des Bodens der Mundhöhle von der Zunge ausgehend auftritt.

Mit Recht wird Jeder die Frage aufwerfen, wie wohl die Invasion zu denken sei, wenn man der Anschauung Israel's nicht folgt? Eine bestimmte bündige Antwort weiss auch ich auf diese Frage nicht zu geben. Aber ich halte das Eingeständniss, über gewisse zweifelhafte Dinge nichts Sicheres zu wissen, für die Erforschung des wahren Vorganges für erspriesslicher, als die Thatsachen mit der Brille einer vorgefassten Meinung anzusehen und sie in eine Schablone zu zwingen.

Möglich ist, dass auch in diesen Fällen, in welchen nicht mit Bestimmtheit die Einwanderung von dem Zahne her erwiesen ist, der Zahn doch die Infectionsquelle darstellt, aus der sich das Individuum inficiren kann. Sehen wir doch, wie Fall 3 beweist, dass die Höhle einer cariösen Wurzel eine reichliche Menge Impfmaterial zu bergen vermag. Die Einwanderung in den Körper kann, braucht aber nicht immer durch die Zahnhöhle erfolgen. Sie ist auch — und in dieser Annahme folge ich der Anschauung Ponfick's über die Einwanderung des Giftes beim Rindvieh — auf dem Wege kleiner Erosionen, oberflächlicher Schleimhautdefecte möglich, zu denen ja die Anwesenheit cariöser Zähne oft genug Veranlassung gibt. Wenngleich ich keinen positiven Beweis für diese Auffassung zu bringen im Stande bin, so erscheint dieselbe doch nicht absolut von der Hand zu weisen, sondern mindestens ebenso berechtigt, wie die Ansicht Israel's. Gerade das unvermerkte Durchwandern durch die Schleimhaut, ohne sichtbare Spuren zu hinterlassen, ist uns aus anderen Fällen bei Einwanderung von der Speiseröhre, vom Darmkanal aus bekannt.

Was die Prognose der im Bereich des Unterkiefers sich localisirenden Aktinomykose anlangt, so kann ich Israel im Wesentlichen beistimmen. So lange wir mit Löffel, Messer und Scheere die verderbenbringenden Herde erreichen und ausmerzen können, so lange können wir auch unseren Patienten Heilung versprechen. Man kann mit Incision, Ausschaben und Drainage der Abscesse mit gutem Recht

1) Beiträge zur Diagnostik und Casuistik der Aktinomykose. Dissert. inaug. Kiel 1885.

beginnen, wird aber auf etwaige Recidive gefasst sein müssen oder mit der Heilung gleich von vornherein nicht recht vorwärts kommen. Solche Recidive, wie sie in Fall 3 vorkamen, haben auch Rosenbach[1]), Müller[2]) und Murphy[3]) in dem zweiten von ihm mitgetheilten Falle gesehen. Sicherer, rationeller und daher empfehlenswerth bleibt immer die gründliche Entfernung namentlich der derben Wand des Abscesses mit Scheere und Pincette; denn in derselben finden sich häufig genug versteckt noch kleine Granulationsherde eingeschlossen, die später zur Neubildung von Abscessen Veranlassung geben können. Besonders lehrreich war mir in dieser Hinsicht Fall 4, wo neben dem grösseren Abscess, zu dem die bestehende Fistel führte, noch versteckt ein zweiter höher oben in der Submaxillargegend bestand, der beim Auskratzen allein sicherlich übersehen worden wäre und wohl erst in Form eines Recidivs sich bemerkbar gemacht hätte.

Verfährt man gleich von vornherein möglichst radical, was wohl angesichts einiger sehr verhängnissvoll verlaufenen Fälle von Ponfick und Israel immerhin gerechtfertigt ist, so erzielt man auch dauernde Heilungen. Die Recherchen über die beiden Patienten, deren Krankengeschichten 1881 von mir[4]) veröffentlicht sind, und von denen dem einen eine recht üble Prognose von Prof. Ponfick[5]) gestellt worden war, weil trotz der Resection des Unterkiefers doch noch nachträglich Herde in der Schläfengegend aufgetreten waren, ergaben ein äusserst günstiges Resultat. Beide Patienten befinden sich sehr wohl, erfreuen sich der besten Gesundheit, haben von Recidiven nicht zu leiden gehabt. Auch die beiden Patienten, von denen ich oben berichtet, Fall 2 und 5, welche im Jahre 1883 operirt wurden, sind nach den neuesten Nachrichten dauernd gesund geblieben.

Demnach erscheint bei rechtzeitiger, energischer Behandlung die am Unterkiefer und Halse sich localisirende Aktinomykose von günstiger Prognose, jedenfalls, wie von Israel mit vollstem Recht betont worden ist, viel gutartiger, als die am Oberkiefer auftretende, wie dies der dritte der von Magnussen[6]) mitgetheilten Fälle wieder zur Evidenz beweist.

---

1) l. c. S. 226.

2) Ein Fall von geheilter Aktinomykose. S. 488. Bruns' Mittheilungen aus der chirurgischen Klinik zu Tübingen.

3) Actinomycosis in the human subject. Chicago medical society. New-York med. Journal. Vol. XLI. p. 17.

4) Zwei Fälle von Actinomycosis. Breslauer ärztliche Zeitschrift. Jahrgang 1881. Nr. 7.

5) Die Aktinomykose des Menschen. Berlin 1882.

6) Beiträge zur Diagnostik und Casuistik der Aktinomykose. Diss. inaug. Kiel 1885. S. 12.

II. Aktinomykose in der Narbe nach Operation eines Brustkrebses.

Diesen hochinteressanten Fall verdanke ich der Güte des Herrn Medicinalrath Prof. Dr. Fischer, dem ich bei der Operation assistiren durfte und der mir die Nachbehandlung des Patienten anvertraute.

Prof. Fischer operirte bei einem 60jährigen Manne im Juni 1884 einen schon längere Zeit bestehenden, von der linken Brust ausgehenden, exulcerirten carcinomatösen Tumor. Die Operation verlief glatt, nur musste die Haut, da sie in beträchtlichem Umfange von der Infiltration ergriffen war, ausgiebig fortgenommen werden. Durch Entfernung der stark infiltrirten Achseldrüsen sammt dem sie einbettenden sehr reichlich entwickelten Fettgewebe entstand eine grosse Wundhöhle, die sich nicht vollständig mit Haut, soweit auch die Umgebung herangezogen wurde, decken liess. Die starke Spannung, unter der die Wundränder standen, veranlasste im Verlauf der fieberlos sich vollziehenden Heilung ein Gangrän an dem unteren Wundrand, nach dessen Abstossung sich eine granulirende Fläche bildete, welche mit der an der Stelle des Defectes entstandenen confluirte. Um die Ueberhäutung zu befördern, wurden auf diese Fläche Stückchen von der Haut eines wegen einer Verletzung zu gleicher Zeit in der königl. chirurgischen Klinik behandelten jungen kräftigen Mannes aufgepflanzt. Die Benarbung erfolgte dann rasch; die Hautwunde war bald ganz geschlossen, nur hatte Patient immer noch an einer kleinen Drainfistel zu laboriren, die sich nicht recht schliessen wollte. Es war im oberen Wundwinkel nahe der Achselhöhle eine Drainage in die Tiefe geleitet worden. Nach Einführung von Jodoformstiften vernarbte auch diese Fistel, so dass Patient in den ersten Tagen des Monats September vollständig geheilt war. Bei seiner sonst kräftigen Constitution erholte er sich trotz eines leichten Lungenemphysems und vorübergehender Leberanschoppung rasch. 2 Monate später, im Monat November, kam Patient wieder zu mir mit zwei kleinen Fisteln in der Narbe, welche das Aussehen hatten, als ob sie von kleinen Abscessen herrührten, aus denen sich Ligaturfäden abstossen würden, um so mehr, als die Sonde nur eine kurze Strecke weit eindringen konnte und Eiter nur sehr spärlich abgesondert wurde. Nach Aetzung mit dem Höllensteinstift und Application eines Salbenverbandes schlossen sich die Fisteln rasch; aber schon zwei Tage später stellte sich mir Patient wieder vor mit einem noch nicht geborstenen Abscess an derselben Stelle; eine dünne Epidermisschicht bildete seine Decke. Beim Einstich mit einem spitzen Messer entleerte sich ausser chocoladefarbenem, nicht riechendem Eiter auch eine Menge pathognomonischer gelber Körner, welche bei der mikroskopischen Untersuchung als aktinomykotische sich erwiesen.[1]) Schon nach weiteren zwei Tagen fand sich in der von gesundem Gewebe umgebenen Narbe, wo früher das Drainrohr gelegen, ein dritter Abscess, der ebenfalls Aktinomyceskörner enthielt, so dass die Wahrscheinlichkeit vorlag, dass alle

1) Bei der Wichtigkeit des Falles hatte Herr Medicinalrath Prof. Dr. Ponfick die Güte, die von mir gestellte Diagnose zu bestätigen. Ich spreche ihm an dieser Stelle meinen besten Dank dafür aus.

drei Abscesse eine gemeinsame, tief in den Weichtheilen liegende Quelle hatten.

Der unerwartete, überraschende Befund drängte zu schnellem energischen Handeln. Unter localer Anästhesie kratzte Herr Prof. Fischer die Herde aus, um ihre Heilung durch Tamponade zu erreichen. Leider erfüllte sich diese Hoffnung nicht. Vielmehr secernirten die nach Heilung der Incisionswunde zurückbleibenden Fisteln dauernd fort; immer deutlicher stellte es sich heraus, dass der eigentliche Krankheitsherd viel tiefer gelegen war. Man konnte allmählich mit der Sonde immer tiefer vordringen. Es wurde deshalb in Narkose nochmals ein gründlicher Eingriff versucht. Die in die Tiefe führenden Fistelgänge wurden breit gespalten; dabei zeigte sich, dass sie alle drei zusammenliefen in einen gemeinsamen, dicht am axillaren Rande des Pectoralis major gelegenen Granulationsherd, der ungefähr Haselnussgrösse hatte. Er lag mitten eingeschlossen in altem Narbengewebe, in welches hinein sich noch kurze Gänge fortsetzten. Nach umfangreicher Excision alles Narbengewebes wurde die ganze Wundhöhle mit dem Paquelin'schen Thermokauter gebrannt, mit jodoformirten Gazetampons ausgestopft.

Die Heilung erfolgte ohne jeden Zwischenfall. Nach Abstossung der Brandschorfe schlossen sich die guten Granulationen aneinander; auch die Benarbung liess nicht lange auf sich warten. Seit der Zeit ist Patient bis zum heutigen Tage vollkommen gesund geblieben. Weder hat sich ein Recidiv seines Krebsleidens gezeigt, noch haben sich neue Fisteln gebildet. Das Allgemeinbefinden ist in jeder Beziehung ein gutes.

So schwer die Frage zu beantworten ist, wie wohl bei dem operativen Eingriff selbst oder bei der Nachbehandlung die Pilzkeime auf den Patienten übertragen worden sind, ebenso gerechtfertigt erscheint mir die Annahme, dass der chirurgische Eingriff Gelegenheit zur Infection geboten hat.

Allerdings lässt sich die Möglichkeit, dass durch das lange bestehende carcinomatöse Geschwür der Strahlenpilz seinen Einzug in die Gewebe des Körpers genommen hat, nicht ohne Weiteres von der Hand weisen. Aber abgesehen von der Lage des durch die Operation aufgedeckten Krankheitsherdes nahe der Achselhöhle, entfernt vom Sitz des Krebsgeschwürs, abgesehen von dem Umstand, dass der Ausbruch der Aktinomykose erst 2 Monate nach Abschluss der ersten Operation erfolgte, hat auch die mikroskopische Untersuchung des Tumors, die bei der Seltenheit eines Krebses der männlichen Brust besonders genau vorgenommen wurde, keinerlei Anhaltspunkte für diese Annahme geboten.

Am wahrscheinlichsten ist es wohl, dass bei der Operation die Infection gesetzt wurde. Dafür scheint die tiefe Lage des Infectionsherdes zu sprechen, der sich mitten im Narbengewebe fern von der äusseren Wunde und der durch den Defect der Haut entstandenen

Granulationsfläche etablirte, anfangs durch die Narbe der Hautwunde überwachsen, seine Anwesenheit höchstens durch die lange Eiterung aus der Drainfistel verrathend, später erst an verschiedenen Stellen durch Fisteln in der Hautnarbe sich freie Bahn nach aussen schaffend. Tritt man der Anschauung bei, dass gleich bei der Operation die Aktinomykose geimpft worden ist, so müsste man annehmen, dass alle antiseptischen Maassnahmen, die in penibler Weise durchgeführt wurden und denen sicherlich der vollkommen reactionslose Wundverlauf zu danken ist, nicht genügt haben, den Infectionsstoff zu tödten oder in seiner Entwicklung zu hemmen. Ferner verdient Erwähnung, dass zur Zeit der Operation kein Aktinomycesfall in Behandlung war, von dem eventuell Impfstoff hätte übertragen werden können.

Es liegt nahe daran zu denken, dass auch durch das Ligaturmaterial die Uebertragung des Pilzes erfolgt sein kann, ähnlich wie Zweifel die Entstehung septischer Erkrankungen aus den mit dem Catgut eingebrachten Keimen beobachten konnte. Als Näh- und Unterbindungsmaterial war die nach meiner Vorschrift präparirte Jodoformseide [1]) verwendet worden. So ausgiebig dieselbe in der königl. chirurgischen Klinik zur Anwendung kam, so hat sich doch nie irgend ein Nachtheil herausgestellt, vielmehr heilte sie sehr prompt in den Geweben ein. Als Verbandmaterial wurde in der ersten Zeit nach der Operation Carbolgaze benutzt, später, als Salbenverbände am Platze waren, Salicylwatte.

Unwahrscheinlich ist es, dass durch die Implantation der granulirenden Wundfläche der Infectionsstoff dem Patienten einverleibt worden ist. Es wurde die Haut eines jungen kräftigen, wegen einer Verletzung in Behandlung genommenen Mannes benutzt, der keinerlei sonstige Krankheitserscheinungen darbot.

Auch die äusseren Verhältnisse des Patienten geben keinen Anhaltspunkt für die Herkunft des Infectionsstoffes. Patient ist ein alleinstehender Rentier, mosaischen Glaubens und daher Verächter des Schweinefleisches, das nach den Untersuchungen Dunker's ja am öftesten den Strahlenpilz bergen soll.

Lässt sich nach Alledem nicht mit Bestimmtheit, ja nicht einmal mit Wahrscheinlichkeit sagen, wie der Strahlenpilz in die Gewebe des Patienten gekommen ist, so erscheint doch die Annahme nicht ganz unberechtigt, dass die Infection in die Tiefe der Wundhöhle erfolgt ist. Dafür scheint mir der Umstand zu sprechen, dass der bei

1) Partsch, Ueber aseptisches Nähmaterial. Deutsche Medicinalzeitung 1884. Nr. 20.

der zweiten Operation blossgelegte Krankheitsherd fern von der Haut in der Tiefe sass, ferner die Thatsache, dass vorübergehend oberflächlich Heilung eintrat, die durch die allmähliche Ausbreitung des Infectionsstoffes eine Störung erfuhr, endlich auch die langsame Verheilung des in der Nähe des oberen Wundwinkels verlaufenden Drainkanals. Bei dem ersten Versuch, die Fisteln auszukratzen, gelang es nicht, diesen tiefliegenden Herd zu erreichen. Erst als durch die fortschreitende Eiterung die Gänge, welche von der Tiefe nach der Oberfläche führten, weiter geworden waren, zeigte ihr convergirender Verlauf, dass sie einer gemeinsamen Quelle entstammten.

Erst als diese durch den dritten operativen Eingriff radical beseitigt war, kam der Krankheitsprocess zum Stillstand. Ich glaube die Heilung als eine dauernde bezeichnen zu können, da bislang keinerlei Beschwerden mehr aufgetreten sind, welche den Verdacht erweckten, dass der Process noch latent fortbestehe.

Dieser interessante, bislang einzig dastehende Fall, lehrt sicherlich, dass die Invasion des Actinomyces auch durch Wunden der äusseren Haut stattfinden kann.[1]) Auch Ponfick[2]) hatte in einem seiner Fälle angenommen, dass der Strahlenpilz von einer Fingerverletzung aus eingewandert sei, hatte aber einen positiven Beweis dafür nicht erbringen können, so dass Israel[3]) gegen die Deutung dieses Falles Bedenken erhob, deren Berechtigung sich nicht absprechen lässt.

Ferner beweist dieser Fall auch von Neuem die schon oben ausgesprochene Behauptung, dass die Aktinomykose, sobald es uns gelingt, die Ansiedelungen der Pilze mit Messer und Scheere zu erreichen und zu exstirpiren, dauernd geheilt werden kann.

III. Drei Fälle abdomineller Aktinomykose.

1. Am 5. Januar 1883 wurde ein 32 Jahre alter Färber in die königl. chirurgische Klinik zu Breslau aufgenommen. Der sonst gesunde, hereditär nicht belastete Patient beobachtete ungefähr 3 Wochen vor seiner Aufnahme Beschwerden beim Urinlassen. Nachdem dieselben circa 8 Tage angehalten hatten, entstand eine Geschwulst in der rechten Leistengegend, anfangs schmerzlos, erst später, als dieselbe sich oberflächlich zu entzünden begann, heftigere Schmerzen verursachend. Da die Urinbeschwerden

1) Ziegler erwähnt in der neuesten Auflage seines Lehrbuchs Bd. I. S. 187 einen von ihm obducirten Fall, bei welchem die Infection von einer durch einen scharfkantigen Zahn herbeigeführten Verletzung der Wange ausgegangen war.

2) Die Aktinomykose des Menschen. Berlin 1882. Fall Deutschmann.

3) l. c. S. 131

immer mehr zunahmen, wandte sich Patient an die Klinik. Gleichzeitig mit den Urinbeschwerden war eine complete Obstruction eingetreten, so dass Patient 10 Tage vor seiner Aufnahme in die Klinik keinen Stuhlgang mehr gehabt hatte; früher war die Verdauung nie gestört gewesen. Eine Ursache für die Entstehung der Geschwulst wusste Patient nicht anzugeben.

Status. Bei dem sehr heruntergekommenen Patienten findet sich in der rechten Leistengegend, dicht über dem Lig. Pouparti eine faustgrosse, sich über die ganze rechte Beckenschaufel erstreckende, in ihren Contouren nicht deutlich abgegrenzte Geschwulst, welche in das Abdomen hinein sich verfolgen lässt. Die Haut war ödematös infiltrirt, geröthet, von der Geschwulst nicht aufzuheben. Der im Uebrigen sich hart anzufühlende Tumor fluctuirte auf der Höhe deutlich, entsprechend der gerötheten Hautpartie. Vom Mastdarm aus fühlte man die Geschwulst über die rechte Linea arcuata fort in das kleine Becken hineinragen, den Mastdarm nach links herüberdrängend, aber hier fest und solid, nirgends fluctuirend, auch nicht bei bimanueller Palpation. Druck auf die Geschwulst war sehr schmerzhaft, ebenso Druck auf das Abdomen. Stuhlgang trat auch am ersten Tage während des Aufenthaltes in der Anstalt nicht ein, ebensowenig Erbrechen oder Flatus. Für die starke Abnahme der Kräfte des Patienten fand sich keine rechte Erklärung, da nur mässiges Fieber bestand und eine anderweitige schwerere Organerkrankung weder im Respirations- noch im Circulationsapparat, noch im uropoetischen System bestand.

Am 8. Januar wurde der Abscess incidirt; dabei entleerte sich eine grosse Menge dunklen, stark mit fettig-zerfallenen Granulationsmassen vermischten Eiters von intensiv fäculentem Geruch. Eine Quelle für die Eiterung war nicht nachzuweisen. Der Eiter verbreitete sich extraperitoneal über die ganze rechte Beckenschaufel. Weder makroskopisch, noch mikroskopisch liessen sich im Eiter specifische Gebilde nachweisen. Die Wunde wurde mit Borlösung ausgespült, nachdem auf der Rückseite über dem oberen Beckenrande eine Gegenöffnung angelegt worden war. Aus der Incisionswunde wurde ebenfalls eine starke Drainage geleitet, und die ganze Wunde mit einem antiseptischen Verbande bedeckt. Derselbe konnte drei Tage lang liegen bleiben, da anfangs die Secretion minimal war. Nachdem sie von da ab reichlicher geworden, zog man es vor, den Patienten ins permanente Bad zu bringen, in dem er jedoch nur des Tags über verbleiben konnte, da die Verhältnisse der Klinik es nicht erlauben, auch Nachts die Patienten im Bade zu belassen. Nachts wurden die Wunden mit Mull, in essigsaure Thonerdelösung getaucht, verbunden. Schon in den ersten Tagen zeigte der aus der Wunde fliessende Eiter fäculente Beimischungen, die anfangs spärlich, vom achten Tage ab reichlich waren. Es schien somit die von vornherein gestellte Diagnose auf einen perityphlitischen Abscess mit Durchbruch gesichert, trotzdem die Anamnese des Patienten zu dieser Annahme wenig im Einklang stand.

Stuhlgang trat spontan ein; die Urinbeschwerden liessen nach, das Allgemeinbefinden des Patienten besserte sich sichtlich. Fieber war nicht vorhanden; die Wunden tendirten zur Heilung. Da auch die fäculenten Beimischungen sich verringerten, die Secretion sparsamer wurde, machte man den Versuch, den Patienten mit einer an einem Bruchband befestigten breiten Pelotte herumgehen zu lassen. Bedeutende Vermehrung des Ab-

ganges fäcaler Massen durch die vordere Fistel zwang dazu, von dem Versuche Abstand zu nehmen und den Patienten wieder ins permanente Bad zu bringen.

Trotzdem Patient mehrere Wochen in dieser Weise behandelt wurde, schloss sich nur die Fistel am Rücken, während die an der vorderen Bauchwand bestehen blieb. Im Mai brach die ersterwähnte Fistel wieder auf und zu gleicher Zeit stellte sich continuirliches, leichtes Fieber ein, welches Abends bis 38,8 (nur einmal auf 39°) stieg und früh 38° erreichte. Ueber der linken Lunge war hinten pleuritisches Reiben zu hören, ein Erguss war nicht nachzuweisen; in der rechten Lungenspitze consonirendes Rasseln. Unter starkem Appetitmangel verfällt der Patient immer mehr und mehr und stirbt am 25. Juni an Entkräftung.

Die im königl. pathologischen Institut vorgenommene Section ergab folgenden Befund: Mittelgrosse, männliche Leiche, von leicht schmutziger, gelblicher Hautfarbe, ohne Icterus. Oedem der Füsse. Ueber dem rechten Lig. Pouparti vier verschiedene, circa 6 Cm. unterhalb der Spina sup. oss. ilei gelegene, für den kleinen Finger knapp durchgängige Fistelöffnungen; 2 Cm. darüber ein 3 Cm. langer, 1 Cm. breiter Substanzverlust, über dem wieder zwei federkieldicke Fistelöffnungen liegen. Mit der Sonde kann man unter der Haut leicht von einer Oeffnung in die andere kommen. Der Finger gelangt in eine ungefähr wallnussgrosse Höhle. Eine weitere Oeffnung findet sich in der Höhe der 12. Rippe. Die dort eingeführte Sonde gelangt nicht wieder vorn heraus. Der Panniculus adiposus ist vollständig geschwunden; die Musculatur stark atrophisch, blassroth, Zähne sämmtlich cariös. Leichte Skoliose der Brustwirbelsäule, Stand des Zwerchfells links und rechts am unteren Rand der 4. Rippe. Die Lungen sind kaum contrahirt, in der linken Pleurahöhle circa 1/4 Liter gelblicher, mit Fibrinflocken gemischter Flüssigkeit. Die Lungen sind an den Spitzen und im Bereich des Oberlappens mehrfach adhärent. Rechts 100 Ccm. dunkelrothen Exsudates, etwas stärkere Adhäsionen. Das Pericard enthält 100 Ccm. heller Flüssigkeit. Das Herz ist klein, das Fettgewebe sulzig ödematös, sparsam. Der rechte Vorhof enthält viel, der Ventrikel wenig Cruor, Klappen normal, nur der Schliessungsrand der Mitralis mit kleinen stecknadelspitz- bis stecknadelkopfgrossen Excrescenzen besetzt. Herzfleisch intensiv braun. Rechts finden sich auf der Pleura vielfach fetzige Beläge und eine leichte fibrinöse Membran im Bereich einer sich derb anfühlenden, markstückgrossen Fläche in der Nähe des Unterlappens. Dieser zeigt auf dem Durchschnitt einen nahezu keilförmigen, luftleeren Herd, in dessen Mitte mehrfach gelbgraue, erbsengrosse Knötchen theils mit Eiter, theils mit käsigen Massen gefüllt sind. Die übrige Pleura ist von grauen Knötchen durchsetzt. Der Oberlappen ist elastisch, emphysematös gebläht. Der Unterlappen ist von lederartiger Consistenz, auf dem Durchschnitt der Oberlappen lufthaltig, der Unterlappen weniger, nirgends aber luftleer. Die Pulmonalarterie normal, die Bronchien erweitert, die Schleimhaut grauroth, lebhaft injicirt.

Die Pleura costalis ist rechts von netzförmig von Hämorrhagien durchsetzten Auflagerungen bedeckt und enthält zahlreiche miliare Knötchen.

Die linke Lunge ist weniger emphysematös, ihr Unterlappen derb, lederartig, im Wasser untersinkend. Die Pleura diaphragmatica zeigt keine

Hämorrhagien. Die Rachenorgane weisen nichts Besonderes auf. Die Kehlkopfschleimhaut ist blass, mit zwei kleinen Erosionen auf der Innenfläche der Stimmbänder.

Die Aorta ist unverändert, Bronchialdrüsen melanotisch, ohne käsige Einlagerungen.

Aus der Bauchhöhle entleert sich eine Menge klarer, gelber Flüssigkeit. Das Netz bedeckt sämmtliche Organe und ist mit seiner Vorderfläche allseitig locker mit dem Peritoneum parietale verbunden. Sein Fett ist fas ganz geschwunden; an den vorderen Fistelöffnungen adhärirt es sehr fest. Mit den Därmen verbinden es fibrinöse Beläge, welche auch die Darmschlingen unter sich verkleben. Die Leber ist stark vorgewölbt und überragt den unteren Rippenbogen einen Finger breit. In der Fossa iliaca ist an dem Fistelgebiet ein Darmstück angelöthet, welches nach oben ins Colon transversum, unten ins Ileum übergeht. Da eine genauere Configuration in situ nicht zu erkennen ist, wird nach Entfernung des Dünndarms und Colons der ganze Inhalt des Bauchraums sammt den grossen Gefässen desselben herausgenommen.

Entsprechend dem Fistelgebiet findet sich ein flach ausgebreiteter Abscess von ungefähr Handtellergrösse mit fetzigen Rändern. In seiner Mitte führt eine für den Daumen noch durchgängige Oeffnung mit gewulsteten, von Schleimhaut gebildeten Rändern in den Darm, und zwar in das untere Ende des Ileum, ungefähr 4 Cm. über der Valvula Bauhini. Das oberhalb gelegene Darmstück ist bis auf einen linsengrossen, leicht exulcerirten Follikel normal. Das Coecum ist durch festes Bindegewebe mit der Bauchwand adhärent und von vielen, hirsekorngrossen Knötchen durchsetzt. 5 Cm. unterhalb der Bauhini'schen Klappe liegt eine 3 Cm. lange und 1 Cm. breite Schicht, aus unregelmässigen 2—3 Mm. grossen Geschwüren bestehend, mit aufgeworfenen Rändern.

Der Proc. vermiformis liegt plattgedrückt zwischen Darm und Bauchwand. In den Mesenterialvenen keine Thromben.

Im Rectum zeigen sich geringe Hämorrhagien mit schiefriger Punctirung, namentlich im oberen Theil.

Der übrige Darmkanal, sowie Magen und Duodenum zeigen bis auf eine Verfärbung der Zottenspitzen im Dünndarm bei Jodzusatz keine Abnormitäten.

Die Milz ist stark vergrössert, fibrinös belegt, schlaff, schmierig; die Pulpa zeigt intensive Amyloidreaction.

Die linke Nebenniere enthält einen hirsekorngrossen Knoten, ist auf dem Durchschnitt sonst braunroth, weich.

Die linke Niere ist klein, schlaff, glatt; ihre Oberfläche weist kleine Einziehungen auf, ist sonst blass, röthlichgrau gefärbt.

Die Leber ist durch fibrinöse Auflagerungen und zahlreiche Stränge mit dem Zwerchfell verbunden. An der vorderen Peripherie fühlt man mehrere fluctuirende Stellen, die sich auf dem Durchschnitt grösstentheils als confluirende, mit dickem schmierigen Eiter erfüllte, von pyogenen Membranen ausgekleidete Abscesse erweisen. Der grösste von ihnen, der im unteren Theil des rechten Lappens liegt, ist von der Oberfläche durch eine circa 2 Cm. dicke Leberschicht getrennt. Wo der scharfe Rand der Leber in den seitlichen übergeht, findet sich ein wallnussgrosser Hohlraum, an

welchem die rechte Niere angelöthet ist. Zwischen ihr und der Leber liegt eine fetzige, von schmutzigen Granulationen gebildete Schwarte. Das Lebergewebe ist braunroth, die acinöse Zeichnung verwaschen, das Parenchym von kleinen weissen Flecken durchsetzt. Der Ductus choledochus ist zwar an seinem Ende verengt, aber durchgängig. Die Gallenblase ist mit dottergelber Galle gefüllt.

Die auf der Rückseite des Körpers befindliche Fistel führt in einen flachen Abscess, der sich im Bereich der drei untersten rechten Rippen subperitoneal hinzieht. Seine Wandungen werden von schwammigen Gewebsfetzen gebildet. Die Mesenterialdrüsen sind dunkel pigmentirt, mässig vergrössert. Ein kleiner Abscess von Apfelgrösse an der unteren Fläche des vorderen Leberlappens ist dem Durchbruch nahe. Zwischen ihm und dem Magen ziehen dicke Schwarten. Der Eiter der Abscesse ist grüngelb, missfarben, von sehr üblem Geruch. In demselben finden sich kleine, stecknadelkopfgrosse, gelbe Körnchen, welche sich mikroskopisch als Actinomyces charakterisiren.

Diagnose. Actinomycosis abdominis; Fistula stercoralis ilei in regione iliaca dextra; Peritonitis circumscripta adhaesiva; Ulcera coeci; Follicula coeci; Peritonitis serofibrinosa universalis; Abscessus permagnus et permulti lobi hepatis dextri; Degeneratio amyloidea lienis et renum; Endocarditis verrucosa acuta valvulae mitralis; Pleuritis serofibrinosa tuberculosa sinistra cum compressione partis inferioris lobi sin.; Pleuritis fibrinosa haemorrhagica tuberculosa dextra; Abscessus peripleuralis et subpleuralis; Struma glandulae suprarenalis sinistra; Atrophia fusca cordis.

2. Der Bahnmeister Gottlieb Kr., 35 Jahre alt, war früher stets gesund. Im Sommer 1883 erkrankte er an Gelbsucht, die, ohne dass Patient das Bett aufzusuchen genöthigt war, nach 6 Wochen von selbst verschwand. Nachdem sich der Stuhlgang wieder geregelt, der Appetit wieder normal geworden war, fühlte sich Patient vollständig wohl, bis sich im October 1884 allmählich unter zunehmender Appetitlosigkeit diarrhoische Stühle mit starker Gasbildung einfanden; die Farbe der Stühle war weissgelblich; sie traten meist in der Nacht auf. Nach und nach gesellten sich zu dieser Störung stechende Schmerzen in der rechten Hälfte des Unterleibes, in der rechten Seite ein, so dass Patient öfters beim Gehen sich diese Seite vor Schmerz halten musste und stehen zu bleiben gezwungen war. Er konnte infolge dessen mit dem rechten Beine nicht mehr so wie früher ausschreiten, sondern er lahmte auf dasselbe. Trotzdem versah Kr. seinen Dienst noch. Plötzlich vermehrten sich am 15. November die Schmerzen im Leibe so, dass er das Bett aufsuchen musste. Unter lebhaftem Fieber verbreiteten sich die Schmerzen über die ganze rechte Seite bis in die Lebergegend hinauf; der Urin wurde sparsam, trübe und sedimentirend. Das Fieber brachte den Patienten ungemein herunter. Der Verlauf der vom behandelnden Arzt als Perityphlitis angesprochenen Erkrankung schien die Diagnose zu rechtfertigen, da sich im December über dem Darmbeinkamm nahe der Spina ilei posterior superior ein Abscess bildete, der bei seiner im Januar vorgenommenen Eröffnung 1½ Liter eines bräunlichen, stark stinkenden Eiters entleerte. Trotzdem besserte sich das Befinden des Patienten nur wenig. Leichtes abendliches Fieber blieb bestehen, und auch die Ge-

schwulst auf der rechten Beckenschaufel wollte nicht abnehmen. Vielmehr entwickelte sich im Februar 1885 dicht über dem vorderen Ende des Hüftbeinkammes abermals ein Abscess, dessen Inhalt nur zum kleinen Theil aus Eiter, zum grösseren aus blutigen, schwammigen Massen bestand. Die dadurch entstandenen Fisteln blieben bestehen, secernirten nur wenig und zeigten keine besonders stark vorquellende Granulationen. Bei leichtem abendlichen Fieber und geringer Besserung des Allgemeinbefindens nahm die auf der rechten Beckenschaufel von vornherein bemerkbare Schwellung langsam zu.

Am 19. Mai 1885 wurde Patient in die Privatklinik der Herrn Medicinalrath Prof. Dr. Fischer aufgenommen und in der königl. chirurgischen Klinik operirt, wo ich den Patienten zum ersten Male zu sehen Gelegenheit hatte. Bei dem grossen hageren Manne mit blasser Gesichtsfarbe fanden sich in der Gegend des rechten Darmbeins, einwärts von der Spina anterior superior ossis ilei mehrere dünnen Eiter secernirende Fisteln, in welche die Sonde tief eindrang. Das rechte Bein wurde in mässiger Flexionsstellung gehalten, aus der es auch mit Gewalt nicht herausgebracht werden konnte. Die rechte Beckenschaufel war ausgefüllt mit einem sehr derb und hart anzufühlenden Tumor, der fest und unbeweglich, gegen seine Nachbarschaft schwer abgrenzbar dem Knochen aufsass. Die Drüsen des Schenkeldreiecks waren zu einem stellenweise fluctuirenden, mit leicht gerötheter Haut bedeckten Tumor angeschwollen.

Die bei dem Anblick des Patienten aufsteigende Vermuthung, dass es sich um Aktinomykose handele, erfuhr durch die sofort vorgenommene Operation eine Bestätigung, insofern als ein in der rechten Inguinalgegend von Prof. Fischer geführter Schnitt zunächst ein dickes, schwieliges Narbengewebe blosslegte, das fest der Beckenschaufel aufsass, die über dieselbe hinziehende Musculatur durchsetzend. Zugleich wurde mit dem Schnitt eine in diesem weisslichen Bindegewebe gelegene Höhle von Wallnussgrösse eröffnet, gefüllt mit wenig dickem gelblichem Eiter, grössentheils mit Granulationsgewebe. Bei dem weiteren Versuch, den Tumor vom Peritoneum abzudrängen, reisst dasselbe 6 Cm. lang ein, so dass man deutlich sehen kann, wie der Tumor das parietale Peritoneum nach dem Eingang ins kleine Becken zu vorwölbt. Der Peritonealriss wird sofort durch Seidennähte fest verschlossen. Die an der Spina ilei posterior in die Tiefe führende Fistel wird breit gespalten; sie führt in einen hühnereigrossen Abscess auf der Aussenseite des Os ilei, der ebenso mit Granulationen und spärlichem Eiter gefüllt ist, wie der auf der Vorderfläche eröffnete. Von der Höhle aus läuft eine für den Finger eben passirbare Fistel über den Hüftbeinkamm fort auf die Innenfläche des Beckens und stellt so eine Communication mit der grossen von vorn her zugängig gemachten Wundhöhle dar. Die Beckenwand wird, um diesen Verbindungsweg recht ausgiebig und frei zu machen, an der Stelle abgemeisselt, eine grosse Drainage von der hinteren Wundhöhle nach der vorderen durchgezogen und beide Höhlen mit jodoformirten Gazetampons ausgestopft. Nachher wird noch die Exstirpation der stark geschwollenen, zum Theil vereiterten Drüsen, die bis zur Symphyse reichen, ausgeführt.

Die mikroskopische Untersuchung der Eiter- und Granulationsmassen erwies die Anwesenheit zahlreicher Aktinomyceskörner der gewöhnlichen Form.

Das Befinden nach der Operation war anfangs ziemlich gut, die Temperatur nur wenig erhöht. Die lebhafte Secretion machte jedoch alle zwei Tage einen Verbandwechsel nöthig. Am 8. Tage erfolgte plötzlich Temperatursteigerung bis 39°. 2 Tage später öffnete sich spontan beim Verbandwechsel ein grosser Abscess unter dem Poupart'schen Bande. Die Abscesshöhle wurde drainirt. Bis zum 13. Juni war das Allgemeinbefinden gut. Unter Schüttelfrost trat ein Erysipel auf, das nach 2 Tagen etwas abblasste, aber bald wieder exacerbirte. Vom 23. bis zum 30. Juni war der Verlauf fieberlos. Anfang Juli entstand hektisches Fieber, früh 37°, Abends 39,3. Die Vermuthung, dass sich abermals ein Abscess bildete, bestätigte sich nicht; mehrfach in dieser Voraussetzung vorgenommene Punctionen ergaben ein negatives Resultat. Dagegen trat eine pathologische Haltung des rechten Beines ein, analog der im ersten Stadium der Coxitis, so dass ein Streckverband applicirt werden musste. Am 12. Juli fühlte man bei umfangreicher Dilatation der vorderen Fistel das Hüftgelenk eröffnet und den Schenkelkopf cariös. Bei profuser Eiterung und dauerndem Fieber kam Patient immer mehr herunter. Er wurde am 20. Juli nach der königl. chirurgischen Klinik transferirt.

Der sehr blasse, stark abgemagerte, elend aussehende Mann fiebert bei der Aufnahme hoch (39,8). Das rechte Bein steht im Hüftgelenk flectirt; rings um das Gelenk, vorn oberhalb und unterhalb des Poupart'schen Bandes, hinten oberhalb des Darmbeins befinden sich breite, sehr viel Eiter absondernde Fistelöffnungen. Durch eine der vorderen fühlt man vollständig blossliegend den rauh sich anfühlenden Oberschenkelkopf. Das ganze Bein ist stark ödematös geschwellt, jede Bewegung desselben enorm schmerzhaft. Während die Untersuchung der Lungen nichts Pathologisches aufweist, bestehen profuse Diarrhöen und Albuminurie.

In Anbetracht des elenden Zustandes des Patienten wird am 20. Juli sofort zur Operation geschritten. Ein halbkreisförmiger Schnitt um den Trochanter major eröffnet das Gelenk von hinten. Bei Heraushebelung des schwer erkrankten Gelenkkopfes bricht der Schenkelhals durch; nach Absägung unterhalb des Trochanter wird der Kopf mühelos aus der Wundhöhle mit dem Elevatorium herausgehebelt. Sein knorpeliger Ueberzug ist aufgelockert, stark geröthet, an vielen Stellen schon usurirt, so dass der Knochen cariös blossliegt. Von der Resectionswunde aus wird ein dickes Drainrohr bis in die auf der Vorderfläche des Schenkels unterhalb des Poupart'schen Bandes gelegene Fistel geschoben, ein zweites in den oberen Abschnitt derselben Abscesshöhle bis in die Leistenbeuge; ein drittes endlich soll für Abfluss aus der an der Innenseite des Oberschenkels gelegenen Abscesshöhle sorgen.

Am Schluss der 20 Minuten dauernden Operation ist Patient so erschöpft, dass der Radialpuls nicht mehr fühlbar ist. Die ganze Wundhöhle wird tamponirt. Watteverband.

Unter Excitantien erholt sich der Patient. Das aus der Wundhöhle profus abgesonderte Secret ist stark übelriechend; ein schmieriger, blutvermischter Eiter wird so stark abgesondert, dass der Verband mehrmals am Tage gewechselt werden muss; auch Tamponade mit Bäuschen, in essigsaurer Thonerdelösung getränkt, bessert die Wundverhältnisse nicht. Der Kräftezustand sinkt mehr und mehr; der Puls ist sehr beschleunigt, klein.

Die Temperatur steigt bis 39,5 Abends. Grosse Opiumgaben sind nicht im Stande, die profusen Diarrhoen zu stillen.

Vom 25. Juli ab wird der Patient ins permanente Wasserbad gebracht, in dem er Tags über verweilt. Aus der Wunde stossen sich viele nekrotische Fetzen, theils Binde-, theils Muskelgewebe ab. Damit reinigt sich die Wundhöhle ordentlich, die Eiterung verliert ihren jauchigen Charakter. Das Allgemeinbefinden bessert sich etwas, da auch die Diarrhöen nachlassen. Ein kleiner Senkungsabscess an der Aussenseite des Oberschenkels wird von der Resectionswunde aus drainirt.

Trotz leichter abendlicher Temperatursteigerung bis 38,7 befindet sich Patient ziemlich wohl. Am 15. August früh klagt er plötzlich über heftige Unterleibskolik, besonders stark in der linken Unterbauchgegend. Dieselbe ist auch auf Druck äusserst schmerzhaft. Seit 2 Tagen besteht ein Oedem der ganzen linken unteren Extremität. Es gesellte sich zu den Schmerzen, die immer heftiger zunahmen, Erbrechen galliger, schleimiger Massen; der Leib blähte sich meteoristisch auf, wurde auf Druck äusserst empfindlich; die Extremitäten wurden kühl, das Gesicht bedeckte sich mit kaltem Schweiss, der Puls wurde immer frequenter und kleiner; am Abend des 15. Exitus letalis.

Die im königl. pathologischen Institut vorgenommene Section ergab folgenden Befund. Im Abdomen fand sich circa 1 Liter trübe, hellgrüne, dünne, mit mattgelben Flocken gemischte Flüssigkeit. Dünn- und Dickdarm sind mit leichten Fibrinbeschlägen bedeckt, die besonders derb und reichlich im Bereich des kleinen Beckens sind. Der Dickdarm ist bis zu Armdicke durch Gase aufgetrieben. Das Mesenterium ist lebhaft injicirt (Peritonitis universalis serofibrinosa). Mit Ausnahme des Colon ascendens ist der Darm nirgends abnorm fixirt. Löst man die Adhäsion desselben, so zeigt sich, dass der Blinddarm und Processus vermiformis fest mit der Gegend der rechten Beckenschaufel verwachsen sind (Peritonitis vetus adhaesiva). Nach Abpräpariren des in eine derbe Schwarte verwandelten Psoas und Iliacus zeigt sich im rechten Becken etwas oberhalb des Foramen obturatorium ein Abscess, der an der Innenwand des Sitzbeins bis zum Tuber ossis ischii hinab sich verfolgen lässt. Die Wand dieser Abscesshöhle ist sulzig infiltrirt; ohne Mühe gelangt man von diesem Abscess aus ins Hüftgelenk, indem der Finger an der Spina ossis ischii entlang durch die Incisura ischiadica minor gleitet. In dem eiterigen Inhalt des Abscesses finden sich noch reichlich Aktinomyceskörner. Während der Finger auf dem eben genannten Wege von hinten her in die grosse durch die Resection des Hüftgelenks entstandene Wundhöhle, die ausserdem von dem Resectionsschnitt am Trochanter major noch zugängig ist, gelangt, dringt er von vornher durch einen mit einem Drainrohr versehenen Fistelgang dahin, welcher an der Vorderseite des Oberschenkels etwas ausserhalb des Sartorius in die Tiefe führt.

Was den Verdauungstractus anlangt, so finden sich im Munde mehrere cariöse Zähne. Der erste Backzahn rechts hat eine mohnkorngrosse cariöse Stelle; der zweite Backzahn links unten ist vollständig cariös vernichtet bis auf einen kleinen Stumpf. Der erste und zweite Mahlzahn links unten fehlen; ebenso der erste Backzahn. Der Oesophagus ist ohne jede Veränderung.

Im Darm keine Ulceration, besonders auch nicht im Processus vermiformis. Die Leber zeigt an ihrer Oberfläche eine längliche Narbe von der Grösse eines Fingernagels; ist sehr blass. Die acinöse Zeichnung ist deutlich; die Centren der Acini sind rothbraun, die Peripherie sehr breit, gelbgrau (Hepar adiposum).

Die Befunde der übrigen Organe gebe ich nach der kurzen anatomischen Diagnose. Degeneratio fusca cordis levis. Tumor lienis acutus. Oedema pulmonum. Bronchitis. Degeneratio amyloidea renum.

3. Ein weiterer Fall betrifft einen 56 Jahre alten, jetzt als Rentner lebenden Schmiedemeister, den ich im August 1884 mit Herrn Dr. Bär operativ zu behandeln Gelegenheit hatte. Die ersten Symptome seiner Erkrankung zeigten sich bei dem früher gesunden Patienten im Frühjahr 1882, indem er plötzlich auf einer Wagenfahrt über sehr heftige Schmerzen im Leibe mit kolikartigen Anfällen und Erbrechen zu klagen hatte. Die Beschwerden besserten sich auf die vom Arzt gegebene Verordnung, die in der Verabreichung von Pulvern und Application von Blutegeln auf die schmerzhafte Stelle des Leibes bestand. Nach 8 Tagen konnte Patient wieder ausser Bett sein, erholte sich bald, erkrankte aber bereits nach 6 Wochen zum zweiten Male unter ganz denselben Symptomen; zugleich bemerkte Patient in der rechten Hälfte des Unterleibes eine fingergliedgrosse Geschwulst, die von dem behandelnden Arzt als Blinddarmentzündung angesprochen wurde. Auch die Leibschmerzen nahmen die alte Heftigkeit an und waren besonders bei der Stuhlentleerung sehr empfindlich. Auf Jodeinpinselungen hatte sich die gefühlte Geschwulst wieder zurückgebildet, so dass Patient 14 Tage nach seiner Erkrankung wieder ausser Bett sein konnte. Diesmal aber nur auf die kurze Zeit von 3 Wochen, nach welcher Zeit, wie Patient glaubt, infolge einer heftigen Erkältung, wiederum dieselben Symptome eintraten, um wieder nach 14 Tagen zu schwinden. Vom Herbst 1882 bis Winter 1883 will sich Patient ganz wohl gefühlt und auch von der Geschwulst nichts bemerkt haben. Erst zu dieser Zeit trat sie unter denselben heftigen Beschwerden wie früher wieder auf und wuchs, trotzdem sich Patient ärztlich behandeln liess, dauernd bis zur jetzigen Grösse. Seit einigen Tagen hatte sich Röthung der Haut eingestellt, so dass der behandelnde Arzt an den beginnenden Durchbruch des Abscesses gedacht und ihn deshalb zur operativen Behandlung nach Breslau gewiesen hatte. Indessen waren auch Appetitlosigkeit und hartnäckiger Bronchialkatarrh hinzugetreten.

Bei dem in gutem Ernährungszustande befindlichen Patienten bestand in der Mitte zwischen dem rechten oberen Darmbeinstachel und dem Nabel eine geröthete prominente Erhebung, die bei der Palpation auf der Höhe Fluctuation zeigte, an der Peripherie aber überging in einen Tumor, welcher sich in das Abdomen hinein verfolgen liess, ohne dass ein Zusammenhang mit einem der Organe der Bauchhöhle sicher nachzuweisen gewesen wäre.

Um über den Inhalt des Abscesses klar zu werden, wurde eine Probepunction gemacht, die bei dem Vorhandensein von Eiter sofort in eine Incision verwandelt wurde. Die Annahme eines perityphlitischen Abscesses oder einer anderen acuten Eiterung war unwahrscheinlich, da jedes Fieber fehlte. Für ersteren lag ausserdem die Geschwulst noch etwas zu hoch.

Bei dem Einschnitt gelangten wir in eine mit Granulationsmassen und Eiter gefüllte Höhle, deren Wand von einem sehr derben, festen, sich von dem Inhalt der Höhle nicht scharf absetzenden Bindegewebe gebildet war und diffus in die Weichtheile der Bauchwand überging. Die granulösen Massen wurden mit dem scharfen Löffel entfernt, die Wundhöhle mit jodoformirten Gazetampons ausgestopft. Schon makroskopisch fielen gelbliche Körner in dem sparsamen Eiter zwischen den Granulationsmassen auf; bei der mikroskopischen Untersuchung erwiesen sich diese als aktinomykotische Pilzrasen.

Der Verlauf war reactionslos; Patient hatte nur von der gleichzeitig vorhandenen heftigen Bronchitis zu leiden, die aber auf geeignete Medication sich besserte. Das Sputum war frei von aktinomykotischen Beimischungen. Die Wundhöhle schloss sich durch gute Granulationen und übernarbte rasch, so dass Patient nach dreiwöchentlicher Behandlung in seine Heimath zurückkehren konnte.

Die Vermuthung, dass unser Eingriff nur einen vorübergehenden Nutzen geschafft haben würde, indem die derbe Infiltration der Umgebung nicht mit exstirpirt worden war und so zum Wiederausbruch des entzündlichen Processes Veranlassung geben würde, hat sich insofern nicht bestätigt, als bislang nach den eingezogenen Erkundigungen keine neue Fistel entstanden, sondern die Operationsstelle dauernd vernarbt geblieben ist. Dagegen gibt Patient an, in letzter Zeit von Schmerzen im Unterleibe geplagt zu sein, die jeden Morgen auftreten und mit Uebelkeit, die sich bis zum Erbrechen steigert, verbunden sind. Die Schmerzen lassen dann im Laufe des Vormittags wieder nach. Leider habe ich den Patienten nach der Operation nicht mehr zu Gesicht bekommen.

Nicht ohne Absicht habe ich die drei hier geschilderten Krankheitsfälle als abdominelle Aktinomykosen und nicht als Aktinomykosen des Intestinaltractus, wie Israel seine dritte grosse Gruppe der aktinomykotischen Erkrankungen überschreibt, bezeichnet. Denn obgleich sie sicherlich unter einander sehr verwandt sind und unzweifelhaft zusammengehören, so ist doch in keinem der drei Fälle die Betheiligung des Darmtractus selbst sicher nachgewiesen. Weder ist eine „Oberflächenerkrankung der Schleimhaut" gefunden worden, noch waren „die kleinen, linsen- bis erbsengrossen Knötchen in der Submucosa und Mucosa" vorhanden, welche die parenchymatöse Form der aktinomykotischen Erkrankung des Darmes charakterisiren.

So sorgfältig auch die Darmschleimhaut in den ersten beiden zur Obduction gekommenen Fällen revidirt wurde, nirgends waren Narben oder Veränderungen zu sehen, die als Residuen eines einstmals bestandenen aktinomykotischen Processes zu deuten gewesen wären.

Das Einzige, was in Fall 1 am Darmtractus sich fand, war ein für den Finger noch durchgängiger, am Rande mit Schleimhaut überzogener Defect der Darmwand, durch welchen das Ileum 4 Cm. oberhalb der Valvula Bauhini mit der Höhle eines umfangreichen, von

der rechten Beckenschaufel bis zur Leber reichenden Abscesses in Verbindung stand. Oberhalb dieser Fistel war ein Follikel leicht exulcerirt, unterhalb waren die Follikel im Coecum leicht geschwellt.

In Fall 2 war der Darm ganz normal; nur der Processus vermiformis war zusammen mit dem Blinddarm fest mit den Weichtheilen der rechten Beckenschaufel verwachsen.

Klinisch wiesen auch nur in Fall 2 die den Krankheitsprocess einleitenden Symptome auf eine Mitbetheiligung des Darmes hin. Während in Fall 1 eine 2 Wochen lang unter Urinbeschwerden und Leibschmerzen bestehende Obstruction, in Fall 3 wiederholt auftretende Unterleibskoliken ohne Diarrhöen die Scene einleiteten, begann Fall 2, nachdem ein Jahr vorher ein wohl kaum mit der späteren Krankheit in Beziehung zu bringender Icterus vorausgegangen, mit einem starken Darmkatarrh, verbunden mit abnormer Gasbildung und weissgelben wässrigen Stühlen. Nicht unmöglich erscheint es, dass in dieser Zeit die Infection des Organismus vom Darme her erfolgte. Wenigstens kamen erst dann die Leibschmerzen, welche die Entstehung der Geschwulst auf der rechten Beckenschaufel begleiteten. Wenn dies der Fall, so müssen wir annehmen, dass alle Wege, auf denen der Infectionsträger vom Darm her in die Umgebung gelangt ist, im Laufe der Krankheit spurlos verschwunden sind.

Es würde dieses Verhalten ganz dem entsprechen, welches wir auch bei den am Halse zu beobachtenden aktinomykotischen Processen annehmen mussten, wo die Bahn von der Eingangspforte in der Mundhöhle zu dem eigentlichen Herde der Erkrankung am Halse manchmal noch angedeutet, manchmal aber auch gänzlich verwischt war. Auch in dem von Wolff[1]) mitgetheilten Falle thoracaler Aktinomykose hält Ponfick „einen Import durch den Oesophagus für unabweisbar“[2]), trotzdem weder eine Narbe, noch eine Fistel in demselben den Weg verrieth, auf dem der Pilz seinen verheerenden Einzug gehalten, ein Weg, den übrigens Israel bei Besprechung der Aktinomykosen des Respirationstractus ganz unerwähnt lässt.

Während wir also unter diesen Restrictionen die Annahme der Infection vom Darmtractus her in Fall 1 und 2 gelten lassen können, berechtigt uns dazu in Fall 3 nur der Umstand, dass bislang isolirte Aktinomykose der Bauchwand ohne Betheiligung der Organe der

1) Ueber einen Fall von Aktinomykose. Verhandlungen der medicin. Section der schlesischen Gesellschaft für vaterländische Cultur. Breslauer ärztliche Zeitschrift. Jahrgang 1884. Nr. 23.

2) Verhandlungen der medic. Section der schlesischen Gesellschaft für vaterländische Cultur. Breslauer ärztliche Zeitschrift. Jahrgang 1885. Nr. 3. S. 32.

Bauchhöhle nicht beobachtet ist. Wahrscheinlich gemacht wird diese Annahme durch die Anwesenheit eines vom Krankheitsherde in die Tiefe führenden, allerdings nicht mit Sicherheit zu einem der palpablen Organe verfolgbaren Stranges, ferner durch die jetzt noch vorhandenen Beschwerden, welche wohl den Schluss gestatten, dass die Krankheit, trotzdem sie oberflächlich zum Stillstand gekommen ist, doch noch in der Tiefe ihr Unwesen treibt.

Typisch ist in Fall 2 und 3 wieder der ungemein protrahirte, von Remissionen unterbrochene Verlauf im Anfangsstadium, wie er auch in einzelnen von Israel citirten Fällen ausgesprochen zu Tage tritt.

In Fall 2 dauerte das Initialstadium 2 Monate, ehe sich ein Tumor nachweisen liess; in Fall 3 dehnte sich dasselbe noch viel weiter aus. Schon im Jahre 1882 hatte Patient seinen ersten Kolikanfall, dem nach wenigen Wochen bald ein zweiter und dritter folgte. Dann trat eine $1^3/_4$ jährige Pause ein, ehe sich der Anfall einstellte, an den anschliessend sich die bei der Operation vorgefundene entzündliche Neubildung entwickelte.

Zu diesem langsamen schleichenden Verlauf steht anscheinend im Gegensatz der rasche Beginn der Krankheit in Fall 1. Patient gab mit grösster Bestimmtheit an — und dies wurde durch Aussagen seiner Frau bestätigt — dass er erst 14 Tage vor der Aufnahme ins Hospital sich krank gefühlt habe. Dabei sah der Patient so elend und heruntergekommen aus, was bei den an Aktinomykose leidenden Kranken in frühen Stadien wenigstens nicht der Fall ist, dass wir unwillkürlich an eine schwere consumirende Krankheit, wie Tuberculose denken mussten. Da auch in dem Inhalt des Abscesses pathognomonische Körner nicht gefunden wurden, ebensowenig die Wand desselben die charakteristische schwartige Verdichtung darbot, der Eiter, wenn auch mit Granulationsmassen gemischt, jedoch reichlich war, so brachte uns nichts auf die Vermuthung, dass es sich um einen aktinomykotischen Process handelte, sondern wir nahmen an, dass die Eiterung durch einen von einem perforirenden tuberculösen Geschwür des Darms fortgeleiteten entzündlichen Process hervorgerufen sei. Auch in der Folge blieb uns bei der Behandlung im permanenten Bade, mit dessen Wasser sich rasch der frisch abgesonderte Eiter mischte, die wahre Ursache der Erkrankung verborgen und wurde erst durch die Obduction aufgeklärt.

Viel deutlicher sprach sich von vornherein das Krankheitsbild in Fall 2 aus. Hier deuteten die festen derben Tumormassen, welche eine dicke Schwarte auf der rechten Beckenschaufel bildeten, auf einen chronisch entzündlichen Process hin; der sparsame Eiter, die

weitverzweigten, von Granulationsmassen besetzten Fistelgänge mit den gelblichen Körnern legten ja bei dem ersten Blick den Gedanken an Aktinomykose nahe. Ganz ebenso in Fall 3.

Diese scheinbar geringfügige Differenz in dem Beginn der durch gleiche Ursache hervorgerufenen Krankheitsprocesse hat aber doch wohl einen tieferen Grund.

Ganz mit Recht betont Ponfick[1]), dass der Strahlenpilz an und für sich selbst weder Eiterung noch gar Jauchung zu erregen vermag, also in diesem Sinne vollkommen gutartig ist. Nur wenn er, was leicht allerdings geschehen kann, mit anderen Mikroorganismen, z. B. mit Fäulnissbacterien, vermengt auftritt, wenn er aus der Mundhöhle oder der Darmwand in die Gewebe eindringt, ist er darnach angethan, eine Eiterung hervorzurufen, offenbar die „Wirkung gemischter Ursachen".

In Fall 1 handelte es sich um einen umfangreichen, vom Mastdarm aus deutlich zu fühlenden, bis zur rechten Inguinalgegend reichenden Abscess; bei seiner Eröffnung liess der fäculente Geruch des Inhalts eine Communication mit dem Darm vermuthen; sie wurde zur Gewissheit durch die kothigen Beimischungen, welche in den ersten Tagen nach der Incision der Eiter zeigte. Entsprechend dem Charakter des primären Herdes waren auch die metastatischen, welche sich im Innern der Leber, von der Oberfläche durch eine 2 Cm. dicke Schicht normaler Lebersubstanz getrennt, unbemerkt entwickelt hatten, im eiterigen Zerfall, von pyogenen Membranen ausgekleidet.

Wir haben also hier von vornherein das Bild der Mischinfection, neben der Aktinomykose die durch Perforation des Darms hervorgerufene Eiterung, welche im klinischen Bilde so prävalirt, dass erst die Section den daneben bestehenden primären aktinomykotischen Process aufdeckte.

Ganz ähnlich in Fall 2. Hier bestand — trotzdem wir wohl auch eine Infection vom Darm her annehmen müssen, allerdings ohne anatomische Läsion desselben — anfangs nur die durch den Strahlenpilz angeregte, mit starker Gewebsbildung einhergehende chronische Entzündung, die allerdings durch die bereits erlangte weite Verbreitung über die ganze rechte Beckenschaufel und über deren Rand hinaus auf die Aussenseite des Beckens bösartig und schwer genug war. Den ausgesprochen septischen, jauchigen Charakter nahm die Entzündung erst an, als durch den Ausbruch eines Erysipels die Wundverhältnisse complicirt worden waren. Dann verbreitete sich

1) Breslauer ärztliche Zeitschrift. 1885. Nr. 3. S. 32.

der phlegmonöse Process rasch über die Aussenwand des Beckens, griff auf das Hüftgelenk über, zerstörte dasselbe und war selbst durch energisches operatives Eingreifen in seinem jähen, verhängnissvollen Verlauf nicht aufzuhalten. Hier trug auch anatomisch der Entzündungsprocess nicht mehr die Merkmale eines aktinomykotischen. Statt der derben, festen Schwarten mit den Fistelgängen fanden sich wüste, weit verzweigte Abscesse mit schmierigen, in nekrotischem Zerfall begriffenen Wänden, und vor Allem fanden sich auch hier keine Pilzrasen mehr, die nicht an der Innenseite des Beckens vermisst wurden, wo der aktinomykotische Process noch bestand.

Auch in Fall 3 war neben der Aktinomykose keine wesentliche Eiterung vorhanden. Dass es uns gelang, dieselbe auszuschliessen, mag wohl nicht zum Geringsten zu der schnellen oberflächlichen Heilung und namentlich dazu beigetragen haben, dass der Process auch in so langer Zeit nur so wenig Fortschritte gemacht hat.

Der Exitus letatis erfolgte in Fall 1 durch allmähliche Consumption der Kräfte, in Fall 2 durch eine acute septische Peritonitis. In beiden Fällen erwiesen sich die Nieren, in Fall 1 auch Milz und Darm der amyloiden Degeneration verfallen, die mit Vorliebe die chronische aktinomykotische Eiterung zu begleiten pflegt.

Noch einige wenige Worte über die Therapie. Dass gerade die aktinomykotischen Processe am Rumpf die schwersten und gefährlichsten sind, ist bekannt. Gegenüber den zahlreichen definitiven Heilungen bei Localisation der Erkrankung am Unterkiefer und Hals ist bislang nur ein einziger Fall bekannt, in welchem bei abdomineller Aktinomykose angeblich eine Heilung erzielt worden ist. Es ist der vierte der von Magnussen[1]) mitgetheilten Fälle und betrifft eine Frau, bei der sich im Laufe der Schwangerschaft eine aktinomykotische Neubildung auf der linken Beckenschaufel entwickelt hatte, die einmal mehr vorn, dann mehr über dem Hüftbeinkamm, dann in der Lumbalgegend durchzubrechen drohte. Wiederholte Exstirpationen brachten den Process nicht zum Stillstand. Die Operationsnarben verheilten. Einen Monat nach Uebernarbung der letzten Incisionsstelle präsentirte sich Patientin ohne Fistel und ohne Recidiv. Diese Zeit ist wohl zu kurz, als dass man mit Bestimmtheit von einer definitiven Heilung sprechen könnte. Auch in meinem Fall 3 der abdominellen Aktinomykosen ist ein solcher Erfolg erzielt worden. Und doch wage ich heute noch nicht, trotzdem sich innerhalb der letzten 2 Jahre kein Recidiv eingestellt hat, den Patienten als

1) l. c. S. 17.

geheilt zu bezeichnen, sondern habe aus den angeführten Gründen die bestimmte Ueberzeugung, dass der anscheinend gesunde Mann doch krank ist und noch an Aktinomykose leidet.

Bei dem tiefen Sitz des Krankheitsherdes bei diesen schweren Aktinomykosenformen, bei der entsprechenden Schwierigkeit früher Diagnose, bei den ungünstigen anatomischen Verhältnissen, welche zu bald unserem operativen Vorgehen Schranken setzen, wird es wohl auch in Zukunft nur in sehr seltenen Fällen möglich sein, durch Entfernung des Krankheitsherdes den Organismus vor den verderblichen Folgen der Invasion dieses bösen Feindes zu bewahren und damit vollständige Heilungen zu erzielen, wie wir sie bei den Aktinomykosen am Halse erreichen. Nach wie vor wird es uns lediglich darum zu thun sein müssen, so weit es irgend möglich, die Krankheitsträger durch Auslöffeln der fistulösen Gänge, durch Exstirpation der aktinomykotischen Neubildung zu entfernen, vielleicht durch parenchymatöse Injectionen antiseptischer Flüssigkeiten[1]) die Pilze unschädlich zu machen. Um die entzündliche Infiltration in der Umgebung der aktinomykotischen Herde zum Schwinden zu bringen, sind hydropathische Fomente mit antiseptischen Wässern am Platze. Sie leisten oft überraschend gute Dienste. Nicht unwichtig erscheint mir die Aufgabe, das Hinzutreten von Eiterungs- und Fäulnisserregern, für welche die sinuösen Gänge der entzündlichen Neubildung günstigen Boden bieten, nach Möglichkeit zu verhüten. Natürlich kann da nur davon die Rede sein, der Einwanderung von aussen entgegenzutreten. Dem Eindringen von innen, vom Verdauungs- und Respirationskanal her, stehen wir machtlos gegenüber.

Bei der weiten Verbreitung, die meistens der Process erlangt hat, wenn er an die Oberfläche kommt, ist eine antiseptische Occlusionsbehandlung sehr schwer durchführbar, namentlich an dem unteren Ende des Rumpfes. Dabei gelingt uns, selbst durch umfangreiche Drainage, eine Ableitung des Secrets der weit sich verzweigenden, gewundenen Fistelgänge kaum in befriedigender Weise, so dass durch Retention desselben sehr leicht Gelegenheit geboten ist zu einer Zersetzung desselben und damit zur Wundinfection. Beides, die Ableitung des Secrets und die Verhütung einer Zersetzung desselben, leistet das permanente Bad in einfachster und bester Weise. Seine Verwendung in solch schweren Fällen kann ich im Interesse der schwer leidenden Kranken nicht warm genug empfehlen. In Fall 1 und 2 der letzten hier mitgetheilten Krankenbeobachtungen

1) Esmarch hat dieselben mit vielem Erfolge verwandt. Vergl. Magnussen l. c.

hat es uns ausgezeichnete Dienste geleistet. In Fall 1 tendirten die Incisionsstellen zur Heilung; die Secretion wurde sparsam, Patient befand sich so wohl, dass ein Versuch mit dem Aufstehen gemacht werden konnte. Dass das Bad natürlich die Metastasirung des Processes, ebensowenig die amyloide Degeneration aufhalten konnte, liegt auf der Hand. Auch der verzweifelte Zustand, in dem Fall 2 in die chirurgische Klinik aufgenommen wurde, wurde durch das permanente Bad trotz der schwächenden Diarrhöen sehr gebessert; der schwere phlegmonöse Process wurde gemildert, kam durch Abstossung vieler nekrotischer Fetzen zur Reinigung, das Fieber ging zurück, Patient fühlte sich viel wohler. Eine plötzlich eintretende acute Peritonitis machte die erwachten Hoffnungen rasch zunichte.

Jedenfalls waren die Erfolge der dauernden Bäder, welche bei den mangelhaften Einrichtungen des Hospitals ja nicht einmal zu wirklich permanenten gestaltet werden konnten, in die Augen springend, namentlich die Besserung des Allgemeinbefindens und das Wohlbehagen der Patienten, die immer wieder ins Bad verlangten.

Aetiologisches.

Ueberblicken wir zum Schluss noch einmal die Gesammtheit der hier veröffentlichten Beobachtungen, so scheint in Bezug auf die Aetiologie dieser interessanten Krankheit, von der jedes neue Specimen uns neue Räthsel aufgibt, sicher festgestellt, erstens, dass in der Höhle cariöser Zähne der Actinomyces sich ansiedeln und von da aus den Organismus inficiren kann. Der Fall 4 der Gruppe I lehrt dies ganz unzweifelhaft.

Wahrscheinlich gemacht ist durch die Beobachtung des Vorkommens des Strahlenpilzes in der Narbe eines operirten Brustkrebses das Eindringen desselben in die Körpergewebe von Wunden aus.

Für einen neuen Gesichtspunkt, den Poleck[1]) für die Aetiologie der Strahlenpilzerkrankung geltend gemacht hat, haben meine Beobachtungen keine Bestätigung gegeben.

Poleck vermuthet (S. 54), dass in dem Actinomyces eine Entwicklung des (den bekannten Hausschwamm hervorrufenden) Merulius aus Sporen in kleinstem Maassstabe vorliegt, aber auf einem Nährboden von wesentlich verschiedener Structur, welcher ihm jedoch die Bedingungen seiner Existenz, Phosphorsäure, Kali, stickstoffhaltige Substanzen in concentrirtester Form bietet, dadurch aber

1) Der Hausschwamm, seine Entwicklung und Bekämpfung. Breslau 1885. J. U. Kern's Verlag.

den ganzen Verlauf seiner Entwicklung wesentlich beeinflusst und anders gestaltet, als auf dem vegetabilischen Nährboden.

Indem ich mir über die Möglichkeit der Identität beider Pilzformen, des Merulius und des Actinomyces, kein Urtheil erlaube, sondern den Nachweis dafür den Bacteriologen von Fach überlassen muss, kann ich nicht umhin, vom klinischen Standpunkt aus die Identität der durch beide Pilze hervorgerufenen Krankheitsformen zu bestreiten. Jene Fälle, durch welche Poleck hauptsächlich auf seine Idee geführt worden ist, kurz skizzirt S. 33 derselben Arbeit, Beobachtungen von Ungefug, Koettnitz, Jahn sind sicherlich keine Aktinomykosen gewesen. Zunächst tragen diese sämmtlichen Fälle den endemischen Charakter; es erkranken stets mehrere Personen zu gleicher Zeit, nachdem sie den gleichen Ursachen, der Ueberhäufung der Respirationsluft mit Schwammsporen, ausgesetzt gewesen, und zwar die am heftigsten, welche am intensivsten die Schädlichkeit auf sich wirken liessen. Alle bislang beobachteten Fälle von Aktinomykose waren Einzelerkrankungen.

Die Infection mit Schwammsporen erzeugt den geschilderten Symptomen nach das Bild einer acuten Infectionskrankheit, einhergehend mit Appetitmangel, Durst, Hitze, Husten, lebhaftem zu Delirien führendem Fieber, das Bild eines typhösen Fiebers. Im grellen Gegensatz dazu entwickelt sich die Aktinomykose schleichend, langsam, greift zunächst einen Punkt an und zieht von ihm aus erst dann den Organismus ganz allmählich in Mitleidenschaft. Und wo bleiben in den oben erwähnten Krankheitsfällen die für Aktinomykose so charakteristischen entzündlichen Neubildungen, die fistulös die Oberfläche des Körpers durchbrechen?

Trotz dieser mir gleich von vornherein aufsteigenden Zweifel habe ich doch nich verfehlt, in den beiden Fällen, welche seit der Poleck'schen Publication in meine Beobachtung kamen, mich durch den Augenschein von den Verhältnissen der Wohnungen zu überzeugen. In beiden Fällen (es waren Fall 1 und 4 der Gruppe I) bot der Befund nicht den geringsten Anhalt für die Möglichkeit einer Infection mit Schwammsporen. Beide Patienten wohnten in Häusern, die vollständig schwammfrei waren; beide Patienten waren nie bei irgend welcher Gelegenheit mit Hausschwamm in Berührung gekommen.

Breslau, December 1885.

XXVII.

Weitere Beiträge zur operativen Behandlung des Klumpfusses.

Von

Dr. Ernst Ried,
(Jena) München.

Nachstehend theile ich die operative Behandlung von 7 Fällen hochgradiger Klumpfüsse mit, die an 6 Individuen im Verlaufe der Jahre 1880—1884 in der Klinik zu Jena zur Ausführung gelangte. Es wurde versuchsweise, entgegen der in meiner ersten Arbeit über operative Behandlung des Klumpfusses[1]) ausgesprochenen Ansicht, bei 4 Fällen jugendlicher Individuen die Keilexcision aus dem Tarsus in Anwendung gebracht, während die drei nächsten Fälle durch Entfernung des Talus, einmal mit anschliessender Abtragung der die Geraderichtung des Fusses noch hindernden Knochenpartien, operirt wurden. Auch die von meinem Vater nach Mason's Vorgang, allerdings nur bei 2 Fällen vorher geübte, von mir damals empfohlene Abtragung des untersten Endes der Fibula wurde, des Vergleichs wegen, bei den nachstehenden Fällen von Wegnahme des Talus nicht in Anwendung gezogen.

Fall 1. Rosenbusch, Wilhelm, einjähriger Tagelöhnerssohn aus Birx. 26. Juli 1879. Pes equino-varus sinister congenitus. Angeborener linksseitiger Pferdefuss mit hochgradiger Varusstellung.

Die Behandlung bestand zunächst in Durchschneidung der Achillessehne mit nachfolgendem Guttaperchaschienenverbande, dann Gypsverbänden und Anlegung des Scarpa'schen Schuhes. Am 17. October nochmalige Sehnendurchschneidung und Lagerung im Gypsverbande, später in einer Günther'schen Maschine, die Patient aber stets öffnet, so dass eine wesentliche Besserung des Fussstellung nicht wahrzunehmen ist. Ein Versuch der gewaltsamen Geradestellung des Fusses in der Chloroformnarkose, der am 24. November vorgenommen wird, mit nachfolgenden Gypsverbänden, bringt den Kleinen bis Ende Januar so weit, dass er ohne Unterstützung gehen kann, allein ein in Anwendung gebrachter Schnürstiefel mit federnder Schiene an der

1) Diese Zeitschrift. Bd. XIII. S. 114.

äusseren Seite des Fusses ist nicht im Stande, die Klumpfussstellung dauernd zu corrigiren.

Abformung des Fusses in Gyps am 22. Februar 1880.

27. Februar 1880. Operation der keilförmigen Excision aus dem Tarsus.

Die Operation wurde in Chloroformnarkose unter Carbolspray, ohne Anwendung der elastischen Binde von mir ausgeführt.

Schnitt an der äusseren Seite des Fussrückens, vom äusseren Rande der nach innen verlagerten Strecksehnen bis an den äusseren Fussrand an der hinteren Grenze des Os cuboides, bis auf die Knochen; horizontaler Schnitt längs des äusseren Fussrandes; Ablösung der beiden, dadurch entstandenen annähernd dreieckigen Lappen mit Einschluss des Periosts der Knochenoberfläche; Ausschneidung eines Keils aus dem Tarsus mit dem geraden Schuh'schen Meissel.

Der Fuss lässt sich sofort in normale Stellung bringen.

Blutung gering. Drain in die mittleren Wundwinkel, Naht. Thymoljuteverband, Befestigung des Fusses mit Gazebinden auf einer stellbaren Blechschiene mit Kugelgelenk (nach F. Ried). Lagerung zwischen Sandsäcken. — Das excidirte Knochenstück ist am äusseren Rande etwas über 1 Cm. breit und reicht in der Längenrichtung etwa bis in die Mitte des Tarsus. Es enthält das Os cuboides, einen Theil des Os cuneiforme tertium und einen Abschnitt des Os naviculare.

29. Februar. Verband. Umgebung der Wunde etwas geschwollen und geröthet. — Carboljuteverband.

9. März. Schwellung vorüber; Entfernung aller Nähte, Carboljuteverband.

25. März. Operationswunde vollständig vernarbt — Guttaperchaschienenverband.

Temperatur niemals über 38 °.

2. April. Gypsverband.

15. April. Erneuerung des Gypsverbandes, da Patient umherläuft.

6. Mai. An Stelle der excidirten Knochen ist ein ziemlich starker Callus wahrnehmbar. Gypsverband.

27. Juni. Befund wie am 6. Mai. Stiefel mit seitlicher federnder Schiene.

14. August. Stellung des Fusses im Ganzen gut; starker Callus an der Operationsstelle. Entlassen mit Schienenstiefel. Nach einer im Januar d. J. eingezogenen Erkundigung ist die Familie nach Amerika ausgewandert, über das Resultat der Operation daher nichts zu erfahren.

Fall 2. Welsch, Mathilde, 3¾ Jahre alt, aus Neustadt am Rennstieg.

1. November 1881. Pes varus dexter congenitus. Mit hochgradigem, rechtsseitigem Klumpfusse geboren; vor vollendetem 6. Monate wurde von einem Arzte in der Heimath eine Durchschneidung der Achillessehne ohne bleibenden Erfolg ausgeführt; seit dem ersten Jahre läuft die Kleine, infolge dessen hat sich die Stellung des Fusses wesentlich verschlechtert.

Hochgradigster Klumpfuss; in Ruhe steht der innere Fussrand nach oben, der äussere nach unten, beim Auftreten ist die Rotation des Fusses nach aussen noch bedeutender. Auf der Aussenseite des Fusses, dem vor-

deren Theile des Talus und dem Würfelbein entsprechend, hat sich eine thalergrosse, harte Schwiele gebildet, auf welcher die Kranke geht. — Erweichung und Entfernung der Schwiele.

12. December 1881. Operation der keilförmigen Excision aus dem Tarsus in Narkose, ohne Abschnürung, unter Thymolspray von meinem Vater ausgeführt. Der halbmondförmige Schnitt beginnt vor der Mitte des Fussgelenks und verläuft durch die dickste Stelle der ehemaligen Schwiele bis in die Gegend der Tarsometatarsalgelenkslinie, direct bis auf die Knochen eindringend. Sämmtliche Weichtheile des halbrunden Lappens werden im Zusammenhange mit dem Periost zurückpräparirt, sodann entfernt man mit dem Schuh'schen Meissel einen Knochenkeil, der aus dem vorderen Theil des Talus, der vorderen Gelenkfläche des Calcaneus, dem Os cuboides zum grössten Theile und einem kleinen Abschnitt des Os naviculare besteht.

Die Stellung des Fusses ist sehr gut. Blutung mässig — Jodoformpulver in die Wunde, Drain, zwei Nähte, Jodoformgaze- und Watteverband. Lagerung in Blechschiene mit Kugelgelenk.

Im Verlaufe des ersten Nachmittags etwas Schmerzen, geringe blutige Durchtränkung des Verbandes.

27. December. Verbandwechsel, ausgenommen der untersten Lage Jodoformgaze, die fest an der Wunde anhaftet. Neuer Jodoformverband und Blechschiene.

8. Januar 1882. Der ganze Verband wird abgenommen, Wunde bis auf eine ganz kleine Stelle vernarbt, Drain entfernt, einige Tropfen Eiter.

Stellung des Fusses sehr gut.

Erneuerung des Verbandes in derselben Weise.

Höchste Temperatur am vierten Tage nach der Operation Morgens 38,4, sonst niemals bis 38°.

Geheilt entlassen mit Schienenstiefel, seitdem ohne Nachricht.

Fall 3. Tschirpe, Paul, 3jähriger Böttcherssohn aus Apolda.

8. März 1882. Pedes vari congeniti.

Mit hochgradigem doppelseitigen Klumpfuss geboren; 16 Wochen alt, wurden in hiesiger Klinik beide Achillessehnen subcutan durchschnitten und die geradegerichteten Füsse in Gypsverbänden fixirt. Am linken Fusse ist die Deformität durch die Operation beseitigt worden, rechts ist sie geblieben. Patient hat Ende des zweiten Jahres laufen gelernt und trägt seitdem am rechten Fusse eine Klumpfussmaschine.

Hochgradiger rechtsseitiger Klumpfuss. In ruhender Position liegt der stark convexe äussere Fussrand gerade nach unten, der sehr verkürzte und concave innere Fussrand nach oben, Sohle gerade nach innen, Fussrücken nach aussen. Wenn Patient steht oder geht, so erfolgt das Auftreten auf der Aussenseite des Fussrückens, auf der Gegend des vorderen Theils des Talus und des Os cuboides; daselbst eine derbe Schwiele.

Vorläufig Umschläge und Bäder zur Entfernung der Schwiele.

27. März 1882. Operation der keilförmigen Excision aus dem Tarsus. Chloroformnarkose, Abschnürung am Unterschenkel mit Gummibinde; Operation von meinem Vater ausgeführt. Umgekehrter T-Schnitt (wie bei Fall 1) durch die Weichtheile sogleich bis auf die Knochen; Ablösung

der Lappen mit Einschluss des Periosts. Mit dem Schuh'schen Meissel wird ein Keil ausgeschnitten, der aus dem vorderen Gelenkende des Calcaneus und dem grössten Theile des Würfelbeins, der vorderen Gelenkfläche des Talus und einem kleinen Abschnitt des Os naviculare besteht. Nachträglich muss noch ein Stück des Talus und ein kleiner Abschnitt des Calcaneus entfernt werden, worauf sich der Fuss in normale Stellung bringen lässt. — Keine Unterbindung nöthig — Jodoformpulver, kein Drain, Catgutnaht, Jodoformgaze- und Watteverband, Lagerung und Befestigung des Fusses in stellbarer Ried'scher Schiene.

10. April. Wunde geschlossen. Vordertheil des Fusses etwas ödematös. Erneuerung des Jodoformverbandes und der Schiene. Später Abscess an der Fusssohle mit Temperatursteigerung — Incision des Abscesses.

Geheilt entlassen den 21. Mai 1882.

Im December 1882, gelegentlich einer Vorstellung, Abformung des Fusses in Gyps. Die Convexität des äusseren und die Concavität des inneren Fussrandes ist nicht vollkommen beseitigt, vor der Operationsnarbe ist ein ziemlich beträchtlicher Callus wahrnehmbar, der noch dazu beiträgt, dem Fussrücken eine gerundete Form zu geben. Das Auftreten erfolgt nicht vollkommen auf ganzer Sohle, sondern mehr nach dem äusseren Fussrande zu, doch kann Patient gehen. — Schnürstiefel mit Schiene. —

2. Juni 1885. Vorstellung des Operirten. Die Wade am rechten Unterschenkel entwickelter als früher, doch schwächer als die linke. Bewegungen im Fussgelenk vollkommen frei, Achillessehne nicht gespannt, Dorsalflexion bis über den rechten Winkel möglich. Die Callusmasse an der Stelle der Operation geschwunden und geringer als am Gypsabgusse, infolge dessen auch die rundliche Form des Fussrückens. Das Auftreten erfolgt noch immer mehr mit dem äusseren Theile der Fusssohle; die Supinationsstellung der Ferse noch vorhanden, daher eine gewisse Neigung des Fusses nach aussen umzuknicken, besonders ohne Schienenstiefel. Geringe Spannung in der Plantaraponeurose, geringe Adduction des Vorfusses; grössere Beweglichkeit in den Metatarsophalangengelenken. Der Fuss hat den Charakter eines Klumpfusses nicht ganz verloren.

Die nachträgliche Durchschneidung der Plantaraponeurose, zur Correctur der Stellung des Vorfusses, soll später vorgenommen werden.

Fall 4. Herrnberger, Otto, 3jähriger Tagelöhnerssohn aus Langewiesen.

22. Mai 1882. Pes equino-varus dexter congenitus.

Hochgradigster Klumpfuss, Fusssohle gerade nach einwärts, innerer Fussrand nach oben, äusserer nach unten. Patient läuft äusserst behende auf einer fast halbapfelgrossen, schwieligen, wahrscheinlich mit einem neugebildeten Hygrom gefüllten Geschwulst, die zwischen dem äusseren Knöchel und dem hinteren Ende des fünften Metatarsus auf dem Os cuboides liegt. Bäder und Wassesumschläge zur Erweichung der Schwiele; dieselbe ist nach drei Wochen kleiner und weicher geworden.

16. Juni. Operation der keilförmigen Excision aus dem Tarsus:

In der Narkose und bei elastischer Abschnürung von meinem Vater ausgeführt. Umgekehrt T-förmiger Schnitt (wie bei Fall 1 und 3) durch

Weichtheile und Geschwulst bis auf die Knochen. Ausschälung des Hygroms, das sehr verdickte Wandungen hat und eine Menge hirse- bis reiskorngrosse Körperchen enthält. — Excision eines Knochenkeils aus dem Tarsus, dessen äussere Basis fast 3 Cm. breit ist, bestehend aus dem vorderen Theile des Calcaneus, fast dem ganzen Würfelbeine, dem vorderen Ende des Talus und einem Abschnitt des Os naviculare. Ausführung der Operation mit dem Schuh'schen Meissel.

Stellung des Fusses, abgesehen von der Pferdefussstellung, sehr gut, deshalb nachträgliche subcutane Durchschneidung der Achillessehne.

Nach Lösung der elastischen Binde geringe Blutung, einige kleine Gefässe werden unterbunden. Naht; kein Drain; Jodoformgazewatteverband, Lagerung auf der stellbaren Blechschiene. Heilungsverlauf ohne wesentliche Erscheinungen.

21. September. Abformung des Fusses in Gyps. Die Stellung des Fusses ist im Ganzen recht gut; das Auftreten erfolgt fast mit ganzer Sohle, doch zeigt sich vor der Narbe ein kleiner Callus und eine geringe Supinationsstellung des Fusses ist unverkennbar vorhanden; der innere Fussrand steht etwas höher, als der äussere. — Entlassung mit einem Schienenstiefel. Das Kind ist seitdem von den Eltern nicht wieder vorgestellt worden.

Nach einer Mittheilung aus letzter Zeit soll der Operirte gut gehen, mit der Fusssohle vollständig (?) auftreten, dabei soll aber eine geringe Neigung des Fusses nach aussen noch vorhanden sein.

Fall 5. Thiele, Arno, 1½jähriger Fleischerssohn aus Poessneck.

30. October 1882. Pedes vari congeniti.

Angeborene Klumpfüsse, der rechte hochgradiger; bereits in seiner Heimath sind Sehnendurchschneidungen und Verbände — ohne bleibenden Erfolg — in Anwendung gebracht worden.

Rechter Fuss. 11. November 1882 Exstirpatio tali dextri in Narkose unter Abschnürung mit elastischer Binde von meinem Vater ausgeführt. Schnitt von etwas über 4 Cm. Länge, vor dem Fussgelenk beginnend, über die grösste Hervorragung des Talus, direct bis auf den Knochen. Entfernung des Talus durch Trennung seiner Bandverbindungen, theils mit dem Messer, theils mit dem schmalklingigen Schuh'schen Meissel.

3 Nähte, Jodoformverband.

Sodann subcutane Durchschneidung der Plantaraponeurose; Jodoformgaze. Lagerung und Befestigung des Fusses in einer unbeweglichen, rechtwinkelig gestellten Schiene aus Weissblech [1]). Die Abschnürungsbinde wird erst nach vollendetem Verbande abgenommen; Durchtränkung des Verbandes mit Blut, daher am

14. November erster Verbandwechsel.

21. November. Abscess an der Fusssohle. Temperatursteigerungen. Incision des Abscesses.

13. December. Operationswunde und Abscess geheilt; geringes Jodoformekzem. Borsalbeverband.

23. December. Verband mit Schienen aus Holzspahn.

1) Diese Schiene ist ebenso beschaffen, wie die bei den früheren Fällen verwendete bewegliche, es fehlt nur das Kugelgelenk; vergl. die Beschreibung am Ende dieser Arbeit.

Linker Fuss: 27. Januar 1883 Exstirpatio tali sinistr. in Narkose unter elastischer Abschnürung von mir ausgeführt.

Ungefähr 4 Cm. langer Schnitt, vor der Mitte des Fussgelenks beginnend und über die grösste Hervorragung des Talus nach dem äusseren Fussrande hin verlaufend; Lösung des Talus aus seinen Verbindungen mit Messer und Meissel. Drain; drei Nähte, Jodoformgaze- und Watteverband mit eingelegtem Guttaperchastreifen. Lagerung des Fusses in der unbeweglichen Ried'schen Schiene.

1. Februar. Erneuerung des Verbandes wegen blutiger Durchtränkung.

7. Februar. Abnahme des Verbandes, Entfernung des Drains und Guttaperchastreifens; Jodoformverband.

16. Februar. Wunde fast geheilt. Erneuerung des Verbandes.

Während der Heilungsdauer keine Temperatursteigerung.

Vom 20. Februar bis 4. März wegen Scharlach auf die med. Abtheilung überwiesen. Bei der Rückkehr von dort ist an der Operationswunde nur noch eine linsengrosse Granulation, die durch Kauterisation beseitigt wird. — Die Stellung beider Füsse ist gut. — Patient beginnt bald darauf auf die Sohlen aufzutreten, indem er sich anfangs am Bette festhält. Einige Wochen später, nachdem er laufen gelernt hat, wird er mit Schienenstiefeln entlassen.

Juni 1885. Auf schriftliche Erkundigung bei dem Hausarzte, der bereits vor der Aufnahme in die Klinik die Sehnendurchschneidungen vorgenommen hatte, ist der Erfolg der Operation durch Vernachlässigung des Kindes seitens der Eltern (sie haben nach Abnutzung der ersten keine neuen Schienenstiefel anfertigen lassen) wieder wesentlich beeinträchtigt worden; es besteht beiderseits eine wesentliche Adduction des Vorfusses infolge starker Verkürzung des Plantaraponeurose und das Auftreten und Gehen erfolgt daher mehr auf dem äusseren Fussrande. Der Hausarzt glaubt durch nochmalige Durchschneidung der Plantaraponeurosen und nachfolgende Gypsverbände, sowie eine regelmässige Beaufsichtigung das gute Resultat wieder herzustellen.

Fall 6. Sossdorf, Franz, 6jähriger Oekonomssohn aus Eisenach.

17. Januar 1884. Pes varus dexter congenitus.

Hochgradiger rechtsseitiger angeborener Klumpfuss. — Im Alter von 6 Monaten mit Gyps- und Wasserglasverbänden zu Hause behandelt; im dritten Jahre daselbst Durchschneidung der Achillessehne und Plantaraponeurose mit nachfolgenden Tripolithverbänden. Im vergangenen Jahre trug er dort eine etwas schwere Maschine mit einer den drei Gelenken der Extremität entsprechend articulirenden Schiene und Beckengürtel.

Hochgradige Deformation, innerer Fussrand gerade nach oben und sehr concav, äusserer Fussrand nach unten und sehr gekrümmt. Patient geht auf zwei Höckern an der äusseren Fussrückenseite, der eine auf dem Os cuboides, der andere auf dem Talus; auf beiden Schwielen und darunter neugebildete Schleimbeutel.

Beabsichtigtes Operationsverfahren: Zunächst Entfernung des Talus, je nach Befund, dann Resection eines Theiles des Calcaneus und des Os cuboides.

20. Januar. Abformung des Fusses in Gyps.

21. Januar 1884. Exstirpatio tali dextri. Resectio partialis ossis calcanei et cuboidei

in Narkose und unter Abschluss mit elastischer Binde von meinem Vater ausgeführt.

Schnitt vor der Mitte des Fussgelenkes beginnend über den Talus bis ohngefähr auf das Würfelbein verlaufend durch die Weichtheile bis auf die Knochen. Ablösung der Weichtheile, incl. Periost vom Talus.

Eröffnung des Fussgelenks und Durchtrennung der Bandverbindungen. Mit dem Schuh'schen Meissel wird darauf der Talus in drei Stücken entfernt, zunächst die vordere grössere Hälfte, dann die hintere in zwei Theilen. Man versucht darauf die Geradestellung des Fusses; doch zeigt sich, dass der vordere Theil des Calcaneus und das Würfelbein noch das Hinderniss abgeben. Man entfernt daher eine etwa 1 Cm. breite Scheibe des Proc. ant. calcanei und ein etwa $^1/_2$ Cm. breites Stück der hinteren Fläche der Os cuboides. Darauf lässt sich der Fuss in normale Stellung bringen. — Jodoformpulver, Drain, Naht, Jodoformgazewatteverband. Lagerung und Befestigung mit Gazebinden in unbeweglicher Ried'scher Schiene.

4. Februar. Die Wunde ist bis auf die Drainöffnung prima intentione geheilt. Drain wird entfernt, Jodoformverband und Lagerung in der Schiene.

23. Februar. Ziemlich lebhaftes Ekzem in der Umgebung der Wunde. — Borverband.

28. März. Der Stand des Fusses ist, mit Ausnahme einer geringen Verkürzung des inneren Fussrandes, ein sehr guter, der Fuss steht mit ganzer Sohle auf. Abformung des Fusses in Gyps. Entlassung des Operirten Anfang April 1884 mit einem Schienenstiefel.

8. Juni 1885. Auf Anfrage schreibt der Vater des Operirten: „Der Fuss ist gewachsen und der Knabe tritt auch gerade damit auf; der Gang ist noch etwas hinkend; trägt noch eine einfache Schiene."

Nach einer von Herrn Sanitätsrath Dr. Witthauer in Eisenach gütigst eingesandten Umrisszeichnung beider Füsse ergibt die Länge des gesunden Fusses vom hinteren Rande der Ferse bis zur Spitze der grossen Fusszehe 20 Cm., am operirten Fusse 17 Cm., die Breite an der breitesten Stelle des Vorfusses beiderseits $7^1/_2$ Cm., der rechte operirte Fuss am inneren Rande etwas stärker eingezogen. Anfang Juli 1885 hatte ich Gelegenheit, den Operirten selbst zu sehen. Der Gang ist ein fast vollkommen normaler, das Tempo des Schrittes rechts unmerkbar kürzer als links; keine Verkürzung der rechten Extremität, die Musculatur fast ebenso kräftig entwickelt, wie am gesunden linken Unterschenkel; rechter Fuss etwas verkürzt (nach Messung an der Umrisszeichnung 3 Cm.), doch ebenso breit als der linke ($7^1/_2$ Cm.) und ebenso gut entwickelt und ernährt. Vordertheil des Fusses nicht adducirt, Innenrand der Fusssohle, gegen den des gesunden linken Fusses verglichen, nur etwas concaver; ziemlich straffe Spannung der Plantaraponeurose. Feste knöcherne Synostose zwischen Calcaneus und Os cuboideum; daselbst auch eine kleine, flache, knöcherne Hervorragung (Callus) fühlbar. Die Bewegungen im neuen Fussgelenke frei, Fersenbein nicht supinirt, keine Neigung des Fusses, nach aussen umzuknicken. Das Auftreten erfolgt mit ganzer Sohle. Der operirte Fuss hat den Charakter eines Klumpfusses vollkommen verloren.

Der Operirte geht, läuft und springt und ist durch seinen Fuss absolut nicht behindert. Der Schienenstiefel, der bisher immer noch regelmässig getragen wurde, kann von jetzt an wegbleiben und wird durch einen gewöhnlichen Schnürstiefel ersetzt.

In meiner früheren Arbeit über operative Behandlung des Klumpfusses [1]) hatte ich die Ansicht ausgesprochen, dass die Entfernung des Talus (in Verbindung mit der Resection der Spitze der Fibula) bei angeborenen Klumpfüssen jugendlicher Individuen der keilförmigen Excision aus dem Tarsus vorzuziehen sei, welche letztere ich besonders für veraltete Klumpfüsse Erwachsener angezeigt hielt. Da ich daselbst auch „für die hochgradigeren Fälle einen operativen Eingriff auf jeden Fall für angezeigt" erklärt hatte und von diesem Standpunkte aus die Behandlung der vorstehenden Fälle durchgeführt wurde, so kann ich mich gegenwärtig nicht auf die Behandlung der Frage einlassen, ob Operationen selbst bei hochgradigen Fällen überhaupt indicirt seien, oder ob nicht vielmehr eine manuelle und Maschinenbehandlung, mit Hinzufügung eventuell nöthig werdender subcutaner Tenotomien, günstige Erfolge liefern könne, ohne die Gefahren der operativen Behandlung zu involviren, wie dies im Verlaufe des vorvergangenen Jahres von de Forest Williard [2]) und auf dem XIV. Congress der deutschen Gesellschaft für Chirurgie von J. Wolff [3]) nachzuweisen versucht worden ist. Ich constatire hier nur, dass sowohl Rupprecht [4]), als auch Lorenz [5]) meiner Ansicht der Behandlung hochgradiger angeborener Klumpfüsse jugendlicher Individuen durch Talusexstirpation, der veralteter durch keilförmige Excision aus dem Tarsus mit unwesentlichen Abweichungen beistimmen. Auf dem letzten Chirurgencongresse hat Bessel-Hagen [6]) sich gleichfalls für die Talusexstirpation, sogar „für veraltete hochgradige Fälle, bei denen das Verhalten der Knochen und Gelenke ein derartiges ist,

1) Diese Zeitschrift. 1880. Bd. XIII. S. 114.

2) Club-Foot. Is excision of the tarsus necessary in children? Philadelphia 1884.

3) Vorstellung von Klumpfussfällen. Bericht über die Verhandlungen der deutschen Gesellschaft für Chirurgie. XIV. Congress. Beilage zum Centralblatt für Chir. 1885. Nr. 24.

4) Zur Tarsotomie veralteter Klumpfüsse. Centralblatt f. Chirurgie. 1882. Jahrgang. IX. Nr. 31.

5) Ueber die operative Orthopädie des Klumpfusses. Wiener Klinik. V. und VI. Heft. Mai bis Juni 1884.

6) Ueber die Pathologie des Klumpfusses und die Behandlung hochgradiger und veralteter Fälle mittelst der Talusexstirpation. Bericht über die Verhandlungen der deutschen Gesellschaft für Chirurgie. XIV. Congress. Beilage zum Centralblatt für Chirurgie. 1885. Nr. 24.

dass eine Correctur der Deformität (durch Redressement) nur mit sehr schweren Knochenzertrümmerungen und Zerreissungen möglich ist", ausgesprochen. „Dazu ist jedoch beim congenitalen Varus ganz principiell die Durchschneidung des Ligam. calcaneo-fibulare erforderlich. Nur dadurch kann die falsche Stellung des Calcaneus gänzlich aufgehoben und die Fussspitze in gehörige Abduction gebracht werden. Eine Resection des Malleolus extern. ist dann unnöthig." In neuester Zeit hat auf dem Congrès français de chirurgie Gross[1]) (Nancy) sich gleichfalls für Talusexstirpation gegenüber jedem anderen Operationsverfahren geäussert, eventuell mit Resection des Malleolus externus und des vorderen Gelenkfortsatzes des Calcaneus.

Die Vorzüge, welche die Entfernung des Sprungbeins gegenüber der Keilexcision gewährt, beruhen, wie ich schon früher hervorhob, darin, dass das Fussgewölbe erhalten bleibt, dass das Wachsthum der übrigen Fusswurzelknochen nicht wesentlich alterirt wird, dass die noch weichen Fusswurzelknochen durch den regelmässigen Gang eine annähernd normale Gestalt annehmen, dass ferner, wie Rupprecht zuerst nachwies, die Supinationsstellung der Ferse corrigirt und anstatt einer Synostose im Chopart'schen Gelenk, wie bei der Keilexcision, eine Syndesmose zwischen Unterschenkelknochen und Calcaneus gesetzt wird. Dass, wie Lorenz meint, durch diese Syndesmose nach Entfernung des Talus und Beseitigung der Supinationsstellung der Ferse die grössere Möglichkeit des Umknickens des Fusses gegeben sei, ist mir nicht wahrscheinlich, im Gegentheil glaube ich, dass bei nicht gehobener Supination des Fersenbeins weit leichter ein Umknicken des Fusses nach aussen erfolgen kann.[2])

Die Nachtheile, welche die Keilexcision aus dem Tarsus jugendlicher Individuen setzt, scheinen mir besonders darin zu liegen, dass das Haupthinderniss der Geraderichtung des Fusses, der Talus, zurückbleibt, der, wie Rupprecht (l. c.) nachwies, in seiner trapezoiden, eventuell sogar dreieckigen Form wie ein Keil sich zwischen die Unterschenkel- und Fusswurzelknochen einlagert, dass die Supinationsstellung des Fersenbeins nicht corrigirt wird, dass das Fussgewölbe unterbrochen und die Wachsthumsverhältnisse der Fusswurzelknochen gestört werden, dass an der Resectionsstelle eine Synostose gebildet wird, „die den Fuss, wenn nicht eine grössere Beweglichkeit in den Metatarsophalangengelenken zu Stande kommt[3]), zur

1) Congrès français de chirurgie. — Revue de chirurgie. 1885. No. 5. — Centralblatt für Chirurgie. 1885. Nr. 32.

2) Vergl. das Resultat meines Falles 3.

3) Vergl. das Resultat meines Falles 3.

sagittalen Abwickelung unfähig macht und daher eine grössere Disposition, über den äusseren Fussrand zu gehen, bedingt" (Rupprecht l. c.). Ein weiterer Grund zu der Neigung durch Keilexcision operirter Klumpfüsse, in die abnorme Stellung zurückzukehren, wie es Rupprecht an von ihm operirten Fällen beobachtete, scheint mir noch in einem anderen Umstande zu liegen.

Meine Fälle 1, 3 und 4 zeigen die übereinstimmenden Erscheinungen, dass der äussere Theil des Fussrückens mehr oder weniger gerundet ist, dass infolge eines verschieden stark entwickelten Callus an der Operationsstelle der Charakter des Klumpfusses nicht beseitigt ist. Gerade diese durch die Keilexcision bedingte Callusbildung scheint mir, wenn sie, wie besonders in meinen Fällen 1 und 4 in etwas reichlicherem Maasse vor sich geht, die Ursache für die Neigung zum Rückfall in die Klumpfussstellung abzugeben, weil sie unter Umständen den entfernten Knochenkeil fast vollkommen zu ersetzen und damit die Operation mehr oder weniger illusorisch zu machen im Stande ist.

Der Entfernung des Talus ist von Rydygier[1]) der Vorwurf gemacht worden, dass bei derselben das Talocruralgelenk eröffnet werde, was bei der Wichtigkeit dieses Gelenkes eventuell üble Folgen haben könne; ferner, dass durch Entfernung des Talus bei einseitigem Klumpfusse die durch vermindertes Längenwachsthum an sich verkürzte Extremität „noch um einige Centimeter mehr verkürzt" werde. Die Eröffnung des Fussgelenks wird bei streng durchgeführter Antiseptik voraussichtlich kaum üble Folgen nach sich ziehen; ich habe solche weder gesehen, noch aufgezeichnet gefunden. In Bezug auf die Verkürzung der Extremität durch Wegnahme des Talus ist zu bemerken, dass allerdings bei langjährigem Bestehen des Klumpfusses ein Zurückbleiben der Extremität im Wachsthum fast immer zu constatiren ist. Allein der Talus ist beim angeborenen Klumpfusse nicht in der Axe des Unterschenkels, in verticaler, sondern mehr in horizontaler Richtung entwickelt und dann ist er bei hochgradigen Fällen so weit aus dem Fussgelenk heraus gelagert, dass seine Wegnahme nicht eine Verkürzung von noch einigen Centimetern veranlassen kann, zumal nicht bei jugendlichen Individuen, für welche besonders die Operation empfohlen ist.[2]) Dann ist ferner zu berücksichtigen, dass nach Entfernung des Talus, der wohl selten im Ganzen, meist nur in einzelnen Bruchstücken herausgenommen werden kann, eine theilweise Regeneration desselben bei Fixirung des Fusses in an-

1) Eine neue Resectionsmethode der Fusswurzelknochen beim veralteten Pes varus. Berliner klin. Wochenschrift. 1883. Nr. 6.

2) Vergl. das Resultat von Fall 6.

nähernd normaler Stellung nicht ausgeschlossen ist, wodurch gleichfalls einer Verkürzung der Extremität vorgebeugt würde. Für Klumpfüsse Erwachsener, bei denen bereits eine wesentliche Verkürzung der Extremität besteht, mag dieser Vorwurf Rydygier's Berücksichtigung verdienen; man wird aber dann bei Anwendung der Talusexstirpation oder eines anderen Operationsverfahrens einen Ausgleich der Verkürzung durch eine dickere Schuhsohle nicht umgehen können. Ueber Rydygier's neues Verfahren kann ich kein Urtheil abgeben, da ich es nicht ausgeführt habe; das Resultat seiner Operation ist aber nach der beigefügten Abbildung ein sehr schönes. Hirschberg[1]) ist auf dem Chirurgencongress 1885 gegen die Talusexstirpation eingetreten; er glaubt nicht, dass diese Methode zur herrschenden werde, er hat bei den von ihm ausgeführten Keilexcisionen die Basis und Lage des zu entfernenden Keils mathematisch berechnen lassen und gefunden, dass der Keil nach vorn vom Buckel zu liegen komme, so zwar, „dass die vordere Keilfläche etwa in die Verbindungslinie zwischen Metatarsus und Tarsus, die hintere Keilfläche noch vor die Chopart'sche Linie falle.

Was die nach Mason's Vorgang von meinem Vater früher 2 mal, von Rupprecht 18 mal mit der Talusexstirpation mit günstigem Erfolge geübte Resection des unteren Endes der Fibula anlangt, so wird man dieselbe nach den bisher gemachten Erfahrungen auf diejenigen Fälle, in denen wegen Verzahnung am Calcaneus die Rotation der Unterschenkelknochen nicht beseitigt werden kann, beschränken können. Uebrigens erleichtert man sich durch diesen sehr geringfügigen chirurgischen Eingriff die Entfernung des Talus in schwierigen Fällen ganz wesentlich. Dagegen würde bei Fällen mit starker Fersensupination die bereits von Anderen ausgeführte, von Bessel-Hagen (l. c.) aber principiell empfohlene und mehrmals mit dem gewünschten Erfolge — Aufhebung der Supinationsstellung der Ferse — ausgeführte Durchschneidung des Ligam. calcaneo-fibulare zu substituiren sein.

Zur Ausführung dieser beiden Arten der Talusexstirpation muss auch der von meinem Vater geübte Bogenschnitt, vom unteren Rande des Malleolus ext. über die grösste Hervorragung des Talus bis zum Innenrande der Strecksehnen verlaufend, in Anwendung gebracht werden, weil an seinem äusseren Winkel die Fibulaspitze, resp. das Lig. calc.-fib. freigelegt werden; sonst ist jede Schnittführung, gerade oder bogenförmig, zum Ziele führend, wenn sie nur den Talus in

1) Demonstration von Klumpfussfällen. Bericht über die Verhandl. der deutsch. Gesellschaft für Chir. XIV. Congress. Beilage zum Centralbl. f. Chir. 1885. Nr. 24.

möglichster Ausdehnung freilegt. — Als vortheilhaft empfiehlt sich bei Vorhandensein von grösseren Schleimbeuteln mit verdickten Wandungen unter Schwielen, dieselben vor Ausführung der Knochenoperation zu exstirpiren; sie bieten allerdings wegen meist fester Verwachsungen einige Schwierigkeit, allein wenn sie nur gespalten und der Balg zurückgelassen wird, verzögern sie nicht selten durch Vereiterung und Nekrose der Wandungen die Heilung.

Als Lagerungsschiene für den operirten Fuss ist von meinem Vater anfangs eine bewegliche Schiene benutzt worden, bei welcher das Fussbrett vermittelst eines Kugelgelenks in beliebiger Lage durch eine Schraube festzustellen war. Diese Schiene wurde später durch eine unbewegliche ersetzt, welche sich zweckmässiger erwies. Sie besteht aus einer Weissblechlade, welche, fast bis an Knie- und Fussgelenk reichend, die Wade etwas mehr als zur Hälfte ihrer Dicke umfasst, und aus einem Fussbrett aus Weissblech, das, etwas grösser als die Sohle des kranken Fusses, mit einem niedrigen, aufgebogenen Rande versehen ist; beide Theile sind durch einen biegsamen, platten Eisenstab, der unter dem Sohlentheil und unter der Wadenlade angenietet und für die Ferse und die dort anzubringenden Verbandstücke weit ausgebogen ist, verbunden. Sohlentheil und Wadenlager werden gut mit Watte gepolstert, die Schiene nach Anlegung des Verbandes durch Gazebinden befestigt.

Nach den von uns gemachten Erfahrungen kann ich also die Keilexcision aus dem Tarsus bei jugendlichen Klumpfusskranken keineswegs empfehlen; günstiger dürften sich vielleicht die Resultate dieser Operation in der angeführten Umgrenzung aus den in meiner früheren Arbeit besprochenen Gesichtspunkten bei Erwachsenen, bei denen bereits Ossification der Fusswurzelknochen erfolgt ist, gestalten. Dagegen muss ich mich für alle hochgradigen Fälle angeborenen Klumpfusses jugendlicher Kranken für die Exstirpation des Talus, event. mit theilweiser Abtragung des Proc. ant. calc. auch eines kleinen Theiles der hinteren Fläche des Würfelbeins — aussprechen. Ich möchte dabei noch erwähnen, dass ich die Vornahme dieser Operation frühestens in das zweite Lebensjahr gesetzt wissen möchte, wenn die Kinder bereits zu laufen begonnen haben und etwas intelligenter geworden sind, weil bei früherer Vornahme der Operation gar zu leicht durch Vernachlässigung der Eltern das anfangs gute Resultat der Operation gefährdet werden kann.

München, im März 1886.

XXVIII.

Zur Casuistik des Wundstarrkrampfes bei localen Erfrierungen.

Von

Dr. med. Paul Wagner
in Leipzig.

Gueterbock[1]) hat in der letzten Zeit eine Arbeit über den Wundstarrkrampf bei localen Erfrierungen veröffentlicht, aus welcher hervorgeht, dass trotz der gegentheiligen Ansicht mancher Autoren locale Erfrierungen in der Aetiologie des Tetanus eine nur sehr geringe Rolle spielen. Ausser einer eigenen Beobachtung konnte Gueterbock aus der Literatur nur 15 hierfür gehörige Fälle sammeln. Auf Grund dieses verhältnissmässig dürftigen Materials versuchte er eine kurze Analyse der betreffenden Fälle in Bezug auf Aetiologie, pathologische Anatomie, Symptomatologie und Therapie zu geben.

Mit Ausnahme eines Falles, welcher eine 54jährige Frau betraf, waren alle Patienten männliche Individuen, was sich am einfachsten aus dem bedeutend häufigeren Vorkommen localer Erfrierungen bei Männern hinreichend erklärt. Das am meisten betroffene Alter war das dritte Decennium. „Die äusseren Umstände, unter welchen der Tetanus in den bisher bekannten Vorkommnissen zu localen Erfrierungen sich gesellte, waren in der Regel ziemlich aussergewöhnlicher Natur. Die Erkrankten befanden sich entweder unter dem Einflusse grosser Strapazen oder ungenügender Nahrung, oder endlich schlechter Hospitalverhältnisse.“ Ganz besonders macht Gueterbock noch darauf aufmerksam, dass das Auftreten von Tetanus bei Erfrierungen ebensowenig wie das Entstehen der Erfrierungen selbst an besonders niedrige Temperaturgrade geknüpft ist. Die Complication mit Tetanus trat fast ausschliesslich nur in den schwereren, mit Gangrän verbundenen Formen der Erfrierung ein, und zwar betrafen die bisher bekannten Fälle lediglich Erfrierungen der unteren Extremitäten. Der

1) v. Langenbeck's Archiv. XXII. 2. S. 321.

Tetanus complicirte nicht nur die frühesten Stadien der Erfrierung, sondern betraf auch fünf Fälle, in welchen sich der Frostbrand im Stadium der fortschreitenden oder vollendeten Demarcation befand.

Bezüglich der Symptomatologie, welche im Grossen und Ganzen keine Besonderheiten gegenüber den Fällen von Tetanus aus anderer Aetiologie zeigte, erwähnt Gueterbock nur, dass der Verlauf in den meisten Fällen ein acuter war, und dass sich nur ausnahmsweise örtliche Vorboten der Krämpfe, bestehend in ziehenden Schmerzen oder Zuckungen im Bereiche der leidenden Unterextremität zeigten.

Pathologisch-anatomisch ist von Interesse, dass sich nur in zwei Fällen locale Veränderungen an den Nerven der erfrorenen Extremität vorfanden. Diese Veränderungen bestanden in dem einen Falle in intensiver Röthe des betreffenden Nerven, herrührend von starker Gefässfüllung; in dem anderen Falle in einer ödematösen Schwellung und stellenweise blutiger Suffusion der Nervenscheiden. Was die Therapie anbelangt, so genas unter den Fällen nur einer, wo der Tetanus von Anfang an einen mehr chronischen Verlauf zeigte. In den anderen Fällen waren die verschiedensten therapeutischen Maassnahmen, namentlich auch die Amputation der erfrorenen Extremität, ohne jeden Erfolg.

Die auf statistische Nachweise gegründete Behauptung Gueterbock's von dem seltenen Vorkommen von Tetanus nach localen Erfrierungen erscheint nicht völlig begründet, wenn man bedenkt, dass gerade die Frostgangränwunden auch in Friedenszeiten in den meisten Fällen geeignet sind, jede Art Wundcomplication und Wundinfection befürchten zu lassen. Verhältnissmässig am häufigsten betreffen die Erfrierungen der unteren Extremitäten in unserer Gegend Wanderburschen und Landstreicher, welche, weil sie sich nicht pflegen wollen oder können, noch tagelang mit ihren erfrorenen Zehen und offenen Froststellen fortmarschiren.

In der hiesigen chirurgischen Klinik wurden in einem Zeitraum von 7¼ Jahren, d. h. vom 1. Januar 1879 bis 31. März 1886 164 Kranke mit Erfrierungen vorwiegend an den unteren Extremitäten aufgenommen. In drei Vierteln dieser Fälle handelte es sich, wenn wir die Eintheilung von Fremmert und Luppian[1]) zu Grunde legen, um Gangrän 2. und 3. Grades, d. h. Blasenbildung, Blosslegung des Rete Malpighi ohne consecutive Gangrän oder gangränöse Zerstörung des Stratum papill., schmutzige, graubräunliche Schorf- oder

1) Sonnenburg, Deutsche Chirurgie. Lief. 14. S. 81.

Krustenbildung mit oberflächlichen Substanzverlusten. Höchstens ein Viertel aller Fälle zeigte Gangrän des 4. oder 5. Grades, d. h. Gangrän aller Schichten der Haut und des subcutanen Gewebes oder Mortification aller Gewebe bis auf den Knochen.

Die grosse Mehrzahl der Kranken, mochte die Erfrierung eine schwerere oder leichtere sein, zeigte eine grosse Vernachlässigung der entweder gar nicht oder mit schmutzigen Lumpen verbundenen erfrorenen Partien. Die Umgebung zeigte ausser starker Röthung und Schwellung häufig ausgedehnte Blutunterlaufungen, an Stelle der Frostblasen fanden sich livide, leicht blutende Geschwürsflächen, welche ein stinkendes Secret absonderten. Eine Anzahl der Patienten hatte bei der Aufnahme hohes Fieber.

Von diesen 164 Fällen von localer Erfrierung zeigten fünf die Complication mit Tetanus. Es entspricht dies einem Procentsatz von 3,4.

Es übertrifft diese Zahl bei Weitem die statistischen Angaben, welche von Gueterbock zusammengestellt worden sind.

Im Allgemeinen tritt der Wundstarrkrampf auch bei uns glücklicherweise nur selten auf. Während des Zeitraums von 7¼ Jahren wurden in der hiesigen chirurgischen Klinik im Ganzen 23770 Kranke verpflegt. Ziehen wir von diesen 23770 Patienten 8230 Kranke mit ansteckenden Geschlechtskrankheiten und Scabies ab, so reducirt sich die Zahl der wirklich chirurgischen Kranken auf 15540; unter diesen Kranken kam Tetanus in 15 Fällen zur Beobachtung. Es entspricht dies einem Procentsatz von 0,096. Von den während der letzten 7¼ Jahre in der hiesigen chirurgischen Klinik beobachteten Fällen von Wundstarrkrampf entstand also ein Drittel = 33,3 Proc. im Anschluss an locale Erfrierungen.

Ehe wir die Fälle, in welchen der Wundstarrkrampf locale Erfrierungen complicirte, etwas genauer besprechen, seien noch einige kurze Bemerkungen gestattet betreffs der Aetiologie der übrigen 10 Tetanusfälle. Es befindet sich unter denselben ein Fall von sogenanntem Tetanus hydrophobicus (Rose) bei einem 42jährigen Manne mit Schusswunde auf der Mitte der Stirn, nur unmerklich etwas nach links, dicht unter der Glabella. Am 6. Tage nach der Verletzung linksseitige Facialislähmung, Trismus, tetanische Krämpfe, Schlingmuskelkrämpfe. Patient starb am 12. Tage nach dem Trauma.[1])

Ein anderer etwas ungewöhnlicher Fall betraf eine ältere Frau, bei welcher sich im Anschluss an eine oberflächliche Verletzung des

1) Eine ausführliche Krankengeschichte dieses Falles findet sich in Schmidt's Jahrbücher. 201. Bd. S. 139: P. Wagner, Beiträge zur Lehre vom Tetanus.

Nasenrückens ein ausgesprochener starker Trismus entwickelte, ohne dass es zu deutlichen tetanischen Symptomen in anderen Muskeln gekommen wäre. Die Patientin litt ausserdem an starker Bronchitis und bekam durch das reichliche Bronchialsecret, welches sie wegen der Kiefersperre nur ganz ungenügend expectoriren konnte, so schwere Erstickungsanfälle, dass die Tracheotomie vorgenommen werden musste. Die Patientin konnte nach mehreren Wochen geheilt entlassen werden.

Ein dritter Fall betraf einen Kaufmann in mittleren Jahren, der aus einem Wagen, dessen Pferde durchgingen, herausgeschleudert worden war und sich eine complicirte Fractur und Luxation des linken Talus zugezogen hatte. Patient wurde sehr bald nach dem Unfall in die Klinik aufgenommen. Resection des ganzen Talus, gründliche Desinfection der Wunde mit Sublimat, Drainage, Naht, Jodoformverband, Schiene. Vollständig aseptischer Wundverlauf, an einer Stelle der Naht schmale Randgangrän. Am 10. Tage nach der Verletzung beginnende Symptome von Trismus und Tetanus. Die Wunde am Fuss ist geheilt, mit Ausnahme der kleinen gangränösen Randstelle, welche in Lösung begriffen ist und unter sich gute Granulationen zeigt. Namentlich in dem verletzten Fuss treten starke Zuckungen auf. Resection des N. tibial. ant. sowie der erreichbaren Hautäste des N. peron. superficial. ohne jeden Erfolg. Tod am 21. Tage nach der Verletzung bei einer Temperatur von 42,4°.

Eine Frau starb 14 Tage nach ausgeführter Ovariotomie an Tetanus. Der Stiel war intraperitoneal behandelt worden; die Bauchwunde war bereits per primam vollkommen geheilt.

Die übrigen Fälle von Tetanus boten hinsichtlich ihrer Aetiologie nichts Bemerkenswerthes dar. Entweder handelte es sich um stark vernachlässigte und verunreinigte Rissquetschwunden, welche in einigen Fällen zur Blosslegung von Sehnen und Knochen geführt hatten, oder aber um kleine, oberflächliche Excoriationen, welche als Ursache des Starrkrampfes angenommen werden mussten. Auch der Verlauf der Krankheit bot in diesen Fällen keine Abweichungen von dem gewöhnlichen Bilde, so dass wir auf eine Wiedergabe der Krankengeschichten verzichten. Erwähnt sei nur noch, dass von den 15 Tetanusfällen überhaupt nur 5 während des Aufenthaltes in der Klinik erkrankten, während die übrigen 10 Patienten bereits mit mehr oder weniger schweren Symptomen von Wundstarrkrampf aufgenommen wurden.

Es sei nun gestattet, die 5 Fälle von Wundstarrkrampf nach localen Erfrierungen hier etwas genauer aufzuführen.

1. Johann Hörar, 33 Jahre, Handarbeiter. Aufgenommen 14. November 1879. Gestorben 24. November 1879.

Patient hat sich auf der Wanderschaft die Füsse erfroren. Trotzdem marschirte er noch 2 Tage 8—10 Stunden täglich ruhig weiter, ohne besondere Schmerzen zu empfinden.

Status praesens: Mittelgrosser, gut genährter Mensch. Innere Organe ohne nachweisbare Abnormitäten. Der rechte Fuss ist stark geschwollen und geröthet. Die Zehen sind zum grossen Theil schwarz verfärbt, mit Blasen bedeckt und sondern eine stinkende Jauche ab.

Der linke Fuss ist geschwollen und etwas geröthet. Starke, nicht besonders schmerzhafte Schwellung der Femoraldrüsen beiderseits.

18. November. Kein Fieber, keine Schmerzen. Die Schwellung und Röthung des rechten Fusses hat abgenommen. An allen Zehen demarkirende Eiterung.

22. November. Die gangränösen Partien haben sich zum grössten Theil abgestossen; der üble Geruch der Secrete ist weniger stark; die Wunden sind mit guten Granulationen bedeckt.

23. November. Gestern Abend bemerkte Patient beim Essen, dass er den Mund schlecht öffnen könne; dies verlor sich aber bald und Patient fühlte sich vollkommen wohl. In der Nacht wiederum Gefühl von Spannung in der Kiefermusculatur.

Heute Morgen Temperatur 36,8. Puls und Respiration normal. Patient ist vollkommen klar, klagt über geringe Schmerzen in den Kaumuskeln. Der Mund kann nur wenig geöffnet werden. Die Masseteren und Sternocleidomastoidei fühlen sich hart an. Geringe Nackenstarre, erschwertes Schlucken.

11 Uhr: Starke Nackenstarre. Haut leicht schwitzend.

12 Uhr: Opisthotonus. Starker Schweiss.

6 Uhr: Temperatur 37,8, Puls 72, Respiration 20. Starker Opisthotonus. Mm. recti stark contrahirt, Extremitäten frei.

10 Uhr Abends: Schlucken sehr erschwert.

24. November früh: Patient hat in der Nacht zwei suffocatorische Anfälle von je $^1/_2$ Minute Dauer gehabt. Im Uebrigen keine Aenderung.

Vormittag 11 Uhr: Kurz nach einem sehr heftigen, über 2 Minuten dauernden Erstickungsanfalle tritt der Tod ein.

Die Therapie bestand in diesem Falle in grossen Gaben von Acid. salicyl. per os und per clysma, sowie in subcutanen Morphiuminjectionen.

Bei der Section fand sich Folgendes: Die oberen und mittleren Phalangen des rechten Fusses sind ihrer Haut verlustig gegangen und zeigen eine gut granulirende Wundfläche.

Stauung in sämmtlichen Körperorganen; starke Milzvergrösserung. Gehirnsubstanz von mittlerem Blutgehalt, zeigt ebensowenig wie die Medulla oblong. irgend welche Besonderheiten. Die betreffenden Nerven der unteren Extremität normal.

2. August Bauer, 27 Jahre, Handarbeiter. Aufgenommen 28. Januar 1881. Gestorben 29. Januar 1881.

Patient hat sich vor 14 Tagen beim Steinladen die Hände erfroren. Die Spitzen der Finger sollen allmählich schwarz geworden

sein, dann hat sich die Oberhaut abgestossen. Patient fühlte sich ganz wohl bis gestern Abend, wo ihm eine nicht schmerzhafte Schwerbeweglichkeit des Kiefers auffiel. Er war jedoch noch im Stande, Brod zu kauen und zu schlucken, wenngleich langsamer als gewöhnlich. Patient schlief die Nacht ganz gut; als er heute früh erwachte, vermochte er die Kiefer nur noch ganz wenig von einander zu entfernen und bemerkte Steifigkeit und erschwerte Bewegung im Nacken.

Status praesens: Kräftig gebauter, musculöser Mann. Temperatur 37,5, Puls 120, Respiration 24.

Am Gesicht des Patienten fällt der eigenthümlich gespannte, etwas verzerrte Ausdruck auf, verbunden mit Starrheit der Züge. Pupillen mittelweit, reagiren. Die Masseteren fühlen sich schon von aussen stark gespannt an. Die Zahnreihen können nicht mehr als knapp 2 Cm. von einander entfernt werden. Patient klagt über Schwerbeweglichkeit der Zunge, welche ihm das Sprechen und Schlucken erschwert. Die Zunge kann nur $^1/_2$ Cm. vor die Zähne vorgestreckt werden. Die Schlingmusculatur selbst scheint frei zu sein. Am Hals fällt namentlich eine starke Gespanntheit des M. cucullaris auf. Ausser Beugung und Streckung ist auch die Drehbewegung stark beeinträchtigt. Auch die übrigen Nackenmuskeln fühlen sich in hohem Grade gespannt an; nur die Muskeln an der Vorderseite des Halses sind weich. Der Thorax wird in geringen Excursionen starr gehoben. Die Intercostalräume fühlen sich hart an. Lungen und Herz normal.

Die Musculatur des Abdomens stark gespannt. Man fühlt ganz deutlich jede Inscriptio tendinea des Rectus, sowie die sehnige Ausstrahlung des Obliquus extern. Von Eindrückbarkeit des Leibes ist keine Rede.

Urinentleerung und Stuhlgang normal.

Untere Extremitäten gut beweglich, ohne Abnormitäten.

Obere Extremitäten: An beiden Händen ist mit Ausnahme des linken Daumens an sämmtlichen Fingern Frostgangrän bis zur Mitte der 2. Phalanx eingetreten. Daselbst gute Demarcationslinie. Die gangränösen Theile sind mumificirt, schwarz, trocken. Keine tetanische Starre.

Abends 11 Uhr: Respirationskrampf, der fast $^1/_2$ Stunde währte. Patient ist danach stark benommen, mit Schweiss bedeckt, athmet sehr mühsam. Puls 140.

29. Januar früh 2 Uhr: Zweiter Respirationskrampf. Früh 6 Uhr stellt sich bei einer Temperatur von 39,5 und einem Puls von 172 ein dritter Respirationskrampf ein, welchem Patient rasch erliegt. Bei diesem letzten Krampfe waren auch die unteren Extremitäten betheiligt.

Temperatur $^1/_2$ Stunde post mortem 40,2.

Die Behandlung bestand in diesem Falle ausschliesslich in grossen Dosen Morphium per os und subcutan.

Die Section ergab Gangrän der betreffenden Fingerpartien bis auf den Knochen. In der Mitte der 2. Phalanx Demarcationslinie.

Lungenödem. Anämisches, sehr schlaffes Herz, Gehirn und Rückenmark, sowie die Nerven der oberen Extremitäten zeigen nichts Besonderes.

3. Heinrich Plondke, 60¾ Jahre, Weber. Aufgenommen 8. Februar 1882. Gestorben 2. März 1882.

Patient wurde mit Frostgangrän zweiten Grades an den Zehen des einen Fusses ins Krankenhaus aufgenommen. Die Behandlung bestand, wie in allen derartigen Fällen, in Hochlagerung der Extremität und feuchten antiseptischen Umschlägen. Am 28. Februar, nachdem sich die Wunden bereits gereinigt hatten, entwickelten sich sehr rasch Trismus und Tetanus, denen Patient am 2. März erlag.

(Die genaue Krankengeschichte dieses Falles konnte leider nicht aufgefunden werden.)

Section: An den Zehen des rechten Fusses verschiedene kleinere und grössere Hautdefecte, an deren Stelle sich gut granulirende Wundflächen vorfinden. Innere Organe, namentlich auch Gehirn und Rückenmark, sowie die Nerven an den unteren Extremitäten normal.

4. Friedrich Winter, 49 Jahre, Handarbeiter. Aufgenommen 26. October 1882. Gestorben 6. November 1882.

Patient, welcher die letzte Woche in einem Strohfeimen zugebracht hat, bemerkte vor 14 Tagen eine Erschwerung beim Kauen und Schlucken; seit 2 Tagen sollen Hals und Beine steif geworden sein. Patient, welcher namentlich die Nächte sehr stark gefroren haben will, hat sich in der letzten Zeit keinerlei Verletzung zugezogen.

Status praesens: Mittelgrosser, leidlich genährter Mann.

Temperatur 37,4, Puls 90, Respiration 16, frei. Gesichtsmuskeln sämmtlich gespannt. Deutliche Härte der Kaumuskeln. Die beiden Zahnreihen können höchstens 1½ Cm. von einander entfernt werden.

Starre der Hals-, Nacken- und Rückenmusculatur; Spannung der Bauchmuskeln.

Obere Extremitäten normal. Untere Extremitäten in Streckstellung starr.

Eine Wunde ist nirgends zu finden. An den unteren Extremitäten einige, ganz oberflächliche Narben von alten Kratzstellen herrührend. Beide Füsse „halberfroren", blauroth, geschwollen.

Beinahe alle 3 Minuten ein Krampfanfall mit deutlichem Opisthotonus und deutlicher Spannung der Bauchmuskeln. Thoraxmuskeln frei, keine Respirationskrämpfe.

Nachmittag: Krämpfe in der Ruhe seltener. Schlucken sehr erschwert. Ernährung durch Schlundsonde.

Abends: Schlundsondirung durch Mund und Nase misslingt wegen Spasmus der Schlundmusculatur. Vorsichtige Ernährung mit dem Löffel und per clysma. An einzelnen Zehen hat sich die Haut blasig abgehoben.

27. October. Temperatur 37,4, Puls 96, Respiration 20, frei. Seit gestern 0,08 Morphium subcutan. Kopf etwas freier beweglich, Nacken- und Bauchmusculatur noch sehr starr. Sehr hoher Zwerchfellsstand.

28. October. Geringe Besserung. Krampfanfälle seltener. Schlucken geht leichter.

29. October. Krampfzustände entschieden besser. Mund kann dreiquerfingerbreit geöffnet werden. Noch auffallende Starre der unteren Extremitäten.

30. October. Temperatur 39,5, Puls 100, Respiration 30. Spasmen im Gleichen. Rechts hinten unten leichte Dämpfung, bronchiales Athmen.

31. October. Temperatur anhaltend über 39,0. Spastische Symptome etwas besser. Erscheinungen von Seiten der Lunge im Gleichen. Bronchitisches Sputum. Brandblasen an den Zehen in Abheilung.

2. November. Temperatur bis über 40,0. Keine besondere Aenderung.

3. November. Temperatur 40,2, Puls 90, Respiration 30. Die Spannung der Muskeln hat überall sehr abgenommen; nur die unteren Extremitäten sind noch absolut starr und können selbst mit grosser Kraft im Knie nicht gebeugt werden. Die Symptome von Seiten der Lungen zeigen keine besondere Zunahme.

5. November. Bedeutende Abnahme der Kräfte. Zeitweise Deliriren. Zunehmende Lungeninfiltration. Muskeln kaum noch gespannt, mit Ausnahme der Musculatur der unteren Extremitäten, welche noch vollkommen starr ist.

6. November. Unter Zunahme der Schwäche Tod. Temperatur post mortem 40,2. Von Medicamenten hatte Patient nur Morphium in grösseren Dosen erhalten.

Die Section ergab auch in diesem Falle keinerlei für den Tetanus charakteristische Symptome. Die Lungen zeigten in beiden unteren Lappen Lobularinfiltrate; im linken unteren Lappen ausserdem eine etwa nussgrosse, umschriebene Gangränstelle. Fibrinöse Pleuritis links unten. Lungenödem.

5. Karl Langrock, 20 Jahre, Handarbeiter. Aufgenommen 17. Febr. 1886. Gestorben 21. Februar 1886.

Patient hat sich vor circa 5 Wochen eine leichte Erfrierung an den Zehen zugezogen. Die Frostblasen platzten bald auf und liessen kleine, leicht nässende Stellen zurück.

2 Tage vor der Aufnahme ins Spital bemerkte Patient beim Kaffeetrinken und Essen, dass er den Mund nicht so weit wie gewöhnlich öffnen könne, und dass das Kauen erschwert sei. Dazu kamen bald Schmerzen an der Innenfläche beider Oberschenkel, welche das Treppensteigen erschwerten. Am nächsten Tage zeigten sich die gleichen Beschwerden, Mittags stellten sich auch Genick- und Brustschmerzen ein, der Bauch wurde hart, das rechte Bein steif. Gegen Abend stellten sich ruckweise Zuckungen des ganzen Körpers ein.

Status praesens: Patient ist mittelgross, etwas schwächlich gebaut. Temperatur 37,5, Puls 108, Respiration 28. Sensorium frei, kein Kopfschmerz, kein Schwindel. Pupillen gleich weit, reagiren gut. Ausgeprägter Risus Sardonicus. Mund kann nur $1^1/_2$ Cm. weit geöffnet werden. Kopf auffallend nach hinten gebeugt, Nackenmusculatur starr. Halswirbel nicht druckempfindlich. Thorax gut gebaut, Musculatur, namentlich links, stark angespannt. Herz und Lungen ohne Besonderheiten. Bauchdecken straff gespannt. Wirbelsäule opisthotonisch gekrümmt, so dass die Hand bequem zwischen Rücken und Unterlage durchgeführt werden kann.

Obere Extremitäten normal. Untere Extremitäten zeigen eine straff gespannte Musculatur. An den Zehen beiderseits theils blasige, mit schmutziggelber Flüssigkeit erfüllte Abhebungen der Epidermis, theils unbeträchtliche Excoriationen.

19. Februar. Temperatur 38,0—38,6. Häufige, sehr schmerzhafte Zuckungen, die sich theilweise auf den schwächsten Reiz auslösen. Heftige Schmerzen in der Musculatur beider Oberschenkel. Bauchdecken zeitweise etwas weicher, Nacken- und Rückenstarre dagegen stärker. Harnmenge 600, spec. Gew. 1030, kein Eiweiss.

20. Februar. Temperatur bis 39,0, Puls 135. Vermehrter Harndrang. Harn dunkel, rothbräunlich, sehr stark sedimentirend. Spec. Gew. 1030. 1/4 Volumen Eiweiss. Enthält mässig reichliche granulirte Cylinder, keine weissen und rothen Blutkörperchen, dagegen Hämoglobin. Gegen Abend Herzschwäche, sonstige Erscheinungen im Gleichen.

21. Februar. Harn bietet dieselben Erscheinungen. Anhaltende Herzschwäche, vorübergehende Collapserscheinungen. Krampferscheinungen im Gleichen. Trotz reichlichster Analeptica Abends Tod.

Die Therapie in diesem Falle bestand zunächst in grösseren Dosen Salicylsäure, später in Opium per os und Morphium subcutan.

Bei der Section fanden sich zahlreiche petechiale Blutungen im Pericardium, ganz vereinzelte Blutungen im Endocardium, vereinzelte petechiale Blutungen unter die Pleura pariet. und visceral. Vereinzelte ganz umschriebene Verdickungen der Pleura; keine Verwachsungen; keine Infiltration. Zahlreiche petechiale Blutungen in das Mediastinalbindegewebe. Nieren nicht vergrössert, zeigen mikroskopisch in den Harnkanälchen verschiedenfache Ablagerungen von gelblichen Hämoglobinschollen. Milz, Leber normal. Eigenthümlich blasse Färbung der Hirnpyramiden. In der Substanz des Gehirn und Rückenmarks, sowie in den Häuten desselben keine Blutungen, ebensowenig auch in den Nervenscheiden der unteren Extremitäten.

Wenn wir unsere fünf Fälle im Anschluss an die Mittheilungen von Gueterbock kurz analysiren, so finden wir, dass auch unsere Patienten, entsprechend dem bedeutend häufigeren Vorkommen von Erfrierungen bei Männern, sämmtlich dem männlichen Geschlecht angehörten. Das Alter unserer Patienten schwankte von 20 bis zu fast 61 Jahren. Zusammen mit den Gueterbock'schen Fällen würde also die Altersgrenze von 9—61 Jahren schwanken, was wohl darauf hinauskommt, dass das Auftreten von Tetanus nach localen Erfrierungen in jedem Alter möglich ist.

Betreffs der sonstigen Bedingungen der Entwicklung des Tetanus nach localen Erfrierungen schliesst sich Gueterbock der Ansicht von Bardeleben an, dass der Wundstarrkrampf fast ausschliesslich nur schwere und schwerste Formen der Erfrierung — 4. und 5. Grad der Eintheilung von Fremmert und Luppian — complicirt, und hebt ferner hervor, dass es sich in allen hierher gehörigen

Fällen von Tetanus nur um Erfrierung der unteren Extremitäten handelte. „Erfrierungen an den Händen und Fingern spielen hier so wenig wie bei anderen Gelegenheiten eine wesentliche Rolle, und ist namentlich hervorzuheben, dass die Patienten, deren Erfrierungen an den Füssen mit Tetanus complicirt wurden, keine Zeichen der Einwirkung des Frostes auf die obere Extremität boten." In unserem Fall Bauer trat der Tetanus im Anschluss an Erfrierung 4. resp. 5. Grades der Finger ein; die unteren Extremitäten waren vollkommen frei von Frosterscheinungen. Warum Erfrierungen an den Händen und Fingern gegenüber den gleichen Affectionen an den Füssen und Zehen so ganz bedeutungslos sein sollen, ist nicht recht einzusehen. Dass Tetanus auch bei Erfrierungen der Finger eintreten kann, ergibt der oben genauer mitgetheilte Fall; dass der Starrkrampf bei Erfrierungen der Hände und Finger verhältnissmässig so viel seltener auftritt als bei Erfrierungen an den unteren Extremitäten, erklärt sich wohl am einfachsten daraus, dass erstere nur sehr selten einen höheren Grad erreichen. In weitaus den meisten Fällen handelte es sich an den Händen und Fingern um Erfrierungen 1. Grades, also nur um mehr oder minder andauernde Hautröthe und Schwellung ohne Verletzungen der Hautdecke. Ferner ist doch hierbei die auffallende Thatsache zu beachten, die namentlich auch von Billroth hervorgehoben wird, dass sich der Starrkrampf besonders oft an Verletzungen der Extremitäten, namentlich der Hände und Füsse anzuschliessen pflegt, während Verletzungen höher oben an den Extremitäten und am Rumpf, auch wenn sie viel bedeutender sind, sich seltener mit Tetanus compliciren.

Auch was den Grad der Erfrierung anbelangt, so zeigen unsere Fälle Ausnahmen gegenüber dem von Gueterbock gesammelten Material. Bei seinen Fällen handelte es sich mit einer einzigen Ausnahme, wo die Erfrierung nur die ganze Dicke der Haut betraf, stets um den 4. oder 5. Grad der Erfrierung. Unter unseren Fällen sind nur zwei, in welchen die Erfrierung solche hohe Grade erreicht hatten. Bei beiden Patienten, Hörar und Bauer, entwickelte sich der Tetanus in dem Stadium der fortschreitenden Demarcation. In den anderen drei Fällen konnte nur eine Erfrierung 2. Grades constatirt werden: Blasenbildung mit Blosslegung des Rete Malpighi ohne consecutive Gangrän. Hierin ist nichts Besonderes zu finden, da sich der Tetanus, wie alle Autoren hervorheben, so häufig gerade an ganz minimale, von dem Patienten und oft auch vom Arzte gar nicht weiter beachtete Verletzungen anschliesst.

Drei von unseren Fällen wurden bereits mit ausgesprochenen Symptomen von Trismus und Tetanus in die Klinik aufgenommen; in zwei Fällen entwickelten sich dieselben erst, nachdem die Patienten bereits längere Zeit im Spital gelegen und die Froststellen sich auf dem Wege der Heilung befanden. Was die Zeit anbelangt, welche seit der Erfrierung bis zum Ausbruche des Starrkrampfes verging, so schwankte dieselbe in den Gueterbock'schen Fällen von 4—18 Tagen, in unseren Fällen von 4—30 Tagen.

Die pathologisch-anatomische Untersuchung ergab in unseren Fällen keinerlei irgendwie charakteristische Symptome. Namentlich zeigten sich Gehirn und Rückenmark, sowie die zu den erfrorenen Partien hinziehenden Nerven ohne Abnormitäten.

Interessant sind die bei dem Kranken Langrock gefundenen petechialen Blutungen im Pericardium, Endocardium, in der Pleura und in dem Mediastinalbindegewebe. Dieselben lassen sich wohl am einfachsten durch die Schwere der Infection erklären; dass dieselben ihre Entstehung den starken Muskelcontractionen verdanken sollten, erscheint namentlich deshalb unwahrscheinlich, weil in der Muskelsubstanz selbst keinerlei Blutungen zu finden waren.

Die Symptome bei unseren Tetanusfällen waren im Grossen und Ganzen die gleichen, wie sie sich auch bei Tetanus aus anderen Ursachen finden. Den Beginn bildeten stets Erscheinungen von Trismus, nur in einem Falle traten gleichzeitig mit denselben ziehende Schmerzen im Bereiche der afficirten unteren Extremitäten auf.

Die erfrorenen Extremitäten zeigten nur bei dem Kranken Winter ganz besonders starke tetanische Starre und Krämpfe der Muskeln, welche auch, nachdem sich alle anderen tetanischen Erscheinungen gebessert hatten, unverändert bis zum Tode fortbestehen blieb. Bei den übrigen Kranken zeigten die Extremitäten, auch die mit Erfrierung behafteten, ganz geringe oder — wie namentlich bei dem Kranken Bauer mit Frostgangrän der Finger — überhaupt keine tetanische Starre. Von den oberen Extremitäten wird es namentlich von Rose[1]) betont, dass die Muskeln derselben niemals einen tetanischen Contractionszustand im Starrkrampfe einnehmen. Auch Herr Geh. Med.-Rath Thiersch hat, wie ich einer mündlichen Mittheilung verdanke, noch niemals in einem Falle von Tetanus die oberen Extremitäten ergriffen gesehen.

Von besonders auffälligen Symptomen in unseren Fällen verdient wohl nur noch der Harnbefund in dem Falle Langrock

1) Chirurgie von Pitha-Billroth. I. 2. I. 3. S. 10.

eine kurze Besprechung. Die dunkle, rothbräunliche Färbung des Harns, die starken Niederschläge und das hohe specifische Gewicht sind Symptome, welche in jedem schweren Falle von Tetanus, namentlich im Endstadium beobachtet werden. Die durch die brettharte Spannung der Bauchmuskeln bedingte mangelhafte Entleerung der Blase, die meist ungenügende Zufuhr von Flüssigkeiten, sowie endlich die hochgradigen Schweisse der mit Tetanus behafteten Kranken erklären hinreichend diese Saturation des Harns. Auch dass der Harn von Tetanuskranken Eiweiss und Cylinder enthält, ist schon öfters beobachtet worden und wohl als Folge der schweren Circulationsstörungen zu erklären, die hauptsächlich kürzere Zeit vor dem Tode auftreten.

Dagegen steht die Beobachtung von Hämoglobinurie im Verlaufe des Tetanus bisher wohl einzig da. Wenigstens war es mir nicht möglich, in der mir zugänglichen Literatur eine analoge Beobachtung aufzufinden. Unser Patient Langrock zeigte die beiden letzten Tage vor dem Tode in dem Urin ziemlich reichlich Hämoglobin sowohl in unregelmässig gestalteten Körnchen als auch in zusammengeballten cylindrischen Formen. Auch die spectroskopische Untersuchung des Harns ergab die für Hämoglobin charakteristischen Absorptionsstreifen. Es liegt wohl am nächsten, die Ursache der Hämoglobinurie in diesem Falle in denselben infectiösen Schädlichkeiten zu suchen, welche auch den Tetanus hervorgerufen haben, d. h. die Hämoglobinurie nach Tetanus in Analogie zu bringen mit dem schon mehrmals beobachteten Vorkommen derselben bei Scharlach, Typhus, Malaria und Lues. Die Prämisse zu dieser Annahme ist freilich die, dass wir den Wundstarrkrampf nach Roser, Billroth, Strümpell u. A., sowie nach den neueren experimentellen Untersuchungen von Nicolaier[1]) als eine Infectionskrankheit betrachten. Die vielen Thatsachen, welche zu dieser Annahme drängen, sind in neuerer Zeit ganz besonders von Strümpell[2]) hervorgehoben worden.

Die grösste Stütze findet diese Annahme durch die Experimentaluntersuchungen von Rosenbach, über welche derselbe auf dem diesjährigen Chirurgencongress berichtet hat, wenn sich auch einzelne Symptome und namentlich die Reihenfolge derselben beim Wundstarrkrampf des Menschen und bei dem künstlich erzeugten Tetanus der Thiere noch nicht in vollkommenen Einklang bringen lassen.

---

1) Deutsche med. Wochenschrift. X. 52. 1884.
2) Archiv für klin. Medicin. XXXV. 1. S. 14.

Bezüglich der Entstehung der Hämoglobinurie in diesem Falle könnte man noch an eine toxische Wirkung der Salicylsäure denken. Bekanntlich ist nach grösseren innerlichen Dosen dieses Mittels öfters Albuminurie und in einigen seltenen Fällen auch leichte Hämaturie beobachtet worden; Mittheilungen über das Vorkommen von Hämoglobinurie sind mir freilich bisher nicht bekannt geworden. Doch lässt eine kurze Bemerkung von Chirone[1]), welcher nach seinen Versuchen an Thieren die toxische Wirkung der Salicylsäure und Salicylate auf eine mehr oder minder energische Zersetzung des Hämoglobins zurückführen zu müssen glaubt, immerhin die Möglichkeit zu, dass grössere Gaben von Salicylsäure auch beim Menschen einmal Hämoglobinurie hervorrufen können. In unserem Falle war die verabreichte Menge von Salicylsäure — 7,0 Grm. innerhalb 48 Stunden — freilich eine verhältnissmässig so geringe, dass an eine derartige Aetiologie der Hämoglobinurie wohl nicht zu denken ist. Dagegen sprechen ferner nicht nur unzählige Fälle von acutem Gelenkrheumatismus, wo bedeutend grössere Gaben von Salicylsäure ohne eine derartige Nebenwirkung verabreicht wurden, sondern auch der von Wunderlich[2]) veröffentlichte Fall von „rheumatischem" Tetanus, bei welchem innerhalb 18 Tagen 53,5 Grm. Acid. salicyl. innerlich gegeben wurden, ohne dass es zu derartigen Intoxicationserscheinungen gekommen wäre.

Der Verlauf des Starrkrampfes war in vier unserer Fälle ein acuter oder peracuter, wie es auch Gueterbock in der Mehrzahl seiner Fälle gefunden hat. Eine Ausnahme macht nur der Fall Winter, wo der Verlauf ein subacuter war und die Prognose etwas günstiger gestellt werden konnte, da die tetanischen Symptome langsam zurückgingen. Leider wurden unsere Hoffnungen durch eine Infiltration der Lungen — hypostatische und Schluckpneumonie — welche rasch zum Tode führte, zunichte gemacht. In den anderen Fällen war die Prognose von Anfang an ungünstig.

In therapeutischer Beziehung ist nur wenig zu erwähnen. Amputation des erfrorenen Gliedes oder Nervendehnung, resp. Nervenresection wurde in diesen Fällen nicht vorgenommen. Die Resultate, welche andere Autoren, sowie die Erfahrungen, welche wir in anderen Fällen von acutem Tetanus mit diesen eingreifenderen Operationen gesammelt haben, liessen uns davon abstehen. Von vornherein acut auftretende und verlaufende Fälle von Tetanus spotten bisher leider jeder Therapie, und wir müssen uns darauf be-

1) Canstatt's Jahresbericht. 1878. II. S. 407.
2) Archiv der Heilkunde. XVII. S. 5. 1876.

schränken, durch sorgfältige Pflege der Patienten und durch reichliche Darreichung von Narcoticis die Heftigkeit und Häufigkeit der Krampfanfälle zu lindern.

In den in der hiesigen Klinik überhaupt beobachteten Starrkrampffällen sind ausser der Amputation und den Nervenoperationen die verschiedensten Mittel angewandt worden, welche nur irgend eine Aussicht auf Erfolg darboten: Opium, Morphium, Chloralhydrat, Curare, Salicylsäure u. A. So wurde namentlich das Curare in einigen von Karg[1]) veröffentlichten Fällen in ausserordentlich grossen Dosen gegeben, welche zu länger anhaltender Lähmung der Respirationsmuskeln führten. Irgend welcher Einfluss auf die Krankheit selbst wurde auch von diesem nur in acuten Fällen von Tetanus angewendeten Mittel nicht beobachtet; die Patienten starben sämmtlich. Die wenigen Heilungsfälle von Tetanus, welche auf der hiesigen Klinik beobachtet wurden, betrafen sämmtlich mehr chronisch verlaufenden Starrkrampf und es ist äusserst schwer zu sagen, ob die dabei gegebenen Medicamente von irgend welchem Einflusse auf den günstigen Ausgang gewesen sind, da Heilungen derartiger milder Formen in einer ganzen Reihe von Fällen auch ohne jede operative und medicamentöse Einwirkung gesehen worden sind.

Vielleicht gelingt es in nicht allzuferner Zukunft, nachdem durch die Rosenbach'schen Untersuchungen die bacilläre Natur des Starrkrampfes ziemlich sicher constatirt worden ist, ein specifisches Mittel gegen diese furchtbare Krankheit zu finden. Eine Vergleichung mit anderen sicher parasitären Krankheiten lässt freilich diese Hoffnung vorläufig noch recht gering erscheinen.

Zur Vervollständigung der von Gueterbock beigebrachten Casuistik mögen noch die folgenden Fälle erwähnt werden, welche ich bei einer Durchsicht der Zusammenstellung über Tetanus von Knecht[2]) gefunden habe.

Schneider (Berliner klinische Wochenschrift. 1877. 43).

Patient mit Frostgangrän der unteren Extremitäten. Amputation nach Pirogoff. Am 5. Tage nach der Operation Trismus und Tetanus. Einen Tag später Dehnung der Nn. peroneus, tibial. und saphenus. Am nächsten Tage Dehnung der Nn. ischiad. und crural. mit vorübergehendem Erfolg, der auf Rechnung der Narkose kam. Am 3. Tage Tod.

Krause (Inaug.-Dissert. Breslau 1878).

40jähriger Mann mit Erfrierung der Zehen. Vor Eintritt der Demarcation Tetanus mit acutem Verlauf und raschem Uebergang auf die Respirationsmuskeln. Tod in 36 Stunden.

1) v. Langenbeck's Archiv. XXIX. 2.

2) Schmidt's Jahrbücher. 182. Bd. S. 15 und 19.

Krause (l. c.).
28jähriges Mädchen mit Erfrierung der Füsse. Tetanus mit asphyktischen Anfällen. Tod am 3. Tage.

Endlich sei auch noch bemerkt, dass Rosenbach seine neuesten Untersuchungen mit dem Blute eines Kranken angestellt hat, welcher im Anschluss an Frostgangrän der unteren Extremitäten von Tetanus befallen wurde.

Eine genauere Analysirung dieser Fälle erscheint wegen der spärlichen Angaben — die Originalarbeiten waren mir leider nicht zugänglich — unthunlich. Der Fall von Schneider ist wohl mit grösserer Wahrscheinlichkeit als Amputationswundstarrkrampf aufzufassen (s. Fall 13 und 14 bei Gueterbock).

Der Zweck der vorliegenden Mittheilung besteht nicht nur darin, festzustellen, dass die Annahme Gueterbock's von dem seltenen Vorkommen von Tetanus nach localen Erfrierungen bei dem Krankenmaterial der hiesigen chirurgischen Klinik eine Ausnahme erleidet, sondern hauptsächlich in dem Wunsche, dass auch andere chirurgische Kliniken einen Beitrag zu dieser Aetiologie des Tetanus liefern möchten. —

XXIX.

Die Behandlung der Skoliose mit Massage.[1])

Von

Dr. A. Landerer
in Leipzig.

Was ich Ihnen über Skoliose mitzutheilen habe, gehört vorwiegend in das Gebiet der Therapie. Doch sind einige theoretische Vorbemerkungen zum Verständniss der therapeutischen Folgerungen unerlässlich. Zur Theorie der Skoliose etwas zu sagen, hat sein Missliches. Kein Moment, an das sich überhaupt nur denken lässt, ist nicht schon für Aetiologie und Theorie der Skoliose verwerthet worden; keines, das nicht auch seine Widerlegung gefunden hätte. Trotz dieses beständigen Wechsels der Meinungen, der häufigen Wiederkehr alter Anschauungen in neuer Form und Gestalt sind doch gewisse Fortschritte in der Lehre von der Skoliose gemacht und einige feste Punkte gewonnen worden, welche kaum mehr bestritten werden und von welchen aus man, mit einiger Aussicht auf Erfolg, weiter bauen kann.

Das Wichtigste ist die Ueberzeugung, dass die Skoliose eine Belastungsdeformität ist, eine Ansicht, welche unser Verständniss namentlich durch die Analogie mit anderen einfacheren Belastungsdeformitäten, z. B. dem Genu valgum, fördert.

Dann ist grössere Klarheit in die Frage gekommen durch die principielle Abtrennung einer Reihe von Skoliosen, welche mit der Skoliose im engeren Sinn, der „habituellen" Skoliose, nichts zu thun haben, der statischen, empyematischen, rheumatischen, traumatischen und anderen Formen. Wenn wir die habituelle Skoliose als eine Belastungsdeformität ansehen und auf diese Anschauung unser therapeutisches Verhalten — dies ist ja schliesslich doch die Hauptsache — gründen wollen, so ist es unumgänglich nothwendig, die muthmassliche Entstehungsweise dieser Belastungsdeformität sich klar zu machen. Nur dann ist eine ursächliche Behandlung möglich. So

1) Auf dem 15. Congress der deutschen Gesellschaft für Chirurgie wurde eine kurze und eben deshalb etwas fragmentarische Mittheilung über denselben Gegenstand gegeben.

einfach wie beim Genu valgum ist es natürlich nicht, die Entwicklung einer Rückgratsverkrümmung zu erkennen. Bei diesem braucht man nur einem Bäckerlehrling an seiner Mulde, einem angehenden Kaufmann hinter dem Ladentisch oder einem halbschlafenden Kellnerburschen, der am Buffet lehnt, zuzusehen, wie sie mit seitlich eingeknickten Beinen dastehen, um die Entstehung dieser Belastungsdeformität zu verstehen. Es ist ohne Weiteres klar, dass es im Wesentlichen die Schwere ist, welche — unterstützt durch dieses oder jenes begünstigende Moment — Gelenke und Knochen in falsche Richtung drängt und zu anomalem Wachsthum veranlasst.

Bei der Wirbelsäule sind die Verhältnisse viel complicirter und die Analogie mit den übrigen Belastungsdeformitäten trifft nicht in jedem Punkte zu.

Vor der Betrachtung des Pathologischen ist die physiologische Frage zu erörtern, welches Moment oder welche Momente es sind, welche die Wirbelsäule in der Norm in ihrer Stellung erhalten.

Kein Zweifel, dass es hier neben der Schwere vorwiegend, ja eigentlich ausschliesslich um die Musculatur sich handelt. In welcher Weise diese wirkt, darauf lassen Sie mich in aller Kürze eingehen. Wir müssen zu diesem Zweck auf die Ausbildung der normalen Krümmungen zurückgreifen. Beim Neugeborenen ist die Wirbelsäule ein gerader Stab. Setzen Sie ein Kind in den ersten Lebensmonaten aufrecht, so biegt sich die Wirbelsäule einfach bogenförmig nach hinten aus, der Kopf sinkt nach vorn auf die Brust. Der Schwerpunkt des Kopfes und des Rumpfes liegt nach vorn von der Wirbelsäule, also muss sie sich gleichmässig nach hinten convex ausbiegen. Es entsteht eine Totalkyphose (Fig. 1).

Halten Sie das Kind schief auf dem Arm oder kommt durch irgend eine Ursache eine schiefe Haltung zu Stande, so entwickelt sich, so lange der Stab gerade ist, eine gleichmässige Ausbiegung nach der Seite, die bekannte „Totalskoliose“ kleiner Kinder, gerade wie wenn Sie einen gewöhnlichen Stab von oben nach unten zusammendrücken.

Mit der Entwicklung der medianen oder sagittalen Krümmungen, der bekannten S-Krümmung ändert sich die Sache. Dieselbe wird bekanntlich mit der allmählichen Anpassung an die aufrechte Haltung in Verbindung gebracht. Sie entwickelt sich aus der kindlichen Totalkyphose.

Diese Umwandlung ist nach folgender Betrachtung, die ich bisher eigentlich noch nirgends in dieser bestimmten Form ausgesprochen gefunden habe, leicht verständlich. — Die Brustwirbelsäule bleibt nach

vorn concav wie beim Kinde, die Hals- und Lendenwirbelsäule werden nach vorn convex, und zwar durch locale Gründe (Fig. 2).

Das obere und untere Ende der Halswirbelsäule sind durch eine, im Nacken angeordnete massige Musculatur, welche vom Kopf und den Halswirbeln zum Rumpfe geht, zusammengezogen. Der Zug dieser Muskeln führt den nach hinten convexen Bogen der Halswirbelsäule in einen nach hinten concaven über (Fig. 2, *M*). Unterstützt wird

Fig. 1.

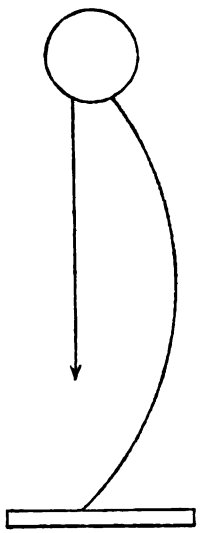

Fig. 2.

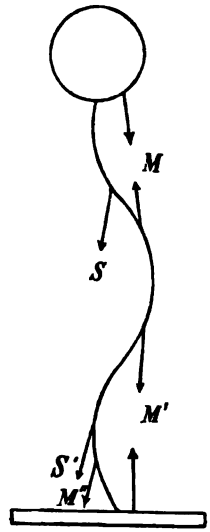

dieses Bestreben durch die Schwere. Die mittleren und unteren Theile der Halswirbelsäule tragen einen grossen, ja den grössten Theil des Gewichtes der Brust. — Die Brusteingeweide, selbst ein Theil der Baucheingeweide sind aufgehängt an der ersten und zweiten Rippe und dem von ihnen getragenen Theil des Sternums. Diese wieder werden gehalten und bei der Athmung gehoben durch die Mm. scaleni und so überträgt sich die Last des Thorax auf die mittleren und unteren Partien der Halswirbelsäule, wo diese Muskeln sich ansetzen (Fig. 2, *S*). Ich habe hiefür die exacten Beweise schon früher gebracht.[1])

Die Brustwirbelsäule bleibt nach hinten convex. Die Wirkung der Schwere, welche sie in dieser Richtung ausbiegt, wird durch die entgegengesetzte Wirkung der gerade hier nicht besonders mächtigen Rückenstrecker nur wenig modificirt. Ausserdem hat die Brustwirbel-

1) „Die Athembewegungen des Thorax." Archiv für Anatomie und Entwicklungsgeschichte. 1881. S. 272 u. f.

säule — in der Richtung, auf welche es hier ankommt, in der sagittalen — so gut wie nichts zu tragen; ein Zug nach vorn und unten, der sie nach vorn convex umkrümmen könnte, wird an ihr nicht ausgeübt.

Die Bauchwirbelsäule wird nach vorn convex. Die Muskelmasse, welche an ihrer Hinterfläche angeordnet ist, ist ungemein massig. Sie zieht die Enden des Bogens zusammen und formt so den nach hinten convexen Bogen in einen nach hinten concaven um (Fig. 2, *M'*). Die Lendenwirbelsäule trägt den grössten Theil der Eingeweide, die Mesenterien inseriren an derselben (Fig. 2, *S'*). An ihr setzen die Mm. psoates an; bei fixirtem Oberschenkel z. B. im Stehen, noch mehr beim Aufrichten üben sie an der Lendenwirbelsäule, namentlich ihren unteren Theilen, einen Zug nach abwärts (vgl. Fig. 2, *M''*) aus, ähnlich wie die Scaleni an der Halswirbelsäule.

Was diese Ausführungen beweisen sollen, das ist — wie ja bekannt — dass die normale S-Krümmung der Wirbelsäule entsteht durch das Zusammenwirken der Schwere und der Musculatur. Jene würde eine einfache bogenförmige Auskrümmung nach hinten bedingen, diese modificirt — allerdings auch zum Theil wieder durch die Schwere unterstützt — diese Totalkyphose und zwingt dieselbe in eine serpentine Krümmung. Beide sind bestrebt, die Wirbelsäule in ihrem Längenmaasse zu verkürzen. Nur wenn beide Momente in richtiger Weise zusammenwirken, kommt es zur Entwicklung der normalen Haltung. Stark ausgesprochene serpentine Krümmungen, namentlich tiefe Lendenlordosen finden Sie besonders häufig bei muskelkräftigen, stämmigen Leuten mittlerer oder kleinerer Statur. Bei langen schlaffen Leuten dagegen sind die serpentinen Krümmungen oft nur angedeutet. Sie bleiben lang, weil ihre Musculatur nicht kräftig genug ist, die Wirbelsäule zu verkürzen. Sie „halten sich" auch infolge dessen ganz anders; sie schonen ihre Musculatur, indem sie den Schwerpunkt möglichst nach hinten legen, den Oberkörper nach hinten überwerfen.

Anders d. h. weniger klar und einfach verhält es sich mit den seitlichen Biegungen der Wirbelsäule.

Vor Allem sind wir noch nicht einig darüber, ob es eine physiologische Skoliose gibt oder nicht. Es ist keine Frage, dass man bei vielen wohlgebildeten Männern und Frauen eine seitliche Ausbiegung der Wirbelsäule nicht oder nur in unbedeutendster Weise antrifft. Auch an klassischen Statuen habe ich sie meist vermisst. Im British Museum, im Louvre habe ich speciell darauf geachtet. Es ist auch für unsere Zwecke verhältnissmässig gleichgültig, ob man eine solche annehmen will oder nicht. Es kommt für uns einzig und allein darauf an, festzustellen, welche Momente die Wirbelsäule gerade halten und

sie an seitlicher Verbiegung hindern. Die Wirbelsäule balancirt aufrecht frei auf dem Becken wie ein gerader Stab. Gelegenheiten zu Biegungen nach den verschiedensten Richtungen hin sind genug gegeben, um so mehr, als dieser frei balancirende Stab an den verschiedensten Stellen mit verschiedenen nach den verschiedensten Richtungen hin wirkenden Gewichten belastet ist. — Die Aufgabe, einen so frei stehenden, ungleich belasteten Stab gerade zu halten, ist um so schwieriger, als er nicht aus einem einzigen Stücke solid gebaut ist, sondern aus einer grossen Anzahl beweglich miteinander verbundener Stücke von sehr verschiedener Festigkeit. Dies Aufgabe leistet nun die Musculatur des Rückens. Wie ein freistehender Mastbaum gerade gehalten wird durch eine Anzahl Haltetaue, mit welchen Sie ihn festspannen, so ist es auch mit der Wirbelsäule. Auch an ihr

Fig. 3.

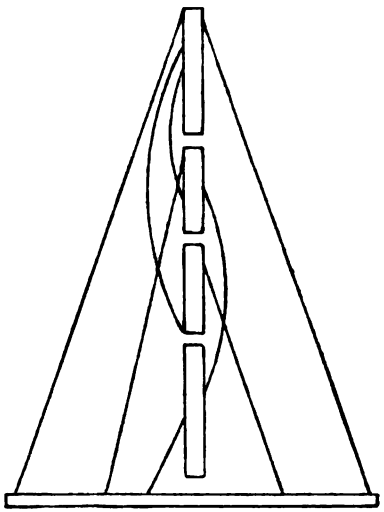

Schema der Wirbelsäule und der Rückenmuskeln (von hinten).

Fig. 4.

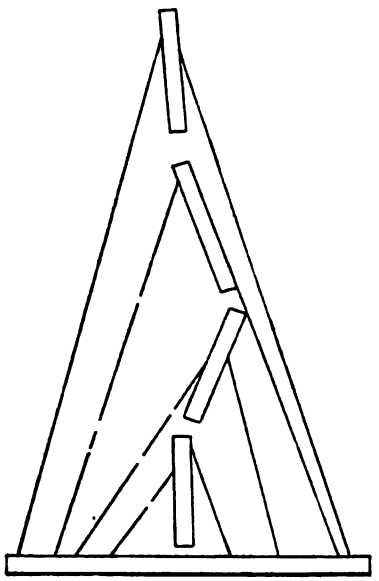

Skoliotische Wirbelsäule (von hinten).

setzen sich an all den Stellen, wo eine Ablenkung möglich ist, Haltetaue, die Muskeln, an; ihr Bau, ihre Wirkung ist um so verwickelter, je gegliederter der Bau der Wirbelsäule ist und nur von diesem Gesichtspunkte lässt sich der unendlich complicirte Bau der Rückenmusculatur verstehen. Es lässt sich verstehen, wie die einen Muskeln die einzelnen Wirbel zusammenzujochen haben, andere wieder den durch

die ersten festgestellten Stab im Ganzen zu halten bestimmt sind (Fig. 3, S. 561).

Wir können das Beispiel eines freistehenden Mastes noch weiter — auch für pathologische Verhältnisse — festhalten. Biegt sich ein solcher Baum nach irgend einer Seite hin aus, so ist das betreffende Haltetau schlaff geworden (Fig. 4, S. 561).

Stärkere Belastung in der Senkrechten macht allein noch keine seitliche Ausbiegung. So macht auch die Schwere, die Belastung allein, keine Skoliose, so lange die Musculatur normal ist. — In meiner Heimath Schwaben tragen Frauen und Mädchen schwere Lasten hohe Berge hinan nur auf dem Kopf, trotzdem ist die Skoliose gerade in der arbeitenden Klasse dort sehr selten, im Gegentheil man trifft ausschliesslich schön gewachsene Gestalten, allerdings zum Theil gedrungen.[1]) Die Mädchen von Capri, welche gleichfalls schwere Lasten auf dem Kopfe tragen, sind bekannt durch ihren tadellosen Wuchs. Die Uebung stählt gesunde Muskeln, dieselben sind kräftig genug, auch stärkeren nach der Seite treibenden Gewalten Widerstand zu leisten.

Eine kräftige Rückenmusculatur ist für eine normale Haltung der Wirbelsäule unerlässliche Bedingung. Für die Entstehung der wichtigsten Abweichung von der normalen Haltung — der habituellen Skoliose — lege ich nun den Hauptwerth auf die ungenügende Leistungsfähigkeit der Musculatur der Wirbelsäule. Dass eine solche bei skoliotischen Kindern vorhanden ist, dafür wäre der Beweis zu liefern, oder wenigstens diese Anschauung wahrscheinlich zu machen.

Häufig zeigt schon die unmittelbare Beobachtung, dass skoliotische Kinder eine sehr schlecht entwickelte Rückenmusculatur haben.

Die Wirbelsäule ist bei beginnender Skoliose enorm flexibel. Legen Sie dem Kinde die Hand mit leichtem Druck auf den Kopf, so biegt sich die Wirbelsäule sofort nach der Seite aus. — Drücken Sie etwas excentrisch, so können Sie die Wirbelsäule bald nach dieser, bald nach jener Seite skoliotisch sich ausbiegen lassen, bis die Knochen- und Bänderhemmung anfängt zu wirken. Von einer Feststellung der Wirbelsäule durch Muskelthätigkeit ist keine Rede.

Ich möchte diese enorme Beweglichkeit schon als die erste Er-

---

1) Es ist interessant, zu sehen, wie die Bauermädchen schwere Lasten, z. B. Heubündel sich auf den Kopf laden oder sich „aufhelfen“ lassen. Die Last wird auf Ruhebänke — mit einem zweiten Querstock in $^2/_3$ Menschenhöhe — oder durch Unterstützung Anderer bis zu dieser Höhe gehoben. Der Körper schiebt sich nun skoliotisch zusammengebogen unter die Last, um dann sofort kerzengerade in die Höhe zu schnellen.

scheinung der Skoliose ansehen, namentlich wenn sie mit flachem Rücken oder paralytisch hintenübergelegtem Oberkörper einhergeht.

Wie Schildbach z. B. mit Recht hervorgehoben hat, sind diejenigen Skoliosen die schlimmsten, welche bei ganz flachem Rücken entstehen, d. h. wo jeder sichtbare Einfluss der Musculatur auf die Haltung der Wirbelsäule fehlt, bei extrem schwacher Musculatur. — Wohl findet man auch hohle Rücken bei Skoliotischen und Solchen, welche Anlage dazu zeigen. Aber eine genaue Prüfung zeigt, dass es sich hier nicht um eine normale, ausgiebige Lendenlordose handelt. Um ihre schwache Musculatur zu schonen und zu entlasten, werfen diese Kinder den Oberkörper zurück, namentlich in der Brustkrümmung, welche dabei sich abflacht, in ihren unteren Theilen sogar nach vorn convex wird, ähnlich wie es bei Kindern mit Lähmung der Rückenstrecker beobachtet wird. Auch auf dieses Verhältniss der Brustwirbelsäule haben Hermann v. Meyer und Schildbach schon aufmerksam gemacht.

Dass bei der Autopsie von Skoliotischen Atrophie und fettige Entartung der Rückenmusculatur gefunden wurde, namentlich auf der concaven Seite, ist bekannt.[1])

Die Schwäche der Rückenmusculatur ist überhaupt eine viel häufigere Erscheinung, als man anzunehmen gewohnt ist. Man braucht nur darauf zu achten und man wird sie überall finden, in chirurgischen Krankenzimmern vielleicht weniger, als auf Phthisikerstationen, noch mehr aber im täglichen Leben, auf der Strasse, im Ballsaal u. s. w., jene lang aufgeschossenen schmalen, muskelschlaffen Figuren mit ganz plattem Rücken und wenig kräftigen bammelnden Bewegungen. Wer einen scharfen anatomischen Blick hat, wird häufig schon leichte Anomalien des Schulterstandes finden. Wir sind aber nicht gewöhnt, auf diesen Punkt unsere Aufmerksamkeit zu richten. So kritisch unser Auge für Schiefstand der Schulter, für die seitlichen Ausbiegungen der Wirbelsäule ist, so bescheiden sind die Ansprüche von Publikum und Arzt den medianen Krümmungen der Wirbelsäule gegenüber. Nur in der neuesten Frauenmode finde ich

1) Während des Niederschreibens dieser Zeilen bekam ich einen in dieser Beziehung äusserst instructiven Fall in Behandlung. Bei einem 45jährigen Herrn hatte sich binnen eines halben Jahres eine typische hochgradige, serpentine Skoliose nach rechts entwickelt, mit starker Differenz des Schulterstands. Die genaue elektrische Untersuchung, welche Herr Prof. Strümpell die Güte hatte vorzunehmen, ergab nur eine — anscheinend periphere — totale Atrophie des linksseitigen Erector trunci. — Eine solche Beobachtung hat den Werth eines Experiments (Fig. 4).

eine Andeutung des Gefühls, dass gut entwickelte Mediankrümmungen nothwendig, dass eine tiefe Lendenlordose schön ist. Sie bildet dieselbe künstlich in der sogenannten Tournüre.

Auf welchem Wege die Muskelschwäche zur wirklichen Skoliose und schliesslich zur „fixirten" Skoliose führt, ist ohne Mühe verständlich.

Sitzt oder steht der Muskelkräftige auch schief, weicht seine Wirbelsäule von ihrer normalen Haltung ab, so sind deshalb seine Wirbelknochen auf der eingebogenen Seite noch lange nicht so fest aufeinandergepresst, dass dadurch Circulations- und Ernährungsstörungen im Knochen gesetzt würden. Der entgegengesetzte Muskel hält die Knochen immer in der nöthigen Distanz. — Beim Muskelschwachen dagegen sinken sie aufeinander — bei irgend längerer Belastung — und bleiben aufeinandergedrückt, bis sie sich schliesslich deformiren und verschieben.

Die Momente, welche man bisher als „Ursachen" der Skoliose bezeichnete — schiefe Haltung, ungleiche Belastung und dergleichen — mögen ihre Bedeutung insofern behalten, als sie die Richtung bestimmen, nach welcher sich die schwache Wirbelsäule verbiegt und verdreht. — Ist einmal eine leichte seitliche Ausbiegung eingetreten, so schreitet die Deviation in dieser Richtung fort.

Zu Gunsten der myogenen Natur der habituellen Skoliose spricht auch das Verhalten der sogenannten statischen Skoliose. Bekanntlich fixiren sich die Skoliosen bei Coxitis, Genu valgum etc. nie, oder erst spät, trotzdem die Wirbelsäule ja auch fast constant schief gehalten wird. — Die Musculatur ist hier normal, oft sogar sehr kräftig. Auch der normale Knochen gibt — vorausgesetzt dass er normal belastet ist — dem falschen Zuge oder Drucke immer nach, wie wir dies bei Gelenkaffectionen, paralytischen Contracturen u. s. f. oft beobchten können. Wenn es also bei der statischen Skoliose nicht zur Knochendeformirung kommt, so weist es darauf hin, dass der Knochen eben nicht übermässig belastet und gepresst ist, dass die sich entgegenspannende Musculatur diesen starken deformirenden Druck nicht zu Stande kommen lässt. Aus diesem Grunde „fixiren" sich statische Skoliosen nicht so leicht.[1])

Lassen Sie mich das bisher Gesagte zusammenfassen in die Sätze:

Für die normale Haltung der Wirbelsäule ist eine normal functionirende Musculatur wesentliche Bedingung.

---

1) Es ist wohl kaum nöthig zu bemerken, dass ich für manche Formen der Skoliose, z. B. die rhachitischen, die Bedeutung der Knochenveränderung in ihrem vollen Umfang anerkenne.

Die habituelle Skoliose ist eine Belastungsdeformität, deren letzte Ursache die Schwäche der Rückenmusculatur ist.

Die Behandlung hat an der Musculatur anzusetzen.

Ich beschloss, die Probe auf die Richtigkeit meiner Anschauungen zu machen, und ich darf wohl sagen, dass dieselbe bestätigend ausgefallen ist.

Die Musculatur ist bei der Behandlung der Skoliose immer berücksichtigt worden. Die Uebung der Rückenmusculatur durch gymnastische Bewegungen ist schon lange in die Therapie eingeführt. Sie ist der beste und eigentlich allein von wahrem, dauerndem Erfolg begleitete Theil derselben.

Bekanntlich können wir aber durch zweckmässige Massage die Muskeln in ihrer Ernährung und Leistungsfähigkeit ganz anders beeinflussen, weit raschere und intensivere Wirkung erzielen als durch Gymnastik. Ich begann daher vor circa 2½ Jahren Skoliosen mit Massage der Rückenmusculatur zu behandeln.

Es gelang mir auch, Skoliosen ersten Grades durch alleinige Massage (Klopfen) der Musculatur in wenigen Monaten dauernd zu heilen. — Für schwerere Fälle sah ich mich aber bald veranlasst, noch andere Eingriffe hinzuzufügen, welche man allerdings schliesslich auch noch als „Massage" bezeichnen kann. Es sind dies Bewegungen, geeignet, den abnorm geformten Thorax möglichst zu seiner normalen Form zurückzuführen. Man kann dieselben als „Redressement" bezeichnen.

Ich bin so allmählich zu folgender Behandlungsweise geführt worden. Natürlich vermag die Beschreibung die unmittelbare Anschauung nicht ganz zu ersetzen.

Das Kind liegt, bis unterhalb der Darmbeinkämme entkleidet, auf dem Bauch auf einer Matratze, die Arme nach vorn gestreckt. Nun werden die Rückenstrecker beiderseits ca. 5—8 Minuten lang, erst leise, dann immer kräftiger geklopft mit dem Kleinfingerballen der Hand, elastisch, aus dem Handgelenk, von der Insertion am Becken bis hinauf zum Halse. Die concave Seite wird dabei stärker dran genommen als die convexe. Auch die seitlichen Rumpfmuskeln werden, namentlich soweit sie in irgend welcher Beziehung zur Wirbelsäule stehen, jedoch weniger energisch geklopft. Dann werden die Rückenstrecker, mit ziemlich senkrecht gestellten Fingern, gestrichen.

Nach dieser Bearbeitung, welche mehr der Musculatur gilt, kommen Handgriffe, welche besonders auf das Skelet, Wirbelsäule und Brustkorb wirken sollen (Redressement). Sie haben eine gewisse

Aehnlichkeit mit den bekannten Rotations- und Torsionsbewegungen, welche schon bisher in der Skoliosenbehandlung eine gewisse Rolle gespielt haben. Zunächst wird auf die Dornfortsatzreihe eingewirkt. Theils durch Streichen von unten nach oben, theils durch unmittelbares Herüberschieben nach der concaven Seite hin suche ich die Krümmung auszugleichen und den Bogen zur geraden Linie zurückzuführen. Die unmittelbare Wirkung ist oft ganz augenfällig und es ist die veränderte Stellung der Dornfortsätze nach der Einwirkung selbst dem Laien deutlich bemerkbar. — Dann kommen die Rippen an die Reihe. Die eingedrückten Theile des Thorax auf der concaven Seite werden herausgehoben, die hervortretenden auf der convexen niedergedrückt. Zu diesem Zweck werden die Hände flach aufgesetzt; die eine drückt streichend, von der Wirbelsäule um die Brust nach vorn gleitend, die ausgewichene vorgetriebene Seite nieder, zu gleicher Zeit hebt die andere Hand, von der Vorderfläche der Brust nach der Wirbelsäule zurückgleitend, die eingebogene Seite nach hinten heraus. Wo eine Einbiegung auf der concaven Seite nicht deutlich ist, z. B. bei einem Rippenbuckel in den oberen Thoraxpartien werden nur die vorgetretenen Theile niedergedrückt. Wo die unter dem Schulterblatt liegenden Rippen besonders betheiligt sind und die Folge dieser Veränderung, das hässliche Abstehen des Schulterblattes, zu beseitigen ist, lässt man dieselben durch Vorwärtsschieben des Schulterblattes frei legen. Diese Manipulationen werden zum Theil besser im Stehen, als im Liegen, in aufrechter oder vorwärts gebeugter Stellung vorgenommen. Gerade für diesen Theil der Behandlung lassen sich feststehende Regeln nicht aufstellen. Keine Skoliose gleicht durchaus der anderen, so kann auch die Behandlung keine schematische sein, sondern muss jedem Falle einzeln angepasst werden. Ein gut geschultes anatomisches Auge, ein gewisser therapeutischer Instinkt und die Erfahrung dessen, der sich viel und mit Neigung mit diesen Erkrankungen beschäftigt, müssen hier zum Richtigen leiten und werden den Erfolg sichern.

Schliesslich kommen noch active Uebungen der Rückenstrecker. Das Kind wird an den Rand des Tisches vorgeschoben und hebt sich — während die Hände leicht gehalten werden — durch active energische Contraction der Rückenstrecker aus der horizontalen Stellung in die nach hinten stark (bis fast rechtwinklig) abgebogene (vgl. Busch, Allg. Orthopädie etc. S. 166 und Abbildung 10).

Als Schluss lasse ich meist noch — am Sayre'schen Triangel — das Kind sich 5—10 mal selbst suspendiren. Im Hange bleibt die der höher stehenden Schulter entsprechende Hand die tiefer stehende.

In letzter Zeit habe ich in geeigneten Fällen — nachdem die Behandlung etwa 3—4 Wochen gedauert — zur activen Kräftigung der Rückenmusculatur die Kinder einige Male täglich 5—10 Minuten lang einen mit 3—5 Kgrm. belasteten Korb auf dem Kopf tragen lassen. Die der tieferstehenden Schulter entsprechende Hand hält den Korb.

Massirt wird in der Regel einmal täglich; doch ist in schweren Fällen und wo ein rascher Erfolg erstrebt wird, auch zweimaliges Massiren pro die zulässig.

Im Princip ist diese Behandlung von der bisherigen gymnastischen eigentlich nicht verschieden. Sie geht nur einen Schritt weiter als diese, und was die Gymnastik durch active Uebung der Muskeln, durch häufig wiederholte reducirende Stellungen des Kranken langsam und stückweise zu erreichen sucht, das erstrebt die Massagebehandlung auf directem Wege und durch die Hand des Chirurgen. Schon nach wenigen Massagen fühlt sich das Kind im Rücken kräftiger und sicherer und fängt damit selbst an, sich besser zu halten (vgl. Fall 11). In leichten Fällen ist schon nach 10—12 Massagen eine deutliche Besserung zu erkennen. Unmittelbar nach der Bearbeitung ist die Wirkung schon sehr früh, selbst dem Laien augenfällig, doch verliert sich die Besserung der Stellung und Haltung anfangs binnen Kurzem wieder, um erst allmählich eine dauernde zu werden.

Die so behandelten Fälle sind folgende:

1. W. N., 12½ Jahre alt, Handwerkerssohn. Rechte Schulter steht in ruhiger Stellung zwei Querfinger über der linken. Wirbelsäule weicht in dem Brusttheil 2 Cm., im Lendentheil ca. 1½ Cm. von der Senkrechten ab. Rechtes Schulterblatt ziemlich stark abstehend, ebenso rechte Brustseite deutlich nach hinten ausgebogen. Beim Vornüberbeugen gleicht sich die Deformität nicht völlig aus. Beginn der Behandlung (nur Klopfen der Rückenmuskeln) Juni 1884. Kommt erst täglich 3 Monate lang, dann ein halbes Jahr 3 mal wöchentlich, schliesslich 1 mal wöchentlich. Schon nach einem halben Jahr war die Deformität fast nicht mehr zu sehen. Am Ende der Behandlung waren die beiden Brusthälften völlig gleich, ebenso der Schulterstand. Nur bei genauester Untersuchung liess sich in vornübergebeugter Haltung an den mittleren Brustwirbeln eine Spur von seitlichem Abweichen erkennen. Der Junge hält sich sehr schön und straff. Die Heilung ist — nachdem die Behandlung seit Mai 1885 ausgesetzt ist — erhalten geblieben (April 1886).

2. M. H., 13½ Jahre, Schriftsetzerstochter. Linksseitige leichtere Skoliose, linke Schulter steht 1½ Querfinger höher, Wirbelsäule etwa 1½ Cm. von der Medianlinie abweichend. Schulterblatt ziemlich stark abstehend. Thorax wenig deform. Binnen 3 Monaten regelmässigen Massirens bildet

sich die Deformität vollständig zurück; ist, wie mehrere Controluntersuchungen zeigen, seit 1½ Jahren geheilt geblieben.

3. Luise R., 14 Jahre, Commistochter aus P. Starke Skoliose nach links. Wirbelsäule weicht 3 Cm. ab. Linke Schulter über 2 Finger höher. Linkes Schulterblatt steht stark ab. Linke Thoraxseite stark nach hinten vorgetrieben. Im Vornüberbeugen und in Suspension ändert sich die Deformität nur wenig. Kommt wegen der Entfernung nur 1—2mal die Woche. Auf Wunsch der Eltern ein leichtes elastisches Gypscorset angelegt. Nachdem das Corset allmählich unbrauchbar geworden, ein neues nicht angelegt wurde, kommt das Kind 3mal die Woche und die Besserung nimmt nun rascher zu. Der Schulterstand ist normal, der Rippenbuckel wesentlich gebessert. Behandlung zur Zeit wegen Verziehens der Eltern ausgesetzt.

4. W., Bäckerssohn aus R., 4½ Jahre alt. Eine Schwester von 14 Jahren hochgradig skoliotisch. Seit 1½ Jahren eine schnell zunehmende, serpentine, rechtsseitige Skoliose; Differenz des Schulterstands 2 Querfinger. Rechte Brusthälfte stark nach hinten vorspringend. Wirbelsäule weicht 2 Cm. in dem Brusttheil von der Medianlinie ab. In Suspension nicht völlig ausgeglichen. Der Mutter wird die Massage gezeigt und auf Wunsch ein leichtes Gypscorsetchen angelegt. Nach 14 Tagen, während das Gypscorset fertig gestellt, also nicht benutzt wird, schon deutliche Besserung. Die vorgebuchtete rechte Thoraxhälfte steht schon wesentlich von dem in extendirter Stellung angelegten Corset ab. — Wird von der Mutter weiter massirt und hat sich trotz der unvollkommenen Behandlung noch wesentlich gebessert wie eine erneute Untersuchung nach einem halben Jahr zeigt.

5. H. B., 13½ Jahre alt, Kaufmannstochter aus L. Hereditäre Skoliose. Vater skoliotisch, Mutter nur leicht. Eine 23jährige Schwester trotz aufmerksamer zweckmässiger langjähriger Behandlung in hohem Grade skoliotisch, ebenso ein 21jähriger Bruder. — Das Kind selbst zeigte im 7. Lebensjahr die ersten Anfänge von Skoliose und ist seither ununterbrochen in Behandlung namhafter orthopädischer Specialisten gewesen. — Der Erfolg war eine Verlangsamung der Verschlimmerung. — Langaufgeschossenes, muskelschlaffes, anämisches Mädchen. Skoliose der Brustwirbelsäule nach rechts. Lenden- und Halswirbelsäule ziemlich normal. In den untersten Brustpartien biegt die Dornfortsatzreihe plötzlich scharf nach rechts aus, um in der Höhe des 6.—7. Brustwirbels 2½—3 Cm. von der Medianlinie nach auswärts zu verlaufen. In den oberen Brusttheilen kehrt sie etwas langsamer zum medianen Verlauf zurück. Rechtes Schulterblatt steht stark vor, Umfang der rechten Brusthälfte über der Mamilla 5—6 Cm. grösser als links. Rechte Schulter steht 1½—2 Cm. höher als links. In Suspension und im Vornüberbeugen ist die Deformität nur wenig besser. Patientin trägt einen Geradehalter, der wohl die Schulterhöhe etwas corrigirt, auf die Haltung der Wirbelsäule keinen Einfluss hat. — 19. August 1885 Beginn der Behandlung. Schon nach zwölf Massagen wird von der Mutter Besserung bemerkt. Dieselbe schreitet regelmässig vorwärts. Nach 8 Wochen stehen die Schultern gleich. Patientin ist noch in Behandlung. Auch die Ungleichheit beider Thoraxhälften in fortschreitender Besserung und ist jetzt, mit Ausnahme eines leichten Abstehens des rechten unteren Schulterblatt-

winkels und eines geringen Tieferliegens der linken unteren Brustseite, nichts mehr zu bemerken.

6. S. G., 13½ Jahre alt, Kaufmannstochter aus L. Schon seit Jahren in Behandlung der verschiedensten hiesigen und auswärtigen Specialisten. Mässige serpentine Skoliose des ganzen Rückgrats, am stärksten im oberen Brusttheil nach links, daselbst auch Kyphose. Starker Rippenbuckel in der linken oberen Thoraxpartie. Beginn der Behandlung 30. September 1885. Nach einem Monat deutliche Verminderung der Kyphose, ebenso des Rippenbuckels. Auch das Schulterblatt, welches sehr stark abgestanden, in besserer Stellung. Nach 3 Monaten Deformität nicht mehr sichtbar; selbst in vornübergebeugter Stellung so gut wie nichts mehr zu sehen.

7. T., Frln., 19 Jahre alt, aus L. Leiden schon seit 10 Jahren bemerkt und jahrelang in specialistischer Behandlung. Serpentine Skoliose des Rückgrats, besonders ausgesprochen im oberen Brusttheil, wo die Dornfortsatzreihe über 1½ Cm. von der senkrechten abweicht. Daselbst auch starke Kyphose, welche der ganzen Kopfhaltung etwas Greisenhaftes verleiht. Ausgesprochene Vorbuchtung der rechten oberen Thoraxpartie nach hinten, starke Abhebung des rechten Schulterblattes hierdurch. Schon nach 4 Wochen ist der Rippenbuckel deutlich besser. Behandlung wegen einer intercurrenten Pneumonie zur Zeit unterbrochen; Zustand wesentlich gebessert.

8. E. M., 12 Jahre alt, Schmiedstochter aus L. Sehr graciles, mageres, schlaffes Mädchen. Mässige Skoliose des Brusttheils nach rechts. Entgegengesetzte Verbiegung im Lendentheil. Rechte Brusthälfte schon stark nach hinten ausgebogen, ebenso das rechte Schulterblatt stark abweichend. Wirbelsäule reicht im Brusttheil um 1½ Cm. ab von der Senkrechten. Rechte Brusthälfte um 3½ Cm. umfangreicher als links. Oberkörper stark nach hinten übergebogen. Beginn der Behandlung 3. September 1885. Langsame Besserung. — Januar 1886 geheilt; Bestand der Heilung im Mai constatirt.

9. S. L., 7 Jahre alt, Kaufmannstochter. Unbedeutende Skoliose nach rechts. Schlaffheit der Rückenmusculatur. Rücken stark nach hinten übergelegt. Von Anfang November 1885 bis Januar 1886 geheilt.

10. B. E., 7 Jahre alt, Handarbeiterstochter. Hochgradige Skoliose, namentlich starker Rippenbuckel nach rechts. Seit 2½ Jahren bemerkt. Differenz des Schulterstands 3½ Cm. Wirbelsäule weicht in dem Brusttheil 2½ Cm. von der Senkrechten ab, im Lenden- und Halstheil kaum 1 Cm. Rechte Thoraxhälfte 3½—4 Cm. grösseren Umfang als linke. Die rechte Thoraxpartie ist ungemein stark vorgetrieben, die linke tief eingeknickt. Ausgleichung in Suspension und vornübergebeugter Haltung nur unbedeutend. Beginn der Behandlung 28. Januar 1886. Ganz rapide Besserung. Schon nach 5 Wochen stehen die Schultern völlig gleich und die vorgebuchteten Rippenpartien sind nach achtwöchentlicher Behandlung soweit zurückgetreten auf der rechten Seite und links herausgeholt, dass im Stehen nur wenig von der Deformität mehr zu sehen ist. Im Vornüberbeugen ist das Vortreten der rechten Brusthälfte noch wohl bemerkbar, aber doch lang nicht so stark wie früher. Das Kind ist zweimal in ver-

schiedenen Stadien der medicinischen Gesellschaft zu Leipzig vorgestellt, und wurde dort die wesentliche Veränderung allseitig anerkannt. Auch auf dem 15. Congress der deutschen Gesellschaft für Chirurgie wurde dasselbe gezeigt mit einem Gypsabguss, welcher vor Beginn der Behandlung abgenommen war.

11. E. M., 14jähriges Mädchen. Hochgradige Skoliose dritten Grades, Abweichung der Brustwirbelsäule um 3 Cm. von der Mittellinie, Hals- und Lendenwirbelsäule ca. 2 Cm. Starke Verkürzung des Rumpfes, was namentlich an dem kurzen breiten Leib bei der Besichtigung von vorn auffällt. Die rechte Thoraxhälfte ragt gratförmig nach hinten hinaus, während die unteren Partien der linken Seite tief eingedrückt sind. Bemerkt ist die Verkrümmung im 5. Jahre und seit dem 7. Jahre steht das Kind in ununterbrochener Behandlung von Specialisten, hat alle nur denkbaren Corsets, Apparate u. s. f. getragen, in den letzten 3 Jahren täglich fast den halben Tag auf dem Streckbett gelegen, orthopädisch geturnt und dabei theils einen Nyrop'schen Apparat, theils ein Gypscorset getragen. Sie ist nicht im Stande, auch nur eine halbe Stunde ohne stützenden Apparat ausser Bett zuzubringen, da sonst die heftigsten Intercostalschmerzen auftreten, andererseits wird das jetzt gerade in der Pubertätsentwicklung begriffene Mädchen durch Corsets u. s. w. wieder erheblich genirt. An den verschiedensten Stellen schwere Druckmarken von getragenen Apparaten. Beginn der Behandlung 2. März 1886. Schon nach zweimaligem Massiren kann das Mädchen den ganzen Tag schmerzlos ohne den Nyrop'schen Apparat zubringen. Der Rippenbuckel tritt zusehends zurück; Schulterstand im April schon völlig gleich. Noch in Behandlung.

12. M. G., 18jähriges Dienstmädchen. Seit ca. 2 Jahren bemerkt, seit 2 Monaten soll die Verkrümmung rasch zugenommen haben, und es stellten sich neuralgische Beschwerden in den Intercostalnerven ein. Mittelgrosse, gutgenährte Person. Mässige Skoliose zweiten Grades nach rechts. Die Wirbelsäule, serpentin verborgen, weicht im Brusttheil 2 Cm. von der Medianlinie nach rechts ab. Differenz der Brusthälften, unterhalb der Mamma gemessen, 3 Cm. Namentlich in den oberen Thoraxpartien sind die Rippen nach hinten ausgebogen. Differenz des Schulterstands über 1 Querfinger. Beginn der Behandlung 10. März 1886. Keine Suspension. Schon nach der ersten Massage sind die neuralgischen Beschwerden verschwunden. Langsame Besserung. Im Anfang April eine Differenz des Schulterstandes nicht mehr zu bemerken. Der Rippenbuckel tritt zurück und im Mai ist eine Deformität kaum mehr wahrzunehmen.

13. W. E., 4 Jahre alt, Kaufmannssohn. Leichte serpentine Skoliose nach rechts, ersten Grades. Die Wirbelsäule überragt die Mittellinie im Brusttheil um 1 Cm. nach rechts. Die rechte Schulter steht reichlich einen Querfinger höher. In Suspension gleicht sich die Verkrümmung fast ganz aus. Auffällig ist eine constante Anspannung des rechten Levator anguli scapulae und des oberen Theils des M. cucullaris. Beginn der Behandlung 8. März 1886. Anfang Mai 1886 Deformität fast ausgeglichen.

14. H. B., 13jährige Kaufmannstochter. Seit etwa einem Jahr bemerkt die Mutter eine langsam zunehmende Schiefheit des Wuchses. Nicht sehr

hochgradige Skoliose im Brusttheil nach rechts, Abweichung von der Mittellinie 1½ Cm. Rechte Schulter steht 1—2 Querfinger höher. Thorax wenig deformirt. Doch gleicht sich die Skoliose in vorwärtsgebeugter Haltung nicht mehr ganz aus, also Uebergang ins zweite Stadium. Beginn der Behandlung 15. März 1886. Mitte April selbst in vornübergeneigter Haltung von der Deformität nichts mehr zu sehen.

15. C. M., 2½jähriger Schlossersson. Schon seit über einem Jahr skoliotisch und unter fortwährender Verschlimmerung mit Corsets und Nyrop'schem Apparat behandelt. — Rhachitische Skoliose nach links, namentlich im Brusttheil. Vorwiegend Rippenbuckel, die linke Thoraxhälfte springt stark nach hinten vor, Differenz des Umfangs gegen rechts 3 Cm. Wirbelsäule weniger deformirt. Schulterstand gleichfalls nur wenig verschieden. Starkes Abstehen des unteren Schulterblattwinkels. Zweifellose Rhachitis mässigen Grades. Deutlicher Rosenkranz. Beginn der Behandlung 18. März 1886. Erhält zugleich Phosphor. Mitte Mai eine ganz wesentliche Besserung zu constatiren. Noch in Behandlung.

16. H. T., 13jährige Anwalts Tochter, aufgenommen 1. April 1886. Seit 4 Monaten bemerkt. Mässige Skoliose nach rechts, welche sich jedoch beim Vornüberbeugen nicht ganz ausgleicht. Wirbelsäule weicht in dem Brusttheil 1 Cm. von der Medianlinie ab; Schulter steht reichlich einen Querfinger höher; Differenz der rechten Thoraxhälfte gegen links 4 Cm. In der Familie nichts von Skoliose. Beginn der Behandlung 1. Mai 1886. Mitte Mai Schulterstand beiderseits gleich. Die Deformität fast völlig ausgeglichen, nur ist die Haltung des Kindes noch etwas nach vorn übergebeugt.

17. W. Th., 8jähriger Buchhändlersson. Leichte Skoliose ersten Grades, nach rechts, mit einer Abweichung der Wirbelsäule im Brusttheil nach rechts um 1 Cm.; Differenz des Thoraxumfangs rechts gegen links 2½ Cm.; Schulterstand rechts ca. 1 Querfinger höher. In Suspension sich nahezu völlig ausgleichend. Bisher ohne Erfolg mit Nyrop'schen Apparaten, Geradehaltern u. s. f. behandelt. Beginn der Behandlung 11. April 1886. Mitte Mai schon völliger Gleichstand der Schultern, von einer Differenz der Brusthälften nichts mehr wahrzunehmen. Nur die Haltung ist noch eine etwas nach vorn übergebeugte.

18. B. K., 21jähriges Dienstmädchen. Leichte Skoliose nach links; Differenz des Schulterstandes 1 Querfinger. Brustwirbelsäule weicht 1½ Cm. von der Medianlinie nach links ab. In 4 Wochen wesentlich gebessert.[1])

---

1) Anmerk. (während des Drucks). Die mit dem Bleidraht abgenommenen Thorax- und Wirbelsäulenlinien dieser, sowie einer Anzahl weiterer, mir seitdem zugegangener Skoliosenkranken werde ich in einer weiteren statistischen Mittheilung veröffentlichen. Ebenso ist eine anatomische Arbeit über die Rückenmusculatur, welche meine von dem Bisherigen etwas abweichenden Anschauungen über die Function der Rückenmuskeln näher erläutern wird, mit Herrn Prof. W. Braune in Leipzig in Vorbereitung.

Auch schwere fixirte Skoliosen Erwachsener habe ich wegen schmerzhafter Muskelspannungen, Intercostalschmerzen u. s. w. auf speciellen Wunsch massiren lassen. Die Schmerzen sind meist prompt nach einigen Massagen verschwunden; die Haltung blieb natürlich unbeeinflusst.

Die Zahl der beobachteten Fälle ist eine kleine; der Erfolg jedoch ein so überraschender, meine Erwartungen so weit übertreffender, dass die Methode ihre Berechtigung gegenüber den bisher geübten damit dargethan hat. Dabei ist namentlich zu beachten, dass in keinem einzigen der behandelten Fälle eine — auch dem Laien bemerkbare — Besserung ausgeblieben ist, wenn sie auch je nach dem Alter des Leidens und des Patienten eine verschieden schnelle war. Ich lege weniger Gewicht auf die leichteren Fälle, namentlich Fall 1, 2, 8, 9, 14, 16 und 17. Wenn auch hier die Heilung auffallend schnell und prompt erfolgte, so sind dies doch Fälle, wo auch nach der bisherigen Therapie — namentlich orthopädisches Turnen — eine Besserung, wenn auch nicht völlige Heilung vielleicht noch möglich war. Anders in den schwereren Fällen — Fall 3, 5, 10 und 11. Hier hatte ich selbst — ohne jede Hoffnung auf wirklichen Erfolg, nur auf die Bitten der Patienten hin — die Cur begonnen. In einem Fall (5) war durch mehrjährige orthopädische Behandlung nur eine Verzögerung der Verschlimmerung erreicht. In Fall 7 hatte die Kranke auf jede Besserung längst Verzicht geleistet und war nur durch die Fortschritte der anderen Fälle — sie wurde wegen der Residuen einer Fractur zur gleichen Zeit mit den Skoliosen massirt — veranlasst worden, einen letzten Versuch zu machen. Dass in einer Altersperiode, wo das Skelet schon so consolidirt ist, noch irgend eine Umformung, auch nur innerhalb der bescheidensten Grenzen möglich wäre, hätte ich nicht gedacht. Ebenso ist es mit Fall 12 (18jähriges Mädchen). Ganz ohne Analogien ist eine solche Umänderung des Skelets durch Massage selbst in diesem Alter nicht. Es ist mir gelungen, in mehreren Fällen von schwerem sogenannten entzündlichen Plattfuss oder Tarsalgia adolescentium durch consequente und energische Behandlung der Musculatur der Sohle und des Unterschenkels nicht nur ein Verschwinden der Beschwerden, sondern eine völlige Umbildung des Fusses, eine Umwandlung des Plattfusses in eine fast normale Fussform, mit deutlicher Wölbung der Sohle herbeizuführen, selbst im 20. Jahre. Die Veränderung war so auffällig, dass sie auch Laien, den Patienten und ihren Angehörigen bemerkbar war.

Naturgemäss sind die Erfolge um so besser, je weniger vorge-

schritten der Fall ist, und es wird daher wie bisher unsere hauptsächlichste Aufgabe sein, Skoliosen in Behandlung zu nehmen, so lange sie das Stadium der sogenannten „mobilen" Skoliose nicht überschritten haben. Wenn wir dann in der Lage sind, sie prompt zu heilen, werden die schweren, der Therapie weniger zugänglichen Fälle auch seltener werden.

Sie werden mich fragen, wie sich diese Behandlungsweise zu der Verwendung von Apparaten, Corsets, Streckbetten und dergl. verhält. Ich schränke ihre Anwendung aufs Aeusserste ein. Ich bin weit davon entfernt, die Wirkung gut gearbeiteter Corsets zur Erleichterung der Beschwerden und Correctur der Haltung bei vorgeschrittenen Skoliosen zu unterschätzen. Bei Skoliosen, wo noch irgend eine Aussicht auf Besserung oder Heilung vorhanden, halte ich sie für direct contraindicirt. Indem man den Kindern Corsets, Gyps-Ledercorsets u. s. w. anlegt, überlässt man sie ihrem Schicksal. — So lange dieselben gut sitzende Corsets tragen, ist die Deformität mehr oder weniger verdeckt und die Eltern sind zufrieden. Lässt man dann nach einem halben Jahr vielleicht die Kinder einmal einige Zeit ohne Corset, so klatschen sie zusammen. Die Rückenmusculatur, welcher das Bischen Arbeit noch durch das Corset abgenommen war, ist so atrophisch geworden, dass sie gar nichts mehr zu leisten vermag. Wir sehen diese Atrophie der Musculatur ja bei anderen Verbänden oft genug. Schliesslich ist das Einschnüren in ein so enges starres Corset, mit der Beschränkung freier munterer Bewegung für die ganze Entwicklung der Kinder verhängnissvoll. Ich verbiete sogar oft das Tragen gewöhnlicher Corsets, namentlich wenn sie schon für den schiefen Wuchs angepasst sind. Die Kinder empfinden es dankbar als grosse Erleichterung, wenn sie aus ihrem Gefängniss erlöst werden; manche, die ohne Nyrop oder Corset keine halbe Stunde mehr in aufrechter Stellung zubringen konnten, können schon nach 2—3 Massagen die altgewohnte Stütze entbehren (s. Fall 11).

Sie werden mich ferner fragen, wie viel von der Methode zu erwarten ist, bis zu welchem Stadium von ihr Heilung oder Besserung zu erhoffen ist. Für eine endgültige Entscheidung dieser Frage genügt das Material, soweit es mir bisher zur Verfügung gestanden, nicht. Skoliosen ersten Grades sind in wenigen Monaten zu heilen. Fälle im Uebergang ins zweite und im zweiten Stadium verlangen eine Behandlung von ca. 1 Jahr. Entscheidend scheint hier das Alter zu sein; je weicher die Knochen noch sind, je eher nach der einzelnen Massage ein unmittelbarer Erfolg sichtbar wird, um so günstiger sind auch die Aussichten. In den schweren Formen dritten

Grades ist natürlich an eine wesentliche Umformung der Wirbelsäule und des Brustkorbes nicht mehr zu denken; doch habe ich, wie gesagt, auch bei erwachsenen Skoliotischen jene quälenden neuralgischen Beschwerden im Gebiete der Intercostalnerven nach einigen Massagen schwinden sehen, und auch noch jenseits des 20. Lebensjahres zweifellose Besserung der Thoraxform — bei leichteren Verbiegungen — erzielt.

XXX.

Besprechungen.

1.

C. Hueter's Grundriss der Chirurgie. Dritte Auflage, sorgfältig durchgesehen und überarbeitet von Prof. Dr. Hermann Lossen in Heidelberg. 2. Bände Lex. 8° mit 529 Abbildungen. Leipzig, Verlag von F. C. W. Vogel. 1885—1886. Preis 35 Mark.

Das vorliegende bedeutende Werk, dessen dritte theils „sorgfältig durchgesehene", theils überarbeitete Auflage wir mit Freuden begrüssen, ist in dieser Zeitschrift schon zu wiederholten Malen Gegenstand der Besprechung gewesen, und verweisen wir der Kürze halber auf diese Zeitschrift. Bd. XIV. S. 377. 1881, wo der allgemeine, auf Bd. XVIII. S. 581. 1883, wo eine Abtheilung des speciellen, und auf Bd. XX. S. 328. 1884, wo eine weitere Abtheilung dieses speciellen Theiles der 2. Auflage besprochen worden sind. Der Leser findet in den erwähnten Besprechungen unter Anderem auch Angaben über die Entstehung des Werkes.

Wer sich in seinem Leben bereits einmal mit der Ausarbeitung irgend eines Lehr- oder Handbuchs befasst hat, der weiss, wie schwierig es ist, das ungeheure Material des zu bearbeitenden Gebietes im engen Rahmen gleichartig und ebenmässig wiederzuspiegeln, sich in die Anschauungen nicht nur seiner selbst, sondern auch in diejenigen der zahlreichen Autoren und ferner in diejenigen der Leser seines Werkes hineinzudenken, das Wesentliche von dem Unwesentlichen zu scheiden, und endlich durch klare gefällige Darstellung zu fesseln und anzuregen.

Aber auch die Durchsicht und Ueberarbeitung fertiger Auflagen hat ihre besonderen Schwierigkeiten, zumal in einer so kurzlebigen Zeit, wie die unserige ist, in welcher täglich neue Anschauungen auftauchen, alte Ansichten bald rücksichtslos verdrängt, bald pietätvoll wieder hervorgeholt werden, wo der Kampf der Geister, und dies nicht zum geringsten Theil auf dem Gebiet der Chirurgie, heftiger denn je entbrannt ist. Man werfe nur einen Blick auf die Entwicklung der Mikroorganismenlehre und ihre Bedeutung für die Chirurgie, ferner auf die Anschauungen über Tuberculose, auf die Umwälzungen in der operativen Chirurgie der grossen Körperhöhlen, besonders der Bauchhöhle, und man wird obigen Satz nicht übertrieben finden.

Was wir nun dem vorliegenden Grundriss rühmend nachsagen können, ist die Klarheit der Schilderung, die kurze und dabei doch vollständige Darstellung, die zweckmässige Einschaltung vortrefflicher Abbildungen, die

Gleichmässigkeit der Bearbeitung der einzelnen Abschnitte und die Uebersichtlichkeit in der ganzen Anlage, die dem Leser die sofortige Orientirung ermöglicht und das Nachschlagen erleichtert. Das genaue Inhaltsverzeichniss, die Erklärungen der Abbildungen, ein sorgfältiges Namen- und Sachverzeichniss in jedem Bande und die genaue Fassung der Seitenüberschriften erhöhen den Werth des Werkes als Nachschlagebuch, und dabei ist hervorzuheben, dass die Verlagsbuchhandlung bemüht gewesen ist, das Werk durch eine vortreffliche Ausstattung, durch klaren correcten Druck und saubere Ausarbeitung der Abbildungen noch werthvoller zu machen.

Der erste Band, allgemeiner Theil, 500 Seiten mit 176 in den Text eingefügten Abbildungen, für sich allein zum Preise von 10 Mark käuflich, handelt in fünf Abtheilungen von der Verletzung und Entzündung, dem Wund- und Eiterfieber, der Geschwulstbildung, der Operations- und Instrumentenlehre und von der Verband- und Apparatenlehre. Die erste Abtheilung, „Verletzung und Entzündung", S. 1—178, behandelt zunächst die Entzündung im Allgemeinen, Definition, Aetiologie, Beziehungen der Fäulniss und der Mikroorganismen zur Entzündung, die experimentelle Erzeugung der Entzündung und die dabei auftretenden Veränderungen der Gefässe und Gewebe, die Eiterbildung, die klinischen Formen der Entzündung (seröse und sero-fibrinöse, eiterige, hämorrhagisch-eiterige, nekrotisirende [diphtheritische] Form), Phlegmone, Abscess, Furunkel- und Carbunkelbildung, die Bildung von Granulations- und Narbengewebe, normale und pathologische Vorgänge an Narben, die granulirende Entzündung und ihre Beziehungen zur Tuberculose und endlich die hyperplasirende Entzündung. Die Diagnose der Entzündung durch den Gefühls-, Gesichts- und Gehörsinn, durch locale und allgemeine Wärmemessung, durch Instrumente und dergleichen, ferner die Prognose und Ausgänge der Entzündung, die Prophylaxe und Therapie, Aseptik und Antiseptik, der antiseptische Verband und die sonstigen Mittel der Antiphlogose werden eingehend geschildert und alsdann die Entzündung der einzelnen Gewebe, der Haut, Fascien, Muskeln und Sehnen, Knochen, Gelenke, Blutgefässe, Lymphgefässe und Lymphdrüsen und der Nerven abgehandelt. — In der zweiten Abtheilung, „Wund- und Eiterfieber", S. 179—262, werden zunächst allgemeine Betrachtungen über die Fieber in der chirurgischen Praxis angestellt und dann die Fieberarten, die septicämischen, pyämischen, scrophulösen und tuberculösen Fieber besprochen. Der Begriff der phlogistischen und aphlogistischen (essentiellen) Fieber, die fiebererregenden Stoffe, das Wund- und Eiterfieber, die Temperaturmessungen, die Wärmeregulation, die wärmebeherrschenden Centren des Nervensystems, die experimentelle Herstellung der Fieber bei Kalt- und Warmblütern, der Nachweis der Kreislaufstörungen, die Betheiligung der einzelnen Gewebe und Organe, Betrachtungen über den Fiebertod, die Prognose und Therapie der Fieber bilden den Stoff der genannten allgemeinen Betrachtungen (S. 179—213), während den septicämischen Fiebern, der Aetiologie, den Symptomen, den klinischen Erscheinungen, der Prognose und Therapie der primären Wundfieber, der Wunddiphtheritis in ihren verschiedenen Formen, der Wundrose, Pyämie, Scrophulose und Tuberculose 50 weitere Seiten gewidmet sind. — Die dritte Abtheilung, „Geschwulstbildung", ist die kürzeste des ersten Bandes und handelt auf 26 Seiten von dem Wesen, der Systematik, der Aetiologie, der mechanischen Entstehung,

der Geschwulstbildung durch acute Entzündung (Granulation, Narbenkeloid, Elephantiasis), chronische Entzündung (Papillome, Polypen), der Syphilis als Ursache, den geschwulstbildenden Irritamenten, dem Einfluss des physiologischen Wachsthums, des Alters, der Erblichkeit, dem klinischen Verlauf, der Gutartigkeit und Bösartigkeit, der Diagnose, Prognose, dem Geschwulsttod und der Behandlung. — Die vierte Abtheilung, „Allgemeine Operations- und Instrumentenlehre", S. 291—446, schildert zunächst die elementaren Operationen, Methoden der Trennung der Gewebe durch Messer, Scheeren, Ligatur, Ecrasement, die thermische Trennung (Galvanokaustik, Thermokaustik), die chemische Trennung, Trennung durch Stich und Punction, sodann die Vereinigung der Gewebe durch die verschiedenen Nähte und erläutert den einschlägigen Text durch 50 Abbildungen. Dann folgen die Operationen zur Entfernung der Fremdkörper, Bemerkungen über Schussverletzungen und Entfernung der Projectile, endlich die Operationen an den einzelnen Geweben, der Haut, plastische Operationen, Geschwulstentfernungen, Abscesseröffnungen, Operationen an den Muskeln und Sehnen, Knochen und Gelenken, Blutgefässen, Nerven, die Amputationen und Exarticulationen. Zur Erläuterung des Textes dieser Unterabtheilung (Kap. 17—23) dienen 56 Abbildungen. Das Schlusskapitel bildet die Lehre von der Narkose und Anästhesie zum Zweck der Ausführung chirurgischer Operationen. — Die fünfte Abtheilung führt auf 32 Seiten mit 26 eingefügten Abbildungen in gedrängter Kürze die allgemeine Verband- und Apparatenlehre vor Augen.

Der zweite Band, specieller Theil, 1048 Seiten mit 353 Abbildungen, einzeln käuflich zum Preise von 25 Mark, zerfällt in fünf Abtheilungen, deren erste auf 233 Seiten mit 106 Abbildungen die chirurgischen Krankheiten des Kopfes, die zweite auf 178 Seiten mit 64 Abbildungen diejenigen des Halses, der Brust und der Wirbelsäule, die dritte auf 280 Seiten mit 86 Abbildungen diejenigen der Bauch- und Beckengegend, die vierte auf 124 Seiten mit 32 Abbildungen die Verletzungen und Krankheiten der oberen, die fünfte auf 233 Seiten mit 65 Abbildungen diejenigen der unteren Extremität abhandelt. Die erste der Abtheilungen enthält in 9 Kapiteln die chirurgischen Verletzungen und Krankheiten des Schädels und seiner Hüllen, der Weichtheile des Gesichts, der Lider, Wangen, Lippen, Nase, Kiefer, Zunge, des Gaumens, der Mandeln, des Rachens, Ohres und der Speicheldrüsen. — Die zweite und dritte Abtheilung, welche miteinander combinirt die Krankheiten des Halses und Rumpfes schildern, behandeln zunächst in 7 Kapiteln die Krankheiten des Kehlkopfs, der Luftröhre, Schilddrüse, Speiseröhre, der seitlichen Halsgegend, der Halswirbelsäule, der Weichtheile des Brustkorbes und der Brustdrüse, des Brustkorbes, der Pleura, Lungen, des Herzbeutels und der Brust- und Lendenwirbelsäule. Der Bearbeitung des letzten dieser Kapitel, namentlich der mechanischen Behandlung der Wirbelaffectionen, der Belastungsdeformitäten, besonders der Skoliose, ist grosse Sorgfalt zugewendet und die Errungenschaften der neuesten Zeit hervorgehoben. Dasselbe gilt von der in der dritten Abtheilung behandelten Bauchhöhlenchirurgie, den eiterigen Formen der Splenitis, Hepatitis, Nephritis, Pyelitis in ihren chirurgischen Beziehungen, von den Bauchhöhlengeschwülsten, der Chirurgie des Magens und Darmes, der Leber und Gallenblase, welche in den drei ersten Kapiteln der dritten Abtheilung geschildert

sind. Die fünf weiteren Kapitel behandeln die Hernien, die Krankheiten des Penis, der Harnröhre, der Blase und Prostata, der männlichen Geschlechtsorgane und der Beckenknochen nebst den sie bedeckenden Weichtheilen. — Die vierte und fünfte Abtheilung, welche wiederum combinirt sind und die Extremitäten behandeln, zeichnen sich durch höchst anschauliche Darstellungen und Illustrationen der Fracturen und Luxationen aus und erleichtern dadurch wesentlich das Verständniss und den Entstehungsmechanismus sowie die zur Heilung einzuschlagenden Wege. Ganz besondere Sorgfalt ist ferner den Krankheiten des Hüftgelenks und den angeborenen und erworbenen Verkrümmungen der Knochen und Gelenke gewidmet, deren specielles Studium Gegenstand der Orthopädie ist. So ist vor Allem die Schilderung der verschiedenen Fussverbildungen mustervoll.

Es würde zu weit führen und liegt auch nicht in dem Zwecke vorliegender Besprechung, die einzelnen individuellen Ansichten des Verfassers einer detaillirten Kritik zu unterwerfen; für uns kommt es vielmehr darauf an, den Lesern dieser Zeitschrift eine Uebersicht des in dem Werke enthaltenen Materials zu geben und darzuthun, welchen Eindruck die Lectüre desselben auf uns gemacht hat. Und dieser Eindruck ist, wie aus obiger Schilderung hervorgeht, ein so guter, dass wir den Grundriss sowohl Studirenden, als praktischen Aerzten, als auch Specialchirurgen angelegentlichst empfehlen können. Dass der Grundriss sich übrigens auch in seinen vorhergehenden Auflagen allgemeinen Beifalls seitens der Fachgenossen erfreut hat, geht allein daraus hervor, dass diese Auflagen so schnell vergriffen waren.

Strassburg i. E., 12. März 1886. Prof. Fischer.

2.

Ueber die Bedeutung der Bursa pharyngea für die Erkennung und Behandlung gewisser Nasenrachenraumkrankheiten. Von Dr. G. L. Tornwaldt in Danzig. Wiesbaden, J. F. Bergmann. 1885. 119 S.

Als Bursa pharyngea bezeichnet man eine in der Mittellinie des Rachendaches, an der unteren Grenze der Rachentonsille befindliche, beutelförmige Ausbuchtung, welche mit enger Oeffnung in den Nasenrachenraum mündet und unter normalen Verhältnissen etwa eine Tiefe von 1 und eine Breite von $^1/_2$ Cm. besitzt. — Tornwaldt untersuchte seit mehreren Jahren alle seine mit Erkrankungen der Ohren oder Respirationsorgane behafteten Patienten rhinoskopisch und constatirte in fast allen Fällen an der bezeichneten Stelle eine Oeffnung, in welche sich eine Sonde 2—10 Mm. tief hineinschieben liess. Auch von anatomischer Seite wird die Bursa pharyngea als ein regelmässig vorhandenes Gebilde aufgefasst. — Tornwaldt hat nun häufig pathologische Zustände dieser Bursa gesehen und unterscheidet den mit Hypersecretion einhergehenden Katarrh und die Cystenbildung. Ob eine an dem Rachendach vorhandene Secretanhäufung aus der Bursa stammt, lässt sich rhinoskopisch meist sicher feststellen. Sowohl die Hypersecretion, als die Cystenbildung der Bursa pharyngea machten sich durch die ge-

wöhnlich für den Nasenrachenkatarrh oder auch für die sogenannte nervöse Pharyngitis angegebenen localen Symptome bemerklich und weiter durch eine Anzahl von Begleiterscheinungen in Organen, welche mit der Gegend der Bursa in einem anatomischen und physiologischen Zusammenhange stehen. Von diesen Erscheinungen sind zu nennen: Hyperämie und Hyperplasie der Nasenschleimhaut, ferner Pharyngitis granulosa, welche nach erfolgloser directer Behandlung erst mit der Beseitigung der gleichzeitigen Erkrankung der Bursa zurückgingen. Weniger sicher war der Zusammenhang mit verschiedenen Ohrenleiden. Selten fehlten die Symptome des chronischen Magenkatarrhs, welche Tornwaldt ebenso wie die in einzelnen Fällen beobachteten Kehlkopfaffectionen als Wirkung des in die betreffenden Organe gelangten Secretes der Bursa aufzufassen geneigt ist. Directe Beziehungen zu bisweilen gleichzeitig vorhandenem Bronchialkatarrh, Husten (vom Pharynx ausgelöst), Asthma (besonders bei Cysten der Bursa), Brustschmerz, Kopfschmerz wurden durch das Verschwinden dieser pathologischen Zustände nach erfolgreicher Behandlung der Bursaaffectionen wahrscheinlich gemacht. — Die Hypersecretion und Cystenbildung der Bursa pharyngea sind als Folgezustände von einfachem Nasenkatarrh oder von eiterigen Katarrhen, wie sie nach Typhus und Diphtherie auftreten, zu betrachten. — In zwei Drittel seiner Fälle erzielte Tornwaldt nach kürzerer oder längerer Behandlung Heilung. Es kamen zur Anwendung: bei der Hypersecretion Arg. nitr. in Lösung oder in Substanz, auf die umgebende Schleimhaut und auf die Wand der Bursa (mittelst feiner Sonde) applicirt. Häufig musste die enge Oeffnung der Bursa mit dem Galvanokauter erweitert und die Wand kauterisirt werden. Die Cysten wurden ebenfalls galvanokaustisch gespalten und die dann folgende Secretion wie bei dem chronischen Katarrh behandelt. — Eine tabellarische Uebersicht der von dem Verf. in den Jahren 1883 und 1884 beobachteten einschlägigen Fälle (157 von Hypersecretion, 45 von Cystenbildung), 25 ausführliche Krankengeschichten und ein Literaturverzeichniss bilden die zweite Hälfte der Schrift. G. Ledderhose.

3.

Chirurgische Erfahrungen in der Rhinologie und Laryngologie aus den Jahren 1875—1885 von Dr. med. Max Schäffer in Bremen. Mit sieben Abbildungen. Wiesbaden, J. F. Bergmann, 1885. 100 S.

Verf. berichtet im Wesentlichen tabellarisch über sein sehr reichhaltiges chirurgisches Material der letzten 10 Jahre an Nasen-, Rachen- und Halskrankheiten und nimmt dabei Gelegenheit, einzelne interessante Fälle eingehender zu behandeln und sich über zahlreiche brennende Fragen in diesen Gebieten auszusprechen. — In dem den Nasenkrankheiten gewidmeten Abschnitte wird eine von dem Verf. construirte Löffelsonde aus Stahl oder Neusilber von 22 Cm. Länge abgebildet, welcher sich derselbe mit bestem Erfolge besonders zur Auskratzung der Nebenhöhlen der Nase bediente. — Gegenüber den Hack'schen Anschauungen über die von den Schwellkörpern der Nasenhöhle ausgehenden Reflexneurosen verhält sich Schäffer

etwas skeptisch: nach seinen Erfahrungen handelt es sich in den betreffenden Fällen nicht um eine Hyperplasie des cavernösen Gewebes sui generis, sondern um chronisch-hyperplastischen Nasenkatarrh. Cavernöses Gewebe, von welchem Reflexe ausgelöst werden können, befindet sich fast in der ganzen Nasenhöhle, nur erkrankt allerdings die untere Muschel am häufigsten. Ein so promptes Verschwinden der verschiedenen Reflexerscheinungen nach der galvanokaustischen Operation, wie es Hack beobachtete, sah Schäffer nur in seltenen Fällen. — Zur Entfernung der Neubildungen des Kehlkopfes empfiehlt Schäffer sehr warm die Voltolini'sche Schwammmethode, nach welcher mittelst eines kleinen in den Larynx eingeführten Schwammes die betreffende Neubildung durch Hin- und Herwischen und seitliches Andrücken beseitigt wird. — Der hohe Werth des Catheterismus des Larynx wird durch acht genauer mitgetheilte Krankengeschichten veranschaulicht, und Schäffer spricht sich sogar dahin aus, dass bei den verschiedenartigsten Larynxstenosen das häufigere Einführen der Schrötter'schen Hohlbougies einen vortrefflichen Ersatz für die Tracheotomie zu bieten im Stande sei. — Anhangsweise berichtet Schäffer über günstige Resultate, welche er mit der Elektrolyse als Mittel zur Beseitigung bezw. Verkleinerung von Strumen und Halslymphomen erzielte. Er behandelte 7 Fälle von Struma — 4 davon mit ausgesprochenen Symptomen des Morbus Basedowii — und 5 Fälle von Lymphomen am Hals auf diese Weise.

G. Ledderhose.

4.

Zur Chirurgie der Harnorgane. Sechs Vorträge, gehalten im Royal College of Surgeons in London von Henry Thompson. Mit 25 Abbildungen. Autorisirte deutsche Ausgabe von Dr. E. Dupuis. Wiesbaden, Verlag von J. F. Bergmann, 1885. 162 Stn. 8°.

Durch die Uebersetzung der Vorträge Thompson's sind einem grossen Theile der deutschen Aerzte die Ansichten des berühmten englischen Chirurgen über die Behandlung der Erkrankungen der Harnorgane leichter zugänglich gemacht worden.

Im ersten Vortrage bespricht Thompson die „Behandlung der Stricturen mit besonderer Rücksicht auf den inneren Stricturschnitt". Nach einer historischen Einleitung der Behandlung der Stricturen empfiehlt Thompson das Kaliber der verengten Harnröhre mit gut polirten und spitz zulaufenden silbernen oder versilberten Stahlsonden auszudehnen. — Eine Operation ist nöthig, „sobald es sich um eine organische ein- oder mehrfache am oder entfernt vom Eingange gelegene Strictur handelt, die sich nicht regelrecht dilatiren lässt". Bei der Operation muss das ganze stricturirende Gewebe gründlich und vollständig durchschnitten werden. Die angeborenen und erworbenen Verengerungen der Harnröhrenmündung und die in der Nähe derselben gelegenen Stricturen sind nur durch den Schnitt zu heben, auch wird zur Operation gerathen, wenn das Bougiren zeitweilige Urinretention oder Frostanfälle zur Folge hat, ferner bei Fällen mit starker Neigung zur Wiederverengerung. — Zur genauen Untersuchung der Harnröhre bedient sich Thompson solider Metallbougies mit knopfförmiger Spitze und dünnem

Schafte, deren Spitze der für die Katheter gebräuchlichen Scala entspricht. Zur Vorbereitung für die Operation wird ein dünner englischer Katheter, Nr. 1—2, in die Blase eingeführt, der Katheter bleibt 2—4 Tage lang liegen, nach dieser Zeit ist die zur Operation nöthige Weite der Harnröhre erreicht, um das Urethrotom einführen zu können. Die Operation selbst wird in Chloroformnarkose vorgenommen; nach Entfernung des eingelegten Katheters wird das von Thompson modificirte Civial'sche Urethrotom gedeckt bis über die hinterste Strictur eingeführt, das knopfförmige Ende des Instruments muss 3/4 Zoll weit über die Strictur hinaus zu liegen kommen, nun wird das Urethrotom mit vorgeschobenem und fest nach abwärts gedrücktem Messer herausgezogen und so die Strictur durchtrennt. Thompson legt ein Hauptgewicht darauf, dass das Urethrotom hinter die letzte Strictur gebracht wird und dass die Schnitte stets mit der anderen Hand controlirt werden. Nach Entfernung des Instruments wird die Harnröhre mit einem dicken Metallbougie untersucht, es muss bequem engl. 16 eingeführt werden können. Heftige Blutungen treten nur in seltenen Fällen nach der Operation ein. Für die ersten zwei Tage wird dann ein gewöhnlicher Gummikatheter in die Blase eingeführt. — Vor Recidiven schützt der innere Stricturschnitt nicht, wie Thompson offen bekennt; in mehreren Fällen musste die Operation wiederholt werden, bei 3 Kranken sogar zweimal; trotzdem hält Thompson „den inneren Stricturschnitt, gründlich und ausgiebig ausgeführt, für die sicherste und beste Behandlungsmethode der Stricturen, die sich durch Bougiren nicht gehörig weit erhalten lassen".

Der zweite Vortrag ist überschrieben: „Die systematische Diagnose der Harnkrankheiten. Digitalexploration der Blase und ihre Ergebnisse." Sehr ausführlich wird in diesem Vortrage die Untersuchung bei Veränderungen der Harnausscheidung, welche als Symptom einer Erkrankung irgend eines Theiles der Harnwege zu betrachten sind, besprochen. In vielen Fällen gibt die Untersuchung der Blase mit dem Katheter und die genaue Urinuntersuchung keinen genügenden Aufschluss über die Erkrankung, ganz besonders bei Blasentumoren. Für diese Fälle empfiehlt Thompson den Medianschnitt, um von diesem aus die Wände der Blase mit dem Finger abzutasten. (Für die Digitaluntersuchung der weiblichen Blase genügt die Erweiterung der Urethra.) Nach der Operation soll dem Urin eine Zeit lang unbehinderter Abfluss verschafft werden; es wird von der Wunde aus eine dicke Gummicanüle mit seitlichen und Endöffnung in die Blase eingeführt, die Canüle kann über 8 Tage lang in der Wunde liegen bleiben. — Der Medianschnitt mit nachfolgender Drainage der Blase, um die Harnröhre zeitweise ausser Dienst zu stellen, „eignet sich ferner für folgende vier Hauptformen von Blasenleiden": 1. für lange bestehende Cystitis, ohne dass für dieselbe ein Grund, wie Stein, Strictur oder Blasenschwäche u. s. w. vorliegt. 2. Bei Prostatahypertrophie und Atonie der Blase mit Cystitis. 3. Bei Verdacht auf abgesackte Steine. In Fällen, in denen schmerzhaftes oder häufiges Harnen oder Blutungen längere Zeit bestanden haben, ohne alle Zeichen von Cystitis und ohne dass Tumormassen bei der Untersuchung gefunden werden. — Der Medianschnitt ist nach Thompson völlig gefahrlos. In 43 Fällen ist er vom Verf. ausgeführt worden, bei 20 Kranken wurde eine Geschwulst der Blase gefunden.

Im dritten Vortrage werden „Die Geschwülste der Blase“ besprochen. Der untere Theil der Blase ist häufiger Sitz der Geschwulst als der obere Theil; die Mehrzahl der Geschwülste sitzen ungestielt der Blasenwand auf. In der Blase kommen einfache Schleimhautpolypen vor, die aber bis jetzt nur bei Kindern beobachtet sind. In der Blase der Erwachsenen beobachtete Thompson Papillome; er unterscheidet zwei Formen: „das Fransenpapillom“: es ist die Blasenschleimhaut in feine Papillen umgewandelt, die aus langen fransenartigen Fortsätzen bestehen; und „das Faserpapillom“, welches ein festes Gefüge hat und aus vorwiegend glatten Muskel- und Bindegewebsfasern des submucösen Gewebes der Blase besteht, die Papillen sind kurz. Ferner gibt es Uebergangsformen von Papillomen in Sarkome; nur in einem Falle wurde Epitheliom beobachtet. — Bei der Untersuchung der in Londoner Museen aufbewahrten Tumoren der Blase wurden ausserdem noch Sarkome und Carcinome und ein melanotischer Tumor gefunden. Sehr selten sind Dermoidgeschwülste in der Blase beobachtet worden. Die Details für die genauere Diagnose und die Behandlung der Blasentumoren sind im Originale nachzusehen.

Der vierte Vortrag handelt über „Mangelhafte Function der Blase; ihre verschiedenen Formen und Folgen“. Es gibt drei Hauptursachen der Functionsstörungen der Blase: 1. Vergrösserung der Prostata. Diese tritt nicht regelmässig im höheren Alter ein, sie ist nur ein Ausnahmezustand; unter 194 Fällen wurde kein Fall von Hypertrophie vor dem 54. Jahr gefunden. Die Vergrösserung der seitlichen Lappen ist leicht zu diagnosticiren, mit Sicherheit aber das Vorhandensein eines mittleren Lappens zu constatiren, ist nach Thompson nur durch Digitaluntersuchung der Blase möglich. Der Verf. verwirft alle Incisionen und Resectionen der Prostata von der Urethra aus bei Hypertrophie der seitlichen Lappen. 2. Die Paralyse der Blase ist bedingt durch Verletzungen und Erkrankungen des Rückenmarkes. Sehr oft ist Paralyse der Blase das erste Zeichen für Tabes. 3. Atonie der Gewebe der Blase. Thompson fasst unter diesem Ausdrucke alle die Zustände zusammen, die eine Functionsstörung der Blase bedingen und nicht zu den beiden vorgenannten Hauptkategorien gehören. Die Unfähigkeit, die Blase zu entleeren, kann bedingt sein durch chronische Entzündung des submucösen Gewebes der Blase mit Hypertrophie der Blasenwand; durch chronische Entzündung der Prostata und des Blasenhalses, die auf Tripper folgt, durch Steine und Blasentumoren. Nach ungeschickt ausgeführter Lithotritie mit Verletzung der Blasenwand, nach „nachlässigem Hantiren mit Instrumenten in der Harnröhre“ kommt oft eine abnorme Empfindlichkeit des Blasenhalses und Entzündung und Schwellung der Prostata zu Stande, die eine Unfähigkeit, die Blase völlig zu entleeren, bedingt. Schliesslich kommt Atonie der Blase vor nach anhaltender Ueberanstrengung der Blase; es hat dieselbe ihre Elasticität und Contractionsfähigkeit verloren, während die Nerveneinflüsse unversehrt sind, es steht dem Abflusse des Urines kein mechanisches Hinderniss im Wege. Diese Form der Atonie ist, wenn sie nicht eingewurzelt ist, heilbar durch regelmässig ausgeführten Catheterismus und Galvanisation der Blase. Bei älteren Kranken, deren Blase längere Zeit überausgedehnt war, warnt Thompson vor dem regelmässigen Gebrauche des Katheters; am besten ist für solche Kranke die absolute Bettruhe; ist der Catheterismus nöthig, so soll die Blase nicht

sofort gänzlich entleert werden; sobald Schmerzen auftreten, muss der Katheter aus der Blase entfernt werden.

Im fünften Vortrage „Die Fortschritte der Chirurgie bei Steinoperationen in unserem Jahrhundert und die neuesten Verbesserungen der Lithotritie" gibt Thompson eine Geschichte der Steinoperation, speciell der Lithotritie. Thompson benutzt zur Steinzertrümmerung nur dünne Lithotriptoren, nur bei ungewöhnlich grossen Steinen sind Instrumente, die die Harnröhre erheblich dehnen, anzuwenden. Bei älteren Leuten ist eine Dehnung der Harnröhre nicht so gefährlich, wie bei jungen. Die Instrumente, deren sich Thompson bei der Lithotritie bedient, sind die von ihm construirten bekannten Weiss'schen Lithotriptoren. Um die Steinfragmente aus der Blase zu entfernen, wird ein vom Verf. modificirter Clover'scher Aspirator angewendet. Die Steine sollen in einer Sitzung völlig entfernt werden. Nach der Operation bleibt der Kranke im Bette, „ohne für gewöhnlich einer besonderen Behandlung zu bedürfen". Tritt nach der Operation eine subacute oder chronische Cystitis ein, so empfiehlt Thompson 1—2mal täglich Injectionen von schwacher Höllensteinlösung (0,03 : 120,0), die schon nach 3—4 Tagen die Schmerzen beseitigen und den Urin klar machen. „Die Lithotritie, in einer Sitzung ausgeführt, ist der Lithotomie weit überlegen bei erwachsenen Kranken, mit Ausnahme der Fälle, wo es sich um Steine von seltener und ausnahmsweiser Grösse handelt."

Der Inhalt des sechsten Vortrags ist „Die während dieses Jahrhunderts durch Lithotomie und Lithotritie erzielten Resultate, nebst Analyse von mehr als 800 von dem Verf. operirten Fällen". In den letzten 25 Jahren hat Verf. 812 Operationen vorgenommen. Es wurde bei 13 Frauen in 10 Fällen die Lithotomie gemacht, in 3 Fällen die Lithotritie; bei 15 Kindern wurde in 12 Fällen die Lithotomie, in 3 Fällen die Lithotritie vorgenommen; zweimal wurden kurz vorher eingeführte fremde Körper aus der Blase entfernt. Es bleiben also 782 Operationen bei männlichen Erwachsenen. Von diesen war bei 110 die Lithotomie nöthig, es starben 39 (35 Proc.); bei 672 führte Thompson die Lithotritie aus, es starben 43 (6½ Proc.). Von den 716 Individuen wurden 61 zweimal, 9 dreimal, 3 viermal und 2 fünfmal operirt. 595 Kranke hatten zur Zeit der Operation das 50. Lebensjahr überschritten. — Verf. empfiehlt bei Kindern die Lithotomie als die einfachste und sicherste Operationsmethode; bei Erwachsenen bildet die Grösse des Steines die einzigste Veranlassung, der Lithotomie den Vorzug zu geben. Thompson führt in solchen Fällen den hohen Blasenschnitt mit der von Petersen eingeführten Modification aus. Am Schlusse des Vortrages spricht sich Thompson dahin aus, „dass in den meisten Fällen die Lithotritie mit weniger Gefahr für das Leben des Patienten angewendet werden kann, als irgend eine Lithotomie".

Wir können das sehr gut ausgestattete Buch in der vortrefflichen Uebersetzung von Dr. Dupuis sehr empfehlen.

F. Fischer.

5.

Lehrbuch der Zahnheilkunde. Von Dr. Robert Baume, prakt. Zahnarzt in Berlin.

Im Verlage von Arthur Felix in Leipzig ist das Lehrbuch der Zahnheilkunde von Dr. Robert Baume in zweiter, umgearbeiteter Auflage soeben in 4 Lieferungen erschienen und behandelt in eingehender Weise das Gebiet der Zahnheilkunde in 10 Theilen.

In der Einleitung finden wir eine vergleichende Anatomie der Zähne. Dass die Zähne Hautgebilde sind, erkennt man besonders gut beim jungen Haifisch, wo sich der unmittelbare Uebergang der Placoidschuppen der äusseren Haut in die Zähne des Mundes erkennen lässt. Die Fische haben einfach einspitzige, theils feststehende, mit dem Kieferrand verwachsene Zähne, welche zum Ergreifen der Beute dienen, theils in der Mundschleimhaut bewegliche zum Festhalten des erbeuteten Thieres. Bei den Amphibien und Reptilien fehlen die beweglichen Zähne, da hier die Extremitäten das Festhalten der Beute besorgen. Bei den höher organisirten Säugethieren kommt noch die Zerkleinerung der Nahrung hinzu, weshalb die Zähne hier verschiedene Formen zeigen. Ausserdem dienen dieselben als Waffe und beim Menschen noch als Sprachwerkzeuge.

Ein gut gepflegtes Gebiss ist eine Zierde, ein Schmuck. Viele uncivilisirte Völker wenden Kunstmittel an, um dasselbe in ihrem Sinne zu verschönern, nach unserer Ansicht allerdings oft in hohem Grade zu verunstalten. Im Allgemeinen sind die Zähne der Wilden bedeutend besser als die der Culturmenschen. Daran anknüpfend wird der Einfluss der Cultur auf die Zähne geschildert. Die Ursachen der Zahnkrankheiten werden in Kürze besprochen, der Verlust der Zähne mit seinen Folgen in Bezug auf Sprache und Verdauung.

Ueber die Geschichte der Zahnheilkunde und ihre Entwicklung zur Wissenschaft und zum Specialfach der Medicin wird ein Ueberblick gegeben.

Der I. Theil behandelt die Anatomie, Entwicklungsgeschichte und Physiologie der Mundhöhle.

Wir finden eine ausführliche Anatomie des Ober- und Unterkiefers mit ihren Zähnen. An Stelle der 20 Milchzähne treten 32 bleibende, deren Grössenverhältnisse, Formen und Unterschiede in den Kiefern sachgemäss auseinandergesetzt werden. Bei den Milchzähnen ist zu beachten, dass die Milchbackzähne, obwohl sie Vorgänger der Prämolaren oder Bicuspidaten sind, sich doch wesentlich von diesen unterscheiden und nach Form, Grösse und Zahl ihrer Wurzeln und Höcker vielmehr an die bleibenden Molaren erinnern. Die Milchzähne gehen vom 7. bis zum 12. Lebensjahr verloren und für die Praxis ist es oft recht wichtig, dieselben von den bleibenden zu unterscheiden, um Verwechselungen vorzubeugen. Die Farbe der Zähne erlaubt einen Schluss auf ihre Qualität. Die drei harten Substanzen des Zahns: Schmelz, Cement und Zahnbein, werden nach ihren chemischen Bestandtheilen und mikroskopischen Structur geschildert und durch instructive Holzschnitte erläutert, auch wird hier auf die vergleichende Anatomie näher eingegangen.

Nun folgen die weichen Bestandtheile des Zahns, die Pulpa und das

Periost, die Wurzelhaut, woran sich die Beschreibung des Zahnfleisches anschliesst.

In Betreff der Anlage der Ersatzzähne ist Baume durch seine Forschungen an Schweinsembryonen zu einem anderen Resultat gekommen wie die meisten Histologen, Kölliker, Waldeyer u. A. Die bleibenden Zähne entwickeln sich nicht, wie seither angenommen, aus dem Schmelzkeim des Milchzahns, aus dem sogenannten Verbindungsstrang, sondern aus Epithelresten und zwar viel später, als man früher glaubte. Alle Zähne entwickeln sich neben einander aus einer gemeinsamen Matrix und nicht von einander. Es wird die Ossification beschrieben, die Bildung des Schmelzes, Cements und Dentins. Auch hier weist Baume verschiedene Irrthümer früherer Forscher nach.

Wenn die Zahnkrone fertig gebildet ist, entsteht der Wurzeltheil, welcher beim Zahndurchbruch noch unvollendet ist und sich weiter entwickelt. Der Durchbruch der Milchzähne ist gewöhnlich von verschiedenen Störungen begleitet. Im 3. Lebensjahre sind sie vollzählig erschienen und im 7. Jahre beginnt der Wechsel, der bis zum 15. Jahre dauert, während die Weisheitszähne noch vom 17. bis 40. Jahre folgen können. Baume bespricht die aufgestellten Hypothesen über die treibende Kraft beim Durchbruch des Zahnes und weist nach, dass es das wuchernde Mark ist, welches den Zahn aus seiner Alveole drängt und nicht das appositionelle Wachsthum der Wurzel. Ferner erfolgt im Gegensatz zu der Ansicht von Wedl und Tomes das Längenwachsthum der Wurzel ganz unabhängig vom Höhenwachsthum des Kiefers. Das Wachsthum der Kiefer wird nach allen Richtungen hin einer eingehenden Besprechung unterzogen und als Resultat gefunden, dass es nach Länge und Dicke durch periostale Auflagerungen an der Aussenseite und Resorption an der Innenseite erfolgt.

In der nun folgenden Physiologie wird auf die Sensibilität, die Ernährung und den Stoffwechsel der Zahnsubstanzen eingegangen. Ferner werden die physiologischen Veränderungen an den Zähnen, wie sie durch Gebrauch und Alter entstehen, besprochen, die Abnutzung der Kau- und Schneideflächen und die daraus resultirende Anlagerung von Ersatzdentin an der Innenwand der Pulpahöhle. Dieser Anbau neuen Zahnbeins geschieht fortwährend, so dass die Centralhöhle immer kleiner wird und die Pulpa schliesslich im Alter verödet, nach Wedl netzförmig atrophirt, womit die Ernährung des Zahnes ihr Ende erreicht. Die Zahnpulpa kann auch verfetten oder colloid degeneriren. Infolge dieser senilen Vorgänge an der Pulpa sind auch die harten Zahnsubstanzen verschiedenen Veränderungen unterworfen. Wo Antagonisten fehlen, werden die Zähne verlängert und schliesslich vom Kiefer durch Neubildung von Knochensubstanz ausgestossen, was aber auch geschehen kann durch Retraction des Zahnfleisches und Absorption des Alveolarrandes.

Im II. Theil werden die Anomalien der Zähne besprochen, und zwar werden unterschieden Anomalien der Form, der Zahl, der Stellung und Structur. Besonders interessant ist die Schilderung der Odontome, welche durch zahlreiche Illustrationen erklärt sind. Zu den abnormen Variationen in der Form gehört ferner die Verschmelzung von Zähnen, welche total und partiell sein kann, auch kommt es vor, dass sich ein Zahn in seinem Nachbar entwickelt, ebenso wie umgekehrt statt eines Zahnes ein Zwillings-

paar entsteht, was von der Verschmelzung eines Zahnes mit einem überzähligen wohl zu unterscheiden ist.

Die Zahl variirt nach zwei Seiten hin, entweder sind zu viel Zähne vorhanden oder es fehlen einige, doch ist in letzterem Fall an eine Retention im Kiefer zu denken. Mitunter brechen zurückgehaltene Zähne im späteren Alter noch durch und täuschen dann eine dritte Dentition vor.

Unregelmässigkeiten der Zahnstellung können bedingt sein durch eine abnorme Entwicklung des Ober- und Unterkiefers, durch ein Missverhältniss in der Grösse beider Kiefer zu einander. Es entsteht dadurch der vorspringende oder gerade Biss, wo die Vorderzähne des Unterkiefers nicht in normaler Weise hinter die des Oberkiefers, sondern vor oder gerade auf dieselben treffen. Andererseits wieder steht die obere Zahnreihe abnorm weit vor, so dass die unteren Schneidezähne hinter ihnen ins Zahnfleisch beissen, oder wenn die Zahnreihen sich kreuzen, entsteht der schiefe Biss. Schliesslich werden noch der V-förmige Kiefer und das offene Gebiss beschrieben, um dann zur Behandlung der Anomalien in der Articulation ganzer Zahnreihen und der Dislocation einzelner Zähne überzugehen. Diese wird durch Regulirmaschinen mannigfacher Art bewerkstelligt.

Bei den Anomalien der Structur finden die Dentikel eine eingehende Besprechung. Dieselben sind nach Baume nicht als Neubildungen anzusehen, sondern als Vitia primae formationis.

Der III. Theil beschäftigt sich mit den Defecten der harten Zahnsubstanzen.

Es gibt eine eigenartige Abnutzung der Zähne, welche bisher nur in ganz vereinzelten Fällen constatirt wurde, deren Ursache nicht recht aufgeklärt ist und die Baume in einer gelockerten Cohäsion des Schmelzes sucht. Es springen kleine Schmelzstücke ab, und dann schleift die Lippe das in grösserer Ausdehnung frei gelegte, ungewöhnlich weiche Zahnbein allmählich ab. Davon zu unterscheiden sind die keilförmigen Defecte oder Usuren an den Zahnhälsen nach Retraction des Zahnfleisches und Verlust des Cements. Dieselben entstehen nicht, wie früher allgemein angenommen wurde, durch den Gebrauch der Zahnbürste, sondern sind die Folge einer Exfoliation, einer Abblätterung des Gewebes, das, weil ohne Decke durch Cement und Zahnfleisch, gewissermaassen verwittert. Die schöne Politur der keilförmigen Defecte entsteht durch die Friction der Lippe und Bürste.

Die Zahncaries wird verursacht nicht durch die sauer reagirenden Mundflüssigkeiten, welche nach Baume geradezu conservirenden Einfluss haben, auch nicht durch Leptothrix buccalis, sondern durch die Zersetzungsproducte faulender Speisereste, deren Säuren das Zahnbein entkalken. Es entsteht zuert ein heller Fleck von kreidiger Consistenz, der später gelb, braun und schliesslich schwarz wird. Aus dem pigmentirten Fleck wird allmählich ein Defect. Es folgt nun eine Schilderung über das Auftreten der Caries im Schmelz, Cement und Dentin mit mikroskopischen Untersuchungen in den vier verschiedenen Stadien. Auch wird eine acute und chronische Form unterschieden. In sehr seltenen Fällen kommt ein Caries interna vor.

Erreicht die Caries die Schmelzgrenze, so wird das Zahnbein gegen Berührung und Temperaturwechsel empfindlich, was später aufhört, dann bildet sich aber an der dem Defect gegenüberliegenden Stelle der Pulpa-

wandung Ersatzdentin, d. h. es wird entsprechend dem Substanzenverlust an der äusseren Oberfläche des Zahns neues Zahnbein an der Innenseite angebaut, doch nicht in dem Grade, um bei schnell fortschreitender Caries die Pulpa schützen zu können.

Schliesslich werden der Zahnstein oder Weinstein, ein Product des Speichels, und der grüne Zahnbelag besprochen.

Im IV. Theil finden wir eine Beschreibung der Krankheiten der Zahnpulpa.

Nach einer kurzen Anleitung zur mikroskopischen Untersuchung der Zahnpulpa werden die Pulpakrankheiten nach den pathologisch-anatomischen Befunden in Entzündung und Verletzung mit ihren Folgeerscheinungen eingetheilt.

Die Folge tiefgehender Caries ist Pulpitis, die häufigste Ursache der Zahnschmerzen. Das erste Stadium der Pulpitis ist die „Irritation der Pulpa", wo noch keine spontane Schmerzen auftreten. Erst wenn die Pulpa ganz vom Dentin entblösst ist, treten längere Zeit anhaltende Schmerzen auf, die sich bei jeder Unvorsichtigkeit erneuern. Die Schmerzen können über das ganze Gebiet des Trigeminus ausstrahlen und leicht zu Täuschungen des Patienten über Sitz und Ursprung führen.

Die Entzündung der Pulpa hat verschiedene Ausgänge. Die chronische oder indolente Pulpitis führt zu einem schmerzlosen Verlust der Zähne. Die Entzündung geht oft in partielle oder totale Eiterung der Pulpa über, welche von der Gangrän wohl zu unterscheiden ist. Meistens tritt die sphacelöse Form, der feuchte Brand ein, während der trockene Brand, die Mumification, der Ausgang der chronischen Pulpitis ist. Infolge verjauchter Pulpen können Oedeme des Gesichts auftreten, ohne dass eine Periostitis an der Wurzel zu bestehen braucht. Man nennt dieselben Zahnrose, weil sie zur Verwechselung mit Erysipelas Veranlassung geben. Eine häufige Folge der Entzündung ist auch die Hyperplasie der Zahnpulpa. Die Pulpapolypen erreichen die Grösse einer Erbse oder Bohne, füllen den cariösen Defect, ja können sogar noch weiter wuchern. Namentlich bei Gangrän der Pulpa entsteht Wurzelhautentzündung durch das Eindringen septischer Stoffe in das die Wurzel umgebende Gewebe.

Es wird auf Schwierigkeiten der Diagnose bei Pulpitis und Zahnschmerzen überhaupt aufmerksam gemacht und werden Mittel an die Hand gegeben, um eine sichere Differentialdiagnose zu stellen und danach die Behandlung einzurichten.

Die Therapie besteht hauptsächlich in der Prophylaxis, welche sich zunächst gegen die Ansammlung von Speiseresten wendet. Je schlechter die Zähne sind, um so sorgfältiger müssen sie gereinigt werden mit Zahnstocher, Zahnbürste, Zahnpulver, Mundtincturen, wozu verschiedene Recepte gegeben werden. Soweit ist die Prophylaxis Sache des Patienten selbst, das Weitere ist Aufgabe des Zahnarztes, die Entfernung von Zahnstein und das Feilen und Füllen cariöser Zähne. Wenn sich in jugendlichem Alter Neigung zu Caries zeigt, dann muss man die Zähne separiren, um Platz zwischen den Approximalflächen zu schaffen, damit sich keine Speisereste anhäufen und zersetzen können, während die ersten bleibenden Molaren jedoch, wenn sie früh cariös werden, unbedingt zu extrahiren sind. Ist an den übrigen Zähnen schon ein Defect, der sich bis in das Zahnbein

erstreckt, vorhanden, dann werden dieselben besser gefüllt als gefeilt. Geringe Empfindlichkeit des Dentins bei der Präparation der Höhle kann vom Füllen mit Gold nicht abschrecken, während man bei grosser Sensibilität zunächst lieber provisorisch eine Chlorzinkcementfüllung legt. Ist die Caries so tief gedrungen, dass nur noch eine dünne Dentinschicht über der gesunden Pulpa liegt, dann ist dieselbe zu überkappen, und zwar kann das nach verschiedenen Methoden geschehen. Sobald aber die Pulpa schon entzündet ist, kann an eine conservative Behandlung derselben nur noch in den seltensten Fällen gedacht werden. Am sichersten geht man dann stets, wenn man die Pulpa mit Arsenik kauterisirt, amputirt oder exstirpirt und dann Wurzelkanal und Pulpahöhle, resp. die Pulpahöhle allein füllt. Die Technik dieser Operation wird in ausführlicher Weise geschildert. Baume empfiehlt immer noch Jodoform, während Witzel neuerdings das Sublimat eingeführt hat, das sich nach meinen Erfahrungen vorzüglich bewährt und vor dem Jodoform den Vorzug verdient.

Die verschiedenen jetzt gebräuchlichen Füllungsmaterialien sind Amalgame, Cemente, Guttaperchapräparate und Gold. Beim Füllen ist die Vorbereitung der Höhle der erste sehr wichtige Theil. Es kommt bei Approximalflächen vor allen Dingen darauf an, sich einen bequemen Zugang zu verschaffen durch Auseinanderdrängen der Zähne mit Gummi oder Holzkeil, Separiren mittelst Feilen, Abtragen dünner Schmelzwände u. s. w. Dann folgt erst das Aufbohren der eigentlichen Höhlung, was jetzt immer mit der vom Amerikaner Morrison erfundenen Bohrmaschine geschieht, und das Entfernen alles cariösen erweichten Zahnbeins mit Bohrern und verschieden gestalteten Excavatoren, natürlich ohne die Pulpa zu verletzen. Ist die Höhlung rein, dann gilt es, dieselbe so zu formen, dass sie im Stande ist, eine gute Füllung aufzunehmen und dauernd zu fixiren. Unterminirte Ränder sind abzutragen und es darf nicht versäumt werden, Haftstellen anzubringen. Durch Ausspritzen ist die Höhle dann von allen Zahnbeinpartikeln zu reinigen, ganz trocken zu legen und während des Füllens vollständig trocken zu halten durch Mundschwamm, kleine leinene Tücher, Cofferdam, dessen Anlegung ausführlich gelehrt wird, Speichelpumpen, Zungenhalter u. s. w.

Das Füllen mit den verschiedenen Goldsorten, nicht adhäsivem und adhäsivem, Krystall- und Schwammgold wird genau beschrieben, die Stopfinstrumente und Condensatoren sind abgebildet, die Hämmer sind aufgezählt und ihre Handhabung gezeigt, der automatische Hammer von Snow-Lewis, der pneumatische von Kirby, der mit der Bohrmaschine in Verbindung stehende von Telschow und schliesslich der elektrische Hammer. Ferner wird auf die Rotationsmethode von Herbst eingegangen und die Art und Weise ihrer Ausführung gelehrt. Ebenso wie mit Gold lässt sich auch mit Zinn füllen, oder mit aus Gold- und Zinnfolie gemischten Cylindern. Das Finiren und Poliren ist die sehr wichtige Schlussarbeit bei Goldfüllungen, auf die grosse Sorgfalt zu verwenden ist. Gold ist das vorzüglichste Füllungsmaterial, weil es durchaus unverändert bleibt, und eine gut ausgeführte Goldfüllung kann den Zahn Jahre lang erhalten und gibt die beste Prognose, doch gibt es Fälle genug, wo plastische Materialien vorzuziehen sind.

Guttapercha oder Hill's Stopping eignet sich nur zu provisorischen Fül-

lungen. Von Cementen gibt es eine grosse Zahl: Zinkoxydchloride oder Chlorzinkcemente und Zinkphosphate. Wenn dieselben am rechten Platz verwendet werden, dann können sie unter Umständen sehr gute Dienste leisten. Von Amalgamen gibt es Gold-, Platin-, Silber-, Kupfer- und Cadmiumamalgame. Sie haben alle den Fehler, dass sie sich mehr oder weniger contrahiren. Trotzdem können gute Amalgamfüllungen 10 Jahre und länger liegen. Das Goldamalgam ist allen anderen Präparaten unbedingt vorzuziehen, weil es sich am wenigsten contrahirt und verfärbt, während Kupferamalgam den Zahn ganz schwarz färbt. Unter Fourniren der Zähne versteht man das Einfügen vom Zahnbein des Hippopotamus in den cylindrisch gebohrten Defect.

Wie die Pulpa äusseren Insulten ausgesetzt ist durch tief dringende Caries, so kann sie auch plötzlich verletzt werden durch Fractur des Zahns; sie entzündet sich und der Zahn muss wegen hochgradiger Schmerzen extrahirt werden. Nur selten beobachtet man bei Kronenfracturen eine Heilung, wo dann eine Dentinneubildung von der Pulpa ausgeht. Wurzelfracturen innerhalb der Alveole heilen schon leichter, wenn die Bruchenden sich nicht verschieben und es zu keiner Splitterung gekommen ist.

Man muss sich hüten, eine Fractur mit einer Luxation zu verwechseln. Am leichtesten werden die oberen Schneidezähne mit ihren konischen Wurzeln luxirt, die Pulpa wird zerrissen, das Wurzelperiost zwischen Alveole und Wurzel wird getrennt und es entsteht dadurch eine Periodontitis, welche zur Extraction zwingt oder auch oft auf geeignete Behandlung weicht. Vollständig luxirte Zähne können nach der Replantation fest einheilen, was durch Knochenneubildung vom Mark aus geschieht, wie Mitscherlich an Hunden nachgewiesen hat. Infolge dessen übte man früher auch die Implantation und Transplantation, doch sind diese Methoden des Zahnersatzes wegen ihrer Unsicherheit jetzt vollständig verlassen.

Als letzte Affection der Pulpa wird schliesslich noch die interstitielle Wucherung derselben geschildert. Dadurch kommt es zu interstitiellen Höhlen im Zahnbein, zur Odontoporosis, einem sogenannten Zahnbeinabscess, doch ist diese Krankheit nur in ganz vereinzelten Fällen beobachtet.

Der V. Theil enthält die Krankheiten der Wurzelhaut.

Dass die Wurzelhaut nach Vernichtung der Pulpa die Ernährung des Zahns, wie früher allgemein angenommen wurde, übernimmt, ist nach Baume unmöglich, sondern der Zahn ist fortan ein todter Körper, dessen Entfernung aus dem Kiefer erstrebt wird. Dies kann mit manchen Störungen verknüpft sein. Mit der Entzündung der Wurzelhaut ist immer eine superficielle Osteomyelitis in der nächsten Umgebung der kranken Wurzel verknüpft.

Das erste Stadium der Periodontitis wird durch eine Hyperämie an der Wurzelspitze gekennzeichnet, im zweiten Stadium tritt der Zahn etwas aus seiner Alveole, ist verlängert und gelockert, der Knochen in der Umgebung ist etwas aufgetrieben und es bestehen ununterbrochen heftige Schmerzen. Alle Symptome nehmen zu, es kommt zur Eiterung; zum Alveolar- oder Zahnabscess und zur Parulis. Die acute Periodontitis kann auch zur chronischen Entzündung und Eiterung der Wurzelhaut mit der Zahnfleischfistel führen. Die häufigste Ursache der Wurzelhautentzündung ist die gangränös zerfallene Pulpa oder ein Trauma; ferner Hydrargyrose, Scorbut

u. s. w. Die Diagnose der Periostitis ist leicht, die Prognose in Bezug auf die Erhaltung des erkrankten Zahns in der Regel schlecht. Die Behandlung muss sich nach dem Stadium der Periodontitis richten. Wenn die Extraction abgelehnt wird, wobei jedoch nur Vorderzähne in Frage kommen können, so muss man zunächst vom Centralkanal aus einschreiten und dabei Blutentziehungen, Kälte, Jod, salinische Abführmittel und bei sehr grossen Schmerzen Morphiuminjectionen anwenden.

An Neubildungen der Wurzelhaut unterscheiden wir die Hyperostose und Exostose, welche Neurosen zur Folge haben können.

Im Anschluss an die Erkrankungen der Wurzelhaut werden im VI. Theil die Krankheiten der Kieferknochen geschildert und zwar zunächst die Entzündung der Kieferknochen, Ostitis, welche stets mit Osteomyelitis und Periostitis vergesellschaftet ist. Der Knochen ist stark aufgetrieben, es bestehen heftige Schmerzen und gestörtes Allgemeinbefinden. Erst mit Extraction des veranlassenden Zahns ist das Leiden gehoben, da die Anwendung aller in der Chirurgie gegen diese Leiden angewandten Mittel bei der Behandlung entzündeter Kieferknochen werthlos ist. Bei länger bestehender Eiterung kommt es zur Nekrose, zur Abstossung von Sequestern. Man unterscheidet je nach der Ausdehnung Alveolar- und Kiefernekrose, welche unter Umständen einen letalen Ausgang haben kann. Die Phosphornekrose und die durch Syphilis bedingte gehören auch hierher.

Ostitis und Nekrose haben häufig ihren Ausgang in der Zahnfistel. Der Eiter zieht sich zwischen den Muskelfascien durch und durchbohrt die äussere Haut. Es entsteht ein röhrenförmiges Geschwür, Ulcus fistulosum, das sich vom Ulcus simplex zum erethicum, torpidum und callosum ausbildet. Das Empyema antri Highmori entsteht nach Entzündung und Eiterung der Membran, welche die Oberkieferhöhle auskleidet. Die Wurzeln der ersten beiden Mahlzähne ragen oft in die Oberkieferhöhle hinein, sind jedoch von einer dünnen Knochenlamelle umgeben, nach deren Perforation der Eiter sich in das Antrum ergiesst, doch bleibt das in der Regel ohne schädliche Folgen, während die Schleimhaut des Antrum eine directe Fortsetzung der Nasenschleimhaut bildet und katarrhalische Entzündungen sich auf diesem Wege leicht ausbreiten und zur Entzündung der Highmorshöhle führen. Von der Schleimhaut greift die Entzündung auf das Periost über. Die Facialwand des Knochens ist aufgetrieben und entsteht das charakteristische Pergamentknittern und Crepitiren, welches zusammen mit der Entleerung stinkenden Secrets aus dem Nasenloch die Diagnose sichert. Am besten perforirt man von der Alveole aus nach Extraction des ersten Mahlzahns. Die Weiterbehandlung geschieht mit desinficirenden Ausspülungen und einem Alveolarobturator mit einer durchlöcherten Röhre zum stetigen Abfluss des Secrets.

Erschwerter Durchbruch der unteren Weisheitszähne ist mit Ankylose, Gingivitis und Ostitis verbunden. Tiefe Incisionen in das Zahnfleisch oder Excisionen mit der scheerenförmigen Zange von Witzel beseitigen die Ankylose. Die Ostitis wird mit Kataplasmen behandelt, oder man extrahirt den betreffenden Zahn oder bei Raummangel den zweiten Molar.

Bei Fracturen des Unterkiefers werden nach neuester Methode Kautschukschienen angefertigt, welche die früher geübte, für den Patienten sehr lästige Behandlung ganz verdrängt haben. Anknüpfend werden die Luxa-

tionen des Unterkiefers besprochen; ferner die Entzündung des Kiefergelenks, Arthrophlogosis mandibulae, die Gelenksteifigkeit, Kieferklemme, Ancylosis mandibulae und zwar vera et spuria.

Die Kiefercysten entwickeln sich schmerzlos auf Kosten der zum Schwund gebrachten spongiösen Substanz und des Knochenmarks. Sie enthalten Serum, sind von einer derben, festen, mit Epithel ausgekleideten Membran überzogen und werden meistens durch Retention von Zähnen oder Zahnmissbildungen verursacht. Sie geben bei richtiger Behandlung eine sehr günstige Prognose.

Alle an den Kiefern vorkommenden Geschwülste, Angiome, Fibrome, Enchondrome, Osteome, Myxome, Sarkome und Carcinome, sind übersichtlich, aber kurz geschildert, weil sie nur durch chirurgische Operationen zu beseitigen sind und nicht in das Gebiet des Zahnarztes fallen.

Der VII. Theil enthält die dentalen Neurosen. Neuralgien des Nervus trigeminus, welche sich auf Krankheiten der Pulpa oder des Peridentium zurückführen lassen, sind nicht so seltene Vorkommnisse in einer zahnärztlichen Praxis. Verhältnissmässig seltener ist die Verbreitung auf motorische Nerven, zunächst auf die motorischen Partien vom dritten Ast des N. trigeminus und auf den N. facialis. Es kommen auch Fälle vor, wo sensible und motorische Nerven entfernter liegender Theile in Mitleidenschaft gezogen werden, z. B. die Nerven des Plexus cervicalis und brachialis. Selbst die Sinnesorgane stellen ihr Contingent zu einer recht umfangreichen Casuistik dentaler Neurosen. Derartige Affectionen sind bereits in vielen eclatanten Fällen mitgetheilt worden und werden von Zahnärzten häufig beobachtet. Baume führt nun eine grosse Zahl solcher Fälle an und bespricht daran anknüpfend ausführlich die Neuralgia n. trigemini, die Prosopalgie, den Gesichtsschmerz, Tic douloureux, in Bezug auf Aetiologie, Diagnose, Prognose und Therapie. Die Anästhesie des N. trigeminus kommt nicht so häufig zur Beobachtung, wie die Hyperästhesie. Sie ist durch eine Verletzung irgend welcher Art des Nerven bedingt und wird gewöhnlich nach wieder hergestellter Leitungsfähigkeit beseitigt.

Spasmen und Paralysen können auch nach Zahnleiden vorkommen, wofür wieder bestimmte Krankengeschichten als Belege mitgetheilt werden. Ebenso wird über Neurosen im Gebiet der Sinnesorgane, Störungen des Sehvermögens und Gehörs nach Zahnkrankheiten referirt.

Der VIII. Theil bespricht die Krankheiten des Zahnfleisches. Die Hyperämie ist eine häufige Folge cariöser Zahnreste oder der Ansammlung von Zahnstein und Schleim bei mangelnder Reinlichkeit und ist oft der Vorläufer von Entzündungen. Die Gingivitis kann acut oder chronisch sein. Mit dem Namen Gingivitis ulcerosa fasst Baume vier Gruppen zusammen, die er folgendermaassen unterscheidet: 1. Entzündung und Schwellung des Zahnfleischrandes mit kaum bemerkbarer Ulceration, 2. Entzündung und Schwellung mit deutlicher Ulceration und Zerfall der interdentalen Papillen, 3. Entzündung und Schwellung mit acutem ulcerösem Zerfall des Zahnfleischrandes, Gingivitis ulcerosa acuta, sogenannte Stomacace, 4. chronische Eiterung und Ulceration des Zahnfleischrandes, Blennorrhoea gingivae, Pyorrhoea alveolaris, Periostitis alveolo-dentalis. Charakteristisch für alle Affectionen ist, dass das Zahnfleisch nur da, wo noch Zähne vorhanden sind, erkrankt.

Mit wenig Worten werden noch erwähnt die Verletzungen des Zahnfleisches, Hämorrhagie, das Eindringen von Insectenlarven in dasselbe und als Neubildungen am Zahnfleisch Papillome, Polypen, Warzen, Fibrome, Sarkome, Angiome, Aneurysmen, Telangiektasien und Carcinome.

Im IX. Abschnitt behandelt Baume das für den Zahnarzt sehr wichtige Kapitel der Extraction der Zähne und verfolgt die Entwicklung unseres jetzt fein durchgebildeten Instrumentariums aus den ersten Anfängen: Pelikan, Ueberwurf und Schlüssel. Als Indicationen für die Extraction eines Zahns sind anzusehen weit vorgeschrittene Caries, abnorme Stellung, Entzündung der Wurzelhaut, Erkrankungen des Kiefers und Neurosen. Erkrankungen der Umgebung wie Entzündung und Schwellung der Kiefer und des Zahnfleisches waren früher bei der gewaltsamen Anwendung des Schlüssels wegen der unvermeidlichen Quetschung eine Contraindication. Aus demselben Grunde bilden Menstruation, Schwangerschaft und Lactation jetzt keine Contraindication mehr. Hämophilie, Leukämie, Purpura haemorrhagica, Scorbut und grosse körperliche Schwäche können wegen der nachfolgenden Blutung Bedenken erregen.

Die Extraction wird erschwert durch eine sehr defecte Zahnkrone, ganz unnachgiebige Alveolarwandungen bei sehr starkem Bau der Kieferknochen, durch aussergewöhnlich gedrängte Stellung der Zähne oder bei Dislocation einzelner Zähne, welche durch kein Instrument zu fassen sind, ferner durch übergrosse Zerbrechlichkeit, stark gekrümmte, abnorm lange, verwachsene oder durch Exostose verdickte Zahnwurzeln.

Leicht zu extrahiren sind Zähne, die durch Wurzelhautentzündung oder im Alter gelockert sind, ebenfalls die ersten bleibenden Molaren aus dem Kiefer jugendlicher Individuen und lose Milchzähne.

Nach einer allgemeinen Anleitung zur Extraction der Zähne überhaupt folgt eine detaillirte Beschreibung der Extraction der einzelnen Zahngattungen mit Abbildungen aller gebräuchlichen Extractions- und Resectionszangen, des Geisfusses, der Wurzelschraube und des Hebels.

Die Folgen der Extraction sind Schmerz und Blutung. Der Schmerz ist gewöhnlich von kurzer Dauer, kann aber als „Zahnlückenschmerz" auch Tage lang bestehen. Die Blutungen stehen in der Regel nach wenig Minuten durch Verstopfung der Alveole mit Blutgerinnseln, nach Resectionen der Alveole jedoch häufig erst nach angewandter Tamponade, wobei genau auf das blutende Gefäss zu achten ist, das meistens nicht am Boden der Alveole, sondern am Rande derselben sich befindet. Fractur der Zahnwurzeln und Verletzungen der Alveole wie des Zahnfleisches geben mitunter recht üble Complicationen der Extraction. Baume citirt mehrere Fälle von Erkrankungen mit letalem Ausgang nach Zahnextractionen und bespricht dann Unglücksfälle nach Zahnextractionen, die zwar äusserst selten sind, aber doch Jedem genau bekannt sein müssen. Es sind dies:

1. Verletzungen der Kieferknochen in grösserem Umfang,
2. umfangreiche Verletzungen der Weichtheile in der Umgebung,
3. unstillbare Blutungen,
4. Eintritt von Zahnfragmenten in die Luftwege,
5. Nervenkrankheiten.

Die local angewandten Anästhetica, Aether, Cocain, haben eine zu oberflächliche Wirkung, als dass sie bei schweren Zahnextractionen wirk-

lich den Schmerz lindern könnten. Als allgemeine Anästhetica werden in der Zahnheilkunde verwandt Chloroform und Lachgas. Das Chloroform wird nur für schwere Operationen empfohlen und die Narkose mit demselben findet eine eingehende Besprechung. Für zahnärztliche Zwecke am gebräuchlichsten ist das Stickstoffoxydul, Nitrooxygen, Lachgas. Es wird auf Grohnwald's und Telschow's erschöpfende Arbeiten über das Gas verwiesen und daher auf die Geschichte des Lachgases, seine Herstellung und Anwendung mit den verschiedenen Inhalationsapparaten und Gasometern nur kürzer eingegangen. Für die Einleitung und den Verlauf der Narkose selbst führt Baume den Wortlaut aus einer Abhandlung an, die Dr. Grohnwald in der deutschen Vierteljahrsschrift für Zahnheilkunde 1873 veröffentlicht hat.

Nachdem die vielen und grossen Vorzüge des Lachgases gebührend hervorgehoben sind, wird betont, dass auch dieses Anaestheticum seine Unannehmlichkeiten und Gefahren hat. Die Wirkung der Narkose kann im Verhältniss zur Schwere der Operation ungenügend sein, so dass letztere trotzdem mit Schmerz verbunden ist, oder es treten üble Nachwirkungen ein, z. B. nicht so selten ein ausgeprägt soporöser Zustand, wofür mehrere Fälle als Beleg dienen. Ferner sind in der Literatur 11 Todesfälle nach der Stickstoffoxydulnarkose verzeichnet, die hier wiedergegeben werden als Beweis, dass Lachgas nicht, wie so oft gesagt wird, ganz ungefährlich sei.

Der X. Theil enthält Bemerkungen über den Zahnersatz, die Zahntechnik, deren geschichtliche Entwicklung vom Alterthum her bis auf unsere Zeit verfolgt wird. Im Uebrigen verweist Baume auf die Arbeiten über Zahntechnik von Parreidt und Detzner, wo alle Herstellungsmethoden detaillirt beschrieben sind, und gibt deshalb nur kurze Erläuterungen über die Indicationen zum Zahnersatz, die Vorbereitung des Mundes, das Abdrucknehmen, die Anfertigung des Modells für Kautschuk- und Metallgebisse, die Wahl und Aufstellung der Zähne, ihre correcte Articulation, die Befestigung der künstlichen Zähne im Munde vermittelst Stifte und Platten aus Kautschuk und Gold oder einer Combination beider Materialien. Aluminium und Celluloid sind unbrauchbar, weil sie sich zersetzen. Die Platten werden durch Klammern, Adhäsion, Stifte oder Federn im Munde festgehalten. Es werden zum Schluss allgemeine Andeutungen gegeben über den Ersatz grösserer Defecte in den Kiefern, welche durch Verwundungen oder Resectionen entstanden sind, und endlich folgt noch ein Aufsatz über Gaumendefecte von dem Geh. Hofrath Dr. Wilhelm Süersen in Berlin, dem Erfinder der jetzt allgemein angewandten Obturatoren.

Zunächst werden die angeborenen und erworbenen Gaumendefecte unterschieden, es werden die verschiedenen Operationsmethoden bei angeborenen Defecten besprochen, die Staphylorrhaphie von v. Graefe und die Uranoplastik von v. Langenbeck. Weil aber der Erfolg in Bezug auf die Sprache infolge der narbigen Verkürzung des Gaumensegels ausbleiben muss, so ist man gezwungen, seine Zuflucht zu den künstlichen Gaumen, den Obturatoren zu nehmen. Ihre Construction begründet sich auf die physiologischen Gesetze der Sprachlaute, welche Süersen in ausführlicher Weise klar legt, wodurch zugleich die Unzulänglichkeit aller früher angefertigten Obturatoren von Carabelli, Sauerbier, Kingsley bewiesen wird, weil diese eben nicht auf dem richtigen physiologischen Princip begründet waren. Die

Obturatoren von Süersen stützen sich auf die Thätigkeit des Musculus constrictor pharyngis superior. Die Art und Weise ihrer Herstellung ist auch vollständig neu von Süersen angegeben und wird so ausführlich beschrieben, dass Jeder, der sonst einiges Verständniss für die Technik und ihre Manipulationen besitzt, danach arbeiten kann. Verschiedene erläuternde Abbildungen sind beigefügt.

Bei erworbenen Gaumendefecten ist nach Herstellung eines passenden Obturators die Aussprache sofort gut, bei angeborenen Defecten aber muss die richtige Aussprache erst erlernt werden und das hängt von der Intelligenz, Uebung und Zungenfertigkeit des Patienten ab. Süersen hat bis jetzt 365 Obturatoren construirt und führt mehrere eclatante Fälle von absoluter Besserung der Sprache an.

Aus dieser gedrängten Uebersicht wird man schon erkennen, dass Baume's Lehrbuch der Zahnheilkunde, welches noch 220 Holzschnitte im Text enthält, recht inhaltsreich ist. Es ist für Zahnärzte und Studirende der Zahnheilkunde unentbehrlich, bietet aber auch für Aerzte und Alle, die sich für Zahnheilkunde interessiren, genug, um Jedem empfohlen zu werden, der sich Aufklärung über diesen Zweig der Heilkunde verschaffen will.

Jessen, Strassburg i. E.

XXXI.

Nekrolog.

Paul Friedrich Imanuel Vogt †.

Am 5. Juli 1885 hat der chirurgische Lehrstuhl der Greifswalder Universität durch den Tod von Paul Vogt zum zweiten Male in dem kurzen Zeitraum von 3 Jahren seinen Vertreter verloren. Wie seinen genialen Vorgänger Hueter, dem Mitbegründer dieser Zeitschrift, raffte ein jäher Tod auch Paul Vogt im besten Mannesalter aus segensreichster Thätigkeit hinweg. Zwar war es Vogt nicht beschieden, wie seinem Vorgänger, in bahnbrechender Weise sich an dem Ausbau der chirurgischen Wissenschaft zu betheiligen, weil er vielfach mit der Ungunst äusserer Verhältnisse zu kämpfen hatte, aber sein wissenschaftlich reger Geist verfolgte mit Aufmerksamkeit alle wissenschaftlichen Tagesfragen und bereicherte unsere Literatur durch eine Reihe vortrefflicher origineller Arbeiten. Vor Allem sei hier erwähnt seine vorzügliche Bearbeitung der „Krankheiten der oberen Extremitäten" in der Deutschen Chirurgie von Billroth und Lücke; ferner „Die moderne Orthopädik" (Erlangen bei Enke). 2. Aufl., „Die Nervendehnung". Monographie. Leipzig 1877, „Ueber acute Knochenentzündungen in der Wachsthumsperiode" (Volkmann's Sammlung klin. Vorträge), „Mittheilungen aus der Greifswalder Klinik". Wien 1884. Ausser diesen grösseren Arbeiten hat er eine ganze Reihe kleinerer Aufsätze veröffentlicht, wie: „Ueber die Therapie des Klumpfusses mittelst Exstirpatio tali", „Die Resection des fungösen Fussgelenkes mit Exstirpatio tali", Ueber Ergotininjectionen bei Varicen", „Ueber Fettembolie nach Kniegelenksresection" u. s. w. Eine weitere Reihe von Mittheilungen hat er namentlich im letzten Jahre seines Lebens in Form von Dissertationen erscheinen lassen.

Vogt kränkelte vielfach in den letzten Jahren. Er litt, wie man allgemein wusste, was er aber Niemandem jemals gestanden hat, an Diabetes mellitus. Er selbst entdeckte diese heimtückische Krankheit an sich in jenen Tagen, als seine Ernennung zum Ordinarius erfolgte (21. Juli 1882). Wie furchtbar muss diese Entdeckung den strebsamen Mann getroffen haben, der endlich am Ziele seiner Wünsche angelangt und alle Erfordernisse für die Ausführung seiner Schaffenspläne erfüllt sehend, nun plötzlich abschliessen musste mit allen Plänen, um fortan nur der Erhaltung seiner Gesundheit zu leben. Als er seine traurige Lage durchschaut hatte, kämpfte er mit einer Energie, die Staunen und Bewunderung erregen muss, gegen den immer mehr zunehmenden Verfall seiner Kräfte an und

verabsäumte nicht die kleinste seiner Berufspflichten bis zum letzten Augenblick.

Paul Friedr. Imanuel Vogt war am 3. Februar 1844 in Greifswald geboren, wo sein Vater Professor der Theologie war. Um seine Vaterstadt dreht sich auch der ganze Bildungs- und Lebenslauf des Verstorbenen. Mit Ausnahme von 3 Studiensemestern in Tübingen machte er seinen ganzen Bildungsgang in Greifswald durch. Hier wurde er am 11. October 1865 promovirt. Er war dann Assistent an der Klinik von Bardeleben und Hueter, habilitirte sich im Juli 1869 und wurde am 4. October 1873 zum ausserordentlichen und am 21. Juli 1882 zum ordentlichen Professor der Chirurgie ernannt. Er war hierdurch mit der Bevölkerung und allen Verhältnissen seiner Vaterstadt aufs Engste verknüpft, und da ihm ein reiches Wissen und eine gewinnende Persönlichkeit eigen war, so wurde naturgemäss sein Wirkungskreis als Arzt bald ein sehr grosser. Ein tiefernstes wissenschaftliches Streben, nie ermüdender Eifer und Pflichttreue und ein sich immer gleichbleibendes liebenswürdiges Wesen erwarben ihm in seltenem Maasse die Liebe und das Zutrauen sowohl der Patienten, bei denen ihm nie Ansehen der Person oder pecuniärer Vortheil maassgebend war, als auch der consultirenden Collegen. Er war Arzt und College im besten Sinne des Wortes, vornehm in Allem, was er dachte und that.

In diesem Sinne war er ein edles Vorbild für die studirende Jugend und einen grossen Theil seiner Lehrerfolge und der Verehrung, die ihm von der Studentenschaft entgegengebracht wurde, haben ihm gerade diese Eigenschaften erworben.

Prof. F. Rinne.

Druck von J. B. Hirschfeld in Leipzig.

Fig. 3.

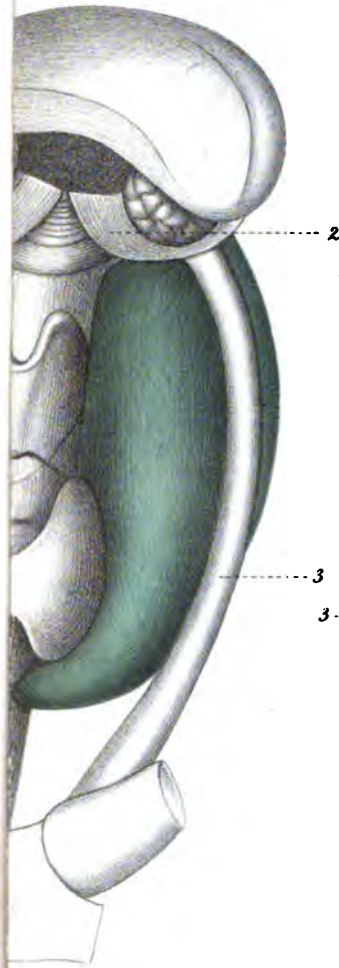

Fig. 4.

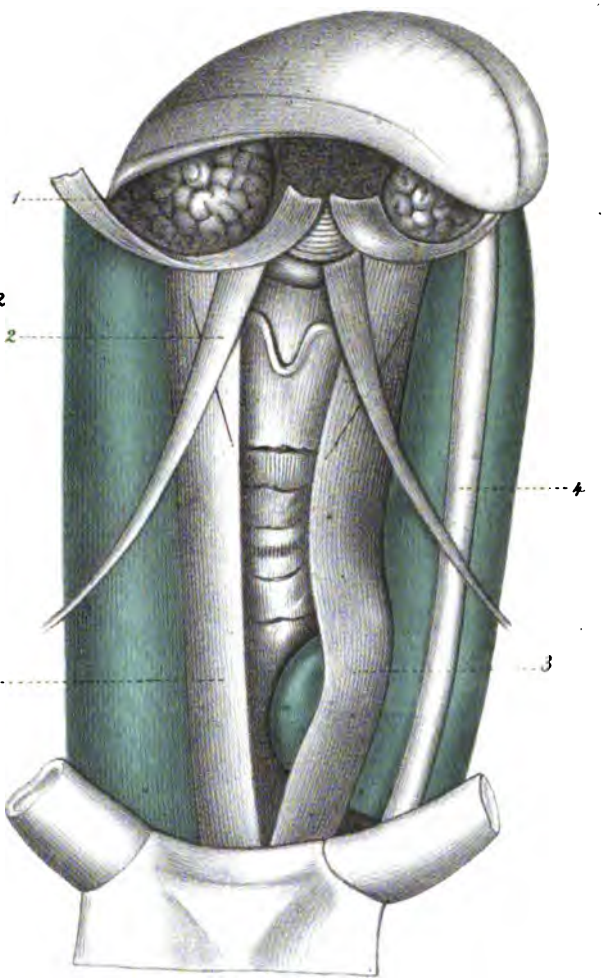

Lith. Anst. v. J. G. Bach, Leipzig

Fig. 1.

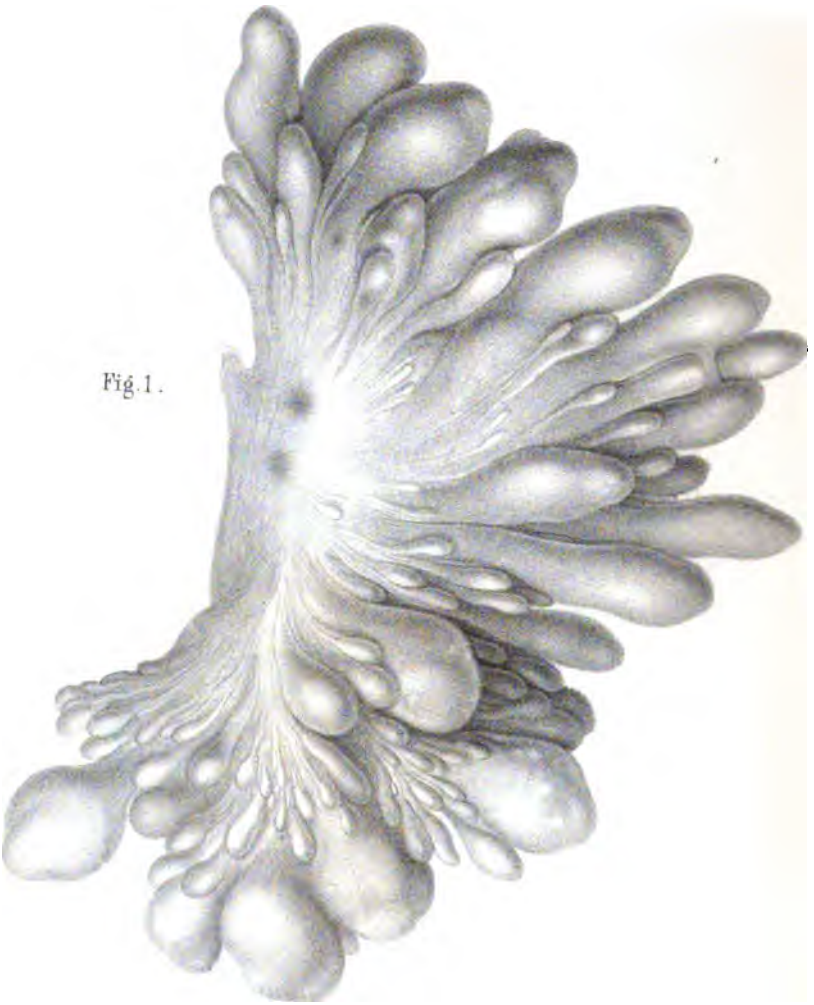

Schmolck, Lipoma arbor. genu.

Fig. 2.

Fig. 3.

Vogel in Leipzig.

Lith. Anst v. J. G. Bach, Leipzig.

Fig. I.

Fig. II.

a
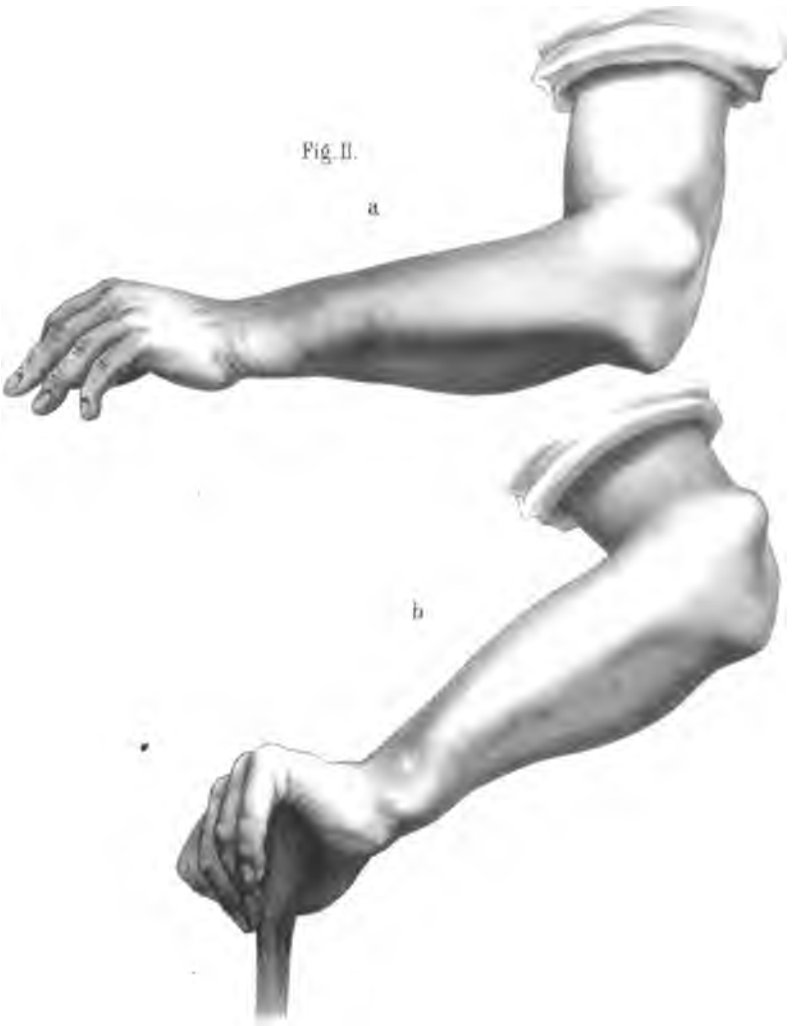
b